TRATAT DE NEUROLOGIE

SUB REDACȚIA
C. ARSENI

II

PARTEA I

EDITURA MEDICALĂ

Scanned with OKEN Scanner

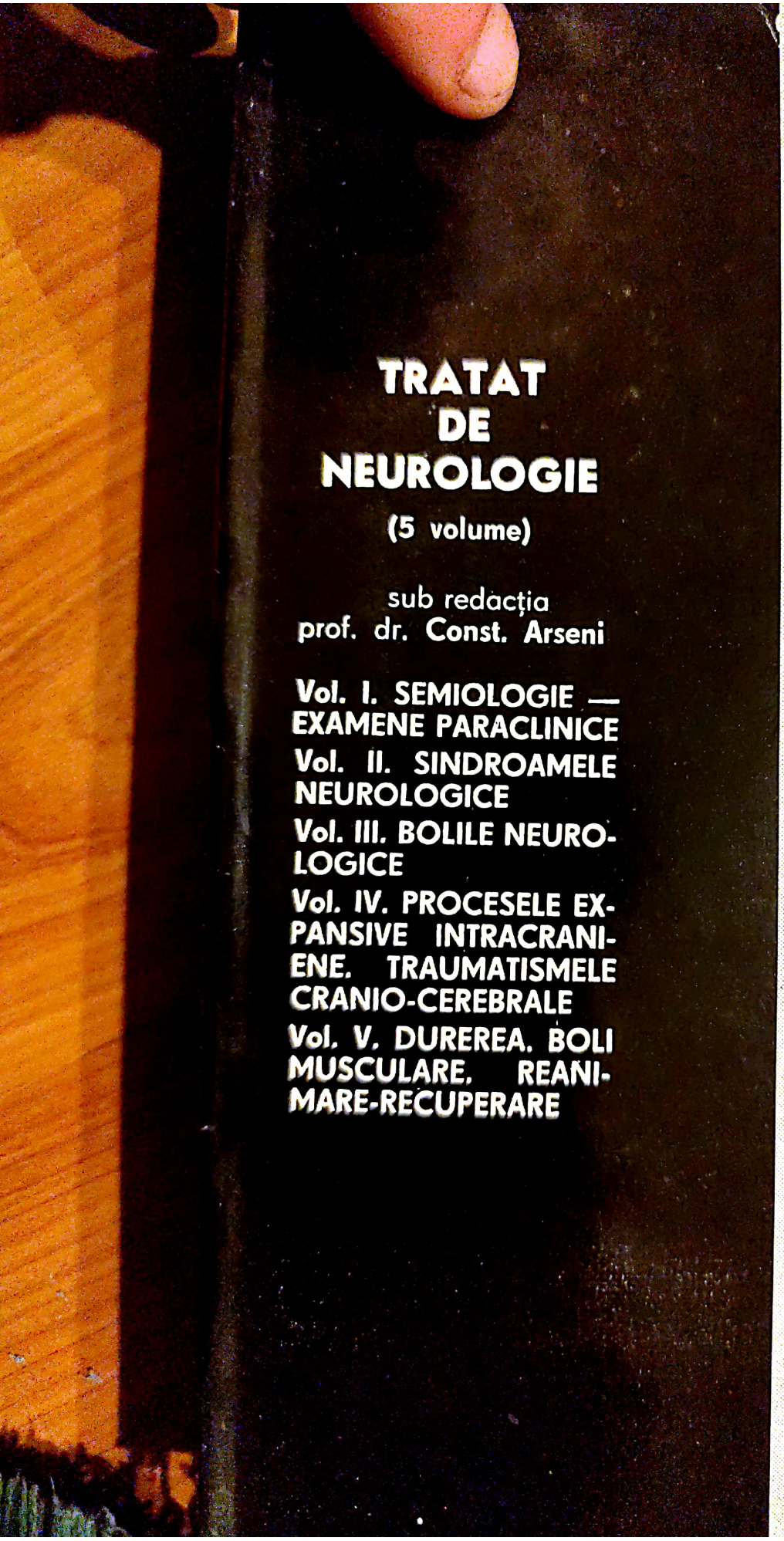

TRATAT DE NEUROLOGIE

(5 volume)

sub redacția
prof. dr. Const. Arseni

Vol. I. SEMIOLOGIE — EXAMENE PARACLINICE

Vol. II. SINDROAMELE NEUROLOGICE

Vol. III. BOLILE NEUROLOGICE

Vol. IV. PROCESELE EXPANSIVE INTRACRANIENE. TRAUMATISMELE CRANIO-CEREBRALE

Vol. V. DUREREA. BOLI MUSCULARE. REANIMARE-RECUPERARE

Scanned with OKEN Scanner

TRATAT DE NEUROLOGIE

Sub redacţia

Prof. dr. doc. C. ARSENI
Membru Corespondent al Academiei R.S.R.

Vol. II

Partea I

Tulburări de conştienţă şi conştiinţă. Sindromul de hiper- şi hipotensiune intracraniană. Tulburările de secreţie, circulaţie, resorbţie şi de hidrodinamică a lichidului cefalo-rahidian. Semiologie neurologică. Crizele convulsive şi epilepsia. Manifestările neurologice în bolile interne. Neuroendocrinologia. Durerea

EDITURA MEDICALĂ — Bucureşti, 1980

Scanned with OKEN Scanner

HANDBOOK OF NEUROLOGY

EDITED BY

C. ARSENI

II

First part

Consciousness disturbances Intracranial hypertension and hypotension syndrome. Disturbances in the secretion, circulation, resorption and hydrodynamics of the cerebro-spinal fluid. Neurologic semeiology Convulsive seizures and epilepsy. Neurologic manifestations in internal diseases Neuroendocrinology. Pain.

EDITURA MEDICALĂ — București, 1980

Scanned with OKEN Scanner

Coperta și supracoperta:
GICĂ PETRE

Redactor de carte: dr. C. POPA
Tehnoredactor: MARILENA TOMESCU

Bun de tipar: 15. II. 1980. Formatul: 16/70×100
Hîrtie: cretată 70×100/70. Coli de tipar: 36,75

c. 163—I.P. INFORMAȚIA
str. Brezoianu nr. 23—25
București

Scanned with OKEN Scanner

AUTORI

- VIRGIL APOSTOL— medic primar neurolog, Spitalul clinic „Colentina", București.
- CONSTANTIN ARSENI — profesor, șef de secție, Clinica I de neurochirurgie, Spitalul „Dr. Gh. Marinescu", București.
- CONSTANTIN BĂLĂCEANU-STOLNICI — medic primar neurolog, șef de secție, Institutul național de gerontologie și geriatrie, București.
- IOAN CINCĂ — profesor, șef de secție, Clinica I de neurologie, Spitalul clinic „Colentina", București.
- VLAD CIUREA — medic primar neurochirurg, Clinica a IV-a de neurochirurgie, Spitalul „Dr. Gh. Marinescu", București.
- ALEXANDRU-IOAN CONSTANTINESCU — asistent, medic primar neurolog și neurochirurg, Clinica I de neurochirurgie, Spitalul „Dr. Gh. Marinescu", București.
- ALEXANDRU CONSTANTINOVICI — conferențiar, șef de secție, Clinica II-a de neurochirurgie, Spitalul „Dr. Gh. Marinescu", București.
- ADRIAN CRISTESCU — medic primar neurochirurg, Clinica a II-a de neurochirurgie, Spitalul „Dr. Gh. Marinescu", București.
- LEON DĂNĂILĂ — psiholog, medic primar neurochirurg, Clinica I de neurochirurgie, Spitalul „Dr. Gh. Marinescu", București.
- ROMULUS DIMITRIU — șef de lucrări, medic primar neurolog, Clinica a III-a de neurologie, Spitalul Municipal, București.
- MĂRGĂRIT DINU — medic primar neurochirurg, Clinica I de neurochirurgie, Spitalul „Dr. Gh. Marinescu", București.
- DAN FLORESCU — medic primar neurolog, Spitalul clinic „Colentina", București.
- AURELIA GONȚEA — medic primar A.T.I., Secția A.T.I., Clinica de neurochirurgie, Spitalul „Dr. Gh. Marinescu", București.
- LENKE HORVATH — medic primar neurochirurg, șef de secție, Clinica IV-a de neurochirurgie, Spitalul „Dr. Gh. Marinescu" București.
- MARIA IONESCU-DRINCA — medic primar neurolog, Spitalul Municipal, București.
- MARIETA MACOVEI-PATRICHE — medic primar neurolog, Secția I, Clinica de neurologie, Spitalul „Dr. Gh. Marinescu", București.
- MIHAI MARETSIS — medic primar neurochirurg, Clinica I de neurochirurgie, Spitalul „Dr. Gh. Marinescu", București.
- ION OPRESCU — medic primar neurochirurg, Clinica I de neurochirurgie, Spitalul „Dr. Gh. Marinescu", București.

Scanned with OKEN Scanner

- NICOLAE SIMIONESCU — medic primar radiolog, șef de secție, Secția de radiologie, Clinica de neurochirurgie, Spitalul „Dr. Gh. Marinescu", București.
- EMILIAN STOICA — medic primar neurolog, cercetător științific, Institutul de neurologie și psihiatrie, Academia R.S.R., București.
- ALEXANDRU ȘERBĂNESCU — asistent, medic primar neurolog, Clinica I de neurologie, Spitalul clinic „Colentina", București.
- VLAD VOICULESCU — profesor, șef de secție, Clinica a II-a de neurologie, Spitalul „Dr. Gh. Marinescu", București.
- ION VOINESCU — medic primar neurolog, cercetător științific, Institutul de neurologie și psihiatrie, Academia R.S.R., București.

Scanned with OKEN Scanner

TABLA DE MATERII

Pag.

Prefață — C. ARSENI 11

I — STĂRILE NORMALE ȘI PATOLOGICE DE CONȘTIENȚĂ ȘI CONȘTIINȚĂ — C. ARSENI, AURELIA GONȚEA, I. OPRESCU și EMILIAN STOICA . . . 13

II — MODIFICĂRILE PRESIUNII INTRACRANIENE. SINDROMUL DE HIPERTENSIUNE INTRACRANIANĂ ȘI SINDROMUL DE HIPOTENSIUNE INTRACRANIANĂ — C. ARSENI și AL. I. CONSTANTINESCU 130

III — SINDROAMELE DE TULBURARE LICHIDIANĂ CEREBRALĂ ȘI MEDULARĂ DE SECREȚIE, CIRCULAȚIE, RESORBȚIE ȘI HIDRODINAMICĂ 168

A. Tulburări de hidrodinamică și presiune a L. C. R. în hidrocefaliile adultului — C. ARSENI și LEON DĂNĂILĂ 168

B. Valoarea informativă a examenelor paraclinice în tulburările de dinamică a L. C. R. la adult — Al. CONSTANTINOVICI, ADRIAN CRISTESCU și N. SIMIONESCU. 251

C. Hidrocefalia sugarului — C. ARSENI, LENKE HORVATH și VLAD CIUREA 270

D. Hidrocefalia internă decompensată tardiv — C. ARSENI, AL. I. CONSTANTINESCU și LEON DĂNĂILĂ. 283

E. Tulburările de hidrodinamică a L. C. R. în siringomielie — C. ARSENI și MĂRGĂRIT DINU 285

IV — SINDROMUL MENINGIAN — AL. I. CONSTANTINESCU 289

V — SEMIOLOGIA REFLEXELOR — VLAD VOICULESCU 298

VI — EXPLORAREA TONUSULUI MUSCULAR — VLAD VOICULESCU 306

VII — SINDROMUL DE NEURON MOTOR CENTRAL 313

A. Hemiplegia — VLAD VOICULESCU 313

B. Paralizia prin leziunea neuronului motor central — VLAD VOICULESCU 331

C. Paralizia de origine encefalică — C. ARSENI și M. MARETSIS 334

VIII — SINDROMUL DE NEURON MOTOR PERIFERIC — MARIA IONESCU-DRINCĂ 337

IX — SEMIOLOGIA MIȘCĂRILOR INVOLUNTARE — VLAD VOICULESCU 375

X — EPILEPSIILE ȘI ACCESELE CONVULSIVE — I. CINCĂ, ROMULUS DUMITRIU, AL. ȘERBĂNESCU, VIRGIL APOSTOL și DAN FLORESCU . . . 392

XI — SEMIOLOGIA SENSIBILITĂȚII — VLAD VOICULESCU 572

XII — AGNOZII, APRAXII, AFAZII — I. VOINESCU 593

XIII — TULBURĂRI VEGETATIVE ȘI TROFICE ÎN LEZIUNILE SISTEMULUI NERVOS — C. ARSENI și AL. I. CONSTANTINESCU 627

XIV — MANIFESTĂRI NEUROLOGICE ÎN BOLILE INTERNE — MARIETA MACOVEI-PATRICHE 671

XV — SEMIOLOGIA SISTEMULUI NERVOS. ENCEFAL 890

A. Lobul frontal — C. ARSENI și AL. I. CONSTANTINESCU 890

B. Lobul temporal — C. ARSENI și AL. I. CONSTANTINESCU 906

C. Lobul parietal — C. ARSENI și AL. I. CONSTANTINESCU 914

D. Lobul occipital — C. ARSENI și AL. I. CONSTANTINESCU 924

E. Corpul calos — C. ARSENI și AL. I. CONSTANTINESCU 931

F. Nucleii cenușii centrali — C. ARSENI și AL. I. CONSTANTINESCU 937

Scanned with OKEN Scanner

CONTENTS

	Page
Preface — C. ARSENI	11
I — NORMAL AND PATHOLOGIC CONSCIOUSNESS AND CONSCIENCE STATES — C. ARSENI, AURELIA GONȚEA, I. OPRESCU and E. STOICA	13
II — INTRACRANIAL PRESSURE CHANGES. THE RAISED INTRACRANIAL PRESSURE SYNDROME AN LOW INTRACRANIAL PRESSURE SYNDROME — C. ARSENI and AL. I. CONSTANTINESCU	130
III — SYNDROMES OF DISTURBANCES IN THE SECRETION, CIRCULATION, RESORPTION AND HYDRODYNAMICS OF THE CEREBRAL AND SPINAL FLUID	168
A. CSF Pressure and Hydrodynamic Disturbances in Hydrocephaly of the Adult — C. ARSENI and LEON DĂNĂILĂ	168
B. Informational Value of the Paraclinical Examinations in CSF Dynamic Disturbances in the Adult — AL. CONSTANTINOVICI, ADRIAN CRISTESCU and N. SIMIONESCU	251
C. Infantile Hydrocephaly — C. ARSENI, LENKE HORVATH and VLAD CIUREA	270
D. Late Decompensated Internal Hydrocephaly — C. ARSENI, AL. I. CONSTANTINESCU and LEON DĂNĂILĂ	283
E. CSF Hydrodynamic Disturbances — C. ARSENI and MĂRGĂRIT DINU . . .	285
IV — MENINGEAL SYNDROME — AL. I. CONSTANTINESCU	289
V — THE SEMEIOLOGY OF REFLEXES — VLAD VOICULESCU.	298
VI — EPLORATION OF THE MUSCULAR TONUS — VLAD VOICULESCU . . .	306
VII — THE CENTRAL MOTOR NEURON SYNDROME	313
A. Hemiplegia — VLAD VOICULESCU	313
B. Paralysis due to Lesion of the Central Motor Neurone — VLAD VOICULESCU	331
C. Paralysis of Encephalic Origin — C. ARSENI and M. MARETSIS	334
VIII — THE PERIPHERAL MOTOR NEURON SYNDROME — MARIA IONESCU-DRINCĂ	337
IX — THE SEMEIOLOGY OF INVOLUNTARY MOVEMENTS — VLAD VOICULESCU	375

Scanned with OKEN Scanner

Page

X — EPILEPSY AND CONVULSIVE SEIZURES — I. CINCĂ, RADU DUMITRIU, AL. ȘERBĂNESCU, VIRGIL APOSTOL and DAN FLORESCU 392

XI — THE SEMEIOLOGY OF SENSITIVITY — VLAD VOICULESCU 572

XII — AGNOSIA, APRAXIA, APHASIA — I. VOINESCU 593

XIII — AUTOMATIC AN TROPHIC DISTURBANCES IN LESIONS OF THE NERVOUS SYSTEM — C. ARSENI and AL. I. CONSTANTINESCU 627

XIV — NEUROLOGIC MANIFESTATIONS IN INTERNAL DISEASES — MARIETA MACOVEI-PATRICHI 671

XV — SEMEIOLOGY OF THE NERVOUS SYSTEM. THE BRAIN 890

A. Frontal Lobe — C. ARSENI and AL. I. CONSTANTINESCU 890
B. Temporal Lobe — C. ARSENI and AL. I. CONSTANTINESCU 906
C. Parietal Lobe — C. ARSENI and AL. I. CONSTANTINESCU 914
D. Occipital Lobe — C. ARSENI and AL. I. CONSTANTINESCU 924
E. Corpus Callosum — C. ARSENI and AL. I. CONSTANTINESCU 931
F. Central Grey Nuclei — C. ARSENI and AL. I. CONSTANINESCU 937
G. Striated Nuclei — C. ARSENI and AL. I. CONSTANTINESCU 945
H. Ventricular System — C. ARSENI and AL. I. CONSTANTINESCU 952
I. The Epiphyseal Region — C. ARSENI and AL. I. CONSTANTINESCU 957
J. Hypothalamus — C. ARSENI and AL. I. CONSTANTINESCU 961
K. Cerebellum — VLAD VOICULESCU 971
L. Brain Stem — C. BĂLĂCEANU-STOLNICI 980
M. Syndromes of the Base of the Skull — C. ARSENI and M. MARETSIS 1039
N. Semeiology of Hypophyseal Tumours — C. ARSENI and M. MARETSIS . . . 1056
O. Functional Evacuation Disturbances (Micturition, Defecation) — C. ARSENI . . 1068

XVI — NEUROENDOCRINOLOGY — C. ARSENI and M. MARETSIS 1075

XVII — PAIN 1135

1. Morphologic and Pathophysiologic Bases — I. OPRESCU. 1135

2. Clinical and Therapeutical Semeiology — C. ARSENI and I. OPRESCU 1167

Scanned with OKEN Scanner

PREFAȚĂ

Volumul II al „Tratatului de neurologie" cuprinde două mari grupe de capitole. Un prim grup este alcătuit din cîteva mari sindroame cu caracter general, importante pentru clarificarea patologiei nervoase. Astfel citățm: stările normale și patologice ale cunoștinței și conștiinței, modificările presiunii intracraniene; sindromul de lichid cefalo-rahidian; epilepsia și accesele convulsive; tulburările vegetative și trofice în leziunile sistemului nervos central; manifestările neurologice în bolile interne; neuroendocrinologia; durerea. Al doilea grup de capitole se referă la semiologia sistemului nervos.

Cartea conține date recente și concepții noi, care pot să lămurească unele aspecte ale neurologiei moderne.

Lucrarea se adresează, în afara specialiștilor, și tuturor medicilor care vor să cunoască semiologia nervoasă.

Ea este scrisă într-un stil clar și precis.

Prof. dr. doc. C. ARSENI

Scanned with OKEN Scanner

I

STĂRILE NORMALE ȘI PATOLOGICE DE CONȘTIENȚĂ ȘI CONȘTIINȚĂ

C. ARSENI, AURELIA GONȚEA, I. OPRESCU, E. STOICA

GENERALITĂȚI. DEFINIȚIE

Chiar și la ora actuală se face o mare confuzie între aceste două noțiuni, din mai multe motive: în primul rînd, din cauză că în multe limbi aceste două noțiuni sînt exprimate prin același termen; în al doilea rînd, datorită faptului că delimitarea noțiunilor nu este precisă, termenii de conștiință, conștiență, vigilență, cunoștință fiind folosiți în prezent ca sinonimi de către foarte mulți autori; în al treilea rînd, datorită faptului că datele experimentale nu pot fi calcate pe cele clinice, deoarece experimental este folosit animalul, și nu omul și, apoi, leziunea din experiment este strict limitată, pe cînd în patologia umană leziunea este difuză. Totuși, aceste două noțiuni sînt bine definite.

Prin *cunoștință* sau *conștiență* se înțelege posibilitatea de a fi informat, de a avea sau a lua cunoștință de ceva, de a ști în mod just de obiectele și fenomenele înconjurătoare (de realitatea înconjurătoare). A pierde cunoștința înseamnă a nu ști de sine (Dicționarul limbii române moderne, 1957). *Conștiința* este forma cea mai înaltă de reflectare subiectivă a lumii obiective (Dicționar enciclopedic, vol. I, 1962). Ea cuprinde cunoașterea propriului eu și a mediului ambiant. Este facultatea de a gîndi și a determina raporturile cu realitatea înconjurătoare pe baza reflectării realității obiective în gîndire (Dicționarul limbii române, Editura Academiei R. P. R., 1958 și Dicționarul explicativ al limbii române, Editura Academiei R. S. R., 1975). Starea de conștiință este starea „de a-și da seama de mediu și de sine însuși" (Cobb, 1958). Întreg regnul animal are cunoștință, dar nu are conștiință. Tulburările psihice sînt date de tulburările de conștiință, dar noțiunea de psihic se referă la o sferă mai largă decît cea de conștiință, prin faptul că unele procese psihice sînt prezente și la animale și, invers, există procese psihice la om neconștientizate sau parțial conștientizate.

Scanned with OKEN Scanner

Conform definiției, termenii de conștiență sau cunoștință sînt identici. Tulburările care survin în sfera cunoștinței constau nu în modificări de diferite grade, cum se spune, fiind vorba numai despre prezența sau abolirea ei (care constituie coma). Tulburările de conștiință sînt de diferite grade, în funcție de sediul leziunii sînt tulburări psihoorganice.

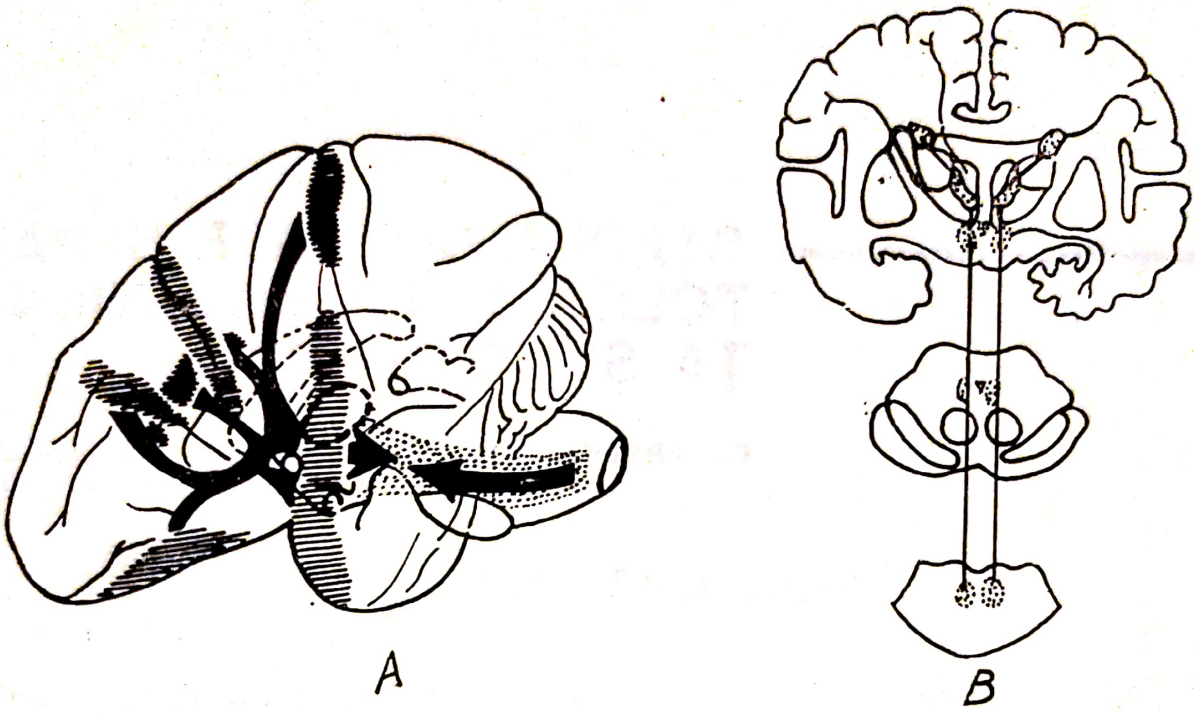

Fig. 1. — *A.* — Schema formațiunii reticulate a trunchiului cerebral; *B* — schema topografică.

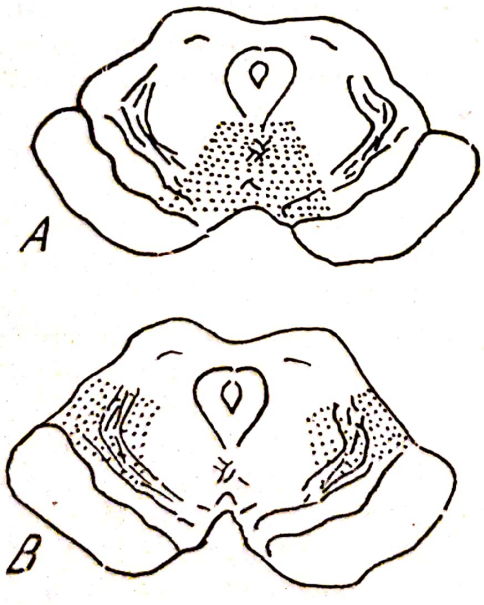

Fig. 2. — Schema trunchiului cerebral uman la nivelul mezencefalic. Comparație între efectele leziunilor asupra stării de conștiență:
A — leziuni ale căilor nespecifice: abolire;
B — leziuni ale căilor specifice: conservare.

Pierderea cunoștinței este dată de o leziune a formațiunii reticulate ascendente activatoare de pe linia mediană din trunchiul cerebral.

Formațiunea reticulată ascendentă activatoare (SRAA) se proiectează în emisferele cerebrale, mai mult în nucleii bazali și mai puțin în scoarță (*fig. 1 și 2*). Desigur o leziune mică (ca în experiment) deasupra trunchiului cerebral (în emisferele cerebrale) ar putea da tulburări de cunoștință, dar în clinică se constată leziuni întinse difuze în parenchim, generînd tulburări psihice mari, care maschează aceste mici tulburări de cunoștință. Invers, se știe că o leziune laterală (tumoare) în trunchiul cerebral dă tulburări psihice mari, fără semne neurologice și de conștiență: leziunea evoluînd spre linia mediană dă, pe lîngă semne neurologice, și somnolență (tulburări de veghe) și, în cele din urmă, comă. În leziunile periaxiale de

Scanned with OKEN Scanner

trunchi cerebral remarcăm cointeresarea SRAA, care va da comă, dar dacă leziunea este mai întinsă spre periferia trunchiului vor apărea și tulburări psihice, dar acestea sînt nedepistabile, din cauza stării de comă. Desigur, o excitație în sistemul talamic difuz nespecific duce la somnolență, dar aceasta este dată de o excitație mică în SRAA, pe cînd leziunile patologice din talamus care determină somnolență sînt difuze și ele constituie, de această dată, o stare psihică consecutivă (tulburări psihoorganice).

Astfel trebuie să înțelegem noi aceste două stări — tulburările psihice și coma. Coma este un sindrom care, prin definiție, se traduce prin abolirea totală a conștienței — element constant și dominant — asociată frecvent cu alterări ale funcțiilor vegetative, tulburări biochimice și, eventual, cu semne neurologice de diferite grade, după întinderea laterală a leziunii în trunchiul cerebral.

Datele de fiziopatologie, neuropatologie și clinică au dus la concluzia că abolirea stării de cunoștință este expresia unei leziuni sau perturbări în structura formațiunii reticulate ascendente din trunchiul cerebral. Perturbările vegetative, care însoțesc frecvent starea de comă, se datoresc implicării structurilor vegetative din trunchiul cerebral afectate de aceeași leziune, care, prin întinderea ei laterală, depășește ariile axiale și periaxiale ale formațiunii reticulate. Numai experimental o comă poate fi determinată printr-o leziune pură în SRAA din trunchi. În clinică leziuni pure în trunchi se întîlnesc rar; cel mai adesea leziunea este difuză, cuprinzînd creierul. Deci în comă există de fapt o leziune în trunchi, asociată cu leziuni în restul creierului. Sînt autori care au descris come în leziuni supratentoriale, cu integritatea trunchiului cerebral. În asemenea cazuri probabil că erau tulburări de conștiință (obnubilare, confuzie, somnolență), și nu veritabilă comă, leziunile din trunchi fiind puțin evidențiabile; sau dacă era comă adevărată leziunile supratentoriale au determinat, reflex, tulbufări funcționale (de vasoparalizie) în trunchiul cerebral sau, mai probabil, simptom de compresiune de trunchi prin hernie temporală discretă.

În faza inițială coma poate avea o evoluție oscilantă, datorită fie edemului, fie perturbărilor de vasomotricitate induse. Depășind această fază, evoluția comei este fie remisivă parțial ori total, fie agravantă spre moarte.

Conform acestei definții se exclud din parametrii comei unele stări care ar putea da confuzie. Astfel termenul de „comă vigilă" este un paradox terminologic, și o antinomie de noțiuni, noțiunea de comă propriu-zisă și cea de „comă vigilă" neputîndu-se asocia, excluzîndu-se; alți termeni mai mult sau mai puțin uzuali, precum semicomă, începețoșarea cunoștinței, torpor, stupor, obnubilare, reprezintă tulburări de conștiință, și nu o alterare parțială a cunoștinței. De regulă starea de conștiință nu este însoțită nici de tulburări vegetative, nici de modificări oculare; ea poate fi asociată cu un sindrom neurologic dat de o leziune de emisferă cerebrală.

Termenul de comă își are originea în cuvîntul grecesc „κωμμα" care înseamnă somn profund. În patologia clinică el a fost adoptat cu sensul de abolire a stării de conștienă. Este o deosebire între somn, care este o lipsă de contact cu mediul exterior, dar cu funcții vegetative normale, fără semne neurologice, și comă, unde există o leziune a SRAA din trunchi, cu consecințele sale. Coma este o stare patologică, pe cînd somnul este o stare fiziologică.

Scanned with OKEN Scanner

În ce privește substratul anatomic al conștiinței, la realizarea ei iau parte toate structurile cerebrale, unele fiind de bază, cum sînt : cortexul, nucleii bazali și trunchiul cerebral. Conștiința reprezintă un proces complex anatomic, fiziologic și psihic.

STAREA NORMALĂ ȘI PATOLOGICĂ A CUNOȘTINȚEI

Tulburările de cunoștință (conștiență) de diferite grade (coma), care reprezintă o disoluție a stării de conștiență acompaniată de modificări vegetative mai mult sau mai puțin pronunțate, fac parte din tabloul clinic al unor numeroase afecțiuni neurologice și viscerale. Ele precedă de multe ori instalarea altor semne neurologice și faptul nu apare surprinzător, dacă avem în vedere că starea de conștiență depinde de activitatea unor sisteme neuronale deosebit de complexe, a căror funcție poate fi interferată la diferite niveluri fie de procese lezionale, fie de perturbări biochimice.

I. SUBSTRATUL ANATOMO-FIZIOLOGIC AL STĂRII DE CONȘTIENȚĂ

Starea de conștiență poate fi asimilată în termeni neurofiziologici cu starea de veghe și, în măsura în care admitem împreună cu Head (1923) că starea vigilă se caracterizează nu numai printr-o reactivitate crescută, dar și prin răspunsuri cu înalt conținut adaptativ, superpoziția dintre conștiență și vigilitate poate fi acceptată.

Pînă aproape de jumătatea veacului nostru, a dominat concepția că starea de veghe este o funcție a cortexului cerebral. Cu toate acestea, chiar la sfîrșitul veacului trecut au apărut lucrări care sugerează intervenția formațiunilor subcorticale în menținerea stării vigile. În acest sens, Mauthner poate fi considerat ca un pionier; el reușește să stabilească, încă din 1890, o relație între leziunile mezencefalice periapeductale din polioencefalita superioară descrisă de Wernicke și somnolența bolnavilor suferind de această afecțiune. Autorul consideră că leziunile mezencefalice ar fi capabile să modifice starea de veghe prin întreruperea impulsurilor senzoriale care se îndreaptă spre cortexul cerebral.

Studiul anatomic al cazurilor decedate cu encefalită letargică, care evidenția existența leziunilor mezencefalo-diencefalice, i-a permis lui Von Economo să reia în discuție participarea structurilor tronculare în menținerea stării vigile.

Rolul jucat de formațiunile subcorticale în funcția vigilă, sugerat inițial de observațiile anatomo-clinice, a fost demonstrat de cercetări de neurofiziologie experimentală. Moruzzi și Magoun (1949), Lindsley și colab. (1950), French și Magoun (1952) au relevat în lucrările lor experimentale intervenția formațiunii reticulate mezencefalice în procesul de trezire. Stimularea electrică a acestei structuri la un animal adormit determină desincronizarea electrocorticogramei, asociată pe plan comportamental cu reacția de trezire. Distrugerea acestei regiuni antrena o abolire a stării vigile, însoțită de o hipersincronie a traseului EEG. Leziuni tronculare asemănătoare ca întindere, dar care cruțau formațiunea reticulată mezen-

Scanned with OKEN Scanner

cefalică, nu modificau starea de veghe a animalului. Pe baza acestor date autorii au ajuns la concluzia că zona reticulată medială a trunchiului cerebral superior, așa-numitul sistem reticulat activator ascendent, exercită, prin intermediul căilor ascendente, un efect dinamogenetic asupra emisferelor cerebrale.

Tonusul formațiunii reticulate activatoare mezencefalice este asigurat prin impulsuri aferente de la extero-, intero- și proprioceptori, impulsuri care parvin la nivelul neuronilor reticulați prin intermediul fibrelor colaterale trimise de căile aferente specifice și de diferiți nuclei din trunchiul cerebral. Aferențele trigeminale joacă un rol particular în activarea formațiunii reticulate, așa cum rezultă din cercetările lui Roger și colab. (1955), care au constatat că preparatul „encefal izolat" prezintă un somn profund după gasserectomia bilaterală, efect neobservat după secționarea bilaterală a perechilor I, II, VIII și X de nervi cranieni. Menținerea tonusului formațiunii reticulate este asigurat și de impulsuri provenind de la nivelul cerebelului, așa cum au arătat-o lucrările lui Kreindler și Steriade (1958). Formațiunea reticulată este activată nu numai de aferențe neurale, ci și pe cale umorală, o serie de factori — cum ar fi concentrația arterială a CO_2 și O_2 și nivelul plasmatic al catecolaminelor — ocupînd un loc special (Bonnvallet și colab., 1956). O contribuție experimentală de o deosebită semnificație este cea adusă de Bremer și Terzuolo (1953). Acești autori au probat că la animalul cu „encefal izolat" trezirea comportamentală și desincronizarea traseului EEG pot fi obținute prin stimularea unei anumite zone a scoarței cerebrale. Descărcarea cortico-reticulată „trezește" formațiunea reticulată, iar aceasta la rîndul ei activează întreaga scoarță cerebrală prin intermediul proiecțiilor difuze reticulo-corticale. Impulsurile cortico-reticulate pot explica trezirea selectivă produsă de stimuli de intensitate redusă, dar cu semnificație particulară. Formațiunea reticulată mezencefalică reprezintă astfel o zonă de convergență atît pentru impulsurile provenind din mediul extern sau intern, cît și pentru mesajele centrifuge provenind de la scoarța cerebrală.

Modificări comportamentale de tipul reacției de trezire au fost obținute experimental prin stimularea nucleilor talamici ai liniei mediane și a celor intralaminari. Acest ansamblu de nuclei, cunoscut sub numele de sistem talamic difuz nespecific, are sub controlul său electrogeneza unor teritorii corticale întinse. Stimularea cu frecvențe înalte antrenează o desincronizare a traseului cortical, pe cînd stimularea cu frecvențe joase dă răspunsuri de recrutare de mare amplitudine, descrise inițial de Morrison și Dempsey (1942). Spre deosebire de trezirea reticulată care este neselectivă, trezirea talamică interesează predominant anumite arii corticale. Distrugerea sistemului talamic difuz antrenează somnolența animalului și nu starea de areactivitate obținută prin distrugerea sistemului reticulat activator. Se pare că activitatea scoarței cerebrale produsă de stimularea sistemului talamic nespecific are loc prin intermediul formațiunii reticulate a trunchiului cerebral (Schlag și Chaillet, 1963).

Studiile anatomo-clinice și îndeosebi cele în care procese patologice de natură vasculară, mai rar tumorală, realizează leziuni bine delimitate au probat că la om structurile nervoase cu rol major în starea de veghe sînt destul de asemănătoare cu cele relatate de investigațiile experimentale. Leziunile hipotalamusului posterior, produse de procese tumorale,

Scanned with OKEN Scanner

pot determina comă (Fulton, cit. de Plum și Posner, 1973). Infarctele cu localizare mezencefalică care interceptează substanța cenușie tegmentală paramediană, situată ventral față de apeduct, duc la abolirea stării de conștiență (Brain, 1958; Ingvar și Sourander, 1970). Și ramolismentele protuberanțiale superioare, interesînd zona tegmentală, sînt însoțite de tulburări de conștiență, care sînt mai pronunțate în cazul leziunilor bilaterale (Chase și colab., 1968). Tumorile din trunchiul cerebral, la orice nivel s-ar afla, determină comă dacă leziunea este mediană (Arseni, 1976); dacă leziunea este laterală, nu dau comă, ci tulburări de conștiință. Aceste date au făcut pe unii autori (Orthner, 1957; Plum și Posner, 1973) să spună că leziunile situate în jumătatea inferioară a trunchiului cerebral nu determină comă, decît foarte tîrziu, cînd prind și structurile liniei mediane (Arseni, 1976). Datele clinice, ca și cele experimentale, arată poziția dominantă ocupată de structurile paramediane de la nivelul diencefalului posterior și mezencefalului în menținerea stării de veghe și în comă.

Cercetările care au demonstrat funcția activatoare a formațiunii reticulate mezencefalice asupra scoarței cerebrale au condus la concepția că somnul ar fi rezultatul suprimării periodice a impulsurilor reticulo-corticale care activează scoarța. S-a considerat că somnul ar fi înrudit, sub aspectul mecanismului de producere, cu stările comatoase — ambele stări fiind consecința inactivării sistemului reticulat activator ascendent printr-un proces fiziologic, în prima condiție, ori prin intervenția unei leziuni sau a unei perturbări biochimice, în cea de-a doua. Datele experimentale ale lui Jouvet (1962) se înscriu împotriva acestui punct de vedere. Autorul a demonstrat că somnul nu este un proces pasiv, ci activ, determinat de o serie de structuri specifice situate la nivelul trunchiului cerebral. Somnul lent, caracterizat prin sincronia traseului EEG și prin menținerea cel puțin parțială a tonusului muscular, depinde de activitatea nucleilor rafeului. Somnul paradoxal, caracterizat printr-o activitate electrică rapidă, prin dispariția tonsului muscular și prin mișcări oculare rapide, este legat de activitatea structurilor latero-dorsale ale tegmentului pontin. Independența acestor structuri de cele implicate în funcția vigilă este probată de faptul că distrugerea lor nu afectează reactivitatea animalelor, iar stimularea lor duce la somn, dar niciodată la o abolire durabilă a stării de veghe.

Independența somnului de stările comatoase este arătată și de date clinice. La pacienți cu stări comatoase prelungite s-au notat perioade în care se evidențiază o schiță de reactivitate, alternînd cu perioade de areactivitate, sugerînd existența unui ciclu veghe-somn (aceste aspecte sînt date de tulburările vasculare oscilante). Înregistrările poligrafice prelungite au permis surprinderea, în stările comatoase evoluînd cu tulburări mari de tonus, a unor perioade de atonie musculară, care au putut fi corelate cu perioadele de somn paradoxal (Jouvet, 1961). Aceeași metodă de investigație le-a dat posibilitatea lui Bergamosco și colab. (1968) să evidențieze aspecte EEG de somn în comele posttraumatice prelungite, ceea ce ar implica o integritate, cel puțin parțială, a structurilor tronculare generatoare de somn, coexistînd cu suferința structurilor vigilizante.

Leziunile limitate ale emisferelor cerebrale — atît cele create experimental, cît și cele determinate în clinică de procese patologice — nu antrenează tulburări ale stării de veghe. Perturbări ale stării de veghe, dar nu

Scanned with OKEN Scanner

o adevărată abolire a acesteia, pot surveni în leziunile cerebrale unilaterale întinse, determinate de ocluzia trombotică sau embolică a arterei sylviene. Leziunile cerebrale bilaterale întinse pot determina prin ele însele o abolire a stării de veghe, așa cum au demonstrat-o studiile anatomice la o serie de cazuri prezentînd stări comatoase prelungite, survenite după traumatisme cranio-cerebrale severe (Strich, 1965; Rowbothan, 1961) sau după anoxii cerebrale, secundare intoxicației oxicarbonatate (Plum și Posner, 1962) sau stopului cardiac (Brierley și colab., 1971). Tabloul patomorfic a constat într-o demielinizare difuză la nivelul substanței albe emisferice sau o degenerare laminară bilaterală corticală, trunchiul cerebral fiind puțin implicat. Aceste date vin în sprijinul punctului de vedere potrivit căruia starea de conștiență implică o unitate funcțională între „activant" (formațiunea reticulată) și „activat" (scoarța cerebrală). Nu numai scoaterea din funcțiune a „activantului", dar și a „activatului", poate antrena o disparție a stării de conștiență (cunoștință).

Aceste cazuri, în care se poate vorbi de o adevărată decorticare, omologabilă celei realizate experimental, au prezentat uneori în cursul evoluției lor o risipire a stării comatoase și înlocuirea acesteia cu o stare de veghe aparentă sau de „pseudoveghe", în care unele răspunsuri elementare, ca reacția la durere sau reflexul de orientare, sînt conservate. Am denumit-o pseudoveghe, deoarece ea nu poate fi asimilată veghei normale, care presupune, așa cum am arătat de la început, răspunsuri cu un înalt conținut adaptativ, care implică o integrare corticală. Nici starea de veghe constatată la animalele decorticate nu poate fi omologată cu veghea normală. Incapacitatea de adaptare a acestor animale este probată de incapacitatea lor de a fixa reflexe condiționate de apărare tipice, avînd numai reacții vegetativo-afective grosolane (Sager și colab., 1958).

Veghea elementară, simpla stare de trezire a animalului decorticat sau a bolnavilor cu leziuni extensive corticale, devine în cazul stării de veghe a subiectului normal o funcție complexă a sistemului nervos central, care permite cunoașterea mediului înconjurător, reacționarea adecvată la acest mediu și cunoașterea propriului eu. Definită astfel, starea de veghe poate fi considerată ca stare de conștiență. Noțiunile de veghe elementară și de conștiență pot fi mai bine delimitate dacă facem, împreună cu Alajouanine (1957), o distincție între reactivitate și perceptivitate. Prima cuprinde reacții înnăscute, care au sediul subcortical (reacția de trezire, de orientare). Perceptivitatea are la bază răspunsuri mai elaborate, cîștigate prin învățare, în cursul vieții individului. Aceste răspunsuri se integrează la nivel cortical, dar necesită și intervenția formațiunilor subcorticale vigilizante. Operînd cu aceste ultime două concepte, putem afirma că omul sau animalul decorticat care prezintă o stare de veghe elementară reacționează, dar nu are experiența perceptuală a datelor din mediu, spre deosebire de subiectul normal, conștient, care, alături de reactivitate, prezintă și capacitatea de a „încărca" perceptual informațiile din mediu. Perceptivitatea implică în mod necesar reactivitate, în sensul că structurile tronculare, care sînt sediul reacțiilor elementare, sînt totodată răspunzătoare de menținerea unui tonus funcțional cortical și, deci, indirect, de perceptivitate.

Perceptivitatea apare ca definitorie pentru starea de conștiență și, în măsura în care elaborarea ei este condiționată de integritatea cortexului

Scanned with OKEN Scanner

cerebral și a structurilor subcorticale care „vigilizează" scoarța, starea de conștiență apare ca rezultanta dialogului dintre formațiunile subcorticale mezodiencefalice și scoarța cerebrală.

II. DATE DE SEMIOLOGIE

Obținerea unor date anamnestice de la familia bolnavului sau de la cei care însoțesc bolnavul comatos și cunosc circumstanțele instalării tulburărilor de conștiență poate orienta medicul în stabilirea diagnosticului etiologic al stării comatoase și instituirea unui tratament adecvat. În alte cazuri, comemorativele sînt incomplete sau contradictorii și numai prin examenul general și cel neurologic detaliat se poate stabili dacă tulburarea de conștiență este secundară unei tulburări metabolice generale sau este legată de o leziune cerebrală primară; în ultima condiție, examinarea bolnavului poate oferi criterii în favoarea sediului supra- sau subtentorial al procesului patologic și poate da indicații pentru examenele paraclinice necesare elucidării naturii procesului patologic.

A. ANAMNEZA

Modul de instalare a comei și simptomele care au precedat tulburarea de conștiență vor fi notate cu grijă. Coma cu instalare rapidă orientează spre o etiologie cerebro-vasculară, deși, rar, și un proces expansiv intracranian poate debuta printr-o tulburare de conștiență instalată relativ rapid (hemoragie intratumorală, procese chistice ale ventriculului III). Cefaleea dramatică precedînd debutul unei tulburări de conștiență este indicatoare pentru o hemoragie subarahnoidiană sau intraparenchimatoasă. Cefaleea precedînd cu săptămîni sau luni instalarea unei tulburări de conștiență orientează diagnosticul spre un proces expansiv intracranian. Relatarea de către familie a unor tulburări de comportament precedînd instalarea comei sugerează diagnosticul de comă prin tulburări metabolice de origine viscerală și îndeosebi diagnosticul de comă hepatică. Starea de agitație se întîlnește frecvent în prodroamele comei prin intoxicație alcoolică, ca și în coma generată de procese infecțioase (meningite, encefalite). În ultima condiție, se notează frecvent existența unei stări febrile. Convulsiile generalizate oferă puține indicații diagnostice, deoarece numeroase procese lezionale cerebrale sau tulburări metabolice sînt capabile să genereze convulsii și tulburări de conștiență (encefalite, meningite, procese expansive intracraniene, accidente vasculare cerebrale, eclampsie, hiponatremie). Existența unor crize jacksoniene în istoricul unor bolnavi comatoși reprezintă un element util de diagnostic, orientînd către un proces patologic supratentorial de origine infecțioasă sau vasculară (encefalită, tromboflebită), mai frecvent neoformativă.

Antecedentele patologice ale bolnavului comatos ajută de asemenea în circumscrierea etiologiei unei stări comatoase. La hipertensivi vom suspecta o comă prin accident vascular cerebral sau o comă uremică. La un diabetic vom lua în considerare o comă acidozică, o comă hiperosmolară sau o comă hipoglicemică prin tratament insulinic incorect condus; date

Scanned with OKEN Scanner

fiind leziunile degenerative arteriale din diabet, în fața unui asemenea bolnav ne vom gîndi și la o comă apoplectică. La un bolnav cu trecut hepatic, tulburarea de conștiență poate fi generată de însăși insuficiența hepatică, sau de hipoglicemie, sau de hiponatremie. În cazul unui bolnav cu insuficiență respiratorie cronică, tulburarea de conștiență este frecvent cauzată de o encefalopatie hipercapnică. La un comatos prezentînd în comemorative crize convulsive repetate, pierderea cunoștinței (conștienței) poate fi interpretată ca fiind coma postaccesuală a unei epilepsii fără etiologie cunoscută, dar trebuie avută întotdeauna în vedere și posibilitatea ca paroxismele anterioare să fie secundare altor afecțiuni (tumori cerebrale, hipoglicemie, malformații vasculare cerebrale), care sînt întotdeauna răspunzătoare și pentru starea comatoasă actuală. Informațiile privind comemorativele psihiatrice ale subiectului comatos sînt deosebit de utile, sindroamele depresive cu tentative anterioare de suicid orientînd diagnosticul spre eventualitatea unei intoxicații medicamentoase voluntare.

B. EXAMENUL GENERAL

Ca semn de deshidratare, tegumentele celor în coma diabetică sînt uscate și au un turgor scăzut. Dimpotrivă, în coma hipoglicemică tegumentele sînt umede, datorită transpirației excesive. Ultima modificare cutanată poate fi observată și în comele febrile sau în cele prin intoxicații cu substanțe anticolinesterazice. Cianoza tegumentelor și a mucoaselor este observată în coma hipercapnică sau în intoxicația oxicarbonatată. În ultima condiție, se menționează și prezența unei culori roz-zmeurii, dar modificarea pare să fie foarte rară (Oardă, 1965). Culoarea icterică a tegumentelor face plauzibilă supoziția de comă hepatică. Hiperpigmentarea cutanată sugerează o comă prin insuficiență suprarenaliană. Tegumentele celor în comă uremică prezintă frecvent o nuanță gălbuie, datorită depunerii în piele a cromogenilor.

Prezența unor fenomene hemoragice cutanate, traduse prin apariția de petești sau elemente purpurice, orientează spre o suferință hepatică sau renală. Asocierea petețiilor cu o stare febrilă manifestă poate indica o comă prin meningoencefalită meningococică. Echimozele cutanate întinse ale feței sau altor regiuni pot arăta originea traumatică a comei sau pot fi urmarea unei căderi în cursul unui acces convulsiv sau a sindromului ataxic provocat de o hemoragie cerebeloasă.

Examenul aparatului digestiv. Deși vărsăturile sînt generate de nenumărate afecțiuni viscerale și nu reprezintă un semn util pentru diagnosticul etiologic al unei stări comatoase, existența în comemorativele unui comatos a unor vărsături explozive, neprecedate de greață, orientează spre hipertensiunea intracraniană, care poate fi la originea tulburărilor de conștiență constatate. Hepatosplenomegalia unui bolnav în comă, asociată sau nu cu un desen venos accentuat în regiunea abdominală superioară, pledează pentru originea hepatică a tulburărilor de conștiență.

Scanned with OKEN Scanner

C. EXAMENUL NEUROLOGIC

Examenul unui comatos se va face numai după ce s-a asigurat corectarea funcției respiratorii și circulatorii.

În cursul examinării bolnavului comatos, medicul trebuie să-și concentreze eforturile în vederea obținerii cît mai multor date asupra gradului tulburărilor de conștiență, prin studiul funcțiilor vegetative, semiologiei oculare și semiologiei neurologice. Aceste date sînt deosebit de valoroase pentru stabilirea sediului leziunii, naturii acesteia și aprecierea evoluției clinice a bolnavului.

În comă leziunea este în regiunea periaxială a SRAA din trunchiul cerebral, dar gradele de comă le putem depista după leziunile de la periferia sistemului reticulat activator ascendent (leziuni vegetative și neurologice).

1. FUNCȚIILE VEGETATIVE ȘI PERTURBĂRILE LOR

La bolnavii la care este abolită starea de cunoștință coexistă de regulă perturbări ale funcțiilor vegetative a căror apreciere nu este întotdeauna ușoară, deoarece este deseori dificil un discernămînt cert între originea centrală (neurogenă) și cea dismetabolică sau periferică.

Ca și în cazul perturbărilor stării de cunoștință, tipul de perturbări vegetative *este apt să indice nivelul leziunilor majore.*

RESPIRAȚIA ȘI MODIFICĂRILE RESPIRATORII

Respirația este cel mai frecvent și cel mai semnificativ alterată (*fig. 3, 4, 5*).

Respirația este controlată aproape de toate etajele cerebrale (creier anterior, mezencefal, protuberanță, bulb), astfel că afecțiunile cerebrale comatogene vor antrena frecvent modificări respiratorii care îmbracă adesea aspecte caracteristice, utile în stabilirea nivelului leziunii. Și afecțiunile metabolice cerebrale însoțite de tulburări de conștiență pot induce patternuri respiratorii, mai mult sau mai puțin specifice, fie prin deprimarea centrilor respiratori, fie prin tulburări ale echilibrului acido-bazic, modificarea respiratorie jucînd în ultima condiție un rol corectiv, de menținere a homeostaziei.

a) APNEEA POSTHIPERVENTILATORIE

La sfîrșitul unei perioade scurte de hiperpnee, subiectul normal își reia respirația după o apnee scurtă (sub 10 secunde) sau fără nici un fel de pauză respiratorie. O apnee prelungită (12—30 secunde) după o hiperventilație scurtă (5—6 respirații forțate) are un caracter patologic și probează existența unor leziuni difuze emisferice (Plum și colab., 1962).

Scanned with OKEN Scanner

Scanned with OKEN Scanner

b) RESPIRAȚIA CHEYNE-STOKES

Acest tip de respirație periodică este ușor de recunoscut. Modificarea periodică a respirației este acompaniată uneori și de modificări ciclice vegetative, de variații ale reactivității bolnavilor și ale tonusului lor muscular. În cursul perioadei de apnee, unii bolnavi prezintă mioză, încetinirea alurei cardiace, reducerea clipitului, hipotonie musculară, reactivitate scăzută

Fig. 3. — Căile respiratorii din aria 13 pînă la substanța reticulată din trunchiul cerebral (după Turner, 1954).

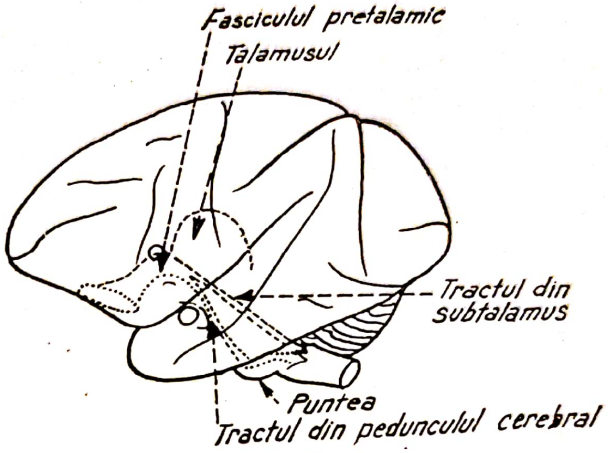

Fig. 3

Fig. 4. — Fața dorsală a trunchiului cerebral inferior: zona punctată de partea stîngă este zona expiratorie activă; zona inspiratorie este situată de partea dreaptă (pentru a nu se suprapune zonele).

Fig. 5. — Mecanismul respirator central în trunchiul cerebral.

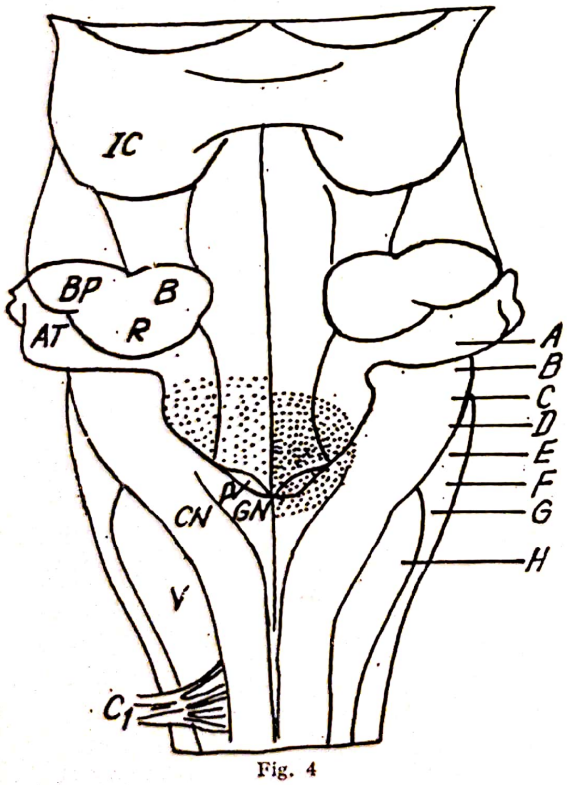

Fig. 4

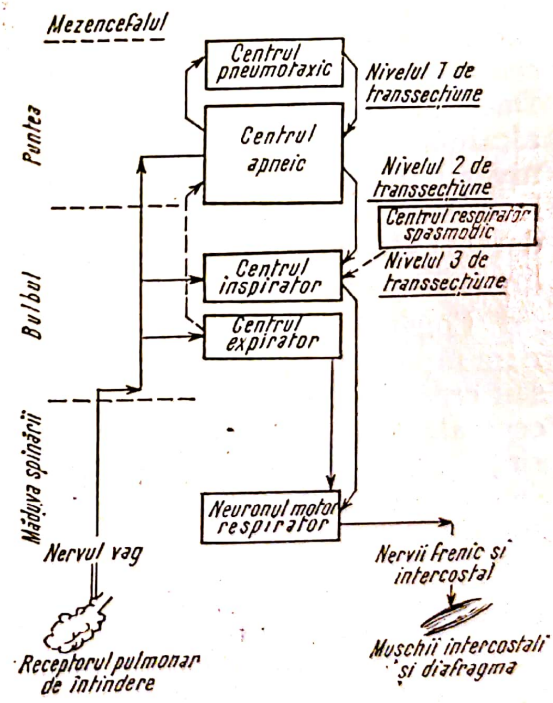

Fig. 5

la diferiți stimuli. Odată cu reluarea mișcărilor respiratorii toate aceste simptome dispar, bolnavul poate fi trezit mai ușor și se obțin răspunsuri motorii mai ample la aplicarea stimulilor dureroși.

Apariția respirației Cheyne-Stokes s-ar datora unui răspuns excesiv al centrului respirator față de hipercapnie, ceea ce antrenează hiperventilația, asociată cu o tulburare a controlului telencefalic al respirației, ceea

ce explică apneea posthiperventilatorie. Hiperventilația realizează o scădere a CO_2 sanguin sub pragul de stimulare al centrului respirator și, datorită insuficienței controlului telencefalic, respirația nu va fi reluată decît în momentul cînd acumularea CO_2 determinată de apnee va depăși pragul centrului respirator. Respirația periodică sugerează o suferință difuză, profundă, a emisferelor cerebrale, a lobului orbital și a regiunii diencefalice, de origine metabolică (coma uremică) sau de origine vasculară (encefalopatia hipertensivă). Deși Fisher (1969) consideră că respirația Cheyne-Stockes nu implică gravitate pentru starea bolnavului, modificarea anunță adesea la bolnavii cu hipertensiune intracraniană începutul unei hernii transtentoriale, făcînd parte din semnele de suferință diencefalică (McNealy și Plum, 1962).

c) HIPERVENTILAȚIA

O respirație amplă, profundă, accelerată sau nu, cunoscută în general sub numele de respirație Küssmaul, este prezentată în multe tratate clasice ca fiind caracteristică comelor acidozice (diabetică, uremică). În realitate, hiperventilația este observată nu numai în comele asociate cu acidoză metabolică (în această condiție modificarea respiratorie este secundară tulburării echilibrului acido-bazic și joacă rolul unui mecanism de compensare), ci și în alte tulburări de conștiență, în care apare ca rezultatul stimulării primare a centrului respirator (stări hipoxice datorite afecțiunilor cardio-pulmonare, intoxicații cu salicilat, encefalopatie hepatică, septicemii cu germeni gramnegativi, leziuni vasculare sau tumorale cerebrale). Dacă în hiperpneea secundară stărilor de acidoză pH-ul seric și rezerva alcalină sînt mult coborîte, în hiperpneea primară pH-ul este ridicat și nivelul sanguin al CO_2 este coborît (alcaloză respiratorie). Hiperventilația face deci parte din tabloul clinic al numeroaselor stări comatoase și restul datelor clinice, ca și examenele de laborator, vor ajuta clinicianul în stabilirea diagnosticului etiologic.

Constatarea la un comatos a unei hiperpnee susținute, regulate, cu un ritm rapid (40—70/min.), evoluînd cu un pH seric ridicat și un nivel normal sau crescut al O_2 arterial, sugerează puternic o hiperventilație neurogenică centrală (Plum și Swanson, 1959). Modificarea este condiționată de o suferință a tegmentului mezencefalo-pontin (leziuni vasculare sau tumorale cu această localizare sau comprimarea acestei regiuni printr-o hernie transtentorială).

d) RESPIRAȚIA APNEUSTICĂ

Ritmul respirator este rar (3—5/min.), neregulat, cu pauze prelungite, atît la sfîrșitul inspirației, cît și al expirației. Inspirația are uneori un caracter sacadat și durează mai mult decît expirația. Acest tip de modificare respiratorie arată afectarea centrului respirator pontin și constituie un semn patognomonic de localizare a leziunii la acest nivel. Cel mai adesea tulburarea se observă în infarctele de trunchi cu localizare în partea inferioară a protuberanței.

Scanned with OKEN Scanner

e) RESPIRAȚIA ÎN SALVE

Este o respirație caracterizată prin mișcări respiratorii rapide, grupate, alternînd cu perioade de apnee. Modificarea este prezentată în anumite tratate ca respirație Biot; denumirea este incorectă, deoarece tipul de respirație descris de acest autor în meningita tuberculoasă avea un ritm total neregulat, sugerînd o respirație ataxică. Respirația în salve arată o leziune pontină cu localizare joasă și comportă o prognoză rezervată. Uneori, în faza de hiperpnee a respirației în salve se notează o schiță de creștere și descreștere a amplitudinii respiratorii. Acest tip respirator a fost denumit de Fisher (1969) respirație Cheyne-Stokes cu ciclu scurt și este considerat de el ca avînd un prognostic infaust.

f) RESPIRAȚIA ATAXICĂ

Respirația prezintă o amplitudine variabilă de la o mișcare la alta, ritmul acestor mișcări fiind complet neregulat. Cu aceeași desfășurare imprevizibilă survin perioade de apnee, de durată variabilă. Ataxia respiratorie este condiționată de tulburarea interrelațiilor funcționale dintre centrii inspiratori și cei expiratori situați în regiunea dorso-mediană a bulbului. Acest tip de respirație este întîlnit în compresiunile bulbare (hematom cerebelos) sau în procese infecțioase (meningoencefalite) sau parainfecțioase (encefalomielită acută diseminată).

MODIFICĂRILE CARDIO-VASCULARE

Spre deosebire de respirație, care are un control complex cortico-subcortical, sistemul cardio-vascular poate să-și mențină activitatea sa ritmică chiar în absența unei reglări fine cerebrale. Relația sugerată de lucrările clasice ale lui Cushing între creșterea presiunii intracraniene și modificările cardio-circulatorii (hipertensiune, bradicardie) pare să fie exactă, mai ales pentru patologia infantilă. Într-o lucrare relativ recentă (Johnston și colab., 1970), s-a arătat că la bolnavii comatoși cu traumatisme craniene, la care s-au înregistrat concomitent presiunea arterială și presiunea la nivelul ventriculilor cerebrali, creșteri foarte accentuate ale presiunii ventriculare rămîn adesea fără ecou asupra tensiunii arteriale. Perturbațiile tensionale oferă în general date incerte pentru aprecierea evoluției clinice a unei stări comatoase. Constatarea la un comatos a fibrilației atriale sau a unei afecțiuni valvulare ridică suspiciunea unei embolii cerebrale. Bradicardia în asociere cu alte semne (hipotermie, tegumente infiltrate) sugerează o comă prin hipotiroidism. Fundul de ochi poate arăta edem papilar, retinopatie hipertensivă, obstrucție a arterei centrale a retinei, hemoragii subhialoide. Ultimul semn, ca și prezența hemoragiilor retiniene în formă de flacără se asociază frecvent cu hemoragia subarahnoidiană generată de o ruptură anevrismală. Prăbușirea tensională sugerează eventualitatea unei hemoragii sistemice, un infarct miocardic, ruptura unui anevrism de aortă sau un hemopericard. O hipotensiune severă este notată și în coma addisoniană, în cea diabetică, ca și în tulburările de conștiență generate de o stare infecțioasă gravă. Prezența unor valori tensionale ridicate

Scanned with OKEN Scanner

pledează pentru etiologia vasculară a comei. Evidențierea de sufluri la nivelul regiunii cervicale trădează un proces stenotic pe arterele mari extracraniene și face plauzibilă intervenția unei ocluzii arteriale cerebrale în generarea stării comatoase. Aceeași valoare semiologică o prezintă și absența pulsului carotidian.

Tensiunea arterială nu prezintă modificări foarte semnificative decît în faza finală. La început poate fi hipertensiune arterială, apoi scade progresiv.

Pulsul se modifică ca alură : mai rar întîlnim bradicardie, mai frecvent tahicardie ; la început este regulat, bine bătut, apoi devine neregulat, slab bătut în cazurile de leziuni la nivelurile caudale ale trunchiului cerebral.

TEMPERATURA

Temperatura ridicată a bolnavilor comatoși atrage atenția asupra naturii infecțioase a comei. Este de reținut că și coma prin ocluzie de arteră bazilară se acompaniază uneori de frisoane și de hipertermie. Hipotermia este notată în coma diabetică, hipotiroidiană, hipoglicemică și în intoxicația cu substanțe sedative, îndeosebi cu barbiturice.

Temperatura prezintă perturbări semnificative numai în stări comatoase profunde — în comele de gradele III și IV —, deci în cazuri cu leziuni situate în partea inferioară a punții și în bulb. Există de regulă o *hipertermie* „în platou", cu caracter progresiv. Astfel, un număr de zile există o hipertermie moderată (în jur de 38°) și continuă apoi în următoarele zile, cînd survine o nouă creștere (cu cca 1°) seara ; a doua zi este la același nivel („în platou"), pentru ca seara iar să se ridice, în ziua următoare să fie „în platou" (Arseni, 1972) și așa să se repete pînă în stadiul final, cînd survine o hipertermie de 41° sau mai mult.

DEGLUTIȚIA

Este perturbată în leziuni caudale ale trunchiului cerebral (sediul nucleilor nervilor IX—XI) și este un element de prim ordin în aprecierea gradului de profunzime a comei. Deglutiția are doi timpi. Timpul I (labial) : bolnavului inconștient i se apropie o linguriță cu apă de buze, el întinde buzele, o suge și o înghite normal sau nu întinde buzele — atunci vom spune că timpul I (labial) este prezent sau abolit. Timpul labial are o reprezentare corticală și una la limita superioară a trunchiului cerebral. Timpul II (deglutiția propriu-zisă) zicem că este bun atunci cînd timpul labial este absent (pacientul nu întinde buzele să sugă apa), dar cînd, introducînd apa între dinți, el o înghite bine. Timpul II al deglutiției este întîrziat atunci cînd introducem apă în gură, pacientul ține apa în gură un timp și apoi o înghite. Leziunea este la nivelul nervilor cranieni IX ; introducem apă în gura bolnavului, pacientul ține apa, care bolborosește, dar nu o înghite, are sau nu reflex de tuse, o parte din apă intră în căile respiratorii și se îneacă. Spunem că timpul II al deglutiției este absent, cu sau fără reflex de tuse. Leziunea este la nivelul nucleilor nervilor cranieni X—XI.

Scanned with OKEN Scanner

Este semnificativă numai în cazurile fără hipertermie. Leziunea este în jumătatea inferioară a bulbului.

Toate tulburările vegetative (afară de deglutiție) au valoare dacă sînt luate în ansamblu (*tabelul I*); izolat, ele nu au valoare.

TABELUL I

Modificările funcțiilor vegetative în raport cu gradul leziunilor cerebrale: prognostic și indicații operatorii

Simptome	Important pentru prognostic	Începutul		Semnele agravării	Indicația chirurgicală
		cazurilor ușoare	cazurilor grave		
Temperatura	Crește progresiv	Urcă puțin	Crește	Crește progresiv	Creștere progresivă, asociată cu agravarea celorlalte simptome
Puls	Scade progresiv	Tahicardie	Tahicardie sau bradicardie	Filiform sau bradicardie	Scăderere progresivă, asociată cu agravarea celorlalte simptome
Tensiunea arterială	Importantă atunci cînd celelalte curbe arată agravare				Crește continuu
Respirația	Mare importantă	Normală	Adîncă, rapidă, pe buze spumă		Respirația 32′ apoi 36′
Cunoștința	Foarte importantă	Agitație sau somnolență	Comă		Alterarea progresivă a cunoștinței (conștienței)
Deglutiția	Foarte importantă	Prelungirea timpului II al deglutiției	Tulburări grave în deglutiție		Alterarea progresivă a deglutiției
Examenul neurologic	Important pentru localizare	Pareză	Hemiplegie Epilepsie Simptome de hernie temporală		Accentuarea progresivă a semnelor neurologice

2. SEMIOLOGIA OCULARĂ

Modificările oculare constatate la un bolnav comatos vor fi analizate în detaliu, deoarece ele oferă indicații deosebit de utile pentru stabilirea gradului de profunzime a comei, pentru diferențierea comelor metabolice de cele prin leziuni primitive ale sistemului nervos și, în final, semiologia motilității oculare ajută în orientarea diagnosticului topografic al leziunii.

MOTILITATEA PALPEBRALĂ

Bolnavul comatos prezintă cel mai adesea închiderea fantei palpebrale. La încercările de trezire a bolnavului prin aplicarea a diferiți stimuli, pleoapele se pot deschide iar timpul cît pleoapele rămîn deschise pot da

Scanned with OKEN Scanner

indicații asupra profunzimii tulburărilor de conștiență. Tonusul pleoapelor, apreciat prin ridicarea lor, este conservat în comele ușoare (pleoapele tind să se închidă relativ rapid), mult redus în comele profunde (pleoapele se închid încet și progresiv). Închiderea progresivă a pleoapelor după ridicarea lor apare ca un semn util de diferențiere a unei stări comatoase de o areactivitate psihogenă, această mișcare de închidere lentă a pleoapelor neputînd fi reprodusă voluntar (Fisher, 1969). Evidențierea unilaterală a unui tonus palpebral redus, coexistînd cu o ocluzie palpebrală incompletă, atrage atenția asupra unei paralizii faciale periferice. Uneori, examinatorul întîmpină o rezistență crescută în ridicarea pleoapelor, și aceasta poate fi observată în stările de areactivitate psihogenă sau poate fi urmarea unui blefarospasm reflex.

a) MIȘCĂRILE DE CLIPIT SPONTANE

Observate la un comatos, arată relativa integritate a formațiunii reticulate a trunchiului cerebral; absența acestor mișcări — în condiția în care se exclude o paralizie facială periferică bilaterală — constituie un semn de suferință a trunchiului cerebral. În general, în cazul unei închideri complete a fantei palpebrale, mișcările de clipit încetează sau sînt foarte rare, dar există și disociații, în sensul menținerii clipitului spontan, în ciuda unei ocluzii palpebrale (fenomenul se constată în coma postepileptică), sau al dispariției clipitului, deși fanta palpebrală nu este complet închisă; acest ultim tip de disociație este observat în leziunile supratentoriale bilaterale și ar trăda o paralizie facială supranucleară.

b) MIȘCĂRILE DE CLIPIT REFLEXE

Reflexul de clipit la amenințare este un reflex condiționat elementar și implică, cel puțin în parte, o integrare corticală. Jouvet (1969) propune acest reflex ca un test elementar de perceptivitate. Dimpotrivă, reflexul de clipit la un stimul acustic puternic se închide la nivel pontin inferior, iar cel provocat de un stimul luminos puternic, la nivelul corpului geniculat lateral, putînd fi obținut și la animalele decorticate. Absența acestor ultime reflexe ar pleda pentru o leziune la nivelul trunchiului cerebral.

REFLEXUL CORNEAN

Stimularea mecanică a corneei antrenează o ocluzie a fantei palpebrale și devierea în sus a globilor oculari. La comatoși, stimularea uzuală cu un tampon de vată este cel mai adesea insuficientă și, înainte de a concluzie că reflexul este absent, corneea trebuie stimulată mai energic (de exemplu, cu o bucată de tifon bine răsucită). Reflexul testează funcționalitatea unei zone a trunchiului cerebral, cuprinsă între tegmentul mezencefalic și puntea inferioară. Absența lui arată o suferință tronculară foarte avansată. Uneori, deviația în sus a globilor oculari dispare, însă stimularea corneană determină o deplasare a mandibulei de partea opusă stimulării (reflexul corneopterigoidian). Constatarea acestui reflex arată o leziune

Scanned with OKEN Scanner

de trunchi localizată deasupra porțiunii mijlocii a punții. Asocierea unei areactivități pupilare bilaterale cu un răspuns cornean foarte viu atrage atenția asupra unei leziuni a porțiunii superioare a trunchiului cerebral, cu integritatea relativă a regiunilor tronculare inferioare.

a) MODIFICĂRI PUPILARE

Deși cortexul cerebral exercită un control asupra motilității pupilare, așa cum arată lucrările experimentale ale lui Brucher (1966), leziunile emisferice rămîn cel mai adesea fără răsunet asupra dimensiunilor și reactivității pupilei.

Modificările de diametru pupilar sînt cel mai adesea expresia unei suferințe la nivelul trunchiului cerebral — fie primitivă, fie, mai frecvent, secundară comprimării sau deplasării caudale a trunchiului printr-o herniere transtentorială, în cadrul unui proces de hipertensiune intracraniană.

Diametrul pupilei apare ca o rezultantă a influențelor tonice exercitate, pe de o parte, de sistemul nervos simpatic, care tinde să producă pupilodilatație, iar pe de alta, de sistemul nervos parasimpatic, care tinde să producă pupiloconstricție. Afectarea căilor simpatice la diferite niveluri ale lungului drum intra- și extranevraxial, pe care acestea le străbat din hipotalamus și pînă la ramura nazo-ciliară a trigemenului, care inervează musculatura irisului, poate antrena mioză, acompaniată sau nu de ptoză palpebrală și enoftalmie — triadă bine cunoscută sub numele de sindrom Claude Bernard-Horner. Este important de reținut că apariția unei mioze uni- sau bilaterale la un bolnav al cărui tablou clinic pledează pentru o leziune cerebrală supratentorială sugerează o suferință a simpaticului la nivelul hipotalamusului și poate fi printre primele semne ale deteriorării diencefalice produse de hipertensiunea intracraniană (McNealy și Plum, 1962). Dacă în această condiție mioza apare ca un semn precoce de hipertensiune intracraniană, alteori mioza cu conservarea reflexului fotomotor este expresia suferinței directe a zonei diencefalice, cel mai adesea printr-o hemoragie localizată în regiunea talamo-subtalamică. Mioza unilaterală, făcînd sau nu parte dintr-un sindrom Claude Bernard-Horner este notată și în leziunile laterobulbare.

Mecanismul central parasimpatic de control al pupiloconstricției este situat la nivelul mezencefalului (nucleul Eddinger-Westphall), fibrele preganglionare călătorind de-a lungul nervului oculomotor, pînă la nivelul orbitei. Apariția unei midriaze arată cel mai adesea afectarea centrilor parasimpatici pupiloconstrictori sau a fibrelor eferente, care însoțesc perechea a treia de nervi cranieni și are o valoare localizatorie particulară, indicînd o suferință mezencefalică sau prinderea extranevraxială a oculomotorului. Raporturile anatomice pe care acest nerv le are cu artera cerebrală posterioară, cu uncusul lobului temporal și cu ligamentul petro-clinoidian explică afectarea lui frecventă în condiția unei hernii transtentoriale a uncusului sau a unei deplasări caudale a întregului trunchi cerebral. În primul caz, nervul oculomotor este comprimat între uncusul tumefiat și marginea liberă a cortului sau ligamentul petro-clinoidian, în cea de-a doua eventualitate este lezat de artera cerebrală posterioară în deplasarea ei caudală (Sunderland, 1958).

Instalarea unei midriaze unilaterale, însoțită cel mai adesea de o paralizie oculomotorie extrinsecă, arată afectarea extranevraxială a oculomo-

Scanned with OKEN Scanner

torului și constatarea acestui semn la un bolnav cu o leziune supratentorială cu evoluție rapidă (hematom traumatic) relevă cu multă probabilitate instalarea unei hernieri transtentoriale a uncusului (McNealy și Plum, 1962). Midriaza marcată fixă evocă existența unei leziuni nucleare de oculomotor. Midriaza bilaterală sau cea unilaterală, urmată rapid de o modificare similară controlaterală, sugerează mai degrabă o suferință centrală mezencefalică (Fisher, 1969) provocată de hipertensiunea intracraniană sau de o leziune localizată la acest nivel. Midriaza moderată cu abolirea reflexului fotomotor este expresia unei leziuni pretectale. În leziunile tectale midriaza este acompaniată uneori de fluctuații spontane ale diametrului pupilei (*hippus*). În leziunile vasculare pontine și îndeosebi în hemoragiile cu această localizare se observă, frecvent, o mioză foarte pronunțată (pupile punctiforme), fenomenul fiind atribuit unei paralizii simpatice asociate unei iritații parasimpatice.

b) REFLEXUL FOTOMOTOR

Pupiloconstricția provocată de lumină ține de integritatea căilor aferente (retină, nerv optic, tract optic, subtalamus), a centrilor (nucleul pretectal, nucleii Eddinger-Westphall) și a fibrelor eferente parasimpatice ce acompaniază perechea a treia de nervi cranieni. În cazul leziunilor retinei și ale nervului optic, se observă o abolire a reflexului fotomotor direct, cu păstrarea celui consensual. Leziunile de bandeletă optică pot fi evidențiate prin reacția Wernicke (răspuns slab la aplicarea fasciculului luminos asupra cîmpului retinian hemianopsic). Dat fiind că centrii reflexului sînt situați la nivelul joncțiunii subtalamo-mezencefalice, abolirea bilaterală a reflexului indică suferința acestei regiuni, fie prin deteriorarea rostro-caudală determinată de un proces supratentorial, fie de o leziune primitivă avînd această localizare. Dimpotrivă, reflexul fotomotor este conservat în leziunile diencefalice și în fazele timpurii ale leziunilor protuberanțiale.

În cazul leziunilor pontine, mioza extremă face dificilă evidențierea reflexului, dar utilizarea unei lupe și a unei surse puternice de lumină probează cel mai adesea că pupila este reactivă la lumină. Abolirea reflexului fotomotor direct și consensual de o singură parte sugerează puternic lezarea fibrelor pupiloconstrictoare ale oculomotorului. În stabilirea sediului leziunii la acest nivel ne vor ajuta prezența midriazei unilaterale și afectarea mișcărilor globului ocular. În interpretarea modificărilor pupilare observate la un bolnav comatos trebuie să se țină seama și de faptul că abolirea reflexului fotomotor, coexistînd cu pupile mici neregulate (semnul Argyll Robertson), poate fi generată de sifilis, de diabet, de hernia de culmen.

c) REFLEXUL CILIO-SPINAL

Aplicarea unui stimul dureros la nivelul feței sau regiunii cervicale antrenează o pupilodilatație. Prezența reacției arată integritatea căilor eferente simpatice pupilodilatatorii. În general, reflexul este păstrat în suferințele porțiunii superioare a trunchiului cerebral și abolit în cazurile cu leziuni mezencefalo-protuberanțiale.

În legătură cu semiotica pupilară este important de reținut conservarea prelungită a reflexului fotomotor în cele mai multe come prin intoxicație medicamentoasă sau în comele metabolice, contrastînd cu afectarea

Scanned with OKEN Scanner

precoce a altor funcții vegetative. O abatere de la această regulă este observată în coma prin Glutethimidium (preparatul Noxyron), în care se constată relativ precoce o abolire a reflexului fotomotor, și în intoxicația atropinică, în care midriaza extremă este acompaniată de abolirea reflexului. Această particularitate clinică apare deosebit de utilă în diferențierea unei stări comatoase prin leziuni primitive cerebrale, în care reflexul fotomotor este cel mai adesea abolit, de comele metabolice, în care alte semne de depresiune mezencefalică coexistă cu relativa integritate a acestui reflex.

MODIFICĂRI ÎN MOTILITATEA OCULARĂ

a) **Poziția globilor oculari.** Cortexul frontal (aria 8) și cortexul occipital (ariile 18, 19) exercită un control fin asupra mișcărilor oculare conjugate de lateralitate și de verticalitate. Stimularea unilaterală a centrului frontal sau a celor occipitali antrenează o mișcare conjugată adversivă a ochilor iar stimularea bilaterală a centrilor frontali sau occipitali duce la o mișcare conjugată în sus a globilor oculari. O leziune supratentorială, afectînd unilateral centrii corticali sau căile oculomotorii supranucleare, care controlează mișcările de lateralitate, va face să predomine influențele tonice ale centrilor controlaterali, ochii fiind deviați de partea leziunii. În raport cu deficitul motor, care apare frecvent în leziunile supratentoriale, ochii vor fi deviați controlateral, privind către partea sănătoasă. În cazul cînd leziunea corticală are un caracter iritativ, se poate nota în primele ore după instalarea ei o deviație laterală, adversivă în raport cu leziunea, urmată de tipul de deviație descris mai sus. Această alternanță în deviația oculară este realizată adesea de hemoragia cerebrală. S-au descris cazuri rare de hemoragie supratentorială care antrenează o deviație persistentă a globilor oculari de partea opusă leziunii, privirea fiind deci orientată către partea paralizată (Fisher, 1969). Se pare că în aceste cazuri există leziuni concomitente la nivelul trunchiului cerebral, care interesează fibrele oculomotorii cortico-nucleare după decusarea lor. Crizele comițiale subintrante sau o stare de rău comițial provocată de un factor iritativ cortical pot antrena o deviație adversivă în raport cu leziunea, dar în acest caz ochii sînt cel mai adesea animați de mișcări nistagmoide, sacadate.

Constatarea unei deviații conjugate a privirii spre partea hemiplegică se observă cel mai adesea în leziunile de trunchi, și anume în cele cu sediu protuberanțial, unde se află zona principală de convergență a căilor care controlează mișcările orizontale ale globilor oculari (zona paramediană a formațiunii reticulate protuberanțiale). Examinarea motilității spontane și a reflexelor oculare va oferi semne suplimentare pentru stabilirea sediului leziunii la acest nivel.

Inspectînd poziția globilor oculari se poate observa o deviație conjugată verticală a globilor oculari, și nu laterală ca cea discutată anterior. Deviația conjugată în sus poate fi fiziologică (în ocluzia palpebrală intenționată) în cursul somnului, sau patologică în perioada de apnee a unei respirații de tip Cheyne-Stokes sau în plină criză comițială. Spre deosebire de acest tip de deviație verticală, care probează o integritate a căilor oculomotorii care controlează mișcările conjugate de verticalitate, deviația în jos a globilor oculari apare ca un semn de afectare a acestor căi și este cel mai adesea rezultatul comprimării (hipertensiune intra-

Scanned with OKEN Scanner

craniană) sau distrugerii zonei comisurale posterioare. Și datele de fiziologie experimentală sprijină această interpretare, leziunea electivă a comisurii posterioare determinînd o abolire a privirii conjugate în sus (Pasik și colab., 1969). Este de notat că suferința căilor care controlează mișcările conjugate de verticalitate poate fi realizată și de o tulburare metabolică, deviația în jos a privirii fiind uneori observată în coma hepatică.

Examinarea poziției globilor oculari poate arăta deviații ale unui singur glob ocular și, în cazul în care comemorativele exclud posibilitatea unui strabism preexistent, prezența unei deviații oculare neconjugate atrage atenția asupra sediului troncular al leziunii comatogene. Globul ocular poate fi deviat medial, arătînd prinderea abducensului homolateral, sau lateral și în jos (paralizia oculomotorului). Odată cu accentuarea suferinței trunchiului cerebral, deviațiile provocate de paraliziile oculomotorii tind să dispară, globii oculari revenind la poziția normală. Semnul este de prognostic sever, arătînd gravitatea leziunilor tronculare.

Lipsa de conjugare a celor doi globi oculari poate avea loc în plan vertical, și nu în plan orizontal. Privirea poate fi mai coborîtă la un ochi decît la celălalt sau devierea în jos a unui glob coexistă cu devierea în sus a celuilalt. Această ultimă anomalie a fost descrisă sub numele de deviație oblică — *skew deviation* — (Smith și colab., 1964). Disconjugarea privirii în plan vertical arată cel mai adesea o leziune a bandeletei longitudinale posterioare și reprezintă un semn foarte util pentru localizarea leziunii la nivelul trunchiului cererebral.

b) **Motilitatea spontană a globilor oculari**. Urmărirea atentă a globilor oculari la un bolnav comatos (în cazul închiderii complete a fantei palpebrale, pleoapele trebuie îndepărtate) poate evidenția mișcări oculare spontane, relativ lente, care se desfășoară în planul orizontal și, periodic, și în cel vertical. Mișcările sînt cel mai adesea conjugate. Ele nu pot fi reproduse voluntar și amintesc mișcările oculare observate în cursul somnului normal superficial. Prezența lor arată integritatea funcțională a trunchiului cerebral și exclude existența unei leziuni la acest nivel. În leziunile corticale bilaterale mișcările spontane sînt foarte vii, dînd impresia unei agitații oculare, și se acompaniază cu răspunsuri oculare foarte prompte la proba rotației capului. Devierea neconjugată a globilor oculari indică o leziune mezencefalo-pontină. S-a descris în stările de comă profundă o mișcare bruscă conjugată în jos a globilor oculari, cu revenire la poziția inițială (Fisher, 1964), sugerînd o „reverență" a globilor oculari. Acest semn este patognomonic pentru o leziune pontină. Mișcările pendulare ale globilor oculari survin în leziunile diencefalice.

Globii oculari sînt animați uneori de o mișcare bruscă de retracție în orbită. Tulburarea a fost descrisă ca nistagmus retractor și este condiționată de o leziune la nivelul tegmentului mezencefalic. Cu aceeași valoare localizatorie, se constată adesea un nistagmus convergent (mișcare de divergență lentă a globilor oculari, urmată de mișcarea lor rapidă spre interior). La unii bolnavi comatoși cu leziuni severe pontine se constată divergențe complexe ale globilor oculari : un glob ocular prezintă o mișcare de coborîre și de rotație externă, în timp ce celălalt are o mișcare de ridicare și de rotație internă.

c) **Motilitatea reflexă a globilor oculari**. Pentru a obține informații asupra motilității orizontale și verticale a globilor oculari la un subiect

Scanned with OKEN Scanner

comatos, la care mișcările spontane sînt abolite, se examinează reflexele oculo-cefalice și oculo-vestibulare.

Reflexele oculo-cefalice. Se testează prin mișcări de rotație bruscă a capului și prin mișcări de flexie și extensie ale acestuia. În cazul unui răspuns pozitiv, rotația antrenează o deviație conjugată controlaterală a globilor oculari, flexia — o deviație conjugată în sus, iar extensia — o deviație conjugată în jos. Fenomenul este cunoscut și sub denumirea „ochi de păpușă". Aferențele reflexelor oculo-cefalice provin din proprioceptorii musculaturii cervicale, deși s-a atribuit acestor reflexe și o origine vestibulară. Aceste reflexe indică existența unei leziuni diencefalice, și nu în trunchiul cerebral. Oricum, prezența acestor reflexe atestă integritatea fibrelor internucleare (bandeleta longitudinală posterioară), a centrilor pontini ai privirii conjugate laterale și a centrilor mezencefalici ai privirii conjugate verticale. Reflexele oculo-cefalice nu pot fi evidențiate la subiecții normali, deoarece ariile oculomotorii frontale exercită un efect inhibitor asupra acestor reacții.

Prezența reflexelor oculo-cefalice la un bolnav comatos atestă relativa integritate a trunchiului cerebral și face improbabilă intervenția unei leziuni subtentoriale în generarea tulburării de conștiență. În leziunile emisferice bilaterale reflexele oculo-cefalice sînt vii și în aceste cazuri se notează și mișcări spontane oculare foarte pronunțate. În leziunile emisferice unilaterale, deviația globilor oculari spre emisfera afectată face dificilă obținerea unor mișcări reflexe oculare controlaterale, cel puțin în primele ore după instalarea leziunii. Pentru a obține o mișcare completă în direcția opusă devierii, sînt necesare manevre repetate de rotație a capului și, uneori, asocierea la aceste manevre a stimulării calorice vestibulare.

Absența reflexelor oculo-cefalice sau o mișcare reflexă neconjugată a globilor oculari la rotația capului atrag atenția asupra unei leziuni subtentoriale sau asupra unei intoxicații severe cu barbiturice sau alte substanțe sedative. Suferința trunchiului cerebral poate fi primitivă (ocluzie de arteră bazilară) sau secundară comprimării printr-o hernie transtentorială. Abducția unui glob ocular neacompaniată de adducția celuilalt la manevra de rotație a capului indică cel mai adesea o paralizie internucleară, printr-o leziune a bandeletei longitudinale posterioare. Lipsa de adducție reflexă a unui glob ocular poate fi realizată și de paralizia perechii a III-a, dar în această condiție sînt afectate și mișcările reflexe de verticalitate ale ochiului; se adaugă totodată modificări în diametrul pupilei (midriază). Adducția reflexă a unui ochi neînsoțită de abducția celuilalt este un semn de paralizie a perechii a VI-a. Constatarea unei oftalmoplegii internucleare la un bolnav comatos pledează pentru o leziune anatomică a trunchiului cerebral, deși s-a relatat apariția acestei tulburări și în cazurile de intoxicație barbiturică (Blegvad, 1962). Conservarea abducției și adducției reflexe la un ochi și abolirea mișcărilor reflexe la celălalt arată afectarea unilaterală a centrului pontin pentru mișcările conjugate de lateralitate. Cel mai adesea leziunile pontine antrenează o abolire bilaterală a motilității oculare reflexe: ochii sînt deviați de partea opusă leziunii pontine și nu pot fi deplasați din această poziție nici prin manevra de rotație a capului, nici prin stimularea calorică vestibulară.

Scanned with OKEN Scanner

Abolirea mișcărilor reflexe de verticalitate ale globilor oculari sugerează puternic existența unei suferințe a tegmentului mezencefalic sau a regiunii pretectale, prin leziuni localizate la acest nivel (hemoragie talamică cu difuziune în zona subtalamică) sau prin compresiunea porțiunii superioare a trunchiului cerebral (hernie transtentorială). În comele metabolice — de exemplu coma hepatică — deviația conjugată în jos a globilor oculari poate fi influențată prin flectarea capului, la această manevră obținîndu-se cel puțin o schiță de ridicare a globilor oculari. În interpretarea mișcărilor reflexe de verticalitate trebuie avut în vedere că persoanele vîrstnice prezintă adesea o limitare a privirii în sus, astfel că obținerea la un comatos vîrstnic a unei mișcări reflexe în jos, dar nu și în sus, apare ca un răspuns normal. Indicații asupra motilității reflexe verticale a globilor oculari la subiecții în comă superficială sînt oferite și de reflexul cornean. Prin stimularea corneei se obține concomitent cu ocluzia palpebrală o excursie conjugată în sus a globilor oculari (semnul Bell); prin îndepărtarea forțată a pleoapelor se poate evidenția această mișcare.

Reflexele oculo-vestibulare. La pacienții comatoși, la care întîmpinăm dificultăți în manevrele de mobilizare a capului (redoare de ceafă foarte pronunțată) sau la care manevrele au efecte reduse sau rămîn fără ecou asupra mișcărilor oculare, apare necesar să testăm motilitatea reflexă a globilor oculari prin aplicarea unui stimul caloric labirintic. Prin reflexul oculo-vestibular se explorează în general aceleași mecanisme centrale tronculare ca și în cazul reflexelor oculo-cefalice. Stimularea se realizează prin irigarea cu apă rece a conductului auditiv extern. În mod normal, stimulul rece antrenează un nistagmus cu faza rapidă spre urechea nestimulată. La subiectul comatos, stimularea labirintică prin apă rece determină o deviație tonică conjugată a ambilor globi oculari de partea urechii irigate, leziunea aflîndu-se la nivelul părții superioare a trunchiului cerebral; dacă însă apare o deviere oculară lentă și persistentă, leziunea este în partea superioară a punții. Absența deviației conjugate a globilor oculari spre labirintul stimulat oferă aceleași indicații ca și abolirea reflexelor oculo-cefalice, îndreptînd atenția spre originea joasă tronculară a stării comatoase sau spre posibilitatea unei intoxicații severe cu barbiturice sau alte substanțe sedative. În condițiile unei suferințe lezionale sau metabolice tronculare se notează fie abolirea răspunsului la stimulul caloric, fie modificarea lui: în loc de deviere lentă laterală, se observă o deviere disconjugată în jos sau devierea unui ochi, celălalt păstrîndu-și poziția anterioară; ultima modificare arată o oftalmoplegie internucleară. Dacă la un subiect comatos se notează o disociație între reflexele oculo-cefalice, care sînt prezente, și reflexele oculo-vestibulare, care sînt abolite, se poate suspecta fie o areactivitate labirintică (tratamentul îndelungat cu streptomicină poate realiza o asemenea tulburare), fie o leziune bilaterală a trunchiului cerebral, care interesează nucleii vestibulari.

Fisher (1969) propune, pentru testarea motilității reflexe a globilor oculari la bolnavii comatoși, o asociere a stimulării calorice cu rotația capului. Utilizînd această dublă stimulare, autorul ajunge la concluzia că lipsa unor mișcări oculare orizontale conjugate arată, în mod sigur, o suferință a trunchiului cerebral, fie prin leziune primară, fie prin compresiune.

Scanned with OKEN Scanner

Starea de comă nu implică în mod obligatoriu coexistența unui sindrom neurologic. Acest fapt se explică prin aceea că leziunea din trunchiul cerebral este periaxială, în formațiunea reticulată a trunchiului, cu prezervarea structurilor nevraxiale paraaxiale. Dacă leziunea este mai întinsă, depășind lateral formațiunea reticulată, apar semne sau sindroame neurologice asociate. Astfel se pot menționa :

TULBURĂRI DE MOTRICITATE

a) *Deficitele motorii.* Evidențierea unei hemiplegii sau monoplegii la un bolnav cu tulburări de conștiență sugerează participarea unei leziuni primitive a creierului. În comele superficiale, un deficit motor unilateral va fi stabilit prin inegalitatea de reacție a membrelor la stimuli dureroși. În comele profunde dau indicații asupra hemiplegiei : inspectarea bolnavului (membrul inferior paralizat este rotat extern — semnul Bogolepov) și examinarea tonusului (membrele paralizate sînt mai hipotone) : prin ridicarea membrelor superioare se constată o cădere mai rapidă de partea afectată. O pareză facială de tip central poate fi evidențiată la un comatos prin apăsarea globilor oculari (se constată grimasa feței numai de partea indemnă) sau prin apăsarea bilaterală a nervilor faciali la nivelul găurilor stilo-mastoidiene.

b) *Opoziționismul motor* (paratonia). Examinatorul întîmpină o rezistență crescută, de tip plastic, la mobilizarea membrelor, rezistența fiind egală pe tot parcursul mișcării pasive. Ea poate fi de grade variate : de la o simplă redoare musculară, ca de opoziție la mișcări pasive (*„gegenhalten"*), pînă la fenomene majore de rigiditate, implicînd toate segmentele corpului. Paratonia amintește hipertonia extrapiramidală și se diferențiază de ea prin imprimarea unei mișcări pasive rapide : hipertonia de tip parkinsonian rămîne nemodificată, pe cînd opoziționismul motor devine mai pronunțat în această condiție. Rigiditatea de tip paratonic sugerează o suferință difuză a emisferelor cerebrale (encefalopatie metabolică, hipertensiune intracraniană, traumatisme cranio-cerebrale). Predominanța unilaterală a paratoniei atrage atenția spre o leziune frontală controlaterală. Prezența unui reflex de apucare forțată unilateral (asociat adesea cu paratonia) orientează, de asemenea, către o leziune cu sediul frontal.

c) *Mișcările spontane. Convulsiile.* Examinarea atentă a bolnavului poate surprinde convulsii focale, afectînd o zonă foarte limitată (comisura bucală, pleoapele, degetele). Crizele focale orientează către o suferință emisferică, fie lezională, fie printr-o perturbare metabolică. În ultima condiție, crizele au uneori un caracter migrator, teritoriul afectat fiind diferit de la o criză la alta, așa cum se observă în coma uremică. Descărcările focale repetate sînt observate de obicei în comele ușoare, mai rar în cele profunde. Indicațiile oferite de crizele focale pentru localizarea leziunii emisferice sînt relative, deoarece ele survin de multe ori în membrele ipsilaterale, și nu controlaterale leziunii, ultimele neputînd participa la paroxism din cauza lezării căilor piramidale.

Scanned with OKEN Scanner

Tremorul. În stadiul de precomă sau în fazele inițiale ale stărilor comatoase, în special ale celor de origine metabolică, se poate constata un tremor amplu, neregulat, generalizat. Uneori, tremurăturile interesează cu predilecție articulațiile pumnului și cele metacarpofalangiene și, prin caracterul lor, dau impresia unor bătăi de aripi (*flapping tremor*). Mișcarea în jos a degetelor are un caracter brusc, de secusă, revenirea la poziția inițială desfășurîndu-se mai lent. Acest tip de tremor a fost considerat ca fiind caracteristic comei hepatice (Adams și Foley, 1953), dar el a fost observat și în come metabolice de altă etiologie. O tremurătură fină, generalizată, asemănătoare frisonului, se notează uneori în coma hipoglicemică sau în cea determinată de hiponatremie. În ultima condiție pot fi observate și fasciculații difuze.

Mioclonniile. Constatarea la un pacient comatos a unor descărcări mioclonice repetate, ritmice, afectînd musculatura vălului și faringelui, atrage atenția spre o leziune de trunchi. Miocloniile aritmice, nesistematizate, multifocale, sugerează o tulburare metabolică cerebrală și ele sînt observate în special în coma uremică și în cea hipercapnică.

d) *Răspunsurile motorii reflexe.* Prin aplicarea unui stimul nociv se poate obține o reacție motorie adecvată, cum ar fi mișcarea mîinii orientată către locul de aplicare a stimulului sau mișcarea de retragere a extremității pe care s-a aplicat stimulul nociv. Constatarea acestui tip de mișcări reflexe arată funcționalitatea căilor senzitive și a celor eferente cortico-spinale. La bolnavii prezentînd leziuni ale sistemului motor, stimulii nociceptivi vor rămîne fără efect asupra motilității (întreruperea bilaterală a căilor cortico-spinale, leziuni ale căilor extrapiramidale la nivelul trunchiului cerebral) sau vor determina reacții posturale de tipul rigidității de decorticare sau decerebrare.

Sindroame neurologice.

a) *Sindroamele mezencefalo-pontine.* Starea de comă profundă se asociază mai frecvent cu sindromul de rigiditate prin decerebrare și cu midriază fixă bilaterală; dacă există mioză fixă, leziunea este dorso-pontină. Pot exista diferite tipuri de deviație a globilor oculari, dar în general mai puțin nete decît cele din leziunile emisferice. O deviere în jos a globilor oculari sugerează leziune pontină dorso-laterală. Cea mai semnificativă este deviația disconjugată a globilor oculari, nemodificabilă la proba calorică, și care este produsă de o leziune pontină.

b) *Sindroamele bulbare.* Sînt asociate cu comă profundă. Survine o hipotonie cu extensia halucelui și midriază cu reflexele fotomotor, cilio-spinal și oculocefalogire abolite. Respirația este profund perturbată, ataxică, apneică; există adesea o hipertensiune arterială.

c) *Rigiditatea de decerebrare.* Atît membrele superioare, cît și cele inferioare sînt puternic extinse și în adducție. La membrele superioare se notează o pronație accentuată, iar la cele inferioare o rotație înăuntru; extensia membrelor se acompaniază adesea de opistotonus și de trismus. Stimulii nociceptivi pot induce o reacție în extensie bilaterală, altecri un răspuns unilateral, la nivelul membrelor controlaterale notîndu-se o postură de decorticare. Există posibilitatea declanșării unei reacții în extensie la un singur membru. Amploarea răspunsului este condiționată frecvent de zona stimulată și de intensitatea stimulului dureros. Postura de decerebrare poate apărea și în mod spontan, fiind însoțită adesea de accelerarea

Scanned with OKEN Scanner

ritmului respirator. Experimental, rigiditatea de decerebrare este realizată de o secționare a trunchiului cerebral situată caudal față de nucleul roșu. În clinică, rigiditatea de decerebrare bilaterală sugerează o suferință mezencefalică sau a porțiunii rostrale a punții, deși au fost constatate asemenea modificări posturale și la cazuri al căror examen anatomopatologic nu a revelat leziuni de trunchi (Fisher, 1969). Rigiditatea de decerebrare poate fi observată atît în leziunile porțiunii superioare a trunchiului cerebral (procese distructive situate la acest nivel sau compresiunea trunchiului prin hernie transtentorială), cît și în afecțiuni metabolice grave, care realizează o deprimare funcțională a trunchiului cerebral superior. Un răspuns în extensie la membrele superioare, combinat cu un răspuns în flexie la membrele inferioare arată cel mai adesea leziuni întinse ale trunchiului cerebral, interesînd și regiunea pontină medie.

CLINICA SINDROMULUI COMATOS

Clinic, sindromul comatos are următoarele componente:

1. Abolirea totală a stării de cunoștință (conștiență). În comă nu se poate vorbi de existența altor tipuri de perturbări ale stării de cunoștință. Coma se poate agrava, ducînd la exitus, sau se poate ameliora, pacientul prezentînd în acest caz simptome de trezire.
2. Tulburări vegetative.
3. Tulburări oculare.
4. Tulburări neurologice.

GRADAREA ȘI CLASIFICAREA COMELOR

Datorită caracterului evolutiv al leziunilor, ca și labilității perturbărilor vasomotorii există o variabilitate a aspectelor clinice și de aceea o strictă clasificare nu este posibilă practic. Este însă posibilă o *gradare* a profunzimii comei și aceasta este indispensabil să fie realizată din necesități clinice și practice, adică de *răspuns la tratament* și de apreciere prognostică.

Gradul de profunzime a comei nu poate fi cert stabilit decît după *nivelul și întinderea leziunii majore* din trunchiul cerebral, determinat după criterii clinice și paraclinice.

După acest criteriu al leziunii dominante, noi am propus sistematizarea în 5 grade de comă, cu următoarele caractere (*fig. 6 și tabelul II*):

Gradul I. Bolnavul este inconștient, funcțiile vegetative sînt în limite normale sau ușor modificate, toți timpii de deglutiție sînt prezenți, de asemenea reflexele de apărare și automate prezente. Reflexul de apărare este prezent, bolnavul se apără la excitațiile exteroceptive (se apără de o muscă). Reflexele automate sînt prezente, bolnavul se apără la excitațiile proprioceptive (duce mîna la cap dacă îl doare, se acoperă cu o pătură dacă îi este frig). Pupilele sînt normale sau ușor midriatice, cu reflex fotomotor diminuat sau abolit. La proba calorică vestibulară se constată o deviere tonică conjugată a globilor oculari spre partea irigată. Leziunea este în segmentul rostral al trunchiului cerebral.

Scanned with OKEN Scanner

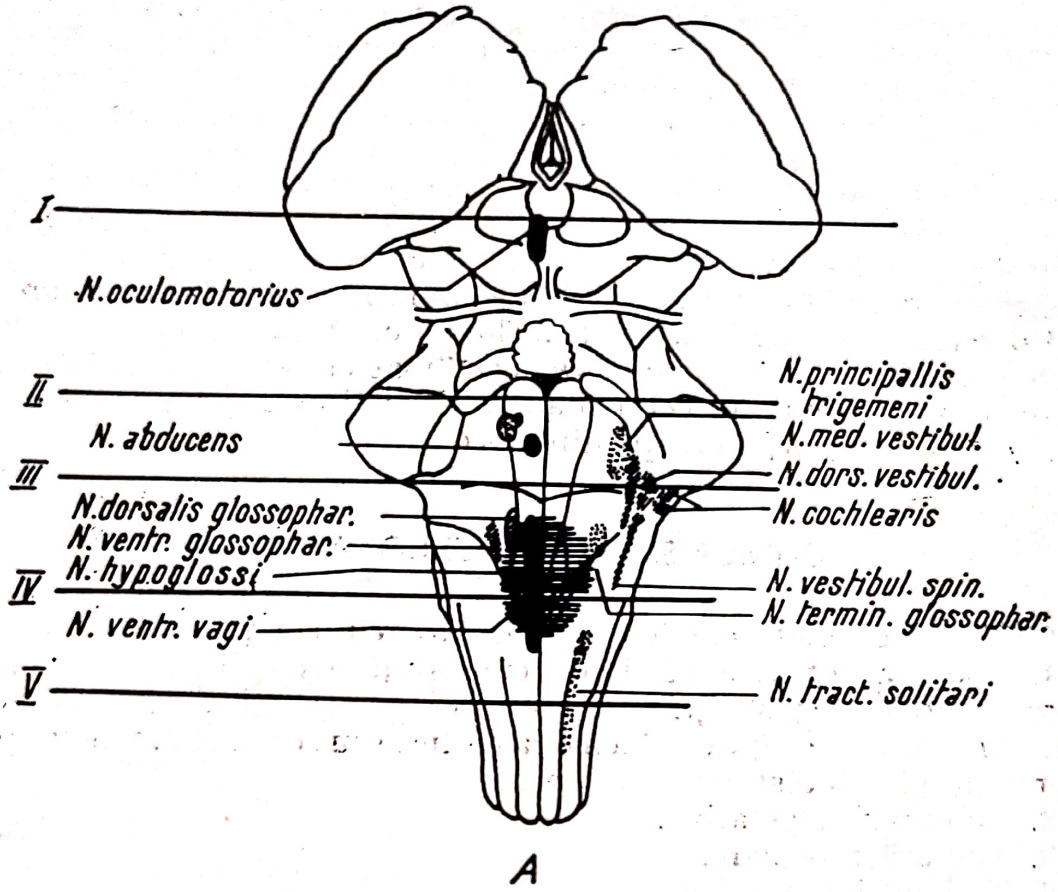

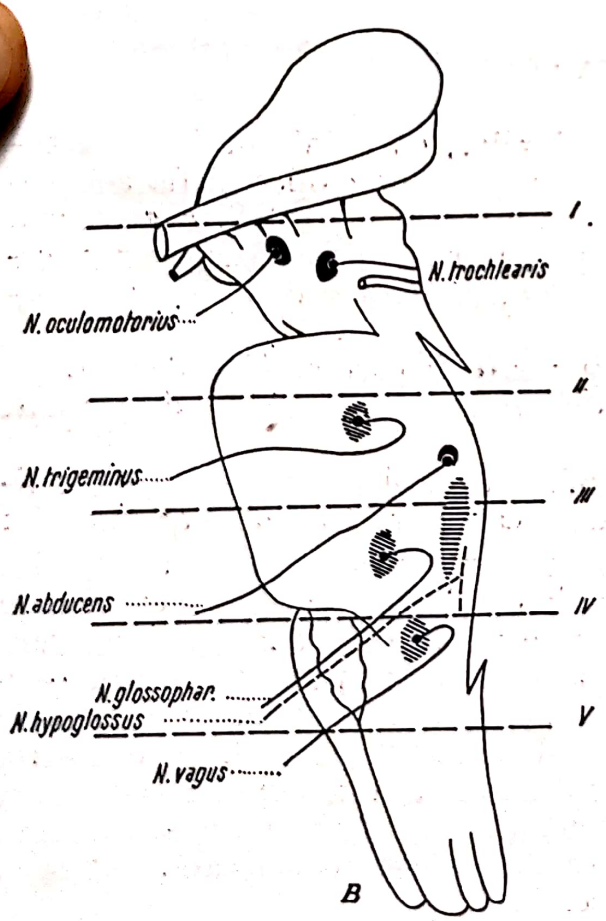

Fig. 6. — Schema gradului de profunzime a comelor în raport cu nivelul la care se situează în trunchiul cerebral.
A — fața dorsală; *B* — din profil.

Scanned with OKEN Scanner

TABELUL II

Gradele comei: aspectul clinic, nivelul leziunii și prognosticul

Gradul comei	Starea de cunoștință	Funcțiile vegetative	Reflexele automate	Reflexele de apărare	Deglutiția	Testul caloric în tulburările oculovestibulare	Reflexul de tuse	Nivelul leziunii	Prognosticul
I	Abolită	± Normale	Normale	Normale	Normală	Nistagmus cu fază tonică spre urechea irigată	+	Partea superioară a trunchiului cerebral	Șanse de revenire
II	Abolită	± Modificate	Normale	Abolite	Timpul I (labial) abolit	Deviație lentă și persistentă a ochilor spre partea irigată	+	Partea mijlocie a punții	± Șanse de recuperare
III	Abolită	Tulburate	Abolite	Abolite	Timpul II al deglutiției întîrziat	Deviația conjugată a globilor oculari spre partea irigată este absentă	+	Partea inferioară a punții	Stare critică
IV	Abolită	Sever tulburate	Abolite	Abolite	Abolită	Abolirea reflexelor oculo-vestibulare	+ −	Partea superioară a bulbului	Stare gravă
V	moartea creierului; respirația și circulația sînt susținute artificial prin metode de reanimare							Partea inferioară a bulbului	Nici o șansă de supraviețuire

Scanned with OKEN Scanner

Gradul II. Bolnavul este inconștient, funcțiile vegetative moderat perturbate, timpul I (labial) al deglutiției este abolit, reflexele de automatism conservate, cele de apărare abolite. La proba vestibulară calorică există o deviere lent conjugată a globilor oculari spre partea irigată. Leziunea este medio-pontină.

Gradul III. Bolnavul este inconștient, există grave perturbări ale funcțiilor vegetative, timpul I al deglutiției este abolit, timpul II întîrziat. Reflexele de automatism sînt abolite. La proba vestibulară calorică se remarcă o deviere a globilor oculari, frecvent disconjugată, sau absența devierii ochilor. Hipertermie și tensiune arterială oscilantă, cu tendință la creștere. Leziunea este în partea inferioară a punții.

Gradul IV. Bolnavul este inconștient, total areactiv, funcțiile vegetative foarte grav perturbate, la limita compatibilității cu supraviețuirea, deglutiția abolită, reflexul de tuse prezent, întîrziat sau abolit. Midriaza fixă, cu reflexele fotomotor și cilio-spinal abolite. Reflexele oculo-cefalogire, oculo-vestibulare sînt abolite. Flaciditate musculară și extensie bilaterală de haluce. Leziunea este în partea superioară a bulbului.

Gradul V (coma depășită). Bolnav total inconștient, cu circulația și respirația artificial susținute prin metode de resuscitare. Leziunea este situată în segmentele bulbare inferioare. Sindromul corespunde celui de „moarte a creierului".

Clasic, tabloul de comă depășită — așa cum a fost descris de P. Mollaret și M. Goulon, în 1959 — cuprinde trei categorii de simptome:

a) Abolirea totală a funcțiilor vieții de relație, și anume: comă profundă cu areflexie totală tendinoasă, reflexe cutanate plantare indiferente, incontinență sfincteriană, areflexie la stimulare bronșică, midriază bilaterală fixă — aspect de „ochi de păpușă". În unele cazuri de comă s-au observat o hipotonie a corneei cu lipsa de transparență, mișcări automate interpretate ca automatisme medulare (fenomen de eliberare medulară) și descrise ca formă clinică joasă dorso-lombară și totală (înaltă și joasă). De asemenea, s-a observat prezența de contracții idiomusculare.

b) Abolirea marilor funcții vegetative; apnee completă — toți bolnavii sînt protezați respirator; colaps cardio-vascular, care necesită administrarea continuă de vasopresoare; poikilotermie cu tendință la hipotermie; tulburări în metabolismul glucidic (hiperglicemie, glicozurie, poliurie, hiponatremie).

c) EEG cu traseu izoelectric persistent. Deciderea ireversibilității în întreruperea terapiei intensive se face prin repetarea examenului EEG la diferite intervale, timp de 4 ore (școala germană) sau 24—48 de ore (școlile franceză și americană), eventual cu excitarea formațiunilor de la baza creierului — talamus, nucleii bazali — prin electrozi inserați stereotaxic; absența activității EEG timp de 60 de minute, cu areactivitate la stimuli luminoși, auditivi și electrici, poate conduce la întreruperea terapiei intensive aplicate bolnavului (H. Hamlin, 1961). Traseele EEG la bolnavii cu comă depășită au un aspect dezorganizat, disritmic, cu unde lente de tip *theta* și *delta*, hipovoltat, traseu izoelectric (*fig. 7—17*). ECHO la cazurile de comă depășită prezintă devieri nesemnificative de la linia mediană și aspect nepulsatil al traseului. EMG mușchilor mentonieri și a mușchilor extrinseci ai globilor oculari relevă un aspect de hiperactivitate. Nistagmografia prezintă absența mișcărilor globilor oculari.

Scanned with OKEN Scanner

Fig. 7. — Elemente EEG de apreciere a prognosticului comelor traumatice: unde mai frecvente: organizarea unui ritm (*theta* cu intercalări de *alfa*); reactivitate la stimuli mai diferențiați.

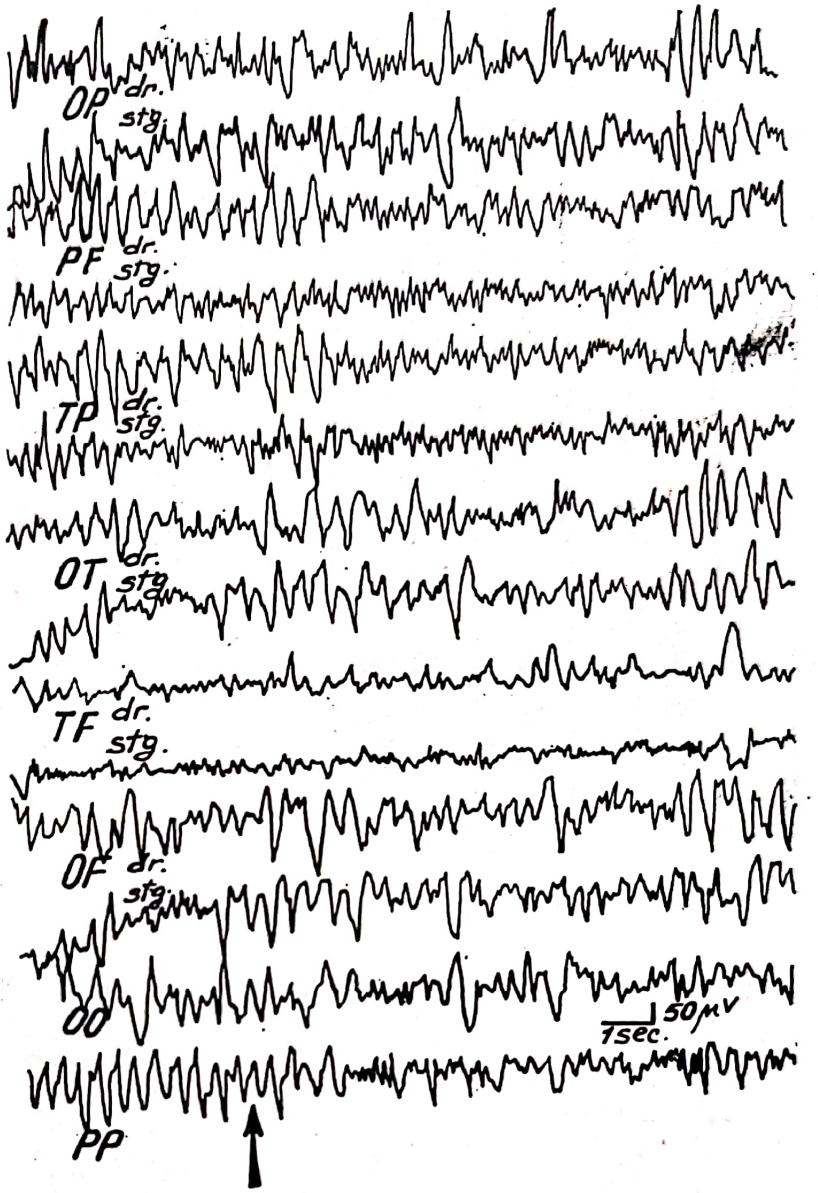

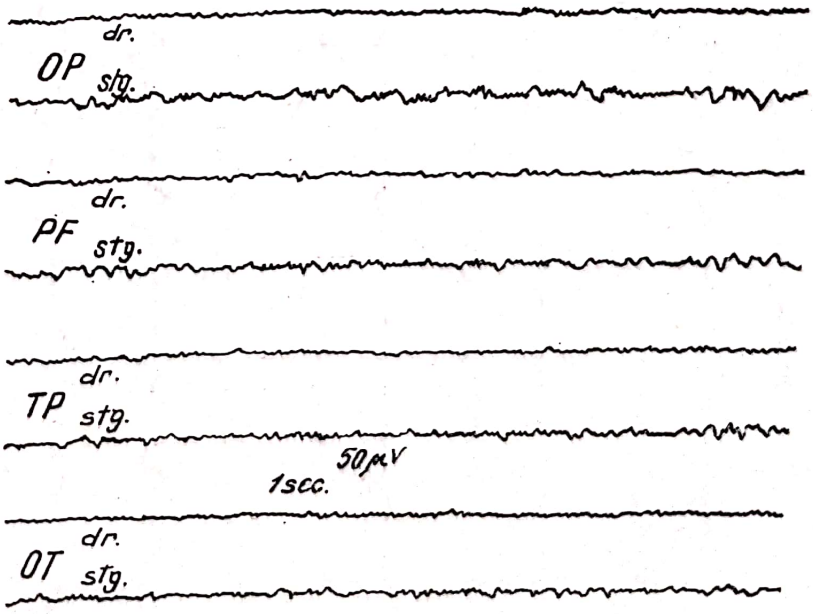

Fig. 8. — Elemente EEG de apreciere a agravării traseelor: frecvența rară și foarte rară a descărcărilor de fond, cu unde de amplitudine foarte mică.

Scanned with OKEN Scanner

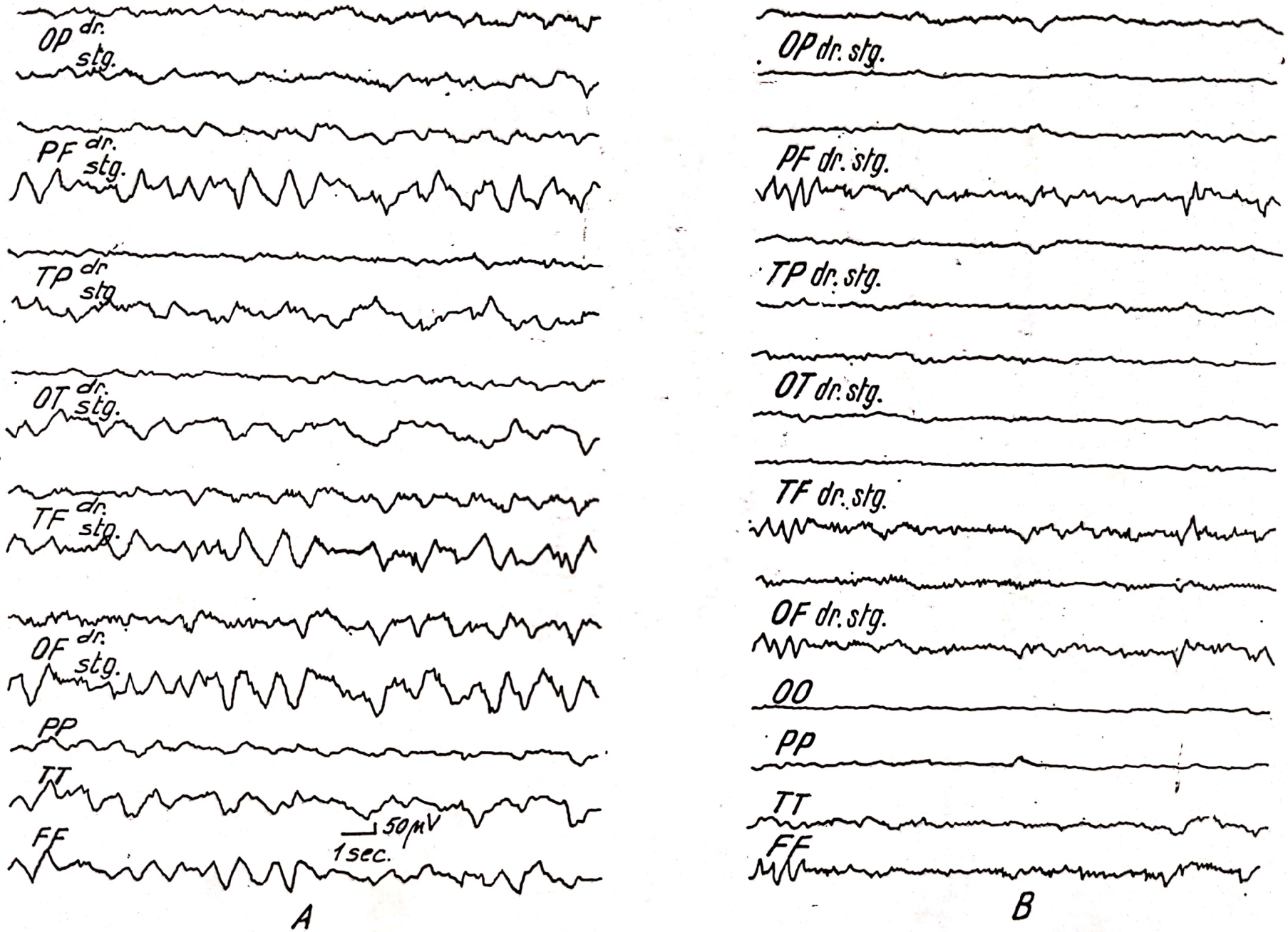

Fig. 9. — *A* — traseu EEG cu netă asimetrie de emisfer (în stînga); *B* — același caz după cîteva zile: se constată o ameliorare a traseului.

Fig. 10. — Traseu EEG la un bolnav în stare comatoasă, cu asimetrie emisferică pe fondul unui hipovoltaj generalizat.



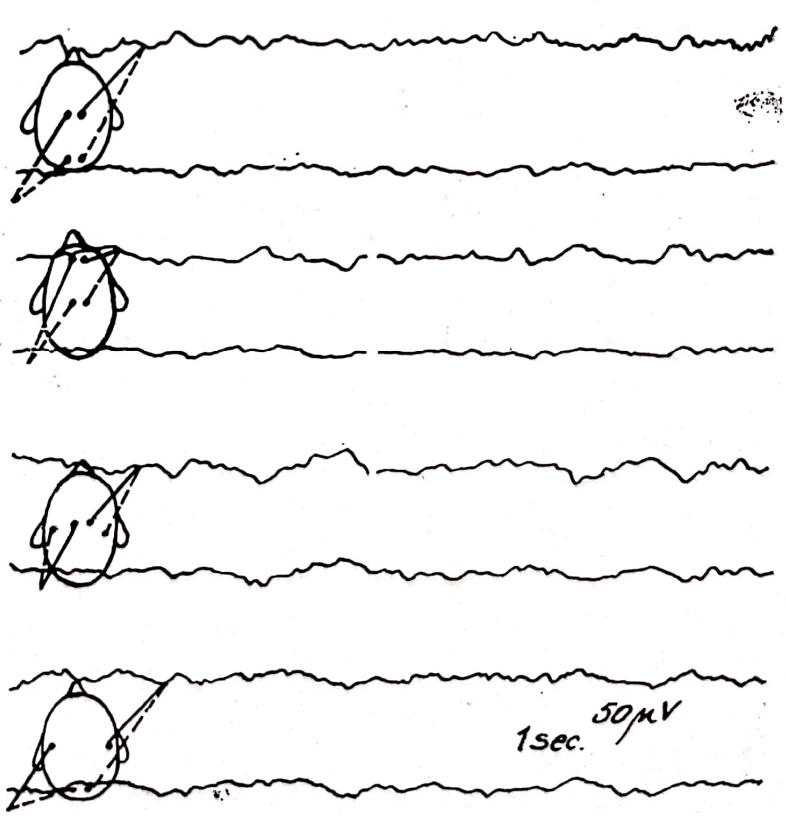

Fig. 11. — Grafic EEG în stare comatoasă : disritmie lentă cu ritmuri *theta* și *delta* difuze de mică amplitudine.

Scanned with OKEN Scanner

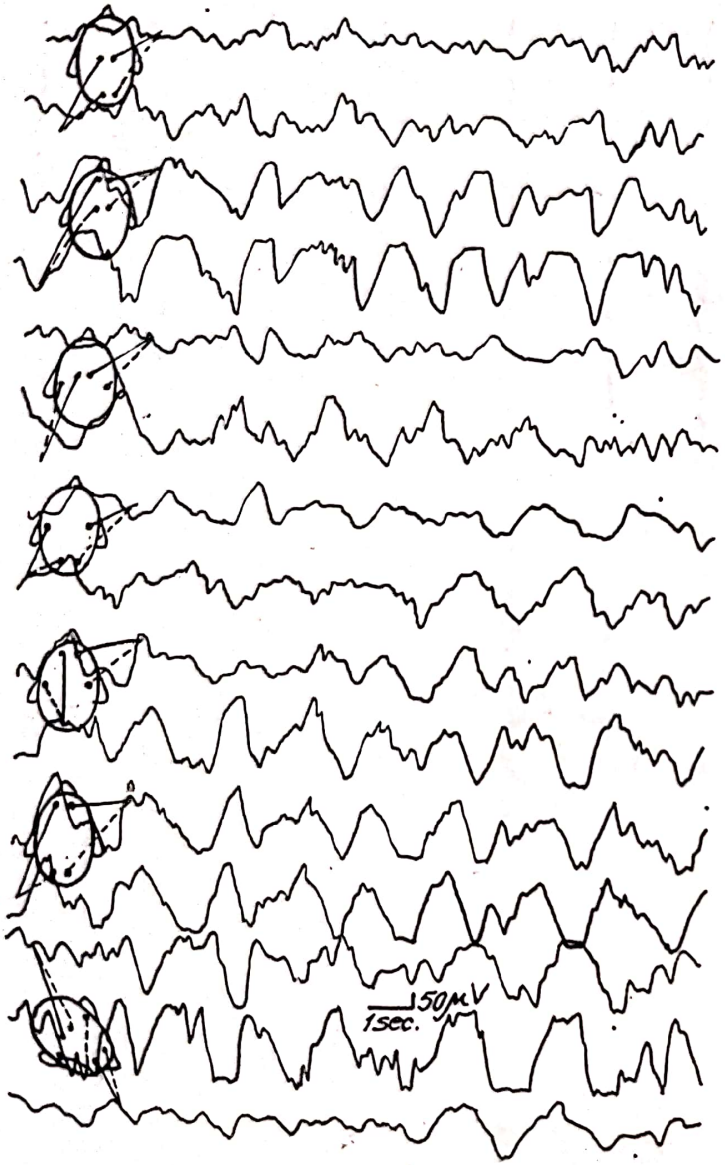

Fig. 12. — Aspect EEG într-un caz de stare comatoasă : unde *delta* (0,5 = 2 cicli/sec.) difuze mai ample în regiunea anterioară bilaterală.

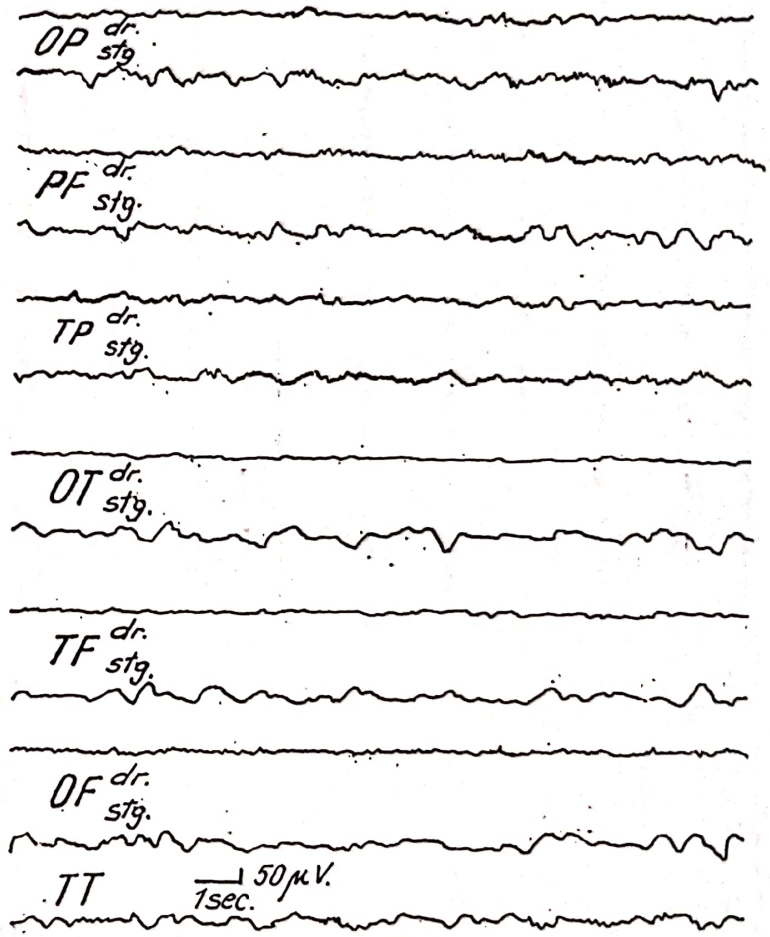

Fig. 13. — Traseu EEG la un bolnav în stare comatoasă cu asimetrie a emisferelor pe fond cu hipovoltaj generalizat.

Scanned with OKEN Scanner

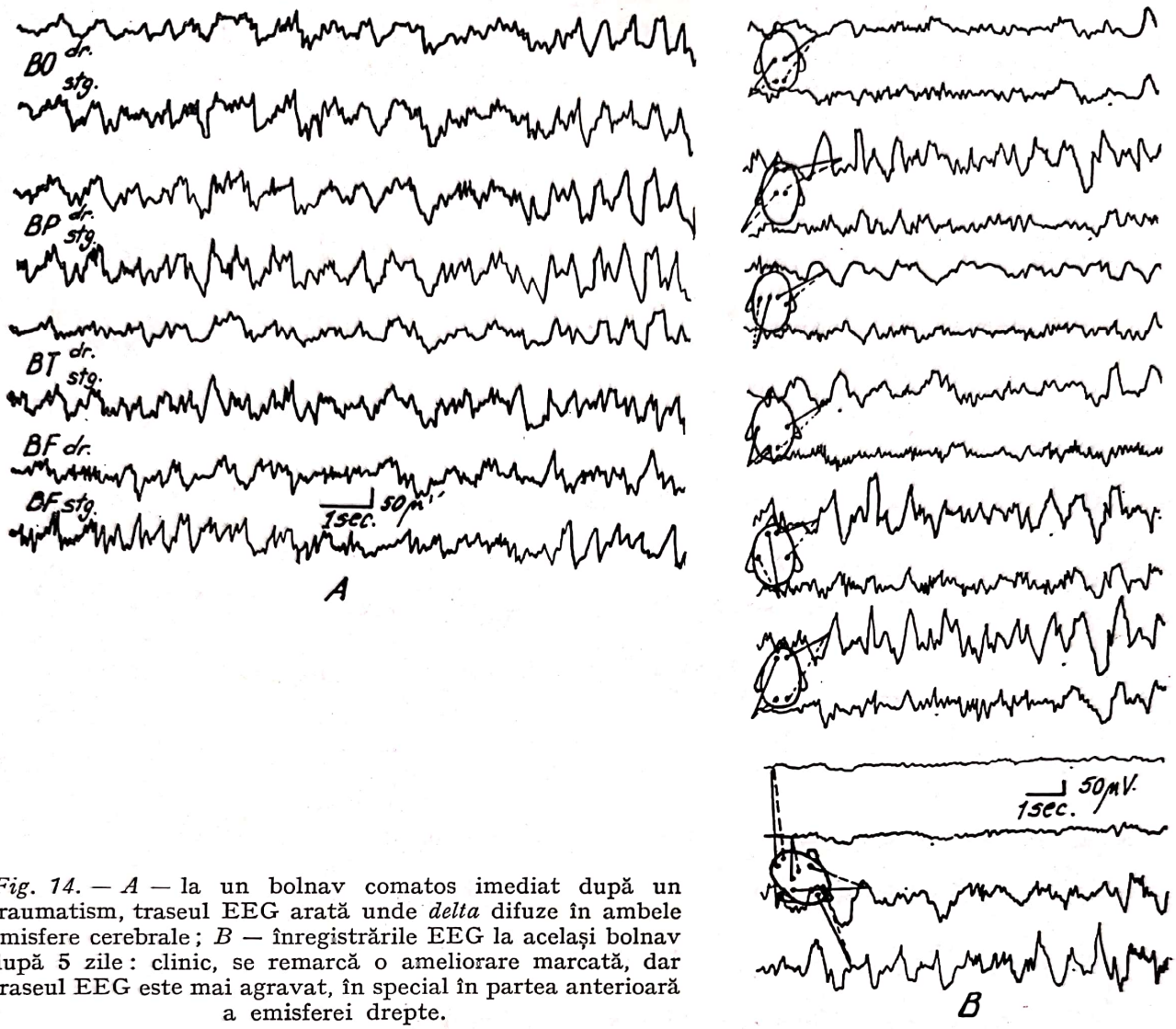

Fig. 14. — *A* — la un bolnav comatos imediat după un traumatism, traseul EEG arată unde *delta* difuze în ambele emisfere cerebrale; *B* — înregistrările EEG la același bolnav după 5 zile: clinic, se remarcă o ameliorare marcată, dar traseul EEG este mai agravat, în special în partea anterioară a emisferei drepte.

Școala medicală de la Montpellier, ca și alți autori, au stabilit criteriile angiografice de apreciere a comei depășite, arătînd că: angiografia carotidiană percutană bilaterală, executată prin injectarea substanței de contrast cu seringa cu o presiune de 2 atm., realizată manual, se soldează cu lipsă de umplere a sistemului vascular intracranian, dat fiind faptul că, în coma depășită, presiunea intracraniană se situează peste presiunea arterială și presiunea de injectare manuală (*fig. 18*). Pentru a învinge această presiune intracraniană crescută, cercetătorii de la Montpellier au folosit și au recomandat tehnica de injectare a substanței de contrast cu o presiune de 4—6 atm. cu ajutorul unei seringi automate, timp de 30 de minute, cu executarea de radiografii seriate. Tensiunea intracraniană crescută este evidențiată prin diferite tehnici de măsurare directă monitorizată și computerizată. De asemenea, hipertensiunea intracraniană din coma depășită poate fi pusă în evidență prin diferite tehnici izotopice: unele arată absența pătrunderii substanței în cavitatea craniană (scintigrafia cu Technețiu[99] sau urmărirea cu gamma camera a pătrunderii substanței (hipuranul — în cavitatea craniană); determinarea de debit sanguin cerebral

Scanned with OKEN Scanner

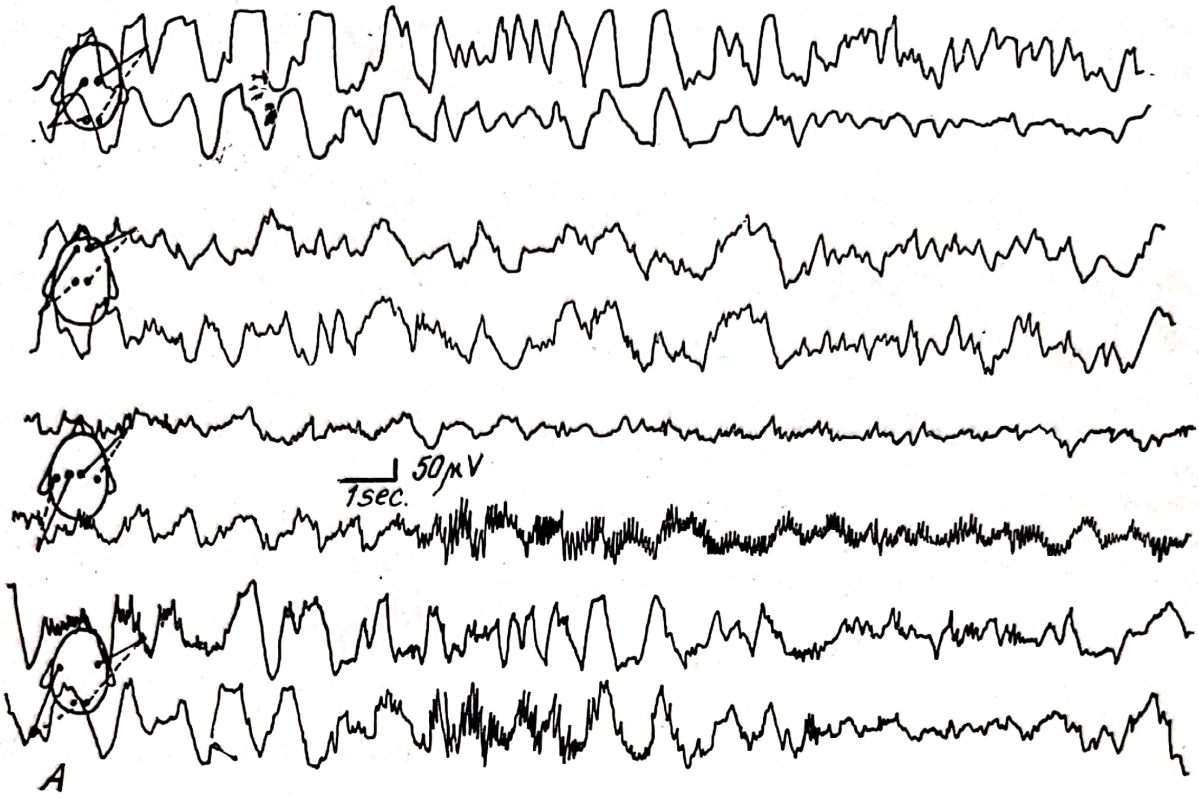

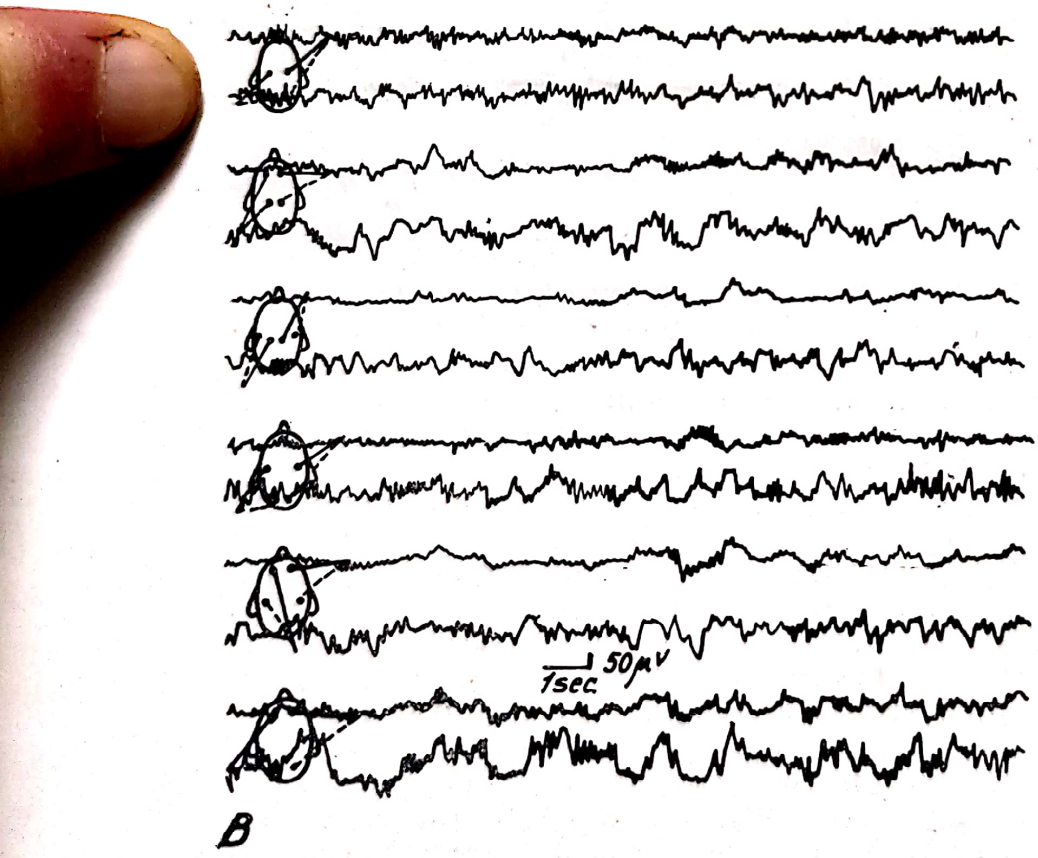

Fig. 15. — *A* — înregistrarea EEG arată unde *delta* ample şi *subdelta* difuze la un bolnav în comă, imediat după un traumatism carnio-cerebral; *B* — după 3 zile de la accident, la acelaşi pacient, se constată ameliorarea traseului EEG, în special în emisfera stîngă, cu agravarea comei.

Scanned with OKEN Scanner

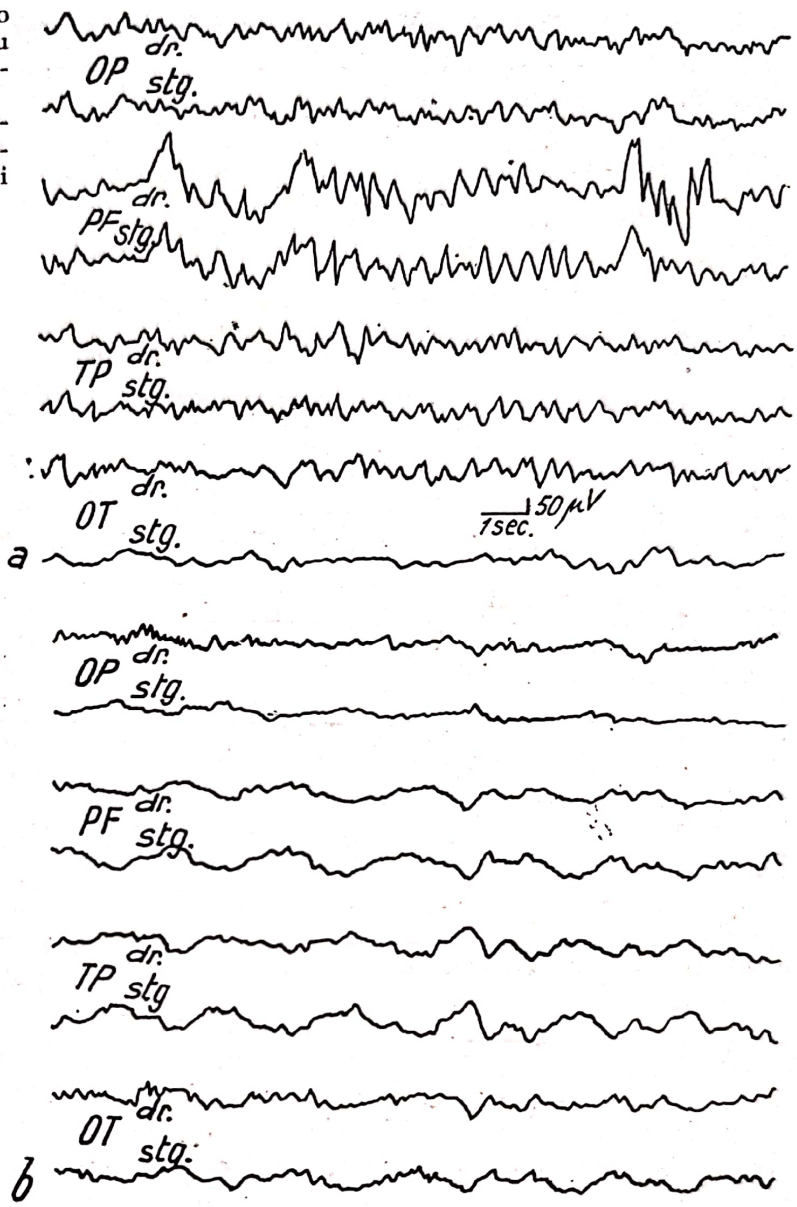

Fig. 16. — Traseu EEG într-o contuzie cerebrală gravă, cu predominanță în trunchiul cerebral.
a — alternări difuze cu tulburări de unde *delta*; *b* — tendință la aplatizare a traseului în coma profundă.

cu Xn^{133} arată un debit sub 10 ml/min/100 g țesut cerebral; absența migrării RISA injectat în spațiile subarahnoidiene. Dozarea oxigenului în sîngele venei jugulare interne arată o hiperoxie în raport cu sîngele din artera carotidă, ceea ce dovedește absența schimburilor oxidative intracranian, cu șuntarea fluxului sanguin.

Examenul clinic neurologic și teste la patul bolnavului pot stabili precoce și cu certitudine diagnosticul de comă depășită; testul la atropină — injectarea a 1—2 mg atropină intravenos — nu modifică frecvența pulsului la artera radială și nici alura cardiacă înregistrată EKG, ceea ce dovedește distrugerea nucleului dorsal al vagului. Comprimarea sinusului carotidian nu modifică ritmul cardiac. Testul caloric — irigarea cu apă rece a conductului auditiv extern — nu produce mișcări pendulare ale globilor oculari.

Examenul anatomopatologic este elementul de certitudine în stabilirea morții creierului. Perfecționarea tehnicilor a permis efectuarea biopsiei cerebrale percutan transorbitar, care, asociată cu înghețarea țesutului în

Scanned with OKEN Scanner

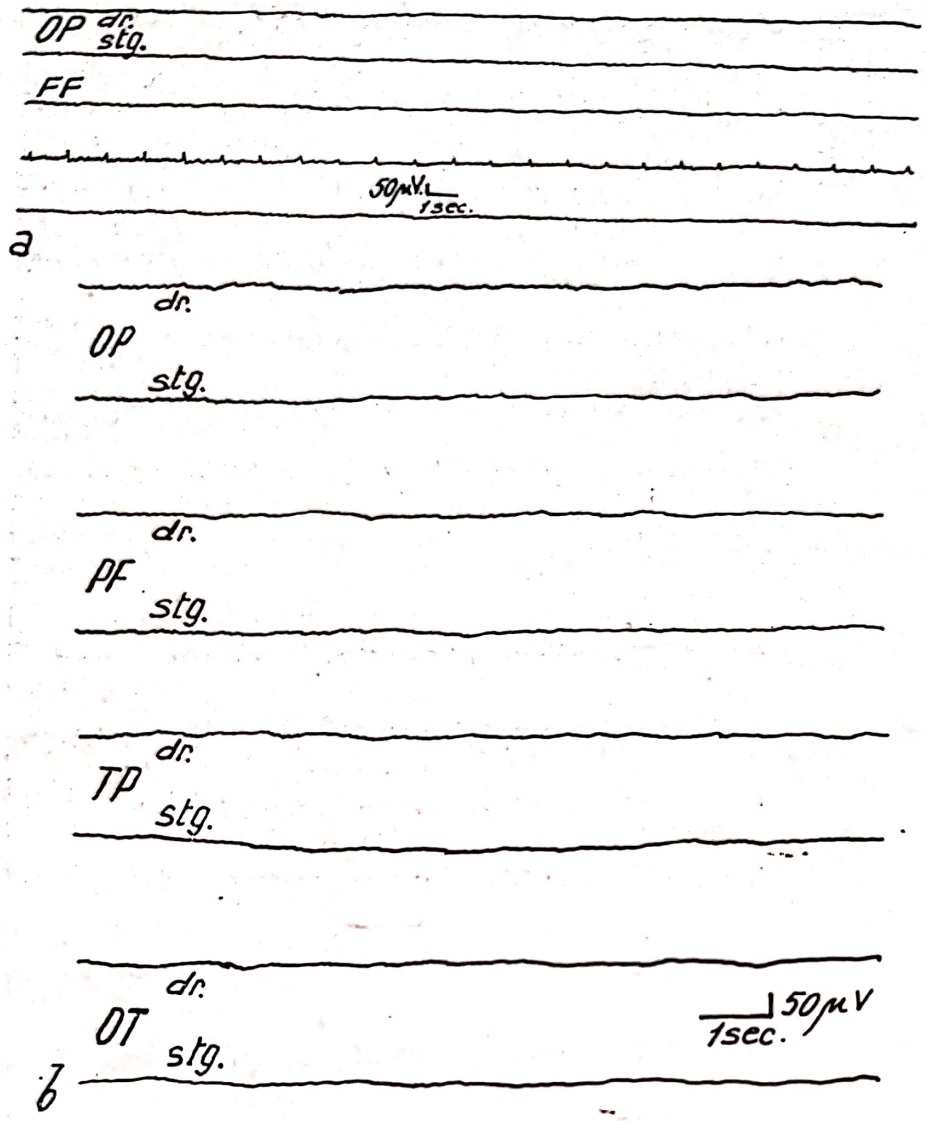

Fig. 17. — Traseu EEG cu *„silentium electric"*.

azot lichid la —180° evidențiază leziunile la nivelul structurilor subcelulare și al echipamentelor enzimatice, care arată ireversibilitatea comei. Examenul macroscopic al creierului prin craniectomie sau pe masa de autopsie evidențiază aspectul de edem cerebral, cu sau fără lichefacție cerebrală. Microscopia optică și electronică evidențiază edem pericelular și perivascular cu hiperemie arteriolară, tumefierea endoteliului capilar, microhemoragii perivasculare; leziunile se găsesc la toate nivelurile SNC — ele sînt asemenea celor descrise de Marinescu în anemiile acute experimentale. Celulele nervoase prezintă neregularități de contur, îngroșarea prelungirilor, cromatoliză perinucleară sau difuză, modificări importante ale nucleului, care este migrat spre periferia celulei; tumefierea nucleară cu cariolizâ, împreună cu citoliza, realizează în final aspectul de umbre celulare. Leziunile SNC de diferite intensități realizează un polimorfism lezional. Se observă leziuni grave în stratul bazal al cortexului din zona hipocampică, cornul lui Ammon și *gyrus cinguli*. Dintre zonele subcorticale, cele mai lezate au fost talamusul, hipotalamusul și zona calotei mezencefalice. La nivelul trunchiului cerebral, maximum de leziuni se observă în celulele trunchiului cerebral unde apar uneori zone complet lipsite de celule ner-

Scanned with OKEN Scanner

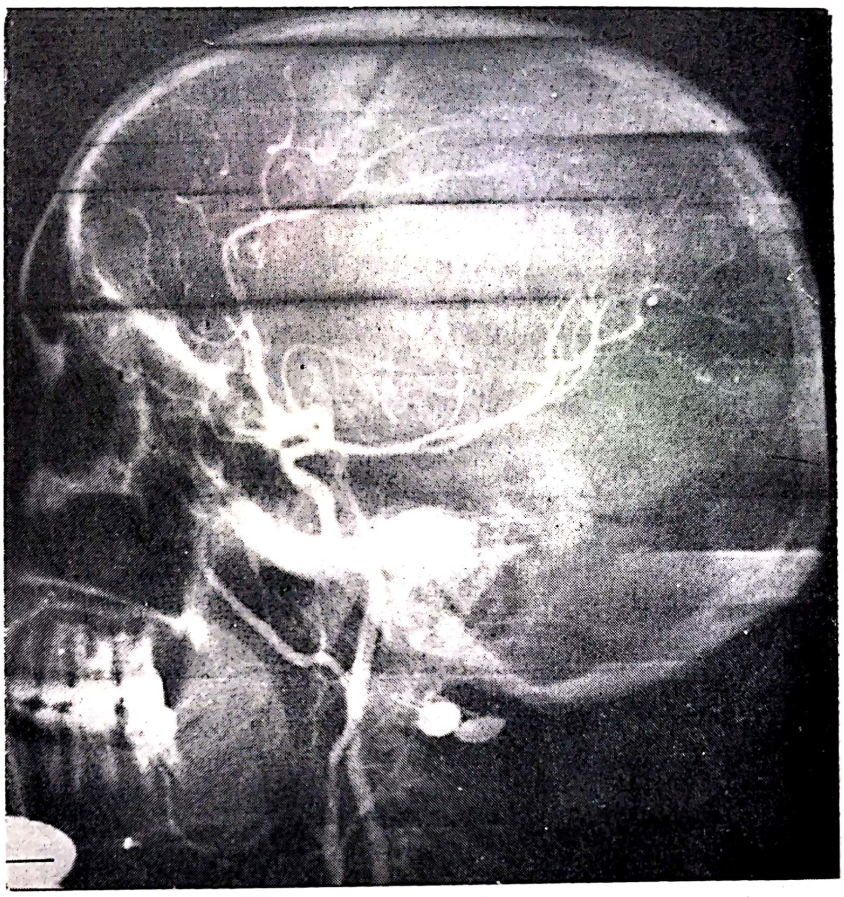

Fig. 18. — Arteriografie carotidiană (profil) în cazul unui hematom intraparenchimatos în zona sylviană, circulația este încetinită și slab reprezentată.

voase. S-a constatat că vulnerabilitatea nervoasă morfologică nu se suprapune peste cea funcțională, și anume că gravitatea leziunii anatomopatologice nu depinde de durata anoxiei inițiale, ci de durata supraviețuirii comei depășite— așa cum reiese din dictonul *„As the time flies, the neurone dies"*, ceea ce corespunde producerii unei autolize *in vivo* (*respiratory brain*).

Moartea creierului este o noțiune incomplet definită. Nu este sigur că ea este echivalentă cu încetarea oricărei activități cerebro-vegetative decelabile, asociată cu trasee EEG constant izoelectrice. Date recente, care atestă că după moartea clinică și electroencefalografică ar mai persista fenomene circulatorii cerebrale și automatisme medulare, au repus în discuție noțiunea de moarte a creierului. După opinia noastră, hipotonia corneei cu lipsa de transparență a ei denotă moartea creierului (Arseni, 1972).

S-au făcut diferite clasificări în ceea ce privește gradele comei, dar toate acestea au greșit fundamental, deoarece nu au pornit de la definiția comei și au confundat noțiunea de cunoștință cu cea de conștiință. Modificările EEG, după cum vom vedea, nu sînt specifice și evoluția lor nu este paralelă cu evoluția clinică, iar coma propriu-zisă are diferite grade, cu prognostic variat.

Astfel, clasificările lui Fisher, Fishgold, cea de la Glasgow, a lui Jouvet, nu sînt deloc justificabile. După părerea noastră acest tip de clasificare a comelor l-am putea defini drept : „clasificarea prognosticului în raport cu tulburările de conștiință-conștiență".

Autorii greșesc cînd caută să stabilească gradul tulburărilor de conștiență prin aplicarea stimulilor verbali (pronunțarea cu voce tare a numelui bolnavului, ordine simple), sonori, tactili, dureroși (înțeparea, presiunea asupra globilor oculari sau asupra patului unghial, comprimarea pectoralului). Urmărirea la bolnavi a răspunsurilor verbale, a mimicii, a reacțiilor motorii și a celor vegetative nu va da indicații asupra tulburărilor de conștiență, asupra conservării sau nu a perceptivității și reactivității bolnavului, deoarece cei cu tulburări de conștiență nu pot da răspunsuri.

S-au propus numeroase clasificări ale tulburărilor de conștiență bazate pe examenul clinic, corelat sau nu cu modificările EEG. Fisher (1969) propune clasificarea comei în trei stadii, criteriul de încadrare în aceste stadii fiind răspunsurile verbo-motorii ale bolnavilor la aplicarea diferiților stimuli astfel :

1. *Coma ușoară* (obnubilarea). Bolnavul este capabil să execute integral sau parțial ordinele verbale și să dea unele răspunsuri scurte la întrebările puse ; orientarea lui temporo-spațială este afectată. Aplicarea stimulilor dureroși face ca bolnavul să scoată cîteva cuvinte de protest sau să geamă. Odată cu accentuarea tulburărilor de conștiență, ordinele nu mai sînt executate, dar bolnavul deschide ochii și poate dirija privirea. Reflexul de clipit la amenințare este prezent.

2. *Coma moderată* (starea de stupoare). Stimulii verbali rămîn ineficienți în determinarea unei reacții din partea bolnavului. Uneori, prin insistare, se obțin răspunsuri monosilabice. Stimulii dureroși antrenează răspunsuri motorii „voluntare", deschiderea ochilor și modificarea mimicii (grimasa caracteristică durerii). Reflexul de clipit este diminuat.

3. *Coma profundă*. Spre deosebire de stadiul anterior, stimulii dureroși nu mai antrenează reacții motorii „voluntare" (mișcarea de îndepărtare a mîinii examinatorului care aplică stimulul dureros sau ducerea mîinii către zona stimulată dureros), ci reacții motorii reflexe (postură de decorticare sau de decerebrare, reacții de triplă flexie). Reflexul de clipit este abolit. Odată cu accentuarea profunzimii comei, stimulii dureroși nu mai antrenează nici un fel de reacție motorie.

O clasificare în trei stadii, asemănătoare celei prezentate mai sus, este propusă și de Fishgold și colab. (1959) ; în definirea stadiului comei, acești autori se orientează atît după tabloul clinic, cît și după modificările EEG. Sînt trei aspecte EEG în comă :

1. În cazul obnubilării, traseul EEG de fond se caracterizează prin scăderea amplitudinii ritmului *alfa* și apariția undelor *theta* și *delta*. Traseul EEG este reactiv. Deschiderea ochilor antrenează apariția unor ritmuri rapide. Aplicarea de stimuli verbali sau neverbali, care duc la trezirea clinică a bolnavului, face ca indicele *alfa* să crească. În acest stadiu se înregistrează uneori fusuri de unde rapide, amintind aspectul observat în somnul de profunzime medie, sau descărcări de unde lente.

2. În coma de profunzime medie, traseul EEG este dominat de ritmuri lente, mai ales din banda *delta*. Reacția de blocaj este dispărută. Stimulii dureroși puternici determină apariția unor salve de unde lente.

3. În coma profundă, se observă trasee EEG cu unde *delta* de amplitudine mare sau trasee plate, mergînd pînă la liniște electrică completă. Traseele sînt areactive, chiar la stimuli dureroși puternici.

Scanned with OKEN Scanner

Datele EEG trebuie corelate cu datele clinice. Traseul EEG nu dă indicații asupra etiologiei stării comatoase. Nu există concordanțe între stadiile de comă și aspectul bioelectric al traseului EEG (Arseni și colab., 1966). Ameliorarea și agravarea apar mai întîi clinic și apoi EEG (Arseni și colab., 1966).

Gradarea comei propusă de Teasdale și Jennett (1974), așa-numita clasificare de la Glasgow, se bazează pe testarea a trei parametri : deschiderea ochilor, răspunsurile verbale și activitatea motorie. Aceste probe nu arată gradarea comei, deoarece unii pacienți sînt conștienți. Noi am propune titlul de gradarea prognosticului în stadiile grave de tulburări de conștiință-conștiență.

Pentru primul parametru, adică deschiderea ochilor, se descriu patru situații :

— ochii se deschid în mod spontan ;
— se deschid cînd vorbim bolnavului ;
— se deschid la aplicarea de stimuli dureroși ;
— nu se poate obține prin nici un stimul deschiderea ochilor.

În testarea celui de-al doilea parametru se pot observa următoarele situații :

— bolnavul probează prin răspunsurile sale verbale că este orientat ;
— dă răspunsuri confuze ;
— răspunde total inadecvat ;
— scoate sunete neinteligibile ;
— nici un fel de răspuns.

În testarea răspunsului motor, comportarea bolnavului poate fi următoarea :

— execută mișcările cerute, dar la aplicarea de stimuli dureroși duce mîna către locul stimulat ;
— prezintă un răspuns în flexie la stimuli dureroși ;
— prezintă un răspuns în extensie la stimuli dureroși ;
— nici un fel de răspuns.

În examinarea tulburărilor de conștiență după această metodă se evită, în mod deliberat, stabilirea anumitor trepte, examinatorul rezumîndu-se la descrierea reacțiilor observate la bolnav. Acest tip de testare a tulburărilor de conștiență, prin simplitatea și precizia termenilor descriptivi cu care operează, asigură un grad înalt de acurateță și dă posibilitatea unei superpoziții a notațiilor efectuate de diferiți examinatori.

Aplicînd o serie de teste care dau posibilitatea să se diferențieze tulburările de perceptivitate de tulburările de reactivitate, Jouvet (1969) propune o clasificare, care, deși necesită un examen mai laborios al tulburărilor de conștiență și conștiință, oferă avantajul unei orientări asupra sediului cortical sau subcortical al leziunii neurologice care generează tulburarea de conștiență.

Pentru stabilirea gradului tulburărilor de perceptivitate se testează răspunsul scris, orientarea în timp și spațiu, executarea unui ordin verbal și reflexul de clipit la amenințare. În funcție de răspunsul la aceste teste, bolnavii sînt încadrați în 5 grupe (*fig. 19*), notate de la P_1 la P_5. În prima grupă sînt încadrați cei care dau răspunsuri adecvate la toate testele (fără tulburări de perceptivitate) și în ultima, cei care nu trec nici unul dintre aceste teste (funcția perceptivă pierdută). Pierderea răspunsului la primul

Scanned with OKEN Scanner

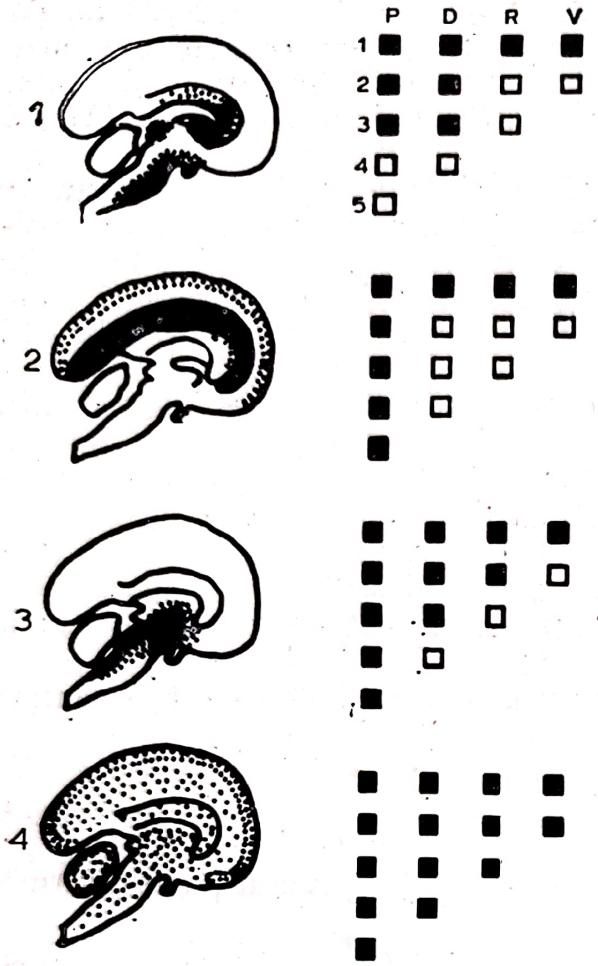

Fig. 19. — Prezentare schematică a corelației anatomo-clinice în diferite tipuri de tulburări de cunoștință și conștiență.
în stînga : leziunile constatate cel mai frecvent sînt prezentate în negru, pe o secțiune sagitală cerebrală ; *în dreapta* : rezultatele examenului clinic ; *pătratele negre* arată un răspuns negativ la diferitele teste aplicate : *1* — mutism akinetic : $P_3-D_3-R_1-V_1$; *2* — sindrom de decorticare : $P_5-D_1-R_1-V_1$; *3* — leziune de trunchi cerebral superior : $P_5-D_3-R_2-V_1$; *4* — comă depășită : $P_5-D_4-R_3-V_2$ (după Jouvet, 1969).

test (executarea ordinului scris) permite încadrarea bolnavului în grupa P_2, pierderea răspunsului la primele două teste, în grupa P_3 și pierderea răspunsului la toate testele — cu excepția reacției de clipit la amenințare —, în grupa P_4. Din această clasificare reiese că răspunsurile cele mai elaborate (executarea ordinelor scrise) sînt cele mai fragile și sînt primele afectate în cadrul tulburărilor de perceptivitate.

Reactivitatea nespecifică (R) a bolnavilor cu tulburări de cunoștință și conștiință se testează prin aplicarea unui stimul sonor puternic și este considerată ca fiind păstrată dacă bolnavul prezintă la aplicarea acestui stimul atît reacția de orientare, cît și reacția de trezire (grupul R_1), afectată parțial, dacă stimulul sonor induce reacția de trezire, dar nu și de orientare (R_2), și total abolită, dacă nu se obține nici una dintre aceste reacții (R_3).

Gradul reacției motorii la un stimul dureros se notează în funcție de modificările determinate de aplicarea stimulului. O reacție completă constă în modificarea mimicii (grimasare), cu reacție vocală, trezirea subiectului și retragerea extremității stimulate (grupul D_1). Absența modificărilor faciale, cu păstrarea însă a celorlalte reacții la durere, arată o areactivitate parțială și bolnavii vor fi încadrați în grupul D_2. Absența modificărilor faciale și a trezirii, cu păstrarea retragerii extremității stimulate, indică o hiporeactivitate mai pronunțată la durere (grupul D_3). În fine, absența oricărei modificări, producînd o areactivitate motorie totală, este caracteristică ultimului grup (D_4).

Scanned with OKEN Scanner

Reactivitatea vegetativă a unui comatos se testează prin aplicarea unui stimul dureros și prin urmărirea modificărilor respiratorii, vasomotorii, de alură cardiacă și ale diametrului pupilei. Bolnavii la care se observă modificări vegetative după aplicarea stimulului (apnee urmată de hiperpnee, tahicardie sau bradicardie, vasodilatație periferică cu sudorație, midriază) vor fi incluși în grupul V_1. Cei care nu prezintă nici o reacție vegetativă la durere vor fi încadrați în grupul V_2.

În coma profundă există o pierdere a reactivității nespecifice (R_2—R_3), cît și a perceptivității (P_5). Și reactivitatea la durere este diminuată (D_3), dar răspunsurile vegetative sînt conservate (V_1). În cadrul clasificării anatomo-clinice propuse de Jouvet, coma profundă apare ca un sindrom areactiv-apatic-normotonic-aperceptiv.

În coma depășită se constată abolirea completă a perceptivității (P_5) și reactivității nespecifice (R_3); se adaugă dispariția tonusului muscular și lipsa oricărui răspuns vegetativ (V_2). După Jouvet, coma depășită este un sindrom atonic-apatic-areactiv-aperceptiv.

Aprecierea prognostică cea mai eficientă presupune urmărirea constantă a evoluției clinice : dacă sindromul comatos se superficializează, indiferent de persistența semnelor neurologice, prognosticul este mai bun. Invers, cu cît persistă abolirea stării de cunoștință și deteriorarea funcțiilor vegetative, chiar în absența semnelor neurologice, prognosticul rămîne sever. Prognosticul mai depinde, în mare măsură și uneori decisiv, și de alți factori ca : vîrstă, leziuni sau complicații extracerebrale, calitatea patului vascular cerebral, perturbările de homeostazie etc.

Ca prognostic final, bolnavii cu gradele I și II de comă au șanse de ameliorare prin aplicarea unui tratament adecvat. La cei cu comă de gradul III și mai ales IV, șansele sînt mici ; tratamentul poate conduce în unele cazuri la supraviețuire, dar cu sechele psihice sau/și neurologice. Agravarea unui sindrom comatos arată adesea prezența unei complicații. Cînd se observă agravarea trebuie depistată cauza : complicații extracerebrale ; agravarea însăși a leziunii din trunchiul cerebral (ca în cazurile de ramolisment sau de apariție a unui hematom în focar), uneori prin dezvoltarea unor leziuni de emisfere cerebrale, care comprimă trunchiul în sens axial, agravînd leziunea inițială. În astfel de cazuri, depistarea leziunii cerebrale este necesară și posibilă prin angiografie și prin seriografie computerizată, care arată sediul și eventual natura leziunii.

D. INVESTIGAȚII PARACLINICE

a) MODIFICĂRI ALE LCS

Deși examenul LCS la un subiect cu tulburări de conștiență oferă date esențiale în orientarea diagnosticului etiologic al comei, puncția lombară comportă riscuri majore pentru evoluția bolnavului (Duffy, 1969) și nu trebuie efectuată decît după o examinare clinică atentă a bolnavului, incluzînd obligatoriu și examenul fundului de ochi. Examenul LCS trebuie aplicat ca mijloc imediat de diagnostic al unei stări comatoase numai în condițiile în care tabloul clinic (febră, frisoane, tahicardie, redoarea cefei) sugerează puternic etiologia infecțioasă a tulburării de conștiență. Chiar și în aceste cazuri extragerea LCS trebuie să se facă lent, cu ace de calibru redus, deoarece în unele forme grave de meningită acută există pericolul

Scanned with OKEN Scanner

potențial al unei angajări temporale sau cerebeloase — datorită hipertensiunii intracraniene generate de edemul cerebral (Dodge și Schwartz, 1965).

Hipercitoza cu polinucleare, atingînd uneori valori ridicate, este caracteristică meningitelor bacteriene (meningococice, pneumococice, stafilococice). Este interesant de relevat că, uneori, meningitele pot antrena tulburări de conștiență înainte de apariția modificărilor citologice rahidiene (Carpenter și Petersdorf, 1962). Absența unei pleiocitoze lichidiene în fața unui sindrom meningian febril impune efectuarea unei colorații Gram, care permite adesea evidențierea în sediment a bacteriilor; modificarea citologică poate fi surprinsă de examenul LCS, prelevat cîteva ore după prima puncție. Proteinorahia ridicată și glicorahia coborîtă completează cel mai adesea tabloul lichidian al unei stări comatoase generate de o meningită bacteriană. În meningita tuberculoasă, examenul sedimentului lichidian arată predominanța limfocitelor, clororurorahie și glicorahie scăzute; lichidul formează văl. În encefalitele virale sporul celular lichidian este alcătuit predominant din limfocite, pleiocitoza fiind variabilă ca intensitate (10 — 1 000 de elemente).

Prezența sîngelui în LCS (macro- sau microscopică) constituie un semn util pentru orientarea diagnosticului către o comă cerebrală prin accident vascular cerebral hemoragic, dar trebuie subliniat că însăși existența tulburării de conștiență în cazul unui accident vascular cerebral poate fi semnul unei suferințe diencefalice, secundară hipertensiunii intracraniene. De aceea, la un bolnav în stare de comă, la care bănuim etiologia cerebro-vasculară a tulburărilor de conștiență, se vor extrage numai cîteva picături de lichid, utilizîndu-se un ac de calibru redus. La bolnavii la care tulburarea de conștiență se acompaniază de alte semne de deteriorare progresivă tronculară (modificări respiratorii, pupilare, posturale), puncția lombară nu trebuie efectuată. Prezența hematiilor în sedimentul LCS este observată și în anumite afecțiuni cerebrale comatogene de origine infecțioasă (encefalită herpetică) sau parainfecțioasă (leucoencefalopatia hemoragică acută) și ori de cîte ori raportul dintre elementele albe și hematii în sedimentul LCS este înclinat în favoarea primelor, fiind diferit de cel observat în sînge (un element alb la 1 000 de hematii), trebuie avută în vedere etiologia infecțioasă a stării comatoase. Neglijarea acestui aspect poate fi la originea unor greșeli de diagnostic, cu consecințe grave pentru evoluția bolnavului.

b) MODIFICĂRI SANGUINE

Datele de laborator constituie elemente importante, uneori primordiale, pentru stabilirea diagnosticului etiologic al unor stări comatoase, în special al celor produse de factori metabolici, dar se cere o corelare atentă a acestor rezultate cu datele examenului clinic. Cu excepția indicațiilor oferite de examenele toxicologice, sînt puține situațiile în care o modificare sanguină să fie revelatoare pentru originea unei stări comatoase. Diagnosticul etiologic al unei tulburări de conștiență, sugerat de examenul clinic, poate fi confirmat cel mai adesea prin confruntarea datelor oferite de mai multe probe de laborator.

Scanned with OKEN Scanner

Deşi o reducere a nivelului glicemiei este evocatoare pentru diagnosticul de comă hipoglicemică, modificarea poate fi observată uneori şi în intoxicaţia etilică, ca şi în coma hepatică. Constatarea unei glicemii ridicate (peste 250 mg%) sugerează puternic diagnosticul de comă diabetică. Totuşi trebuie avut în vedere că valori crescute ale glicemiei au fost notate şi în come cu alte etiologii (intoxicaţia salicilică, cu CO, hemoragia cerebrală); s-a relatat o glicemie foarte accentuată şi în starea de rău epileptic tratată cu Fenitoin intravenos (Goldberg şi Sanbar, 1969).

În comele evoluînd cu hipoxie tisulară severă condiţionată de prăbuşirea tensională, ca şi în anumite come produse de intoxicaţii exogene (etilen-glicol, alcool metilic) se notează o creştere importantă a lactic-acidemiei. De asemenea, este de reţinut posibilitatea ca acidoza metabolică a diabeticilor cu tulburări de conştienţă să fie determinată de producţia excesivă de acid lactic, şi nu de cetoacizi (Oliva, 1970). Valori crescute ale piruvicemiei sînt frecvent întîlnite în coma hepatică şi în cea uremică. Această modificare se acompaniază adesea de o creştere a acetoninei şi butilenglicolului (Thölen şi colab., 1962), compuşi rezultaţi din degradarea anoxidativă a acidului piruvic şi care par să exercite efecte toxice asupra sistemului nervos central.

c) TULBURĂRI ALE METABOLISMULUI PROTIDIC

Pozitivitatea testelor de disproteinemie, observată frecvent în afecţiunile hepatice, este condiţionată de un dezechilibru proteic (creşterea globulinelor, scăderea serinelor). Dat fiind că modificarea este notată în multe afecţiuni, testele de disproteinemie prezintă o valoare destul de limitată în stabilirea etiologiei unei stări comatoase. Un indicator mai adecvat pentru o suferinţă hepatică este prăbuşirea valorilor protrombinei şi proaccelerinei, evidenţiate prin prelungirea accentuată a timpului de protrombină şi proaccelerină.

S-a stabilit o relaţie între gradul tulburărilor neuropsihice ale bolnavilor hepatici şi creşterea amoniemiei lor venoase (Phear şi colab., 1955) sau arteriale (Liber şi Lefèvre, 1958) (*fig. 20*). Hiperamoniemia ar fi deci un semn de laborator util în stabilirea etiologiei hepatice a unei stări comatoase. Modificarea nu este însă observată în mod constant la hepaticii cu tulburări de conştienţă (Mahoudeau şi colab., 1968). Se pare că perturbarea metabolismului amoniacului intervine numai în anumite forme de comă hepatică (accidentele nervoase, frecvent tranzitorii, survenind la cirotici), pe cînd în altele ea joacă un rol secundar (McDermott şi colab., 1955).

Creşterea azotului ureic la un bolnav cu tulburări de conştienţă poate fi condiţionată fie de o prăbuşire a funcţiei renale (coma uremică adevărată), fie de o deshidratare extracelulară (coma diabetică, coma din anumite intoxicaţii exogene, coma apoplectică), fie de o activare puternică a catabolismului proteic (coma din meningoencefalite). Creşterea creatininei serice reflectă o suferinţă renală în mai mare măsură decît creşterea ureei, hipercreatininemia fiind mai pronunţată în azotemia renală, decît în cea

Scanned with OKEN Scanner

extrarenală. S-a relatat un paralelism între creșterea serică a azotului rezidual în totalitate și gravitatea tulburărilor de conștiență ale uremicilor (Thölen și Bosshardt, 1958). Determinarea azotului rezidual ar fi deci un indicator util în stabilirea originii renale a unei come. O valoare asemănătoare ar avea și dozarea aminelor alifatice (dimetilamina și etanolamina), care ar fi crescute în serul uremicilor cu tulburări de conștiență (Simenhoff și colab., 1963).

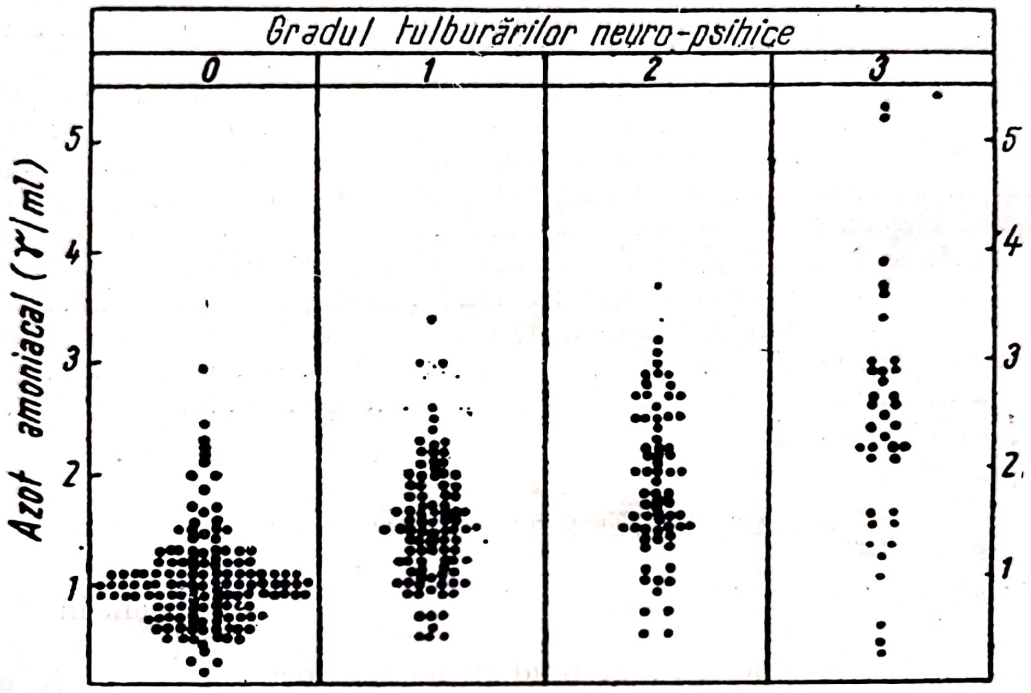

Fig. 20. — Relația dintre amoniemie și gradul tulburărilor neuro-psihice la bolnavii cu afecțiuni hepatice.
0 — fără tulburări; *1* — tulburări neuropsihice reduse; *2* — tulburări neuropsihice accentuate; *3* — comă (după Phear și colab., 1955).

d) TULBURĂRI ALE METABOLISMULUI LIPIDIC

Valori deosebit de ridicate ale lipemiei și colesterolemiei se notează în coma diabetică, coma hipotiroidiană, ca și în anumite intoxicații (coma etilică). Hipocolesterolemia și îndeosebi reducerea colesterolului esterificat sînt aproape constant observate în coma hepatică, raportul colesterol esterificat/colesterol total fiind subnormal la cei cu afecțiuni hepatice (Pedoya și colab., 1962).

În coma diabetică mobilizarea grăsimilor de depozit, datorită unei hipersecreții de corticoizi, este acompaniată de un catabolism lipidic exagerat. Degradarea acizilor grași în condițiile deficitului insulinic, care împiedică utilizarea glucozei de către țesuturi, va genera o producție excesivă de corpi cetonici (acetonă, acid acetilacetic și β-hidroxibutiric), care sînt cel mai adesea la originea acidozei metabolice din coma diabetică. Determinările diferențiate ale corpilor cetonici sanguini au arătat că cetoacidoza diabeticilor este condiționată de creșterea acizilor β-hidroxibutiric și acetilacetic, uneori de creșterea izolată a primului cetoacid (Azerad și Lestradet, 1952).

Scanned with OKEN Scanner

Este de reținut că absența cetoacidozei la un comatos nu exclude etiologia diabetică a accidentului, în această afecțiune survenind adesea tulburări de conștiență neacompaniate de acidoză (comă hiperosmolară) sau stări comatoase în care acidoza este generată de producția excesivă de acid lactic.

e) TULBURĂRI ALE ECHILIBRULUI ACIDO-BAZIC

În majoritatea lor, bolnavii comatoși prezintă un dezechilibru acido-bazic și devierea spre acidoză sau alcaloză, ca și natura metabolică sau respiratorie a acestor tulburări pot fi stabilite prin determinarea pH-ului seric, a presiunii parțiale a CO_2 și a rezervei alcaline. În cadrul metodelor moderne, datele referitoare la echilibrul acido-bazic se pot stabili indirect cu ajutorul nomogramei, dacă se cunoaște pH-ul inițial și se măsoară pH-ul probei de sînge la două valori cunoscute ale presiunii parțiale a CO_2 (Astrup și colab., 1960).

Acidoza metabolică. Se caracterizează prin scăderea pH-ului seric (valori sub 7,30) și a rezervei alcaline (sub 10 mEq/l). $PaCO_2$ înregistrează valori subnormale, de obicei sub 30 mmHg. Constatarea acestei tulburări la un subiect comatos ridică problema unei acidoze diabetice sau uremice, a unei lacticacidemii anoxice sau a unei intoxicații exogene cu substanțe acide sau care prin degradare dau naștere la produși acizi (intoxicația cu alcool metilic, etilenglicol, paraldehidă). În stabilirea etiologiei acestui sindrom de dezechilibru acido-bazic vom fi ajutați de semnele clinice, ca și de celelalte investigații de laborator (glicemie, cetonemie, nivelul creatininei serice, dozarea acidului lactic, teste de punere în evidență a substanțelor toxice).

Acidoza respiratorie. Se caracterizează prin valori mari ale $PaCO_2$ (80 — 90 mmHg), pH-ul seric redus și rezerva alcalină crescută (valori peste 27 mEq/l). Modificarea este notată în tulburări de conștiență, survenind în afecțiunile bronhopulmonare cronice (emfizem, bronșită cronică) sau la persoanele obeze prezentînd hipoventilație (sindrom Pickwick). Robin (1963) a observat la bolnavii cu afecțiuni pulmonare cronice evoluînd cu hipercapnie accentuată (peste 90 mmHg) un pH seric redus (sub 7,35), pe cînd la cei prezentînd o retenție mai redusă de CO_2, un pH seric deviat adesea spre zona alcalină; se realizează astfel o hipercapnie cu alcaloză metabolică (*fig. 21*). Acidoza respiratorie poate fi întîlnită și în intoxicațiile cu substanțe neurodepresive, retenția de CO_2 fiind legată de depresiunea centrilor respiratori.

Alcaloza respiratorie. Creșterea pH-ului seric (valori peste 7,45) coexistă cu hipocapnie ($PaCO_2$ sub 30 mmHg) și valori moderat reduse ale rezervei alcaline (15—20 mEq/l). Tulburarea este notată în stările comatoase evoluînd cu hiperventilație prin stimularea primară a respirației. În intoxicația cu salicilat, hiperpneea este condiționată de efectul stimulant exercitat de derivații acidului salicilic asupra centrilor respiratori. Alcaloza respiratorie din fazele inițiale ale intoxicației este înlocuită ulterior de o combinație de alcaloză respiratorie și acidoză metabolică (hipocapnie, pH seric normal sau ușor crescut, scăderea rezervei alcaline, creșterea corpilor cetonici). La copii, intoxicația poate evolua de la început cu acidoză meta-

Scanned with OKEN Scanner

bolică. Coma hepatică se însoțește frecvent de alcaloză respiratorie, hiperpneea fiind aproape constant observată în această condiție morbidă (Plum și Posner, 1973). Amplificarea mișcărilor respiratorii, urmată de alcaloză respiratorie, poate fi observată și în tulburările de conștiență care acompaniază pneumopatiile acute. Hipocapnia hiperventilatorie este generată în această condiție de stimularea chemoceptorilor periferici prin hipoxemie. Alcaloza respiratorie însoțește constant comele prin leziuni de trunchi cerebral care evoluează cu hiperpnee (hiperventilație neurogenă centrală).

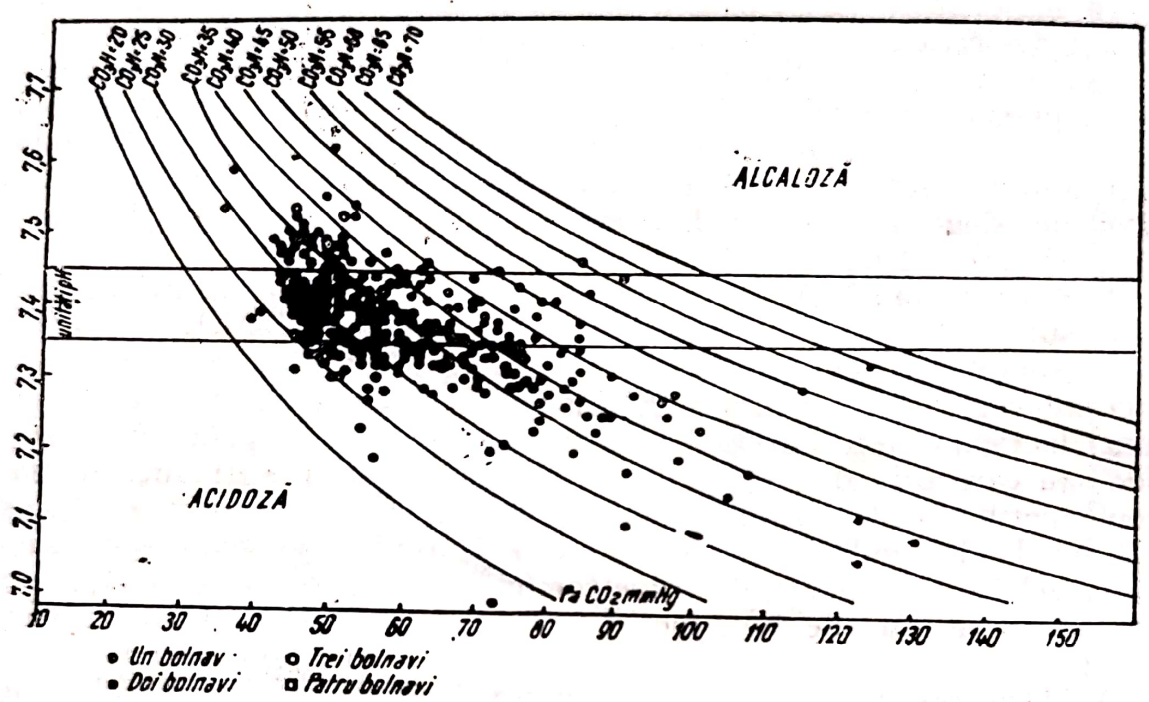

Fig. 21. — Relația dintre pH și $PaCO_2$ la bolnavii cu afecțiuni pulmonare primitive. Deși există o tendință de acidoză pe măsură ce crește $PaCO_2$, un număr semnificativ de valori ale pH-ului obținute la bolnavii cu hipercapnie sînt situate în domeniul alcalozei (după Robin, 1963).

Alcaloza metabolică. Se constată o creștere a pH-ului seric, valori înalte ale rezervei alcaline (peste 30 mEq/l), hipercapnie moderată. Este notată în special la bolnavi cu vărsături repetate (în această condiție are loc o deperdiție predominantă de clor), la cei tratați cu diuretice de tipul clorotiazidei, care poate antrena hipocloremie și hipokaliemie. Alcaloza metabolică poate fi observată în accidentele neurologice ale ciroticilor supuși unui tratament prelungit cu diuretice sau corticoterapiei sau în tulburările de conștiență survenind la cei cu afecțiuni pulmonare care prezintă hipokaliemie, ca urmare a unei insuficiențe renale cronice concomitente. De asemenea, poate fi consecința unei ventilații artificiale la cei cu pneumopatii cronice (Rotherman și colab., 1964). În ultima condiție alcaloza este determinată de faptul că eliminarea compensatorie renală a sodiului se face lent și este depășită de eliminarea rapidă a CO_2 pe cale respiratorie.

Modificări în presiunea osmotică a plasmei. Estimarea osmolarității plasmatice se face prin măsurarea rezistivității electrice a plasmei sau a punctului ei crioscopic. Date orientative asupra acestui parametru pot

fi deduse din concentrația serică a sodiului, potasiului, glicemiei, ureei. Formula utilizată în calculul aproximativ al osmolarității este următoarea :

$$\text{mOsm/kg} = 2\ (Na^+ + K^+) + \frac{\text{glucoză}}{18} + \frac{\text{uree}}{2{,}8}$$

În această formulă glicemia și ureea sînt exprimate în mg%, iar sodiul și potasiul în mEq/l.

Hiperosmolaritatea plasmatică. Este condiționată de o pierdere hidrică severă (transpirații excesive, tahipnee, poliurie), de un aport insuficient de lichide sau de administrarea excesivă de soluții hipertonice (hidratare incorectă a bolnavilor comatoși). Se constată hipernatremie, hipercloremie, creșterea hematocritului și a proteinelor plasmatice, scăderea rezistivității electrice a plasmei, punct crioscopic crescut. Hiperosmolaritatea poate fi datorată și unei creșteri masive a glicemiei (coma hiperglicemică necetozică, observată la diabetici și la bolnavii cu arsuri întinse în perioada de convalescență). O creștere rapidă și amplă a osmolarității plasmatice (peste 330 mOsm/kg) poate ea însăși să fie la originea tulburărilor de conștiență prezentate de bolnav. Alteori, hipertonia osmotică a plasmei însoțește tulburările de conștiență de altă etiologie. În coma intoxicației etilice se notează adesea o hiperosmolaritate plasmatică, dezechilibrul fiind generat de o accentuare a diurezei apoase, prin efectul inhibitor exercitat de alcool asupra secreției retrohipofizare (Kleeman și colab., 1955). O creștere a osmolarității plasmatice poate fi întîlnită și în coma uremică, survenind după afecțiuni renale care au evoluat vreme îndelungată cu pierderi excesive de apă (nefrite care pierd apă).

Hipoosmolaritatea plasmatică. Plasma prezintă o scădere a punctului crioscopic și o creștere a rezistivității electrice. Se constată hiponatremie, hipoproteinemie, valori subnormale ale hematocritului și ale hemoglobinei. Acest dezechilibru osmotic se realizează fie printr-un aport sau retenție excesivă de apă, fie printr-o pierdere de sodiu în exces față de apă. Retenția excesivă de apă cu hiponatremie poate fi condiționată de o secreție inadecvată de hormon antidiuretic. Tulburarea a fost descrisă inițial în carcinomul bronșic (Schwartz și colab., 1957), dar ea a fost observată și într-o serie de afecțiuni cerebrale de diferite etiologii (traumatisme, hematoame, tumori, encefalite). În acest sindrom, deși plasma este hipotonă, secreția de adiuretină persistă, ceea ce duce la o inflație a volumului extracelular, prin reabsorbția apei la nivel renal. Mărirea spațiului extracelular diminuează secreția de aldosteron, antrenînd o creștere în eliminarea renală a sodiului. Un aport hidric excesiv poate fi urmarea ingestiei compulsive de apă, observată în anumite psihopatii, sau administrării parenterale a unor cantități mari de soluții hipotonice la subiecți cu tulburări de conștiență, supuși anterior unui regim declorurat sever. O hiponatremie diluțională poate fi realizată și în condiția în care pierderea de apă și sare (prin vărsături, diaree, evacuarea lichidului de ascită) este înlocuită numai prin ingestie de apă. Hipoosmolaritatea plasmatică poate fi observată și la pacienții la care pierderile de sodiu depășesc pierderile de apă (insuficiența corticosuprarenală, insuficiența renală cronică, administrarea de diuretice).

Scanned with OKEN Scanner

Hipotonia plasmatică poate fi ea însăși cauza unei tulburări de conștiință (confuzie, obnubilare), și această etiologie trebuie suspectată în fața unor valori deosebit de scăzute ale natremiei (sub 100—110 mEq/l) și ale osmolarității plasmatice (sub 260 mOsm/kg). Acest dezechilibru osmotic antrenează edem cerebral și, concomitent, o deplasare a sodiului spre interiorul neuronului, cu ieșirea potasiului în compartimentul extracelular. Această mișcare ionică, prin diminuarea potențialului de membrană și deci accentuarea excitabilității neuronale, este la originea convulsiilor generalizate observate în sindromul hipoosmolar.

Reducerea osmolarității plasmatice poate însoți come de alte etiologii (coma hepatică survenind la cirotici, coma uremică, coma mixedematoasă). În aceste condiții, tulburarea hidroelectrolitică contribuie frecvent la agravarea tabloului neurologic indus de afecțiunea primară.

f) MODIFICĂRI DE DEBIT ȘI METABOLISM CEREBRAL

O reducere drastică a debitului circulator cerebral (sub 50%) poate fi ea însăși la originea tulburărilor de conștiență, așa cum se observă în cursul hipotensiunilor severe (McHenry jr. și Fazekas, 1961). Cel mai adesea însă tulburările de conștiență nu pot fi legate cauzal de modificarea de debit, tulburarea de flux cerebral fiind condiționată mai curînd de o serie de factori fiziopatologici (modificarea pH-ului tisular cerebral, reducerea metabolismului cerebral, scăderea presiunii de perfuzie coexistînd cu abolirea mecanismelor de autoreglare a circulației cerebrale), care sînt sau nu implicați în tulburările de conștiență. Așa poate fi explicat faptul că în anumite stări comatoase s-a notat o reducere a debitului sanguin cerebral, ca de exemplu în coma hepatică (Posner și Plum, 1960), coma cerebro-vasculară (Aizawa și colab., 1961 ; Geraud și colab., 1969), coma prin intoxicație barbiturică (Bernsmeier și Gottstein, 1956), pe cînd în comele cu alte etiologii s-a constatat un flux sanguin cerebral în limite normale — ca în coma hipoglicemică (Aizawa, 1957), coma prin encefalită (Aizawa, 1957), coma uremică (Heyman și colab., 1951). În coma posttraumatică, Bruce și colab. (1973) au observat la unii bolnavi reduceri drastice de debit, pe cînd la alții, valori foarte ridicate, depășind adesea de două ori valorile de control. Nu s-a putut stabili nici o relație între gravitatea tulburărilor de conștiență și valorile debitului sanguin cerebral ; autorii subliniază faptul că, spre deosebire de individul normal, la care o creștere a metabolismului cerebral antrenează o augmentare de debit, la bolnavii comatoși studiați de ei nu s-a putut stabili nici o relație între debitul și metabolismul cerebral.

Spre deosebire de debitul sanguin cerebral care înregistrează modificări variabile în stările comatoase de diferite etiologii și, de la caz la caz, în cadrul aceluiași tip de comă, metabolismul cerebral este deprimat în aproape toate stările comatoase, indiferent de cauza lor (Meyer și Goto, 1961). În anumite lucrări s-a evidențiat chiar o relație între nivelul de conștiență și consumul cerebral de oxigen : acesta ar scădea sub 2 ml/100 g/min. (normal 3,3 ml) la pacienții comatoși și ar fi situat între 2,5 și 3 ml la subiecții în stare de confuzie sau stupoare (Kety și colab., 1948 ; Posner și Plum, 1964). Deși o reducere a consumului cerebral de oxigen sub 1 ml/100 g/min. arată severitatea extremă a comei, fiind notată în coma depă-

Scanned with OKEN Scanner

șită (Held și Gottstein, 1972; Shalit și colab., 1972), determinarea metabolismului constituie un indicator nesigur pentru stabilirea prognosticului unei stări comatoase, deoarece s-au observat evoluții favorabile chiar și în comele evoluînd cu o deprimare marcată (sub 50%) a consumului cerebral de oxigen (Brodersen și colab., 1974). Mai mult, s-au relatat reduceri importante ale metabolismului cerebral la pacienți cu afecțiuni cerebro-vasculare acute (Heyman și colab., 1953) sau cronice (Fazekas și colab., 1952), în absența oricărei tulburări de conștiență. Pe de altă parte, în fazele inițiale ale anesteziei generale, consumul cerebral de oxigen nu suferă modificări semnificative (Kety și colab., 1948). Aceste date vin în sprijinul punctului de vedere că reducerea consumului cerebral nu este totdeauna un factor determinant pentru tulburarea de conștiență, ci apare ca un însoțitor cvasiconstant al stărilor comatoase, reflectînd o perturbare a nivelului funcțional neuronal, fie primară (deprimarea funcției neuronale prin dezactivare reticulată), fie secundară deficitului ergonic (insuficiență de oxigen sau de subtrat, afectarea aparatului enzimatic care asigură degradarea substratului). Prima eventualitate este ilustrată de reducerea foarte marcată a consumului cerebral de oxigen, relatată de Ingvar și colab. în 1964, la un comatos prezentînd un ramolisment de trunchi, care întrerupea probabil proiecțiile activatoare reticulo-corticale; cortexul cerebral era indemn în acest caz.

Studiile referitoare la utilizarea cerebrală a glucozei în cursul stărilor comatoase sînt mai puțin numeroase decît cele privind consumul cerebral de oxigen. S-a notat o reducere a utilizării cerebrale a glucozei în coma hipoglicemică (kety și colab., 1948), în coma din encefalită (aizawa, 1957), în coma uremică (scheinberg, 1954). În coma hepatică, consumul cerebral de glucoză a fost găsit crescut (sambe și colab., 1957). Determinarea lactatului în LCS a arătat valori crescute în stările comatoase, cu excepția celor provocate de intoxicația barbiturică (Brodersen și colab., 1974). S-a putut stabili o corelație semnificativă între gradul tulburărilor de conștiență și nivelul lactatului din LCS (Schnaberth și Schubert, 1974). Creșterea lacticorahiei în stările comatoase ar fi urmarea augmentării producției cerebrale de lactat (Granholm și Seisjö, 1969), indicînd o accentuare a glicolizei cerebrale anaerobe. Devierea metabolismului cerebral spre glicoliza anaerobă ar fi consecința unei reduceri a utilizării aerobe a glucozei, condiționată fie de starea de hipoxie a țesutului cerebral, fie de suferința precoce a aparatului enzimatic care participă la degradarea aerobă a glucozei. După McMillan și Siesjö (1972), producția cerebrală crescută de lactat ar precede instalarea hipoxiei cerebrale și ar reprezenta un proces adaptativ al metabolismului cerebral, în fața unei stări de urgență.

g) MODIFICĂRI EEG

Investigația oferă elemente importante pentru aprecierea profunzimii unei tulburări de conștiență și pentru stabilirea prognosticului ei. Coroborat cu datele clinice, examenul EEG poate orienta asupra originii metabolice sau lezionale a comei și, în ultima condiție, poate aduce date suplimentare în sprijinul sediului supra- sau subtentorial al leziunii.

Scanned with OKEN Scanner

Modificări EEG în comele prin leziuni supratentoriale. În fazele inițiale ale unei stări comatoase examenul EEG poate evidenția anomalii focale (unde lente din banda teta sau delta), care, topografic, corespund adesea leziunii vasculare sau de altă natură, care a generat tulburarea de conștiență. Alteori, se notează o asimetrie interemisferică, emisfera afectată prezentînd o activitate electrică mai lentă sau de amplitudine mai redusă. Aplatizarea și lentoarea traseului de partea emisferei lezate (*fig. 22*) a fost observată destul de frecvent de Asgian (1974), autorul stabilind o concordanță între datele necropsice și datele de EEG în 11 din cele 17 cazuri studiate, în care starea comatoasă era generată de o leziune vasculară emisferică. Agravarea tulburărilor de conștiență într-o comă prin leziune supratentorială este condiționată frecvent de suferința diencefalo-mezencefalică, prin hernie transtentorială, ca și de suferința emisferei controlaterale, prin edem. În stadiile tardive ale comei prin leziuni supratentoriale, examenul EEG evidențiază o disritmie lentă difuză, posibilitatea de decelare prin EEG a leziunii primtive care a generat tabolul neurologic fiind destul de limitată. Se constată uneori descărcări bilaterale de unde lente (*fig. 23*) care pot îmbrăca aspectul de unde trifazice (Poilici și Nereanțiu, 1969). Descărcările lipsesc sau sînt mai puțin evidente la nivelul emisferei lezate. Descărcările par a avea o origine profundă, centrencefalică, absența lor de partea emisferei în suferință putînd fi datorată întreruperii prin lezare a căilor talamo-corticale (Silvermann, 1963). În comele severe, cel mai adesea ireversibile, avînd ca substrat anatomic și leziuni corticale întinse de origine anoxică (stop cardiac), examenul EEG poate evidenția în mod surprinzător trasee cu activitate electrică de tip *alfa* (Vignaendra și colab., 1974; Chokroverty, 1975). Acest ritm de tip *alfa* este cel mai adesea areactiv la diferiți stimuli și are tendința să difuzeze și pe derivațiile anterioare; rareori poate fi blocat prin stimuli nociceptivi. Clinic, bolnavul prezintă adesea un sindrom de decorticare. Apariția acestui tablou EEG este de un prognostic sumbru, toate cazurile studiate de autorii citați, cu excepția unuia, avînd o evoluție fatală.

Modificări EEG în comele prin leziuni subtentoriale. În leziunile superioare de trunchi, care afectează formațiunea reticulată mezencefalică, se observă o înlocuire a ritmului *alfa* cu ritmuri din banda *theta*, influențabile prin aplicarea de stimuli externi puternici în fazele de început ale stării comatoase. Odată cu agravarea tulburărilor de conștiență, se constată apariția bilaterală a unor ritmuri mai lente (2—4 c/s), mono- sau polimorfe, neinfluențate de stimuli. Uneori, anomaliile lente sînt mai evidente la nivelul emisferei homolaterale leziunii tronculare (Kreindler, 1972). În leziunile mai caudale de trunchi se pot observa uneori trasee cu activitate rapidă, hipovoltată (Kaada și colab., 1961; Chatrian, 1964; Popoviciu și colab., 1970). Alteori, bolnavii comatoși cu leziuni pontine sau mezencefalice joase prezintă modificări EEG similare celor observate în leziunile mezencefalice înalte, adică anomalii lente bilaterale din banda *theta* sau *delta*, nemodificate de stimulii luminoși sau de alte tipuri de stimuli (Chase și colab., 1968).

Înregistrarea EEG de lungă durată a bolnavilor comatoși a permis stabilirea prognozei în funcție de prezența sau absența aspectelor EEG de somn: bolnavii a căror activitate EEG nocturnă prezintă un pattern

Scanned with OKEN Scanner

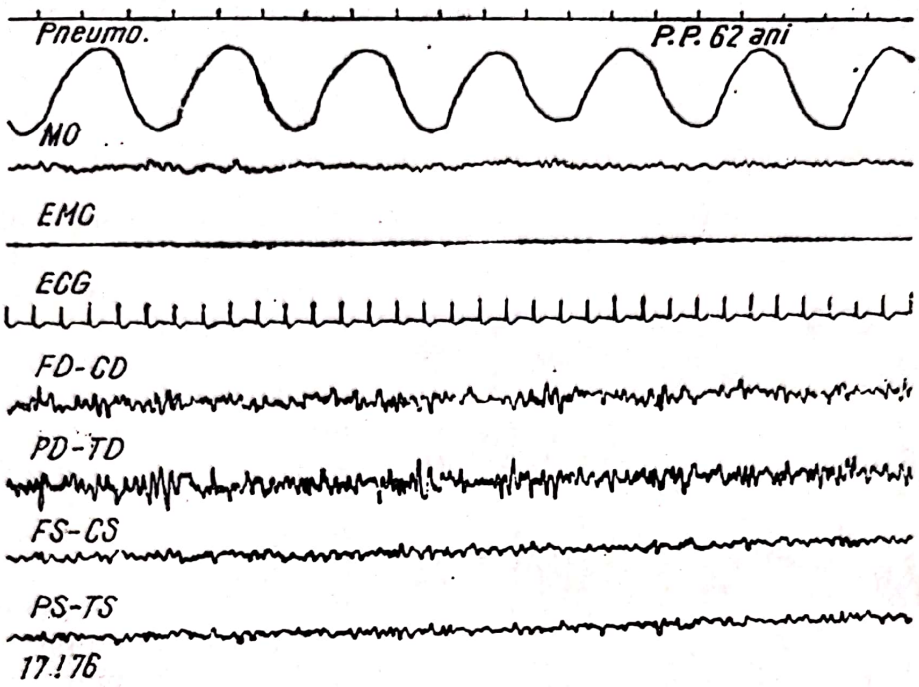

Fig. 22. — Coma profundă în cazul unui ramolisment întins al emisferei cerebrale stîngi, produse de ocluzia arterei carotide interne (verificare necropsică). Examenul EEG arată o asimetrie evidentă interemisferică, activitatea electrică fiind de amplitudine mai redusă la nivelul derivațiilor fronto-centrale și parieto-temporale stîngi (după Asgian, 1974).

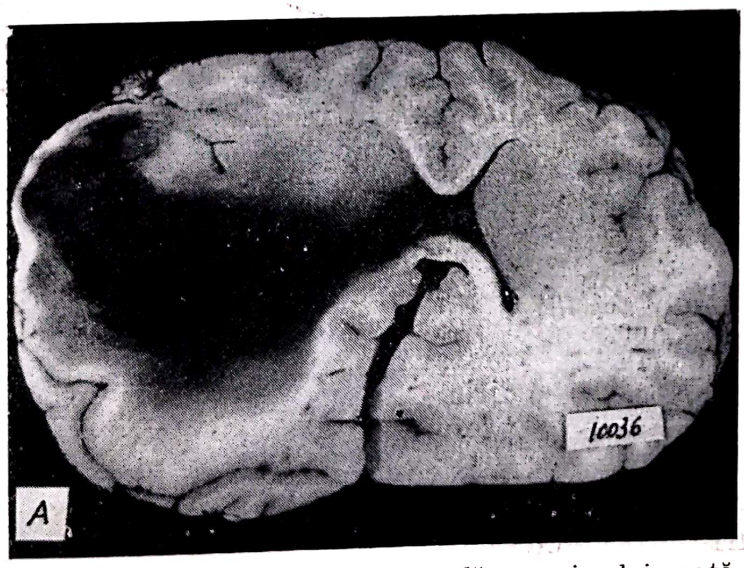

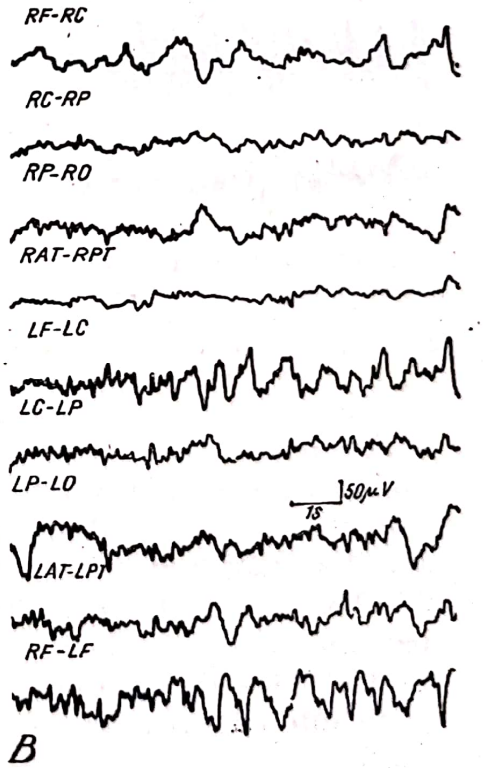

Fig. 23. — *A* — secțiunea frontală a creierului arată un focar hemoragic extensiv în centrul oval al emisferei drepte interesînd capsula internă și nucleul lenticular; *B* — EEG evidențiază în acest caz anomalii lente localizate predominant la nivelul derivațiilor stîngi; derivațiile de partea dreaptă prezintă o deprimare a activității bioelectrice (după Poilici și Nereanțu, 1969).

Scanned with OKEN Scanner

de somn evoluează favorabil, pe cînd cei cu activitate EEG monofazică sau bifazică au prognostic sever (Bergamosco și colab., 1968; Bricolo și colab., 1968). Evoluția, cel mai adesea fatală, a ultimei categorii de bolnavi este condiționată de leziuni tronculare întinse, care interesează și sistemele hipnogene situate la acest nivel.

Modificări EEG în comele metabolice. Tulburările de conștiență produse de perturbarea metabolismului energetic cerebral se traduc cel mai adesea printr-o activitate electrică lentă, generalizată, simetrică. Chiar din stadiul de obnubilare al unei encefalopatii metabolice, examenul EEG surprinde o reducere a frecvenței ritmului *alfa* și, periodic, o activitate din banda *theta*. Pe măsură ce tulburările de conștiență se accentuează, ritmul devine mai lent și se observă apariția unor bufeuri de unde *delta* de mare voltaj, bilaterale, simetrice și sincrone. Descărcările sînt observate de obicei pe derivațiile frontale și centrale. Uneori, grafoelementele hipervoltate, simetrice, îmbracă aspectul unor unde trifazice, modificarea fiind considerată de Bickford și Butt (1955) ca fiind caracteristică tulburărilor de conștiență din encefalopatia hepatică. În realitate, anomaliile lente de acest tip pot fi observate și în coma diabetică (Zysno și Reichenmiller, 1968), ca și în coma uremică (Jacob, 1965). În encefalopatia uremică s-a relatat o discordanță între tabolul clinic și cel EEG, în sensul apariției unor anomalii electrice pronunțate la bolnavii cu tulburări reduse de conștiență și, invers, trasee EEG puțin modificate la subiecții prezentînd o alterare importantă a senzoriului (Klinger, 1954). Stimularea fonică determină la cei cu encefalopatie uremică severă apariția unor potențiale ascuțite cu localizare temporo-occipitală.

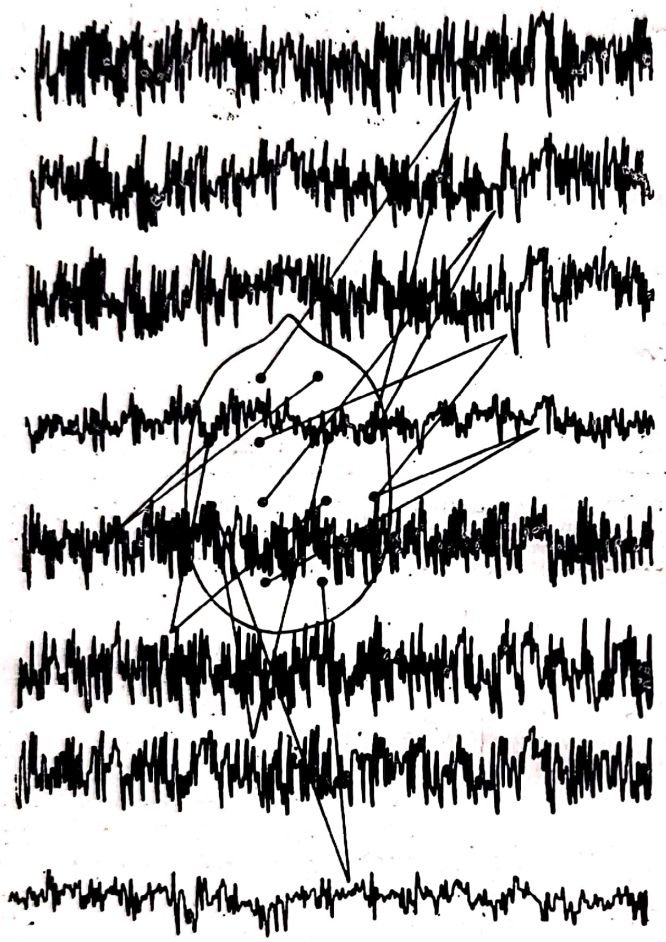

Fig. 24. — Traseu amplu, hipervoltat, cu predominanța ritmurilor rapide (14—16 cicli/sec.), obținut în cursul activării EEG cu 0,30 g Evipan. Un traseu similar se constată în fazele inițiale ale intoxicației barbiturice.

Examenul EEG constituie un element important de diagnostic al comei barbiturice. În fazele inițiale ale comei se observă o activitate electrică rapidă (14—16 c/s) și de mare voltaj (*fig. 24*). Examenul EEG poate servi și în diferențierea unei stări de areactivitate psihogenă de o stare comatoasă.

Scanned with OKEN Scanner

Neparalelismul între gravitatea sindromului comatos și gradul de deteriorare a traseelor EEG, frecvent observat de noi și de asemenea semnalat de o serie de alți autori, ar putea fi explicat în modul următor:

În comele traumatice efectul inițial al impactului este unul global, implicînd în același timp structuri cortico-subcorticale cerebrale profunde, cît și ale trunchiului cerebral. Dacă leziunea gravă este cea din trunchiul cerebral, traseele EEG reflectă totuși în special activitatea electrică cortico-subcorticală, adesea mascînd pe cea proprie din trunchiul cerebral. Dacă leziunea din trunchiul cerebral este reversibilă, coma se ameliorează, dar traseele EEG pot rămîne deteriorate sau chiar se pot agrava prin evoluția nefavorabilă a leziunilor din emisferele cerebrale. Invers, dacă starea de comă se aprofundează prin agravarea leziunilor din trunchiul cerebral (de exemplu un ramolisment progresiv), dar leziunile emisferice sînt staționare sau au caracter remisiv, traseele EEG apar mai puțin deteriorate, în unele cazuri chiar ameliorate; gravitatea leziunii de trunchi cerebral se poate înscrie sub forma unor descărcări simultane bifrontale. De aceea, în scara gradelor de comă propusă de noi am eliminat aspectul EEG, deoarece noi am căutat să luăm în considerare numai elementele constante și cele mai semnificative, care să permită corelarea unui tablou clinic specific cu elemente specifice ale unei anumite topografii lezionale.

Realitatea clinică este întotdeauna, însă, mai complexă decît orice schemă de utilitate practică. Tabloul clinic al unei come se poate modifica la intervale mai scurte sau mai lungi, trecîndu-se de la un grad la altul de profunzime; aceasta, deoarece unele dintre elementele leziunilor traumatice (edemul, perturbările vasomotorii) sînt ele însele variabile. Astfel, valoarea prognostică a unei asemenea scale nu poate fi rigidă. Nu încadrarea într-un anumit grad de comă într-un anumit moment este aptă să stabilească prognosticul. Aceasta este posibilă numai prin urmărirea continuă și minuțioasă a evoluției principalelor elemente ale sindromului comatos.

ÎNREGISTRAREA PRESIUNII INTRACRANIENE

Are o valoare relativă, deoarece constituie mai curînd un test al amploarei revărsatului sanguin și al edemului, și nu al leziunii dominante din trunchiul cerebral.

E. PROBLEME DE DIAGNOSTIC

În fața unui bolnav care prezintă o tulburare de conștiență, practicianul trebuie să soluționeze mai întîi următoarele probleme:

a) Starea de areactivitate a bolnavului are o cauză organică sau funcțională?

b) Stabilind caracterul organic al unei tulburări de conștiență apare necesar să precizăm dacă starea comatoasă este determinată de o leziune primitivă cerebrală sau este consecutivă unei tulburări metabolice generale.

c) Dacă starea comatoasă aparține primei categorii, trebuie stabilit sediul supra- sau subtentorial al leziunii.

a) Eliminarea organicității unei tulburări de conștiență și, deci, stabilirea naturii funcționale a acesteia recomandă multă prudență. Este nece-

Scanned with OKEN Scanner

sară o observare îndelungată a bolnavului și examinarea lui repetată înainte de a exclude natura organică a unei tulburări de conștiență.

Starea de areactivitate pitiatică este observată cel mai adesea la femei și este declanșată de obicei de traume psihice. Din comemorative reiese cel mai adesea existența unor manifestări similare anterioare. Bolnava stă cu ochii închiși, pleoapele sînt animate de tremurături fine, încercarea de deschidere a pleoapelor întîmpină rezistență; odată deschise, pleoapele se închid brusc, și nu lent și progresiv ca la bolnavii comatoși (semnul Fisher). Lipsesc mișcările oculare spontane. Reflexul fotomotor este păstrat. Stimularea labirintului prin apă rece antrenează un nistagmus, și nu o deviere tonică a globilor oculari. Examenul EEG evidențiază un traseu normal. Sugestia simplă sau armată reușește cel mai adesea să trezească bolnava.

b) În condiția în care examinatorul ajunge la concluzia organicității unei tulburări de conștiență, el trebuie să rezolve pe baza datelor semiotice etiologia ei. Clasificări etiologice în scop diagnostic și terapeutic sînt multe.

Dintre aceste clasificări, citățm pe cea a lui Fazekas și Alman, care împart comele în:

1. Come prin aport insuficient de oxigen.
2. Come prin insuficiență de substrat — hipoglicemică.
3. Come prin tulburări enzimatice: *endogene* (diabet, azotemie, insuficiență hepatică, tulburări în mediul ionic) și *exogene* (nipo- sau hipertermie, acțiunea substanțelor anorganice sau organice, deficiențe în cofactori esențiali).
4. Origini diferite: postepileptică, hipertensiune intracraniană, traumatisme, sincopa Valsalva, inhibitori ai colinesterazei (organofosforice).

După V. Voiculescu și E. Stoica (1967), comele se împart în:

1. Come prin leziuni primitive ale creierului interesînd cu precădere funcțiile activatoare mezodiencefalice: accidente vasculare cerebrale, traumatisme cranio-cerebrale (contuzii, dilacerări, hematoame), leziuni expansive intracraniene. Afecțiuni cerebrale de diferite origini infecțioase (abcese, meningoencefalite).
2. Come prin perturbări ale metabolismului energetic cerebral: aport insuficient de glucoză, aport insuficient de oxigen (hipoxiile).
3. Perturbări ale activității enzimatice: intoxicații *endogene* (decompensări metabolice în diabet, insuficiență hepatică, renală) și *exogene* (alcool, barbiturice, neuroleptice, arsenic); tulburări ale echilibrului acido-bazic; hipo- și hipertermii; deficiențe enzimatice.
4. Origini diferite: coma postepileptică, hipertensiune intracraniană, infecții cerebro-meningiene.

O clasificare mai corectă ar fi următoarea:

1. Come secundare traumatismelor cranio-cerebrale.
2. Coma postepileptică și statusul epileptic.
3. Come prin insuficiența aportului de oxigen.
4. Come prin obstrucție respiratorie și tulburări de circulație pulmonară.
5. Come datorate tulburărilor enzimatice.
6. Come date de tulburările ionice.
7. Come prin variații de temperatură.
8. Come datorate unor intoxicații.

Scanned with OKEN Scanner

9. Come produse prin inhibitori ai colinesterazei.
10. Come în sindromul de hipertensiune intracraniană.
11. Come în stările toxico-septice infecțioase.
12. Come tireotoxice.
13. Come în bolile endocrine (hipofizo-suprarenaliene).

Trebuie să se rezolve de la început problema dacă coma este prin leziune cerebrală sau metabolică. Reactivitatea pupilei la lumină constituie un element de prim ordin în rezolvarea acestei probleme de diagnostic. Un reflex fotomotor conservat coexistînd cu alte semne evidente de suferință a trunchiului cerebral (tulburări respiratorii, postură de decerebrare) pledează intens pentru natura metabolică a comei. Intoxicația cu Glutetimid apare ca o excepție de la această regulă, în ultima condiție asistîndu-se la o abolire a reflexului fotomotor, chiar în stadiile incipiente ale intoxicației. Uneori și în coma barbiturică foarte profundă se observă o areactivitate pupilară la lumină, dar fixitatea pupilei se instalează tardiv, fiind acompaniată de stop respirator și prăbușire tensională. Semiologia oculară poate furniza și alte date pentru precizarea naturii metabolice sau cerebale a comei. Existența unei deviații laterale a globilor oculari sau caracterul disconjugat al privirii în plan orizontal sau vertical pledează pentru o comă prin leziune cerebrală. Dimpotrivă, deviația conjugată în jos a globilor oculari poate fi realizată și de o deprimare metabolică a zonei mezencefalice (coma hepatică). Constatarea unei oftalmoplegii internucleare uni- sau bilaterale se înscrie în favoarea unei leziuni anatomice de trunchi, deși modificarea a fost notată și în unele come metabolice, de exemplu în coma indusă de barbiturice (Blegvad, 1968) sau în cea hepatică (Plum și Posner, 1973). O deviație disconjugată verticală a globilor oculari, la flectarea capului sau în urma stimulării labirintice, reprezintă de asemenea un argument pentru existența unei leziuni anatomice.

Evidențierea la un bolnav comatos a unui deficit neurologic focal (monoplegie, hemiplegie) face destul de probabil diagnosticul de comă lezională. Cu toate acestea s-a relatat existența unei tulburări motorii focale și în coma hipoglicemică (Meyer și Portnoy, 1958; Montgomery și Pinner, 1964), uremică (Locke și colab., 1961) sau hepatică (Plum și Posner, 1973). Sînt deosebit de utile în stabilirea originii metabolice a unei come existența unor tulburări motorii difuze, cum ar fi miocloniile multifocale, sau a crizelor jacksoniene cu caracter migrator. În stadiul incipient al tulburărilor de conștiență, examenul neurologic poate evidenția o tremurătură generalizată, care îmbracă uneori aspectul de asterixis (mișcare bruscă de flexie la nivelul articulației pumnului, cu revenire mai lentă la poziția inițială).

Elementele de diferențiere a unei come metabolice de o comă lezională pot fi furnizate și de examenul EEG. Traseul prezintă modificări difuze în comele metabolice, anomalii focale, cel puțin în stadiile inițiale ale leziunilor supratentoriale.

c) Dacă leziunea este cerebrală, se va face diferențierea unei come prin leziuni supratentoriale de una prin leziune subtentorială, care nu întîmpină de obicei dificultăți cînd bolnavul este examinat curînd după instalarea tulburărilor de conștiență și cînd supravegherea atentă permite stabilirea sensului în care evoluează tabloul clinic. De obicei, tulburările

Scanned with OKEN Scanner

de conștiență determinate de leziunile supratentoriale sînt, cel puțin la începutul lor, mai puțin marcate decît cele generate de leziuni subtentoriale, în prima condiție reactivitatea nespecifică a bolnavului și răspunsul său la durere putînd fi conservate în grade variabile — R_1—R_2, D_1—D_2, în acord cu schema propusă de Jouvet (1969). Evidențierea unor mișcări oculare spontane orientează spre o leziune supratentorială; acest tip de mișcări prezintă un caracter violent (agitație oculară) în leziunile emisferice bilaterale. Deviația conjugată a capului și ochilor către hemicorpul sănătos sugerează o leziune emisferică, pe cînd deviația către hemicorpul afectat — o leziune tronculară, cel mai adesea pontină. Deviația disconjugată a globilor oculari, fie în plan orizontal, fie în plan vertical, pledează pentru o leziune anatomică tronculară (strabism convergent prin leziune de bandeletă longitudinală posterioară), deși suferința nervilor cranieni poate fi notată și în leziunile supratentoriale comatogene (hematom prin ruptură de anevrism carotidian cu afectarea oculomotorului, hipertensiune intracraniană cu interesare uni- sau bilaterală a abducensului). Examinarea reflexelor oculocefalice și oculo-vestibulare este de importanță majoră în stabilirea sediului supra- sau subtentorial al leziunii: conservarea acestor reflexe reprezintă un semn cardinal al leziunilor supratentoriale; ștergerea sau tulburarea lor, în condiția în care poate fi exclusă o intoxicație cu barbiturice sau alte droguri neurodepresive, arată o leziune subtentorială. Manevra de rotație a capului poate evidenția o lipsă de abducție uni- sau bilaterală a globilor oculari (paralizie de abducens) sau lipsa adducției (paralizie de oculomotor, oftalmoplegie internucleară). Dacă interesarea nervilor oculomotori este notată și în comele supratentoriale, cu suferință secundară de trunchi, oftalmoplegia internucleară pledează împotriva acestui diagnostic, modificarea observîndu-se fie în leziunile anatomice tronculare, fie, rareori, în comele metabolice. Răspunsurile motorii ale subiectului comatos oferă, de asemenea, elemente pentru diferențierea leziunilor supra- de cele subtentoriale. În prima condiție se obțin răspunsuri motorii adecvate la nivelul hemicorpului indemn, unde se evidențiază și un opoziționism minor (paratonie) sau o postură de decorticare. În leziunile subtentoriale, la aplicarea de stimuli nociceptivi sau spontan, se observă o rigiditate decerebrată sau o „rigiditate de decorticare inversată" (extensia membrelor superioare și flexia celor inferioare).

Comele supratentoriale evoluează de obicei cu modificări respiratorii reduse sau cu respirație de tip Cheyne-Stokes, pe cînd cele subtentoriale, cu tulburări de respirație pronunțate, îmbrăcînd aspectul de hiperventilație (40—70/min), respirație în salve, respirație Cheyne-Stokes cu ciclu scurt, respirație apneustică, respirație ataxică.

Leziunile expansive supratentoriale determină cel mai adesea semne de suferință secundară a trunchiului cerebral prin deplasarea în jos a nucleilor de la bază și deplasarea transtentorială a întregii regiuni diencefalice. Semnele de suferință secundară tronculară se desfășoară secvențial, traducînd deteriorarea rostro-caudală a diferitelor formațiuni din trunchi. În diferențierea unei suferințe primitive a trunchiului cerebral de suferința lui secundară, examinarea repetată a bolnavului este hotărîtoare, ea permițînd surprinderea acestei afectări „etajate" rostro-caudale a trunchiului cerebral, caracteristică ultimului tip de suferință. McNealy și Plum (1962) au individualizat stadiile clinice ale deteriorării rostro-caudale tronculare

Scanned with OKEN Scanner

determinate de leziunile expansive supratentoriale, stadii care sînt diferite după cum angajarea transtentorială interesează uncusul (sindromul de herniere a uncusului) sau regiunea diencefalică (sindromul central).

1. **Sindromul central** prezintă urmatoarele stadii evolutive:

a) *Stadiul mezencefalic și protuberanțial superior.* Ritmul respirator este accelerat (40—70/min) și mișcările respiratorii sînt ample (hiperventilație centrală). Pupilele sînt în poziție intermediară și areactive la lumină. Reflexul cilio-spinal este abolit și mișcările reflexe ale globilor oculari sînt incomplete (în special adducația) sau abolite. Rigiditatea de decorticare este înlocuită prin postura de decerebrare.

b) *Stadiul protuberanțial inferior și bulbar superior.* Respirația devine superficială și mai puțin rapidă decît în stadiul anterior (20—40/min). Rigiditatea de decerebrare face loc unei hipotonii musculare. Stimulii nociceptivi determină uneori răspunsuri în flexie la nivelul membrelor inferioare. Testarea reflexelor pupilare și a celor oculo-cefalice și oculo-vestibulare oferă date similare celor notate în stadiul mezencefalic.

c) *Stadiul bulbar.* Se constată tulburări mari respiratorii (respirație ataxică) și circulatorii (prăbușire tensională, tahicardie sau bradicardie). Hipotonia musculară se generalizează. Pupilele devin frecvent midriatice în acest stadiu final.

2. **Sindromul de herniere uncală**, care determină inițial o suferință a porțiunii periferice a perechii a III-a, prezintă următoarele stadii:

a) *Stadiul de afectare incompletă a oculomotorului.* Pupila de partea opusă hemiparezei sau hemiplegiei este midriatică și reacția ei la lumină este diminuată. Tulburările de conștiență sînt discrete. Modificările respiratorii sînt minime și motilitatea reflexă oculară este conservată.

b) *Stadiul de afectare completă a oculomotorului.* Midriaza extremă se asociază cu o paralizie extrinsecă a oculomotorului (ptoză palpebrală, strabism divergent). Reflexul fotomotor este abolit la ochiul midriatic și conservat, de obicei, controlateral. Testarea reflexelor oculo-cefalice arată imposibilitatea adducției, cu păstrarea abducției de partea globului ocular afectat. Semnele de suferință piramidală devin bilaterale; la hemipareza sau hemiplegia inițială se supraadaugă, uneori, un deficit motor homolateral leziunii emisferice, determinat de suferința pedunculului cerebral controlateral, care este împins spre marginea liberă a cortului. Tulburările de conștiență devin mai marcate decît în stadiul anterior. Apar modificări respiratorii (o accelerare a ritmului respirator sau respirație periodică).

c) *Stadiul mezencefalic și protuberanțial superior.* În sindromul de herniere uncală se instalează precoce compresiunea laterală a mezencefalului, ceea ce face ca stadiul diencefalic al procesului de deteriorare rostro-caudală să lipsească, suferința secundară a trunchiului cerebral debutînd direct cu semne de atingere mezencefalică. Ambele pupile devin midriatice și areactive la lumină. Într-un stadiu mai tardiv, midriaza poate deveni mai puțin manifestă. Reflexele oculo-cefalice diminuează, apoi dispar. Respirația îmbracă aspectul unei hiperventilații centrale. Stimularea nociceptivă determină frecvent o postură de decerebrare de ambele părți ale corpului. Stadiile ulterioare de afectare progredientă a trunchiului cerebral inferior sînt similare celor notate în cursul sindromului central.

Hernierea de tip central este observată mai ales în leziunile supratentoriale cu sediul frontal sau parietal, iar hernierea uncusului, în leziu-

Scanned with OKEN Scanner

nile cu sediul temporal (Posner și Plum, 1973). După Fisher (1969), sindromul central se dezvoltă în special în procesele supratentoriale cu evoluție rapidă (hemoragii intracerebrale, subdurale sau extradurale acute), pe cînd sindromul de herniere uncală, în procesele supratentoriale cu evoluție mai lentă (abces cerebral, hematom cronic subdural).

Spre deosebire de suferința secundară a trunchiului cerebral, determinată de procesele expansive supratentoriale, care prezintă un caracter stadial — noi semne făcîndu-și apariția pe măsură ce deteriorarea progresează caudal —, tabloul clinic al comelor determinate de leziunile subtentoriale prezintă un caracter mai stabil, cu apariția chiar de la începutul tulburărilor de conștiență a unor semne de atingere a nervilor cranieni, semne care permit localizarea leziunii la nivel mezencefalic (afectarea oculomotorului) sau la nivel pontin (afectarea facialului, a trigemenului). Constatarea în primele ore după instalarea unei tulburări de conștiență a unei afectări unilaterale a oculomotorului, acompaniată de ștergerea sau modificarea reflexelor oculo-cefalice și de abolirea bilaterală a reflexului fotomotor, pledează pentru o leziune primitivă subtentorială cu sediu mezencefalic, și nu pentru o suferință secundară de trunchi, în cadrul unui sindrom de herniere de uncus; în ultima condiție abolirea reflexelor oculocefalice survine tardiv, paralizia de oculomotor rămînînd în primele ore ale tulburării de conștiență singurul semn de suferință a trunchiului.

Dacă prima etapă a diagnosticului urmărește separarea comelor metabolice de cele lezionale și, în cadrul ultimului grup, diferențierea comelor prin leziuni supratentoriale de cele prin leziuni subtentoriale, a doua etapă vizează stabilirea etiologiei stărilor comatoase. În cele ce urmează vom trece în revistă principalele cauze ale comelor lezionale (supra- și subtentoriale) și ale comelor metabolice, arătînd particularitățile clinice și semnele de laborator care fac posibil diagnosticul lor etiologic.

COME PRIN LEZIUNI SUPRATENTORIALE

A) COME PRIN ACCIDENTE VASCULARE CEREBRALE

1. **Hemoragia cerebrală.** Tulburarea de conștiență apare uneori ca prim semn al unei hemoragii cerebrale, alteori ea este precedată de cefalee violentă, vertij, parestezii, deficit motor. După Kameyama (1972) mai mult de jumătate (58%) din hemoragiile cerebrale prezintă tulburări de conștiență la debutul lor și prognosticul este cu atît mai rezervat, cu cît aceste tulburări sînt mai profunde. S-a stabilit de asemenea o relație între durata tulburării de conștiență și rata de supraviețuire, ultima scăzînd sub 50% la bolnavii la care tulburările de conștiență depășesc o oră (Sundermann și Kuntze, 1971). Hemoragiile cerebrale care prezintă la debut sau curînd după debut tulburări grave de conștiență sînt cele situate în profunzime, în regiunea capsulo-striată; în generarea tulburărilor de conștiență intervine foarte probabil o suferință precoce a diencefalului. Afectarea acestei regiuni poate explica hipertermia, leucocitoza, hiperglicemia, notate frecvent în accidentele hemoragice cu localizare profundă. Semnele de suferință emisferică generate de leziunea hemoragică (hemiplegie, hemianestezie, deviație conjugată a ochilor spre partea neparalizată) se completează frec-

Scanned with OKEN Scanner

vent cu semne de suferință secundară a trunchiului, hernierea transtentorială a uncusului și îndeosebi hernierea centrală a diencefalului, survenind destul de precoce în hemoragiile supratentoriale întinse. În hemoragiile cerebrale cu inundație ventriculară, semnele de trunchi apar la scurt interval după debut (abolirea reflexelor oculo-cefalice, a reflexului fotomotor, semnul Babinski bilateral, rigiditate de decerebrare) și această formă de hemoragie supratentorială este greu de diferențiat de o hemoragie primitivă de trunchi.

Vom suspecta hemoragia cerebrală drept cauză a unei tulburări de conștiență la subiecții prezentînd în antecedente hipertensiune arterială, la care tabloul neurologic s-a instalat brusc, ziua, în plină activitate, și la care tulburarea de conștiență, precedată frecvent de cefalee violentă, a apărut curînd după debut. Prezența semnelor meningiene și a tulburărilor vegetative (tahicardie, hipersudorație, vărsături) pledează de asemenea în favoarea acestei etiologii. Evidențierea macro- sau microscopică a sîngelui în LCS confirmă diagnosticul, însă puncția lombară este contraindicată la bolnavii care prezintă semne incipiente de deteriorare rostro-caudală a trunchiului cerebral (modificări respiratorii, pupilare). Examenul microscopic al secreției salivare apare ca un test util pentru diagnostic (*fig. 25*), hemoragiile cerebrale prezentînd în 80% din cazuri un număr crescut de hematii în salivă (Stoica și colab., 1971).



Fig. 25. — Numărul de eritrocite în sedimentul lichidului de spălare a cavității bucale la bolnavii cu accidente vasculare cerebrale în faza acută; *cercuri pline*: hemoragii cerebrale; *cercuri goale*: infarcte cerebrale; valorile indică numărul de eritrocite constatate într-o celulă de numărat (3,2 µl) (după Stoica, Iliescu și Chimion, 1971).

2. **Hematomul cerebral primar (netraumatic)**. La debutul acestei forme circumscrise de hemoragie cerebrală se constată de obicei tulburări ușoare de conștiență, comă de gradele I, II sau tulburări de conștiință (obnubilare), particularitate ce poate fi pusă în legătură cu localizarea leziunii în substanța albă a lobilor cerebrali, la distanță de regiunea diencefalică. La debut se notează destul de frecvent cefalee puternică și vărsături. În funcție de localizarea hematomului se constată hemipareză sau hemiplegie (hematom rolandic), tulburări de vorbire, hemianopsie (hematom temporal și de răspîntie ventriculară), tulburări psihice (hematom frontal). După o perioadă de acalmie, în care tulburările de conștiință se risipesc, își fac apariția semnele de hipertensiune intracraniană, care se adaugă semnelor inițiale de localizare; se reinstalează o stare de torpoare. În alte cazuri, intervalul liber lipsește, constatîndu-se o deteriorare progresivă a senzoriului.

Scanned with OKEN Scanner

Discrepanța dintre semnele zgomotoase de la debut (cefalee violentă, vărsături) și caracterul estompat al tulburărilor de conștiență-conștiință trebuie să ne atragă atenția spre eventualitatea unui hematom. De asemenea, prezența tulburărilor de vorbire manifeste, a tulburărilor psihice și a hemianopsiei, contrastînd cu deficitul motor moderat, îndrumă diagnosticul spre hematom. Reapariția tulburărilor de conștiență la un bolnav consi-

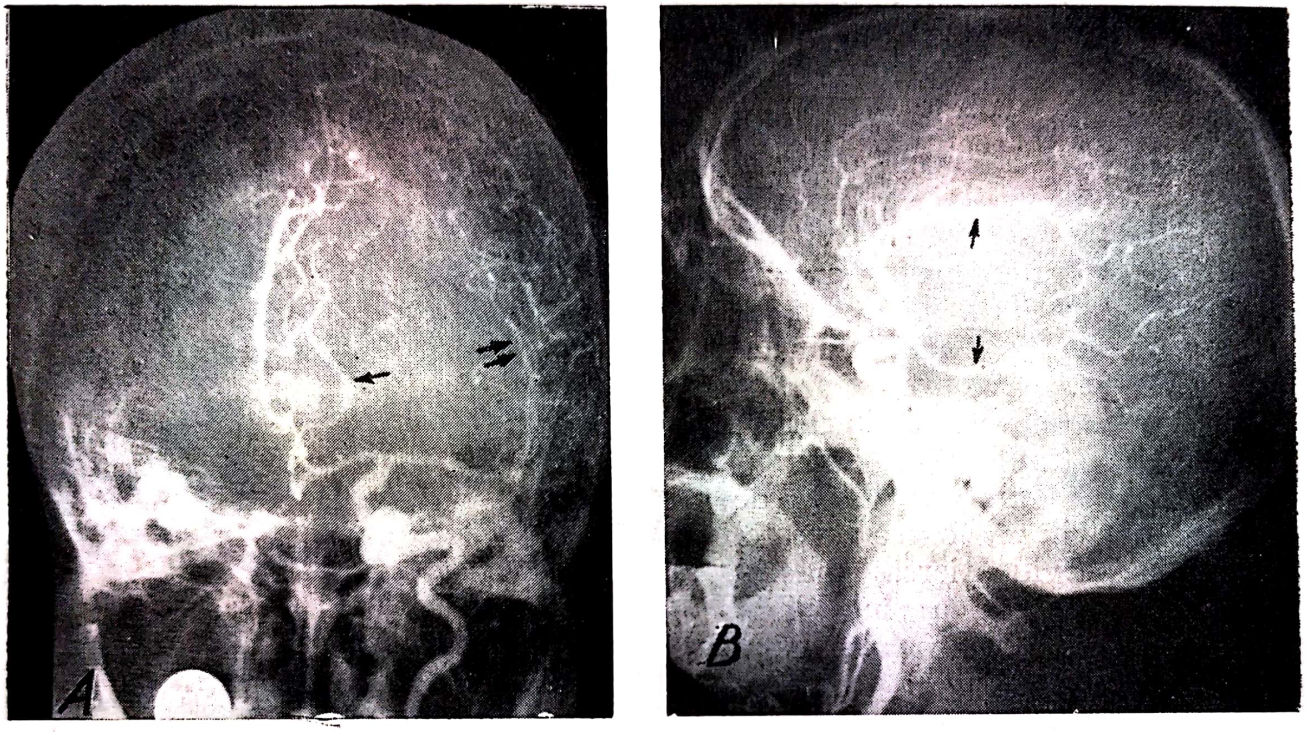

Fig. 26. — Angiografie carotidiană dreaptă (incidența anteroposterioară). (*A*) : artera lenticulostriată este deplasată medial, iar grupul sylvian este arcuit și împins în afară; hematom intraparenchimatos cu localizare insulară (B).

derat ca avînd un accident vascular cerebral ischemic sau hemoragic sau agravarea progresivă a tulburărilor lui de conștiență constituie elemente clinice orientative importante pentru diagnosticul de hematom și impune efectuarea examenului angiografic care poate elucida problema (*fig. 26*).

3. **Hemoragia subarahnoidiană.** Tulburările de conștiență survin destul de frecvent la debutul hemoragiei subarahnoidiene. Voiculescu și colab. (1962) le notează la 42% din bolnavii studiați de ei. Coma din hemoragia subarahnoidiană poate fi atribuită fie creșterii bruște a presiunii intracraniene, prin revărsarea sîngelui în spațiul subarahnoidian și angajarea transtentorială a regiunii diencefalice, fie unui spasm care poate genera o ischemie cerebrală difuză. Apariția comei la cîteva ore sau zile după debutul hemoragiei subarahnoidiene sugerează fie constituirea unui hematom, fie o recidivă a hemoragiei, fie un spasm tardiv al arterelor cerebrale. Debutul brusc cu cefalee violentă și vărsături, cu obnubilare sau pierderea conștienței, la un bolnav prezentînd semne accentuate de iritație meningiană (redoarea cefei, semnele Kernig, Brudzinski, Lasègue), sugerează diagnosticul de hemoragie subarahnoidiană. Examenul neurologic evidențiază un sindrom piramidal uni- sau bilateral. Se observă uneori fruste deficite motorii, cu caracter regresiv, și pareze de nervi oculomotori. Examenul

Scanned with OKEN Scanner

F.O. arată destul de frecvent edem papilar, rareori hemoragii preretiniene. Este important de menționat că hemoragia subarahnoidiană determină modificări ECG, care sînt adesea similare celor din infarctul miocardic (Srivastava și Robson, 1964; Arseni și colab., 1972). Evidențierea sîngelui în LCS prin puncție lombară constituie semnul cardinal în stabilirea diagnosticului. O hemoragie subarahnoidiană apărută la persoane tinere, normotensive, care au în antecedente accidente vasculare cerebrale cu tablou clinic similar și la care examenul neurologic evidențiază paralizii de nervi oculomotori, trebuie să ne orienteze către etiologia anevrismală a hemoragiei și către efectuarea examenului angiografic. O indicație majoră pentru acest examen este reprezentată și de existența unei hemipareze cu tendință la agravare, evoluție care sugerează formarea unui hematom secundar în parenchim.

4. **Encefalopatia hipertensivă**. Tulburările de conștiență-conștiință sînt moderate (obnubilare), rareori realizîndu-se o stare de areactivitate. Tabloul clinic este dominat de cefalee, vărsături; uneori apar convulsii focale sau generalizate. Pot surveni monopareze, hemipareze, disfazie, tulburări de cîmp vizual. Semnele de deficit neurologic se risipesc după cîteva ore, alteori după 2—3 zile. F.O. arată spasme ale vaselor retiniene, edem papilar, exsudate retiniene. Valorile tensionale sînt deosebit de ridicate. Examenul LCS poate evidenția o albuminorahie ridicată, dar puncția lombară comportă riscuri majore. Un tablou neurologic asemănător poate fi realizat de coma uremică sau de cea eclampsică. Retenția azotată importantă din prima condiție, modificările urinare din cea de-a doua ajută la elucidarea diagnosticului.

5. **Infarctul cerebral.** Infarctarea unui teritoriu emisferic, chiar întins, antrenează rar în primele ore după debut o tulburare a stării de conștiență. Asemenea tulburări au fost observate de Kreindler și Goldenberg (1960) numai la 15% din cazurile studiate de ei (*fig. 27*). Mult mai frecvent tulburările de conștiență își fac apariția la cîteva zile după debut și ele se datoresc fie complicațiilor viscerale (bronhopneumonii, insuficiență cardiacă, azotemie extrarenală), cu răsunet asupra metabolismului cerebral, fie dezvoltării progresive a edemului cerebral, cu hernie transtentorială secundară (Shaw și colab., 1959). În rarele cazuri în care tulburările de conștiență apar chiar din perioada instalării infarctului, ele par să fie datorate unei depresiuni

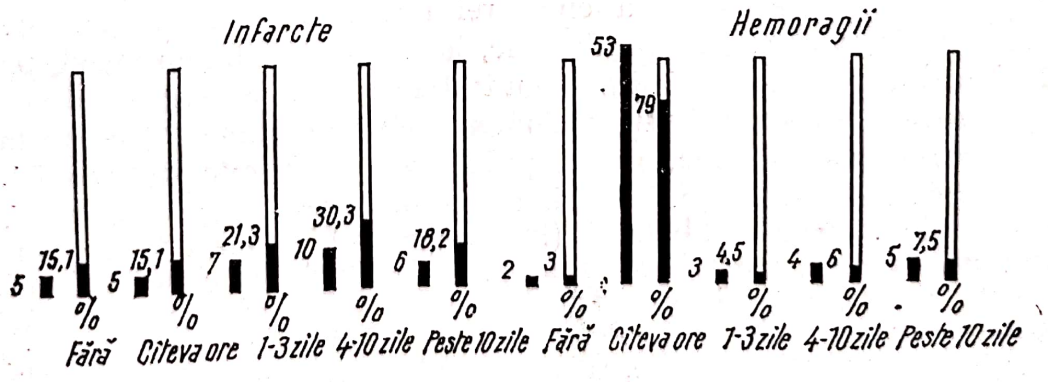

Fig. 27. — Rapiditatea instalării comei în infarctele și hemoragiile cerebrale. *în stînga* — numărul cazurilor; *în dreapta* — valori procentuale (după Kreindler și Goldenberg, 1960).

Scanned with OKEN Scanner

difuze a debitului circulator și metabolismului cerebral, interesînd atît emisfera infarctizată, cît și emisfera controlaterală (Meyer și colab., 1970). Aceste modificări circulatorii și metabolice întinse ar putea fi datorate eliberării din focarul ischemic a noradrenalinei sau a altor mediatori (Meyer și colab., 1973). Ocluzia arterială cerebrală este condiționată de modificări arteriosclerotice ale peretelui arterial. În cadrul acestui proces general pot avea loc ocluzii arteriale și în alte teritorii vasculare (arteriopatia obliterantă periferică, coronaropatia ischemică, relevată prin ECG) și prezența acestor tulburări ischemice extracerebrale se înscrie în favoarea diagnosticului de infarct cerebral trombotic. Un proces ocluziv cerebral prezintă frecvent în anamneză tulburări neurologice focale (hemipareză, tulburări de vorbire) cu caracter rapid regresiv și, de multe ori, semnele de deficit generate de infarct sînt similare celor notate în cursul atacurilor ischemice trecătoare. Instalarea progredientă, în trepte, a deficitului motor orientează de asemenea către diagnosticul de infarct cerebral trombotic. Discrepanța între tulburările de conștiență sau conștiință minime sau absente și severitatea tabloului clinic (hemiplegie) pledează în același sens. În condiția în care procesul ocluziv este localizat la nivelul vaselor de la baza gîtului, se pot obține informații utile prin evidențierea unei hipo- sau asfigmii la nivelul arterei radiale controlaterale deficitului neurologic (ocluzie de trunchi brahio-cefalic sau la originea aortică a subclaviei și carotidei stîngi), temporalei superficiale (ocluzia carotidei comune), carotidei interne (ocluzia acestui vas). Localizarea ocluziei în ultimul teritoriu antrenează o reducere a tensiunii în artera centrală a retinei situată controlateral față de deficitul neurologic (sindrom optico-piramidal).

6. **Embolia cerebrală**. Pierderea cunoștinței survine după opinia lui Wells (1959), în o treime din cazurile de embolii cerebrale. Autorul include în studiul său atît emboliile emisferice, cît și cele de trunchi. După Plum și Posner (1973), majoritatea emboliilor emisferice nu au tulburări de conștiență (cunoștință) în momentul instalării ictusului sau prezintă numai o tulburare de conștiință (obnubilare). Rareori pierderea cunoștinței (conștienței) la debut este consecutivă unei crize convulsive și este de scurtă durată. Ca și în infarctul cerebral, tulburările de conștiență apar sau se agravează în orele sau primele zile după debut și ele pot fi atribuite edemului cerebral. Instalarea comei chiar de la debut poate fi datorată fie diseminării materialului embolic în rețeaua arterială a ambelor emisfere, fie inhibiției funcționale neuronale a emisferei indemne (*diaschisis*). Instalarea rapidă a simptomelor, fără prodroame, la bolnavii nehipertensivi, prezentînd o afecțiune valvulară cardiacă sau tulburări de ritm, sugerează puternic diagnosticul de embolie. Existența unor semne de embolii recente în alte teritorii vasculare (splenic, renal, pulmonar) se înscrie de asemenea în sprijinul acestui diagnostic. Trebuie avută în vedere și eventualitatea unei alte surse de material emboligen (trombii murali formați la nivelul unui infarct de miocard, materialul tromboplastic situat pe o placă de aterom la nivelul arterelor mari de la baza gîtului). Obstruarea vaselor cerebrale poate avea loc și prin alt material decît fragmente de tromb. Emboliile gazoase survin după insuflații pleurale, rahidiene, plăgi deschise ale venei jugulare, manevre abortive, intervenții chirurgicale pe inimă sau exereze pulmonare. Embolia de grăsime se observă după fracturi multiple. Frecvent, simpto-

Scanned with OKEN Scanner

matologia se dezvoltă la 24—48 de ore după fractură. Tabloul clinic este dominat de tulburări de conștiență grave, și aceasta datorită embolizării difuze a circulației cerebrale, interesînd frecvent și teritoriul vertebro-bazilar. Afectarea ultimului teritoriu poate explica apariția crizelor de rigiditate de decerebrare. Din tabloul clinic fac parte, de asemenea, polipneea, tahicardia, hipertermia, peteșiile cutaneomucoase. Examenul F.O. arată existența unor pete gălbui, localizate perimacular (embolii de grăsime).

7. **Tromboza venoasă cerebrală**. Interesarea izolată în procesul trombotic a venelor superficiale ale cortexului cerebral se manifestă rar prin tulburări ale stării de conștiență, tabloul clinic fiind dominat de semnele focale (crize jacksoniene, pareză crurală evoluînd adesea către hemipareză, tulburări de vorbire, hemianopsie omonimă laterală). Evoluția către stupoare și comă a unui bolnav prezentînd o tromboză venoasă cerebrală sugerează extinderea procesului la sinusul sagital superior și îndeosebi către cele două treimi posterioare ale acestuia, drenajul colateral venos fiind mai puțin eficient în acest teritoriu. Diagnosticul se bazează pe anamneză (puerperalitate, manevre abortive, intervenții chirurgicale — în special pe micul bazin —, infecții sinuzale sau otomastoidiene, infecții sistemice), pe semnele de focar amintite, pe hipertensiunea intracraniană condiționată de edemul cerebral (cefalee, torpoare pînă la comă, vărsături, edem papilar). Tromboza venoasă cerebrală evoluează frecvent cu febră, V.S.H. crescută, hiperleucocitoză cu neutrofilie, fără ca aceste modificări să poată fi puse întotdeauna în legătură cu un proces infecțios. LCS evidențiază adesea prezența de hematii (cîteva mii) și un număr variabil de leucocite. Modificările lichidiene și starea febrilă, ca și debutul uneori insidios pot sugera eventualitatea unei encefalite hemoragice acute. În ultima condiție numărul hematiilor din LCS este mai redus (cîteva sute) și se notează îndeosebi un spor de limfocite. Circumstanțele caracteristice care prezidează la instalarea trombozelor venoase cerebrale și angiografia care arată neinjectarea unor arii de drenaj venos permit tranșarea diagnosticului.

B. COME POSTTRAUMATICE

Tulburările de conștiență survin fie imediat după traumatismul cranian, fie la intervale de timp variabile (ore, zile, săptămîni). Arseni și Oprescu (1972) notează existența tulburărilor de conștiență la 89% din bolnavii lor cu traumatisme cranio-cerebrale internați în clinică. În realitate, procentul pare să fie mai mic, deoarece traumatismele ușoare cu această localizare nu ajung de obicei în serviciile spitalicești.

1. **Tulburări de conștiență instalate imediat după traumatism**. Durata tulburărilor de conștiență instalate imediat după impact și în special durata amneziei posttraumatice, adică a intervalului de timp în care evenimentele nu sînt reținute de bolnav, constituie un indicator prețios pentru stabilirea gravității unui traumatism cranian. În cazul unei amnezii posttraumatice care durează mai puțin de 5 minute, traumatismul este considerat ușor, în cel al unei amnezii durînd cîteva ore — moderat, iar în cazul celei ce depășește o zi — deosebit de sever (Russell, 1932). Recent, s-a putut stabili o relație evidentă între durata amneziei posttraumatice și gravitatea sechelelor rezultînd după un traumatism cranio-celebral (Jennett, 1976).

Scanned with OKEN Scanner

O pierdere a cunoștinței survenind imediat după traumatism, de durată scurtă (cîteva minute), neacompaniată de semne neurologice și vegetative și neurmată de fenomene reziduale este considerată ca fiind consecința unei tulburări funcționale, afectînd predominant formațiunea reticulată a trunchiului cerebral, și denumită *comoție cerebrală*. În condiția în care tulburarea de conștiență urmînd traumatismului cranian este durabilă (de ordinul orelor sau zilelor), se asociază cu semne neurologice și modificări vegetative și cu prezența de sînge în LCS ; ea este încadrată în *sindromul contuzional cerebral* sau de *dilacerare cerebrală* — ambele fiind consecința unor leziuni mai mult sau mai puțin întinse ale țesutului nervos.

Originea traumatică a unei pierderi de cunoștință poate fi stabilită pe baza datelor de anamneză și, în absența unor informații adecvate, pe baza datelor culese prin examenul bolnavului. Inspecția atentă a tegumentelor scalpului poate evidenția zone de contuzie sau dilacerare, echimoze cu diferite localizări. Palparea poate surprinde un edem localizat sau difuz al scalpului sau zone de înfundare osoasă. Fracturile oaselor bazale se pot exterioriza prin scurgerea de LCS prin conductul auditiv extern sau prin nas, echimoze orbitale bilaterale sau echimoze la nivelul regiunii mastoidiene. Radiografiile craniului pot evidenția o linie de fractură. În fața unui bolnav comatos prezentînd semne exterioare relativ discrete de traumatism cranian și la care datele de anamneză sînt insuficiente sau lipsesc, trebuie avută în vedere și posibilitatea că pierderea cunoștienței să preceadă traumatismul și să-l condiționeze (comă postaccesuală, comă vasculară, etilică).

2. Tulburări de conștiență instalate după un interval liber (remisiv).

a) *Hematomul epidural.* Acest diagnostic trebuie suspectat în fața unui subiect care a suferit de curînd (cîteva ore sau zile) un traumatism cranian, acompaniat sau nu de o scurtă pierdere a cunoștinței și la care apar dureri de cap, obnubilare progresivă și o midriază unilaterală. Pierderea inițială a cunoștinței lipsește aproape în 50% din cazuri (Jamieson și Yelland, 1968), ceea ce vine să probeze că în numeroase cazuri traumatismul care generează sîngerarea extraduralâ este deosebit de ușor. Adesea intervalul remisiv lipsește, bolnavul rămînînd inconștient chiar din momentul traumatismului. Urmărirea atentă a evoluției clinice poate surprinde o agravare a tulburărilor de conștiență și apariția de semne de focar (midriază unilaterală urmată de midriază bilaterală, dispariția reflexului fotomotor, paralizie unilaterală de oculomotor, semne piramidale — mai întîi unilaterale, apoi bilaterale). Nu trebuie însă așteptat ca tabloul clinic, care este condiționat de angajarea transtentorială a uncusului, să se completeze cu toate semnele de mai sus. O midriază unilaterală, survenind la un subiect comatos care a suferit recent un traumatism cranian, constituie o indicație pentru efectuarea găurilor de trepan, care rezolvă atît problemele de diagnostic, cît și cele terapeutice. În cazurile cu evoluție mai puțin dramatică, în care midriaza unilaterală a unui traumatizat cranian coexistă cu tulburări ușoare de conștiență (comă gradul I) sau conștiință (obnubilare), diagnosticul de hematom epidural poate fi soluționat prin angiografie carotidiană, care stabilește totodată și sediul revărsatului sanguin (*fig. 28*). Se constată o zonă avasculară, situată sub tabla internă a craniului, marginea internă a acestei zone avînd un aspect neregulat și discontinuu.

Scanned with OKEN Scanner

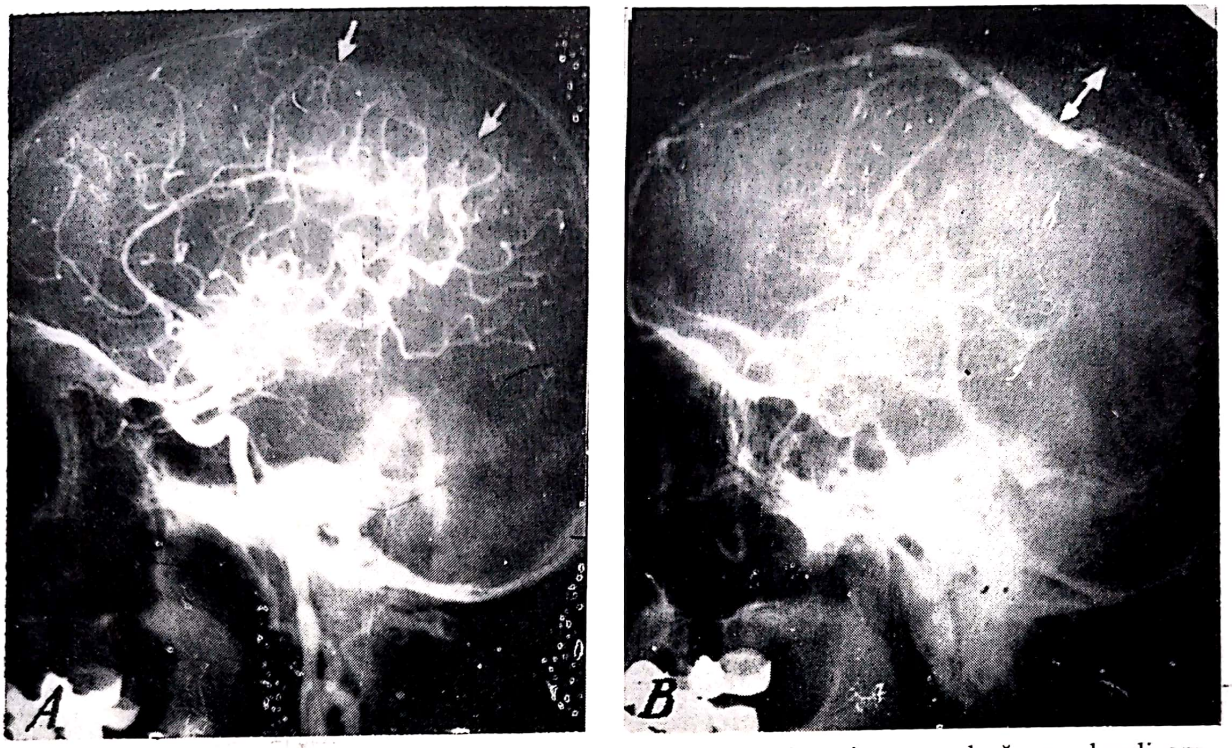

Fig. 28. — Seriografie carotidiană stîngă. *A* — timp arterial : arie avasculară cu localizare parietală, limita internă fiind neprecisă ; *B* — timp venos : în zona parietală, sinusul sagital este decolat și împins înăuntru — diagnosticul de hematom epidural este cert.

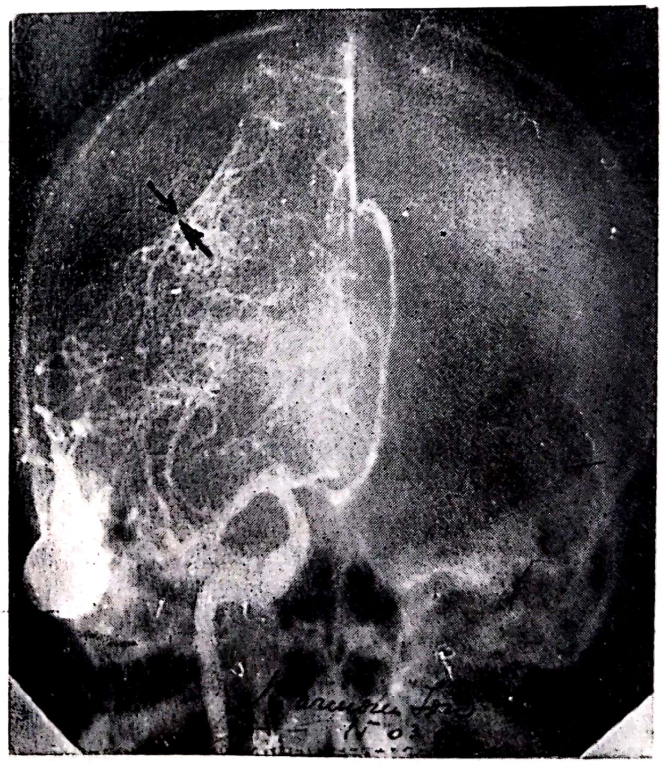

Fig. 29. — Angiografie carotidiană dreaptă (incidență anteroposterioară): zona avasculară, lenticulară, biconvexă (imagine „în hamac"), în regiunea parietală ; limita vasculară este netă, regulată, sugerînd localizarea subdurală a revărsatului sanguin ; artera cerebrală anterioară, mult deplasată contralateral, cu semnul Fisher prezent.

Scanned with OKEN Scanner

Hematomul epidural acut posttraumatic survenind la copii trebuie diferențiat de stupoarea posttraumatică, notată adesea la această vîrstă. Evoluția tulburărilor de conștiență în acest ultim sindrom îmbracă aspectul notat în hematomul epidural (pierderea cunoștinței imediat după accident, interval remisiv scurt, reapariția tulburărilor de conștiință sub forma unei stări stuporoase, din care copilul poate fi trezit cu o oarecare dificultate). Absența semnelor de focar și risipirea destul de rapidă a stării de stupoare îndepărtează suspiciunea unui hematom epidural.

b) *Hematomul* subarachnoidian. Survine de obicei după traumatisme cranio-cerebrale mai severe. Severitatea impactului face de multe ori ca intervalul remisiv să fie mai puțin conturat, bolnavul rămînînd obnubilat sau somnolent pe toată perioada care urmează după traumatism. Apariția tulburărilor de conștiență sau reapariția lor, în cazul cînd ele se risipiseră, au loc după un interval variat, de ore sau zile. Un element important în orientarea diagnosticului îl constituie existența semnelor focale (midriază unilaterală, frecvent ipsilaterală hematomului, sindrom piramidal unilateral, hemipareză sau hemiplegie). Deficitul motor controlateral leziunii, deși mai greu de relevat din cauza tulburărilor de conștiență, prezintă o incidență mai mare în hematomul subarachnoidian decît în cel epidural. Suspiciunea de hematom subarachnoidian traumatic bazată pe datele anamnestice și cele oferite de examenul clinic impune efectuarea angiografiei, care evidențiază o arie avasculară situată sub peretele cranian și a cărei margine internă este paralelă cu fața internă a craniului și mai mult sau mai puțin regulată.

Hematomul subarachnoidian trebuie diferențiat de colapsul cerebro-ventricular posttraumatic afectînd predominant o emisferă, deoarece ultimul sindrom poate prezenta semne neurologice de focar și tulburări de conștiență ce se pot instala după un interval de timp de la traumatism. Semnele generale de deshidratare, hipertensiunea arterei centrale a retinei atrag atenția spre această eventualitate. Cel mai adesea diagnosticul nu poate fi tranșat decît prin trepanație exploratoare.

c) *Hematomul intraparenchimatos*. Eventualitatea unui revărsat sanguin intracerebral posttraumatic este sugerată de instalarea tulburărilor de conștiență după un interval scurt de la traumatism, perioadă în care bolnavul este asimptomatic, și de dezvoltarea relativ rapidă a unor semne neurologice de focar. Hematomul intraparenchimatos are elemente clinice comune atît cu hematomul epidural (interval remisiv de scurtă durată și asimptomatic), cît și cu hematomul subdural (existența semnelor neurologice de focar). În cazurile în care intervalul remisiv nu este bine conturat sau în care semnele focale nu sînt evidente, dată fiind dezvoltarea hematomului într-o zonă cerebrală mută din punct de vedere clinic, sediul extra- sau intracerebral al hematomului nu poate fi stabilit decît prin examen arteriografic.

În absența unor date anamnestice complete, un hematom intraparenchimatos posttraumatic pretează la confuzie cu un accident vascular cerebral cu simptome clinice focale și cu semne fizice de traumatism cranian, produs în momentul instalării ictusului. Fără un istoric exact, o asemenea problemă de diagnostic nu poate fi soluționată decît prin examene paraclinice.

Scanned with OKEN Scanner

d) *Hematomul subdural încapsulat* este cel mai adesea de cauză traumatică. Arseni și Oprescu (1972) au stabilit o etiologie sigur traumatică la 70% din cele 400 de cazuri studiate de ei. Tabloul clinic este dominat de tulburări de conștiență în aproape 40% din cazuri (Plum și Posner, 1973). În condiția în care instalarea tulburărilor de conștiență și a eventualelor semne neurologice de focar este separată de momentul traumatismului de un interval asimptomatic, durînd 3 săptămîni sau mai mult, diagnosticul nu prezintă dificultăți. În alte cazuri tabloul clinic sugerează existența unei leziuni expansive intracraniene; bolnavul se plînge de o cefalee continuă, prezintă bradipsihie, este dezorientat, devine somnolent; semnele de deficit neurologic sînt adesea estompate (hemipareză), contrastînd cu gravitatea tulburărilor de conștiință (obnubilat). Diferențierea clinică de o tumoare cerebrală este adesea imposibilă, deoarece traumatismul inițial cauzal poate fi puțin important și rămîne nerevelat de datele anamnestice. Numai investigațiile paraclinice pot soluționa problema. Tabloul clinic al hematomului subdural încapsulat poate prezenta fluctuații importante ale semnelor de focar (deficite motorii care sînt variabile de la o zi la alta), ale tulburărilor de conștiință (obnubilări pasagere), ale semnelor de suferință cerebrală difuză (opoziționism motor, reflex bilateral de apucare forțată, evidențiat la un examen neurologic și dispărînd la următorul); această variabilitate semiologică este atribuită fluctuațiilor edemului cerebral și ajută în diferențierea hematomului cronic încapsulat de alte afecțiuni (encefalopatii metabolice, sindroame psihice). O eroare gravă constă în confundarea hematomului cronic subdural cu un accident vascular cerebral și indicarea unui tratament conservator. În hematom, tulburările de conștiință și conștiență sînt pe primul plan, iar deficitul motor este moderat, pe cînd în accidentele vasculare cerebrale, deficitul neurologic este marcat cu prezența tulburărilor de conștiență. Spre deosebire de debutul brusc al celor mai multe accidente vasculare cerebrale, hematomul subdural încapsulat are un debut insidios iar arteriografia arată net prezența sa (fig. 29).

C. COME PRIN LEZIUNI TUMORALE

Tulburările de conștiență survin tardiv în cele mai multe tumori cu localizare supratentorială. Ele sînt generate de creșterea progresivă a volumului tumorii, acompaniată de edem, cu suferința secundară a regiunii diencefalice (hernie transtentorială) sau a emisferei indemne (hernie cingulară). Semnele de suferință focală și semnele de HIC permit cel mai adesea stabilirea diagnosticului înainte de instalarea modificărilor de conștiență. Totuși, se pot întîlni cazuri în care tulburările de conștiență apar timpuriu sau chiar inaugurează tabloul clinic al unei leziuni expansive, și aceasta îndeosebi în tumorile ventriculului III sau ale ventriculului lateral, în tumorile nucleilor bazali, ca și în unele metastaze cerebrale.

Coma din sindromul de HIC se datorează în primul rînd compresiunii peretelui vascular, cu reducerea consecutivă a fluxului sanguin cerebral și cu închiderea unor cercuri vicioase; la o presiune de 40 mm apă se instalează creșterea rezistenței vasculare totale, urmată de mărirea presiunii de filtrare în plexurile coroide, ceea ce agravează presiunea intracraniană prin formarea de LCS în exces. Uneori apare și fenomenul Cushing, repre-

Scanned with OKEN Scanner

zentat de creșterea reflexă a tensiunii sistemice datorită presiunii intracraniene crescute, care ajunge la valori apropiate de cele ale presiunii diastolice. Acest tip de comă beneficiază de intervențiile de drenaj sau de suprimarea cauzei care a determinat creșterea presiunii intracraniene — tumori, abcese cerebrale —, sau de tratamentul deshidratant.

1. **Tumorile ventriculului III.** Tulburările de conștiență se instalează uneori brutal și se datoresc unui blocaj al circulației lichidiene la nivelul sistemului ventricular sau unui blocaj venos (comprimarea venei Galen), printr-o creștere de volum a tumorii; hipertensiunea ventriculară acută este urmată de o refulare caudală, transtentorială, a regiunii diencefalice. Tulburările de conștiență pot îmbrăca un caracter iterativ și pot fi însoțite de semne pronunțate de HIC. Anamneza poate evidenția în asemenea cazuri existența crizelor ventriculare (cefalee, vărsături, hipersudorație, midriază) declanșate de mobilizarea capului și dispărînd în repaus; se pot nota și alte manifestări clinice survenind în paroxisme (vertij, tulburări vizuale). Semnele neurologice focale pot surveni tardiv și multă vreme tabloul clinic poate fi dominat de tulburări psihice (Arseni și Oprescu, 1959). Un istoric atent poate surprinde o reducere progresivă a randamentului în muncă, somnolență exagerată, stare de apatie, uneori tulburări de comportament. Tulburările psihice pot prezenta o evoluție ondulantă. Precizarea diagnosticului este făcută numai prin ventriculografie (*fig. 30*), examenul angiografic neoferind de obicei date concludente (Arseni și colab., 1973).

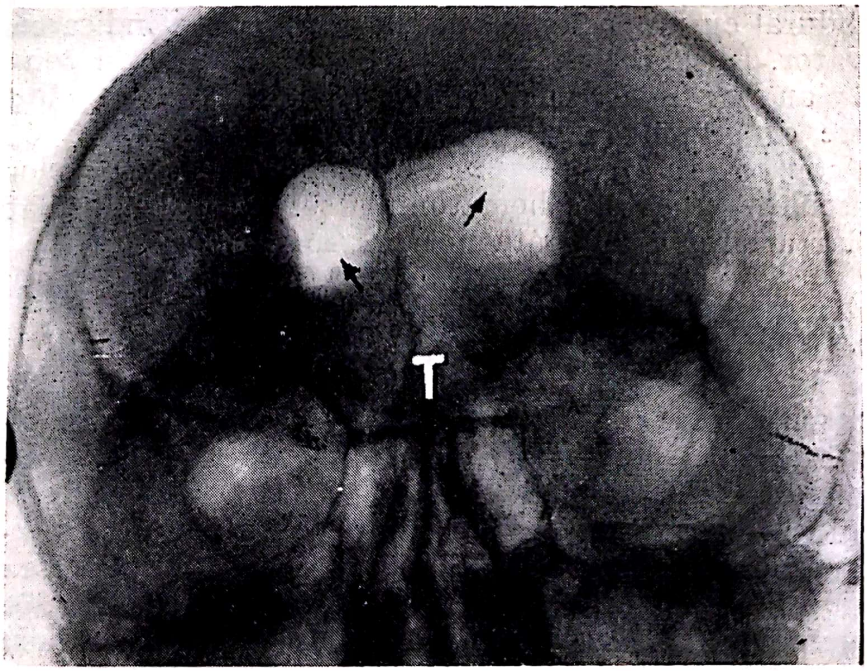

Fig. 30. — Ventriculografia (incidență anteroposterioară): tumorare de ventricul III (*T*).

2. **Tumorile de nuclei bazali.** Tulburările de conștiență determinate de invadarea sau distrugerea prin tumoare a structurilor centrencefalice activatoare se instalează de obicei insidios, rareori ictal. Bolnavul prezintă obnubilare progresivă, mergînd pînă la stupoare, modificarea stării de conștiență fiind precedată, cu săptămîni sau luni, de tulburări psihice mai mult sau mai puțin bine conturate (dificultate progresivă în concentrare, fatigabilitate, mnezie și atenție deficitară, apatie). Semnele de deficit neurologic (monopareză, hemipareză, hemihipoestezie) sînt de obicei discrete

Scanned with OKEN Scanner

și greu de evidențiat din cauza obnubilării bolnavului. Evidențierea unei staze papilare permite orientarea către o etiologie tumorală a tulburărilor de conștiență. În absența semnelor de HIC, diagnosticul este destul de dificil. Precesiunea modificărilor de conștiență de către tulburările psihice constituie un element sugestiv și poate fi revelată printr-o anamneză foarte atentă. Diagnosticul este tranșat cel mai adesea prin ventriculografie.

3. **Metastazele cerebrale**. Tulburările de conștiență pot constitui primul semn al unei metastaze cerebrale; mult mai frecvent ele se instalează mai tîrziu și anume după apariția tulburărilor de conștiință, a stărilor confuzionale sau obnubilării. Etiologia metastatică a tulburărilor de conștiență va fi sugerată de semnele de HIC, de crizele jacksoniene sau generalizate, de caracterul polimorf al simptomatologiei neurologice. Anamneza, examenul clinic general și investigațiile paraclinice vor stabili punctul de plecare a însămînțării cerebrale.

D. **Comele din afecțiunile cerebrale de origine infecțioasă.** Coma din stările toxico-septice și infecțioase cunoaște mecanisme complexe: inhibiție enzimatică, hipertermie, deshidratare, acidoză, tulburări hidroelectrolitice.

1. **Encefalitele.** În formele clinice în care tulburările de conștiență se instalează progresiv și sînt precedate de o stare subfebrilă sau febrilă, de cefalee, vărsături și convulsii și de semne neurologice în focar (hemipareze, monopareze, tulburări de vorbire, diskinezii) diagnosticul nu întîmpină dificultăți. V.S.H. crescută, hiperleucocitoza, modificările lichidiene (pleiocitoză variabilă, în general sub 100 de elemente, cu predominanța limfocitelor, creșterea albuminorahiei) ajută la precizarea diagnosticului. În encefalitele secundare de natură gripală sau survenind după varicelă, rujeolă, rubeolă, mononucleoză infecțioasă, parotidită epidemică, vaccin, anamneza furnizează elemente importante de diagnostic. În encefalitele virotice primitive, ancheta epidemiologică oferă puține indicații, deoarece în condițiile țării noastre aceste afecțiuni au cel mai adesea caracter sporadic (Drăgănescu și Petrescu, 1959). Encefalitele primitive virotice transmise prin artropode au caracter sezonier, survenind îndeosebi primăvara și vara (St. Drăgănescu și N. Drăgănescu, 1962). Investigațiile laboratorului de virusologie pot preciza adesea agentul cauzal al encefalitei (reacția de hemaglutinare Hăngănuțiu-Deicher în mononucleoza infecțioasă, evidențierea anticorpilor inhibanți ai hemaglutinării în encefalita gripală, reacția de seroneutralizare în encefalitele primitive sezoniere transmise de artropode). În alte encefalite virotice primitive agentul cauzal nu a fost identificat.

Uneori tabloul clinic al encefalitei îmbracă de la început un caracter alarmant, cu stare febrilă, convulsii focale sau generalizate, torpoare, urmată la cîteva ore de o comă profundă cu tulburări respiratorii și postură de decorticare sau decerebrare. Această evoluție supraacută este întîlnită în special la copii și are ca substrat anatomic tulburări mari de vasomotricitate cerebrală, realizînd frecvent un edem cerebral difuz. Puncția lombară, necesară pentru precizarea diagnosticului, trebuie efectuată cu ace de calibru redus, care permit o extragere lentă a LCS. Suferința neuronală este condiționată și de tulburări metabolice generale (dezechilibru hidroelectrolitic, acidoză) care acompaniază frecvent encefalitele evoluînd la copil. HIC generată de edemul cerebral poate determina o herniere transtentorială centrală sau uncală, ultima eventualitate fiind condiționată

Scanned with OKEN Scanner

de localizarea predominantă a leziunilor inflamatorii și a edemului la nivelul lobului temporal (encefalita herpetică). Midriaza unilaterală, asociată adesea cu modificări EEG focale și cu o deplasare în sus a arterei sylviene, orientează către eventualitatea unui hematom sau a unei tumori temporale. Micropuncția lombară, motivată de starea febrilă a bolnavului, poate rezolva problema prin evidențierea unei pleiocitoze lichidiene. În cazul unui spor celular lichidian asociat cu semne neurologice de focar, trebuie să avem în vedere și posibilitatea unui abces cerebral. În asemenea cazuri, anamneza arată frecvent o infecție sinuzală sau otică sau o supurație pulmonară sau cu altă localizare.

2. **Meningitele.** Tulburări de conștiență severe sînt constatate îndeosebi în meningitele bacteriene (meningococ, pneumococ, *Haemophilus influenzae*, streptococ), ele fiind de obicei estompate și instalîndu-se tardiv în meningitele virotice. Diagnosticul de comă prin meningite este evocat de semnele generale de infecție, de semnele meningiene, de formula sanguină (hiperleucocitoză) și confirmat prin examenul LCS, care arată prezența agenților bacterieni, a leucocitelor, a proteinorahiei ridicate, uneori a glicorahiei subnormale. În tabloul clinic al meningitelor se notează adesea și semne neurologice focale, generate probabil de procese ischemice cerebrale circumscrise. Semnele meningiene, ca și semnele generale de infecție sînt estompate în meningitele evoluînd la persoane vîrstnice și, în aceste cazuri, existența unor semne de focar orientează către un accident vascular cerebral. Evidențierea unei pleiocitoze lichidiene ajută în stabilirea diagnosticului corect. Rareori dificultățile de diagnostic sînt generate de faptul că tabloul clinic sugerează diagnosticul de meningită, dar examenul LCS nu surprinde un spor de leucocite, cel puțin în faza inițială a afecțiunii. În asemenea cazuri un examen bacteriologic al sedimentului poate rezolva problema.

COME PRIN LEZIUNI SUBTENTORIALE

1. **Tromboza de arteră bazilară.** Tulburările de conștiență se pot instala chiar de la începutul ocluziei, și această eventualitate a fost observată de Gauthier (1963) la 1/5 din cazurile studiate, pe cînd Plum și Posner (1973) o constată la cca 50% din cazuri. Semiologia neurologică a trombozei de bazilară este destul de bogată, ceea ce face ca diagnosticul tulburărilor de conștiență apărute în acest cadru clinic să fie relativ ușor. Semnele piramidale sînt cel mai adesea bilaterale. Hemipareza sau hemiplegia inițială pot evolua către tetrapareză sau tetraplegie. Prinderile de nervi cranieni sînt notate în majoritatea cazurilor și dau indicații asupra nivelului leziunii (ptoză palpebrală, midriază, strabism divergent în leziunile mezencefalice, paralizie facială periferică, mioză, strabism convergent în leziunile pontine). Reflexele oculo-cefalice sînt modificate. În cadrul mișcărilor reflexe de lateralitate ale globilor oculari poate fi afectată predominant adducția (oftalmoplegie internucleară). Deviația oblică a globilor oculari (*skew deviation*) atrage de asemenea atenția asupra unei paralizii internucleare. Uneori, mișcările reflexe oculare sînt disociate, în sensul unei conservări a mișcărilor de verticalitate, cu abolirea mișcărilor de lateralitate, sau invers. Prima eventualitate sugerează existența unei suferințe pontine, ultima — o

Scanned with OKEN Scanner

suferință mezencefalică. Reflexele fotomotor și cilio-spinal sînt abolite. Bolnavul prezintă frecvent vărsături și tulburări ale ritmului respirator (respirație Cheyne-Stockes, hiperventilație). Se notează adesea hipertermie, precedată sau nu de o schiță de frison. Diagnosticul este facilitat și de datele anamnestice, care arată frecvent episoade tranzitorii, uneori repetate, de suferință ischemică a trunchiului cerebral în zilele sau săptămînile precedînd accidentul (hemipareză alternînd de o parte și alta a corpului, disartrie, vertij, diplopie, hemianopsie, tulburări de deglutiție, fenomene cerebeloase).

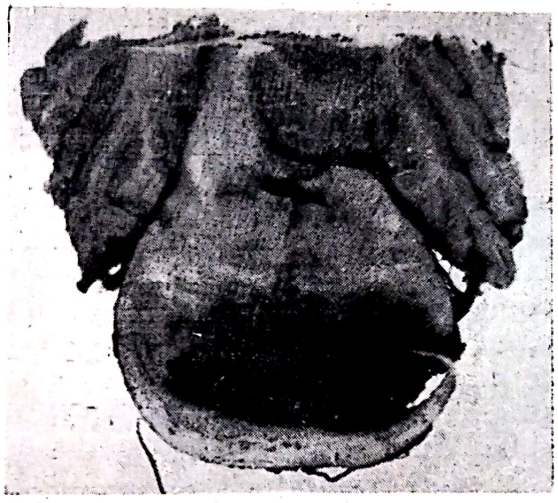

Fig. 31. — Hemoragie în trunchiul cerebral.

Bruschețea instalării tulburărilor de conștiență din ocluzia bazilară poate orienta spre eventualitatea unei hemoragii supratentoriale, semnele de suferință a trunchiului cerebral putînd fi atribuite unei hernii transtentoriale. Momentul apariției semnelor de trunchi (paraliziile de nervi cranieni) este hotărîtor pentru stabilirea diagnosticului. Aceste semne apar odată cu tulburările de conștiență sau le precedă în ocluzia bazilară, se instalează la mai multe ore după comă, adesea mai tardiv, în hemoragiile supratentoriale. Semnele de afectare tronculară rămîn destul de constante în prima condiție și tind să se agraveze și să se extindă caudal în hemoragia supratentorială cu fenomene de angajare.

Tabloul clinic al ocluziei bazilare poate fi destul de similar cu cel realizat de o hemoragie în trunchi și diferențierea nu poate fi făcută decît prin puncție lombară. Existența în antecedente a unor episoade de insuficiență circulatorie vertebro-bazilară va orienta către prima eventualitate, iar valorile tensionale mari, către cea de-a doua.

Coma hipoglicemică, ca și alte come metabolice în care există semne clinice de afectare tronculară (postură de decerebrare, tulburări respiratorii, uneori prinderi de nervi cranieni) vor fi diferențiate de coma produsă de ocluzia trunchiului bazilar prin cercetarea atentă a reflexelor oculo-cefalice și fotomotor. Abolirea acestor reflexe exclude posibilitatea unei come metabolice. În comele din intoxicațiile profunde cu substanțe sedative, mișcările reflexe ale globilor oculari pot fi abolite, dar reflexul fotomotor continuă să fie prezent, și nu abolit, ca în majoritatea cazurilor determinate de ocluzia arterei bazilare.

2. **Hemoragia în trunchiul cerebral**. Este situată cel mai adesea la nivel protuberanțial (*fig.31*), interesînd uneori în mod secundar, prin fuziunea sîngelui, etajul bulbar sau cel mezencefalic. Pierderea bruscă a conștienței, în plină activitate, marchează frecvent însuși debutul hemoragiei; alteori bolnavul acuză o cefalee violentă, cu sediu occipital, și prezintă vărsături înainte de instalarea comei. Mioza extremă, paralizia facială periferică (tonus palpebral scăzut și ocluzie palpebrală incompletă), paralizia de abducens (strabism convergent) atrag atenția asupra localizării pontine a leziunii. Deviația laterală a globilor oculari și imposibilitatea de deplasare a lor

Scanned with OKEN Scanner

prin manevra de rotație a capului pledează, de asemenea, pentru această localizare. Alteori sediul pontin al leziunii este indicat de o mișcare bruscă de coborîre a globilor oculari (*occular bobbing*). Reflexele fotomotor și ciliospinal sînt abolite. Se constată hemiplegie sau tetraplegie flască. Stimulii nociceptivi pot declanșa răspunsuri în flexie la nivelul membrelor inferioare. Alteori, în cazurile în care hemoragia a interesat și regiunea mezencefalică, stimulii nociceptivi pot determina apariția unei posturi de decerebrare. Bolnavii prezintă tulburări mari respiratorii (respirație ataxică sau apneustică) și hipertermie. Sediul troncular al accidentului este stabilit prin constatarea tabloului clinic de mai sus, iar natura lui hemoragică, prin existența sindromului meningian și prin puncția lombară, care arată un lichid hemoragic.

O hemoragie pedunculară primitivă, eventualitate destul de rară, sau o hemoragie pontină cu interesare secundară pedunculară pot determina o paralizie de oculomotor de partea leziunii și hemiplegie contralaterală. Această combinație semiotică poate sugera și diagnosticul de comă vasculară supratentorială (de exemplu, o hemoragie temporală), cu angajarea uncusului. Prinderea unilaterală a oculomotorului rămîne, cel puțin în faza inițială, singurul semn al sindromului uncal; dimpotrivă, prinderea oculomotorului din hemoragia subtentorială cu interesearea mezencefalului se asociază cu abolirea bilaterală a reflexului fotomotor, cu tulburări mari respiratorii, cu anomalii importante ale reflexelor oculo-cefalice.

3. **Hemoragia cerebeloasă.** Coma se poate instala chiar de la debutul hemoragiei și tabloul clinic (redoarea cefei, mioza extremă, abolirea reflexelor oculo-cefalice și fotomotor, tulburările grave respiratorii) sugerează puternic o hemoragie pontină. Spre deosebire de această formă supraacută, cu evoluție rapidă spre exitus, greu de diferențiat de o hemoragie primară de trunchi cerebral, în formele acute și subacute tulburările de conștiență se instalează mai tîrziu (după ore în forma acută, după zile în cea subacută) și sînt precedate de semne de HIC (cefalee, greață, vărsături, uneori edem papilar), semne de compresiune a trunchiului (tulburări respiratorii, prinderea de nervi cranieni, în special abducensul și facialul, mioză, nistagmus orizontal sau vertical, deviație conjugată a globilor oculari de partea opusă leziunii și imposibilitatea deplasării lor la mișcările de rotație ale capului, deficit motor discret) și semne cerebeloase, care ar fi rare după unii autori (Rey-Bellet, 1960). Cu toate acestea, Plum și Posner (1973) notează prezența semnelor din seria neocerebeloasă (dismetrie uni- sau bilaterală) la 8 din 12 cazuri de hemoragie cerebeloasă verificată operator sau necropsic. Adesea hipotonia musculară este singura manifestare a suferinței cerebeloase.

Diferențierea unui hemoatom cerebelos acut sau subacut de o hemoragie de trunchi are o importanță deosebită, deoarece hemoragia cu prima localizare, diagnosticată la timp (înainte de instalarea comei), beneficiază de tratament chirurgical, evacuarea revărsatului sanguin permițînd supraviețuirea bolnavului. În fața unor semne care pledează pentru o hemoragie de fosă posterioară, existența unui deficit motor accentuat (hemiplegie, tetraplegie) și spasmele în flexie ale membrelor inferioare arată, cu multă probabilitate, sediul intratroncular al hemoragiei. Un tablou clinic în care semnele de suferință pontină sînt evidente (mioză, anomalii ale mișcărilor reflexe de lateralitate ale globilor oculari, interesarea perechii a VI-a sau a VII-a), dar tulburările de conștiență sînt absente, sugerează puternic

Scanned with OKEN Scanner

diagnosticul de hematom cerebelos, chiar dacă semnele cerebeloase sînt minime sau absente. Un tablou clinic asemănător celui observat în hematomul cerebelos cu evoluție subacută poate fi realizat și de ramolismentul hemoragic al cerebelului. Afecțiunea survine de obicei la persoane mai tinere, prezentînd hipertensiune. Se notează, la fel ca în hematomul cerebelos semne de HIC (cefaleea occipitală izolată domină multă vreme tabloul clinic), semne de compresiune a trunchiului cerebral, semne cerebeloase. Confundarea cu hematomul cerebelos este inevitabilă, dar fără importanță practică, deoarece ambele afecțiuni au indicații de tratament chirurgical.

4. **Hematomul epidural de fosă posterioară.** Este cel mai adesea de origine traumatică. În prezența unor date de anamneză care relevează existența traumatismului — pierderea imediată a cunoștinței și intervalul remisiv dominat de cefaleea occipitală —, examinatorul poate interpreta corect semnele de HIC (vărsături, redoare de ceafă deosebit de pronunțată) și de compresiune a trunchiului cerebral (abolirea reflexelor oculo-cefalice, nistagmus, *occular bobbing*, modificări posturale) ca fiind determinate de un revărsat sanguin subtentorial de origine traumatică. Coma se poate instala brusc, odată cu semnele de suferință tronculară, sau rapid progresiv, după apariția cel puțin a unor semne. În absența unor date precise de anamneză, radiografia craniană care evidențiază frecvent o linie de fractură occipitală este deosebit de utilă pentru stabilirea diagnosticului.

5. **Hematomul subdural de fosă posterioară.** Tabloul clinic este asemănător cu cel realizat de hematomul epidural (Stroobandt, 1965). Semnele de HIC, cele de suferință tronculară și tulburările de conștiență survin după un interval remisiv, asemănător ca durată cu cel din hematomul epidural. Diagnosticul clinic de hematom subtentorial este suficient, deoarece atît hematomul epidural, cît și cel subdural constituie urgențe neurochirurgicale. În hematoamele subdurale subtentoriale, tulburările de conștiență se instalează la intervale de săptămîni sau chiar luni după tratamentul inițial.

6. **Tumorile de fosă cerebrală posterioară.** Eventualitatea ca o leziune subtentorială de natură tumorală să fie la originea unei stări comatoase este extrem de rară. Numai 2 din cele 52 de cazuri de comă subtentorială studiate de Plum și Posner (1973) erau determinate de tumori cu această localizare. Neoformațiile liniei mediane (de vermis și ventricul IV) determină precoce semne de HIC, ulterior semne cerebelo-vestibulare; tumorile lobilor cerebeloși; tulburări cerebeloase cinetice; tumori de unghi ponto-cerebelos; semne de atingere a nervilor cranieni; tumorile de trunchi, de semne cerebeloase, piramidale, prinderi de nervi cranieni. Aceste semne permit diagnosticul înainte de apariția tulburărilor de conștiență, care survin tardiv, după ce tumoarea a atins un volum mare. Tulburările de conștiență se datoresc fie infiltrării și distrugerii prin tumoare a formațiunii reticulate a trunchiului cerebral (eventualitate destul de rară), fie unei hernieri a vermisului prin incizura tentorială, cu compresiunea mezencefalului sau compresiunea arterei cerebeloase superioare care participă la vascularizația formațiunii reticulate. Hernia transtentorială superioară este semnalată de apariția unei paralizii de verticalitate a globilor oculari (prin compresiunea regiunii pretectale) în cadrul unui tablou clinic care sugerează o localizare pontină a procesului lezional (mioză, paralizie a mișcărilor reflexe

Scanned with OKEN Scanner

orizontale ale globilor oculari, afectarea facialului). Tulburările de conștiență pot fi determinate de compresiunea directă a tegmentului mezencefalo-pontin printr-o tumoare situată în afara trunchiului cerebral și instalarea rapidă a tulburărilor de conștiență, observată uneori, poate fi legată fie de o hemoragie intratumorală, fie de reacția edematoasă a țesutului peritumoral. Hernierea amigdalelor cerebeloase prin gaura occipitală, determinată de creșterea rapidă de volum a tumorii, poate fi de asemenea la originea unei stări comatoase. Tulburarea de conștiență este generată în această ultimă condiție de anoxia cerebrală severă, consecutivă tulburărilor respiratorii și circulatorii.

7. Abcesul cerebelos. Poate debuta cu tulburări de conștiență sau acestea pot apărea în cursul evoluției. Vom suspecta această etiologie la bolnavi cu un focar infecțios otic, prezentînd febră, V.S.H. crescută, hiperleucocitoză și semne evidente de HIC, asociate cu semne cerebeloase și de afectare a nervilor cranieni.

COME METABOLICE

1. Coma hepatică. Apariția unei tulburări de conștiență la un bolnav la care afecțiunea hepatică este cunoscută și care prezintă hepatosplenomegalie, foetor oral caracteristic, angioame stelare, subicter sau icter, asterixis, semne piramidale și extrapiramidale bilaterale îndreaptă în mod firesc către diagnosticul de comă hepatică. În alte cazuri, diagnosticul trebuie stabilit la bolnavi la care anamneza este incompletă sau la care semnele de afectare hepatică sînt mai puțin manifeste.

În cursul bolilor hepatice grave, coma se poate instala spontan, în urma unei hemoragii gastrointestinale și a unor boli intercurente sau după administrarea de diuretice. Tulburările de conștiință de tip confuzional se pot instala precoce în evoluția unei hepatite virale, sindromul icteric fiind abia schițat sau absent. Evidențierea unui ficat mărit și de consistență redusă, sensibil la presiune, și decelarea unei creșteri a urobilinogenului urinar constituie indicații utile pentru diagnostic. Constatarea unui desen venos accentuat în regiunea abdominală superioară, ca și a altor semne de hipertensiune portală, la un bolnav comatos cu o hepatopatie cronică, sugerează puternic originea hepatică a tulburărilor de conștiență-conștiință, însă absența acestor semne nu permite înlăturarea etiologiei amintite. Trebuie cercetată în anamneză eventualitatea unor episoade confuzionale anterioare, precum și circumstanțele care au prezidat la instalarea tulburărilor de conștiență actuale (regim proteic exagerat, hematemeză, melenă, ingestie de droguri sedative sau de acetazolamidă). Tulburările de tonus muscular și *flapping tremor*-ul par să fie cele mai constante semne observate în coma hepatică (Mahoudeau și colab., 1968). Se notează frecvent și o hiperventilație susținută (Plum și Posner, 1973), care antrenează o reducere a CO_2 arterial și o scădere a rezervei alcaline. Investigațiile de laborator pot evidenția și o creștere a amoniemiei.

Trebuie avută în vedere posibilitatea ca tulburarea de conștiență survenită la un hepatic să aibă o altă etiologie. La un cirotic, evacuările repetate ale lichidului de ascită sau administrarea prelungită de diuretice pot antrena o hiponatremie severă, care să fie la originea unei stări confu-

Scanned with OKEN Scanner

zionale sau chiar a unei stări comatoase. Semnele de deshidratare extracelulară severă, abolirea reflexelor osteo-tendinoase, azotul ureic crescut și valorile reduse ale sodiului seric permit stabilirea diagnosticului. Hipopotasemia — urmarea unei corticoterapii prelungite sau a administrării de diuretice — poate antrena de asemenea tulburări de conștiență într-o hepatită cronică. Într-o asemenea eventualitate tabloul clinic arată hipotonie musculară, areflexie osteo-tendinoasă, semne de pareză vezicală și intestinală, modificări ECG caracteristice (subdenivelarea segmentului ST, T inversat, alungirea intervalului $Q-T$); ionograma ajută la precizarea diagnosticului.

În hepatopatiile cronice, tulburarea de conștiență poate fi condiționată și de o encefalopatie carențială de tip Gayet-Wernicke, etilismul fiind numitorul comun atît pentru suferința hepatică, cît și pentru carența de tiamină răspunzătoare de leziunile cerebrale. Paraliziile oculomotorii, ataxia, semnele de neuropatie periferică sînt cel mai adesea notate în encefalopatia carențială. În coma hepatică se poate constata, uneori, o deviație conjugată a globilor oculari în jos, dar numai rareori oftalmoplegie.

Șocul hemoragic determinat de o hemoragie gastroduodenală severă poate fi de asemenea la originea unei tulburări de conștiență survenind la un cirotic. Prăbușirea TA, colabarea venelor, pulsul rapid, filiform, valoarea redusă a hematocritului pledează în favoarea acestui diagnostic. Este posibil ca la un cirotic semnele de șoc hemoragic să fie intricate cu semne de precomă sau comă hepatică, ultimele fiind consecința hipoxiei parenchimului hepatic și a creșterii resorbției intestinale de material azotat rezultat din degradarea hematică.

2. **Coma uremică**. Originea renală a unei tulburări de conștiență va fi sugerată de existența miocloniilor, localizate sau multifocale, a convulsiilor jacksoniene sau generalizate, a hiperventilației, tulburărilor digestive (vărsături repetate cu miros amoniacal), a modificărilor cutanate (colorație galbenă a tegumentelor, peteșii, echimoze). Evidențierea unei creșteri serice marcate a azotului ureic și rezidual, reducerea drastică a rezervei alcaline și a pH-ului seric, scăderea concentrației urinare a ureei și a densității urinii vor confirma diagnosticul.

În coma uremică, decompensarea funcției renale se asociază în grade variabile cu tulburările echilibrului apei și electroliților, cu scăderea utilizării cerebrale a oxigenului; mecanismul exact al comei uremice nu este cunoscut, el fiind atribuit unor posibile substanțe toxice excretate de rinichi. Valori crescute ale azotului ureic pot fi întîlnite și în comele de altă etiologie (hiponatremie, meningoencefalite, accidente vasculare cerebrale, diabet), azotemia fiind generată de tulburări de irigație renală, consecutive deshidratării, sau de accentuarea catabolismului proteic. Retenția azotată în aceste ultime condiții evoluează de obicei cu semne clinice (turgor cutanat scăzut, hipotonia globilor oculari, limbă uscată) și de laborator (hematocrit crescut, scăderea rezistivității electrice a plasmei) de deshidratare extracelulară. Lipsește creșterea marcată a creatininei serice și prăbușirea concentrației urinare a azotului ureic, constatate în coma insuficienței renale.

Coma uremică poate prezenta un sindrom meningian evident (Madonick și colab., 1950) însoțit de modificări lichidiene (albuminorahie crescută reacție citologică de tip limfocitar, polinuclear sau monocitar). Creșterea

ureei în LCS, febra discretă sau absența acesteia, semnele de acidoză metabolică (hiperventilație, reducerea rezervei alcaline) permit diferențierea meningitei aseptice uremice de meningitele virotice sau microbiene.

O problemă mai dificilă de diagnostic este separarea unei suferințe cerebrale uremice de encefalopatia hipertensivă. Dificultățile provin din faptul că afecțiunile renale evoluează frecvent cu hipertensiune, care poate fi ea însași la originea unei suferințe cerebrale, iar maladia hipertonică poate determina, prin nefroangioscleroză, insuficiență renală și accidente nervoase de tip uremic. O serie de elemente clinice (vărsături, convulsii focale sau generalizate, semne neurologice în focar) sînt comune uremiei și encefalopatiei hipertensive. Retenția azotată este mult mai evidentă în prima condiție și valorile tensionale, îndeosebi presiunea diastolică, mult mai ridicate în cea de-a doua. Edemul papilar este constant în encefalopatia hipertensivă, rar în uremie. Semnele neurologice din encefalopatia hipertensivă se remit rapid după administrarea medicației hipotensoare.

Un rol important în apariția sau accentuarea tulburărilor de conștiență-conștiință la unii bolnavi uremici îl joacă modificările de osmolaritate plasmatică. Pierderea capitalului electrolitic prin vărsături, diaree și aportul excesiv de apă (sete exagerată, terapie lichidiană fără determinări repetate de laborator) pot determina o hipotonie osmotică plasmatică severă, care se manifestă prin confuzie, crampe musculare, convulsii focale sau generalizate, vărsături, edem papilar. Se constată o hiponatremie și reducerea osmolarității plasmatice (sub 260 mOsm/l). Intervenția unui dezechilibru hidro-electrolitic în generarea tulburărilor de conștiență ale bolnavilor uremici este demonstrată și de faptul că unii bolnavi rămîn comatoși și după corectarea prin hemodializă a retenției azotate. Ureea este îndepărtată mai lent din țesutul cerebral decît din plasmă prin această metodă depurativă. Ca urmare, presiunea osmotică a primului compartiment depășește presiunea din cel de-al doilea, ceea ce poate avea drept consecință instalarea unui edem cerebral prin trecerea bruscă a apei spre creier (Sitprija și Holmes, 1962).

3. **Coma diabetică.** O tulburare de conștiență evoluînd cu respirație amplă, cu halenă acetonemică și care prezintă areflexie osteotendinoasă și hipotonie musculară, precum și semne marcate de deshidratare sugerează diagnosticul de comă ceto-acidotică. Datele de anamneză (bolnav diabetic la care s-a întrerupt tratamentul sau la care a survenit o infecție intercurentă) vin să întărească această suspiciune. Investigațiile de laborator, care vor revela niperglicemie și glicozurie, prăbușirea rezervei alcaline, hipercetonemie și cetonurie, confirmă diagnosticul. Uneori accidentul cetozic apare la subiecți fără comemorative de diabet (comă diabetică inaugurală) și această eventualitate trebuie avută în vedere în special la tineri. Pe de altă parte, nu trebuie omis că la un diabetic o tulburare de conștiență poate avea o altă etiologie decît o ceto-acidoză.

Ca o consecință a terapiei hipoglicemiante sau în mod spontan, diabeticul poate prezenta un accident hipoglicemic. Diferențierea de un accident ceto-acidotic este relativ ușoară. Dificultăți apar în cazul în care o comă ceto-acidotică se transformă într-una hipoglicemică ca urmare a tratamentului cu insulină. Reapariția tulburărilor de conștiență după risipirea

Scanned with OKEN Scanner

lor, semnul Babinski uni- sau bilateral, apariția mioclonilor și a fenomenelor convulsive atrag atenția asupra instalării hipoglicemiei.

La diabeticii vîrstnici, netratați, survin adesea tulburări de conștiență însoțite de fenomene piramidale, convulsii focale sau generalizate, semne de deshidratare severă mergînd pînă la colaps, hipertermie, respirație amplă cu miros de acetonă. Determinările de laborator arată valori mari ale glicemiei (10--20 g‰ sau chiar mai mult), dar hipercetonemia și cetonuria sînt absente. Rezerva alcalină este normală sau ușor scăzută. Plasma prezintă o hiperosmolaritate evidentă.

Acidoza metabolică și tulburările de conștiență ale diabeticilor sînt condiționate adesea nu de hipercetonemie, ci de hiperlactoacidemie. Tabloul clinic este destul de asemănător cu cel observat în coma ceto-acidotică, dar hipotensiunea este mai pronunțată și mai constantă. Determinările de laborator vor arăta hiperglicemie și valori crescute ale lactatului seric, cetonemia fiind puțin modificată.

O comă acidotică diabetică poate antrena, prin hipotensiune arterială severă, o insuficiență renală care modifică uneori tabloul comei diabetice, împrumutîndu-i semnele observate în accidentele uremice (mioclonii, convulsii focale sau generalizate). Hipercetonemia și hiperglicemia coexistînd cu o creștere marcată a azotului ureic și rezidual permit stabilirea diagnosticului de comă mixtă ceto-acidotico-uremică.

La diabeticii cu un ficat deficitar, factorii care declanșează o cetoacidoză pot antrena, în același timp, o hiperamoniogeneză. Se poate realiza un tablou clinic intricat, incluzînd atît semne de acidoză (deshidratare, hipotensiune), cît și semne de encefalopatie hepatică (asterixis, hipertonie musculară de tip extrapiramidal, reflexe cutanate plantare în extensie). Caracterul mixt al comei este confirmat de datele de laborator, care arată hiperglicemie și hipercetonemie asociate cu hiperamoniemie.

4. **Coma hipoglicemică.** Dacă manifestările neuropsihice condiționate de encefalopatia hipoglicemică îmbracă aspecte foarte variate, cortegiul tulburărilor vegetative produse de hipoglicemie sînt destul de constante și evocatoare pentru această etiologie. Astfel, tegumentele palide, hipersudorația, tahicardia, midriaza, valorile tensionale moderat crescute sugerează originea hipoglicemică a unei tulburări de conștiență. Tabloul neurologic este dominat adesea de semnele de suferință ale sistemului piramidal (hiperreflectivitate osteo-tendinoasă, clonus, semnul Babinski). Exagerarea reflexelor osteo-tendinoase și semnul Babinski pot fi unilaterale și însoțite de hemipareză sau chiar hemiplegie (Montgomery și Pinner, 1964). Se notează frecvent tremurături, mioclonii localizate sau generalizate, accese convulsive. Alteori semnele neurologice sugerează o suferință de trunchi (rigiditate de decerebrare, hiperventilație). În alte cazuri, examenul neurologic evidențiază puține anomalii, tulburările psihice fiind pe primul plan (stări de confuzie calmă sau agitată). Anamneza poate evidenția episoade clinice asemănătoare, apărute *à jeun*, sau după eforturi fizice intense (probabilitate de hiperinsulinism organic), sau la 2--3 ore după masă (hipoglicemie funcțională). În alte cazuri istoricul va revela un diabet tratat cu insulină sau alte substanțe nipoglicemiante. Mai rar, în antecedente se va stabili existența unei hepatopatii cronice sau a unei insuficiențe corticosuprarenale.

Scanned with OKEN Scanner

Dat fiind caracterul polimorf al tulburărilor neurologice, tulburările de conștiență din hipoglicemie pot fi confundate cu come de altă etiologie. Simptomatologia neurologică focală poate orienta către o comă vasculară prin leziune vasculară supratentorială; convulsiile generalizate, uneori recurente, sugerează o comă postaccesuală; modificările respiratorii (hiperventilația) și rigiditatea de decerebrare fac plauzibilă suspiciunea de comă prin leziune de trunchi; o stare stuporoasă acompaniată de elemente delirante poate fi luată drept o reacție psihotică acută. Diagnosticul este posibil dacă tulburările vegetative (hipersudorație, midriază, tahicardie) sînt interpretate corect și dacă cerem laboratorului determinarea glicemiei. Este important de reținut că tulburările de conștiență determinate de hipoglicemie nu sînt totdeauna influențate prompt de administrarea intravenoasă de glucoză. Această manevră terapeutică nu este absolut patognomonică pentru depistarea unei hipoglicemii; în schimb ea modifică nivelul sanguin al glucozei — semnul cel mai prețios în stabilirea diagnosticului. De aceea, nu trebuie injectată glucoză înainte de prelevarea unei probe de sînge pentru efectuarea glicemiei.

Un nivel scăzut al acesteia poate fi observat și în coma insuficienței corticosuprarenale acute, ca și în insuficiența hipofizară. Hiperpigmentarea tegumentelor și a mucoaselor, hipotensiunea arterială, semnele de deshidratare, tulburările digestive sînt caracteristice pentru prima condiție; hipotermia evidentă, bradicardia, hipotensiunea, pilozitățile pubiană și axilară puțin dezvoltate, modificările cutanate (piele palidă, infiltrată) sînt caracteristice pentru coma din insuficiența hipofizară.

Hipoglicemia constatată la un bolnav hepatic cu tulburări de conștiență poate fi ea însăși la originea acestor tulburări sau poate fi numai un semn de acompaniament în cadrul unei come hepatice adevărate. Corectarea hipoglicemiei poate ameliora tulburările în prima condiție, rămîne fără efect asupra tabloului clinic, în cea de-a doua.

5. **Coma hipercapnică.** Survine în afecțiunile pulmonare cronice, la persoane obeze cu hipoventilație sau în cadrul unor leziuni de trunchi, care interesează centrii respiratori. Tulburările de conștiență generate de retenția CO_2 și de hipoxia secundară asociată, se instalează cel mai adesea progresiv, mai rar brusc, ultima eventualitate fiind condiționată de intervenția unei infecții bronșice sau pulmonare care agravează insuficiența respiratorie sau de administrarea unor medicamente cu efect depresiv asupra centrilor respiratori (barbiturice, neuroleptice). Uneori factorul precipitant este constituit de administrarea de oxigen. Corectarea hipoxiei la un bolnav cu hipercapnie lipsește organismul de efectul stimulant pe care nivelul redus al oxigenului arterial îl exercită asupra chemoreceptorilor sinoaortici și, prin intermediul lor, asupra respirației.

Encefalopatia hipercapnică evoluează cu tremurături, mioclonii multifocale, hipertonie musculară, diminuarea reflexelor osteotendinoase, semn Babinski bilateral și originea pulmonară a acestor manifestări neurologice este sugerată de antecedente, precum și de examenul general, care arată cianoză marcată, dispnee, hipertrofie ventriculară dreaptă, hepatomegalie, edeme. F.O. pune adesea în evidență angorjarea venelor retiniene și edem papilar, modificări determinate de creșterea presiunii intracraniene prin hipercapnie. Cefaleea surdă de care se plîng bolnavii înainte de instalarea tulburărilor de conștiență este legată de asemenea de HIC. Determi-

Scanned with OKEN Scanner

nările de laborator arată valori crescute pentru presiunea parțială a CO_2 arterial (90 mm Hg sau mai mult), creșterea rezervei alcaline, reducerea pH-ului seric, hipoxemie. Tulburările de conștiență și celelalte manifestări nervoase ale acidozei respiratorii se remit prompt prin instituirea respirației asistate, care corectează hipercapnia și hipoxia. Uneori, bolnavul hipercapnic supus unei ventilații artificiale energice poate redeveni obnubilat sau stupuros, după ce în prealabil își recăpătase complet cunoștința. Recăderea poate fi legată fie de instalarea unei alcaloze metabolice — consecința excesului de baze rămase după îndepărtarea respiratorie a CO_2 (Rotherman și colab., 1964) —, fie de o hipocapnie severă care generează o vasoconstricție cerebrală difuză (Plum și Posner, 1973). Posibilitatea dezvoltării unor asemenea accidente impune ca ventilația artificială a bolnavilor cu manifestări neurologice de tip hipercapnic să se facă într-un ritm mai puțin susținut.

În cazurile în care insuficiența respiratorie este mai estompată, manifestările neurologice de tip hipercapnic (cefalee, obnubilare progresivă, edem papilar) pot sugera existența unei neoformații cerebrale. Constatarea unor tulburări motorii difuze (tremurături, mioclonii) și absența semnelor de focar îndepărtează posibilitatea unui proces neoformativ. Valorile crescute ale CO_2 arterial tranșează diagnosticul.

6. **Coma epileptică.** Stabilirea originii postaccesuale a unei tulburări de conștiență constituie o problemă de diagnostic relativ ușoară. Persoanele din jurul bolnavului ne pot furniza informații asupra paroxismului; în absența acestor date, examinatorul poate stabili indirect existența crizei după circumstanțele în care este găsit bolnavul, urmele de mușcături ale limbii, emisiunea de urină. În coma postaccesuală respirația este amplă, stertoroasă, reflexele osteotendinoase și cele cutanate abdominale sînt abolite, reflexele cutanate plantare sînt în extensie, tonusul muscular este redus. Pupilele pot fi midratice, cu reflexul fotomotor mai leneș, dar evidențiabil. Reflexele oculo-cefalice sînt conservate. Bolnavul poate fi tahicardic și prezintă valori tensionale ușor crescute.

Tulburările de conștiență determinate de tulburările metabolice cerebrale generate de un paroxism au tendința să se risipească într-un timp relativ scurt (15—30 de minute). Prelungirea stării de comă dincolo de acest interval face plauzibilă suspiciunea unei alte etiologii a tulburării de conștiență, care se află și la originea paroxismului prezentat de bolnavi. Deși crizele convulsive majore pot surveni în majoritatea stărilor comatoase, atenția practicianului trebuie să se îndrepte spre acele come în care crizele survin mai frecvent (coma hipoglicemică, prin intoxicație cu apă, uremică, din tumori cerebrale, din encefalite, accidente vasculare cerebrale, intoxicații exogene). Restul tabloului clinic în cadrul căruia criza majoră nu constituie decît un element va permite stabilirea etiologiei reale a tulburării de conștiență.

Comițialitatea poate fi ea însăși la originea unei come prelungite, în condiția în care paroxismele se repetă la intervale atît de scurte, încît bolnavul nu-și mai recapătă conștiența între crize. Se realizează tabloul clinic al stării de rău epileptic, în care diagnosticul se impune prin însăși existența convulsiilor repetate. Hipertermia, tulburările respiratorii, semnele de hipoxie sînt constant observate în acest sindrom. Trebuie reținută și posibilitatea ca o stare de rău comițial să constituie manifestarea inau-

Scanned with OKEN Scanner

gurală a unui proces expansiv intracranian, în special a celor cu localizare frontală. Examenele paraclinice efectuate după scoaterea bolnavului din comă, vor rezolva diagnosticul.

La persoanele în vîrstă, cu ateroscleroză cerebrală, accesul convulsiv poate fi condiționat de o cicatrice vasculară sau o placă senilă. Posibilitățile de adaptare a debitului circulator cerebral la nevoile metabolice exagerate determinate de criză sînt reduse la acești bolnavi. Perioada de hipoxie cerebrală relativă intra- și postcritică și tulburările metabolice profunde generate de paroxism (reducerea glutamatului și aminobutiratului, lacticacidoza, reducerea compușilor macroergici) se vor extinde în timp și, ca urmare, și tulburările de conștiență vor fi de durată mai lungă. Coma postaccesuală prelungită, acompaniată uneori de semne de deficit neurologic (monopareză, hemipareză), poate orienta către un accident vascular cerebral sau un proces expansiv. Caracterul rapid regresiv al fenomenelor deficitare (în decurs de ore) face plauzibil diagnosticul de epilepsie vasculară. Oricum, existența simptomatologiei focale impune efectuarea unor investigații paraclinice.

COMELE PRIN INTOXICAȚII EXOGENE

Elemente importante pentru diagnostic vor fi furnizate de cei care însoțesc bolnavul (antecedente psihiatrice, stări conflictuale); găsirea unor medicamente sau ambalaje de medicamente în jurul bolnavului sau asupra lui poate orienta către o intoxicație voluntară; ocupația bolnavilor, circumstanțele în care sînt găsiți, pot atrage atenția asupra unei intoxicații profesionale.

Substanța medicamentoasă sau toxicele implicate în general în geneza tulburărilor de conștiență nu pot fi stabilite exact decît prin evidențierea acestora în sînge sau urină. O serie de particularități ale tabloului clinic pot oferi însă indicații asupra naturii toxicului care a determinat accidentul neurologic.

1. **Coma barbiturică.** Va fi sugerată de o rezoluție musculară completă și de ștergerea reflexelor osteotendinoase, de tulburările respiratorii accentuate, hipotensiune și hipotermie. Reflexele oculo-cefalice și oculo-vestibulare sînt abolite și aceste ultime modificări pot sugera o comă prin leziune subtentorială (tromboză de bazilară). Conservarea reflexelor fotomotor și cilio-spinal pledează împotriva ultimei eventualități.

2. **Coma alcoolică.** Hiperemia feței, respirația stertoroasă, mirosul caracteristic alcoolic al aerului expirat, hipotensiunea, pulsul rapid, hipotermia, alternanțele de hiper- și hipotonie musculară, paroxismele de agitație motorie care întrerup adesea starea de inconștiență pledează pentru acest diagnostic. În tentativele de suicid se asociază frecvent alcoolul cu barbituricele sau cu alte sedative. Această etiologie mixtă va fi suspectată la un comatos la care mirosul etanolic al halenei orientează către o intoxicație alcoolică, dar la care tulburările respiratorii și circulatorii sînt deosebit de severe.

3. **Coma morfinică.** Tulburările respiratorii (respirație foarte lentă, suspinoasă), mioza extremă, rezoluția musculară pronunțată sînt caracteristice acestui tip de intoxicație.

4. **Coma prin meprobamat.** Tabloul clinic este dominat de tulburările respiratorii și de cele circulatorii (hipotensiune, tahicardie). Reflexele

Scanned with OKEN Scanner

osteotendinoase pot fi conservate sau chiar vii, în contrast cu reflexul cornean, care este abolit. Stimulii nociceptivi sînt capabili, uneori, să trezească temporar bolnavul.

5. **Coma prin romergan.** Evoluează frecvent cu crize de hipertonie musculară și descărcări mioclonice, convulsii generalizate. Reflexele osteotendinoase sînt vii. Se constată hiperemia feței, valori tensionale crescute, tahicardie, tahipnee, uneori hipertermie.

6. **Coma prin imipramină.** Probabilitatea ca tulburările de conștiență să fie determinate de această intoxicație este dată de tremurăturile generalizate, mișcările coreoatetozice, hipertonia extrapiramidală, midriaza extremă. Se notează frecvent convulsii — uneori cu caracter subintrant —, tulburări de ritm cardiac și hipotensiune severă.

7. **Coma hidrazidică.** Fenomenele hiperkinetice domină cel mai adesea și tabloul clinic al intoxicației hidrazidice (mioclonii, trismus, convulsii tonico-clonice). Reflexele osteotendinoase sînt vii, cutanatul plantar în extensie. Se constată respirație zgomotoasă (obstrucție traheobronșică prin hipersecreție) și scădere tensională.

8. **Coma prin oxid de carbon.** Circumstanțele în care este găsită victima sînt deosebit de sugestive. Cianoza tegumentelor, fenomenele cutanate hemoragice, hipertermia cu sudorație accentuată, semnele extrapiramidale, semnul Babinski, crizele generalizate, extrasistolele frecvente, valorile tensionale scăzute, hiperventilația fac parte din tabloul clinic al acestei intoxicații.

9. **Coma salicilică.** Eventualitatea unei intoxicații salicilice este evocată de o respirație amplă, accelerată, de vărsături, de transpirațiile abundente, de hipertermie, de fenomenele hemoragice de la nivelul tegumentelor și mucoaselor. Se evidențiază hiperreflectivitate osteotendinoasă, uneori prinderi de nervi oculomotori. Apar frecvent convulsii.

10. **Coma metanolică.** Acidoza metabolică severă determinată de alcoolul metilic se manifestă printr-o respirație amplă, acidotică, similară celei din coma diabetică. Tulburările de acuitate vizuală și hiperemia papilară sînt destul de caracteristice acestui tip de intoxicație. Se notează hipertonie musculară, survenind uneori în crize, și semne de iritație meningiană.

11. **Coma prin compuși organofosforici.** Tabloul clinic este condiționat de o stimulare colinergică excesivă, prin inactivarea colinesterazei. Se constată mioză, hipersudorație și hipersalivație, dispnee astmatiformă prin bronhoconstricție, prăbușire tensională cu bradicardie. Intoxicatul prezintă frecvent fibrilații musculare, tremurături, fenomene convulsive.

COME DATE DE ALTE CAUZE

Comele datorate tulburărilor ionice. Indiferent de gradul retenției hidrice, se produc modificări foarte mari ale mediului umoral. Electroliții intracelulari ai creierului prezintă o stabilitate deosebită, datorită impermeabilității barierei hematoencefalice, a funcțiilor de spațiu extracelular al celulelor gliale și a caracterelor particulare ale spațiului extracelular din sistemul nervos. Mai înainte ca alterările cerebrale să devină evidente, apare simptomatologia tipică devierii echilibrului hidroelectrolitic. Experimental, administrarea soluțiilor care duc pînă la un pH de 6,5 nu provoacă modificări semnificative ale EEG ; la fel, în hiperpotasemii, modificările EEG apar numai după instalarea tulburărilor de ritm cardiac speci-

Scanned with OKEN Scanner

fice hiperpotasemiei; deși discutată încă, acțiunea CO_2 pare a fi mai semnificativă.

Un tip particular de comă este cea *hiperosmolară*, cu hipernatremie, hemoconcentrație foarte rezistentă la tratament și cu o gravitate deosebită. Urmărirea și tratarea corectă a acestui tip de comă diselectrolitică se fac numai prin urmărirea bilanțului apei și al sodiului, al glicemiei și proteinemiei. Cele mai cunoscute sînt encefalopatiile care urmează deshidratărilor și hiperhidratărilor celulare, hiper- și hiponatremiei, deshidratării hipotone, hipercalcemiei, hipomagneziemiei și hipokaliemiei. Urmărirea exclusivă a dezechilibrului hidroelectrolitic, fără a cerceta și corecta prin tratamente adecvate dezechilibrele acido-bazice, endocrine sau de alt tip ale bolnavilor, înseamnă a indica o terapeutică incompletă, fără șanse de succes imediat.

Deshidratarea sau intoxicația cu apă pot duce la instalarea stării de comă. Ultima este cel mai greu de tratat, mai ales în asociere cu boli pulmonare grave sau cu insuficiența renală. În intoxicațiile cu apă, soluțiile hipertone sau diureticele antialdosteronice pot fi prescrise dacă funcția renală este bună.

Coma prin variații de temperatură este provocată și se însoțește de: depresiunea enzimelor cerebrale; modificări ale permeabilității de membrană; perturbări reversibile sau ireversibile ale configurației moleculelor proteice; diferențe în coeficientul termic al proceselor enzimatice (Q_{10}). Hipotermia singură nu duce la comă, accidentul producîndu-se atunci cînd există o depresiune anterioară a SNC (alcool, sedative) sau asocierea cu un traumatism cranio-cerebral. Tratamentul constă în încălzirea lentă și progresivă, fără a omite combaterea acidozei, colapsului, a insuficienței respiratorii și a unor eventuale infecții. Și acest fel de comă presupune un maximum de urgență, necorectarea rapidă făcînd ca denaturarea proteinelor să dea leziuni ireversibile.

În **comele produse prin inhibitori ai colinesterazei,** tratamentul specific singular numai cu antidot PAM 2-piridinaldoxin-metiodid, asociat atropinei și substanțelor tensioactive de despumare a edemului pulmonar prin aerosoli cu alcool, alături de celelalte măsuri de resuscitare circulatorie, este cel mai adesea eficient.

Coma tireotoxică. Prezintă probleme de diagnostic numai cînd apare la un bolnav în urma unei afecțiuni intercurente; alături de măsurile de susținere a funcțiilor vitale, corticoterapia în doze mari este urmată de rezultate spectaculoase.

Coma în alte boli endocrine (*hipofiză, suprarenală*) este relativ rar întîlnită. În îngrijirea bolnavilor după operații stereotaxice pentru tumori hipofizare, corticoterapia în doze mari și corect condusă, ca și insulinoterapia rezolvă aceste cazuri.

TULBURĂRILE DE CONȘTIINȚĂ (tulburări psihoorganice)

Orice leziune circumscrisă sau difuză a creierului poate determina tulburări psihoorganice. Tulburările de conștiință datorite leziunilor cerebrale pot fi grupate în *tulburări de conștiință specifice localizării*, fiind date de leziuni circumscrise, încît în clinică aceste tulburări sînt folosite ca simptome

Scanned with OKEN Scanner

pentru diagnosticul de localizare (moria, *„antriebsmangel"*, sindromul Gerstmann, agnozia spațială etc.), și *tulburări psihice globale*, cînd leziunea este întinsă, tabloul clinic fiind totuși specific în raport cu leziunile etajelor encefalului interesate.

Desigur aceste leziuni difuze, pe lîngă că dau tulburări psihice cu caracter clinic bine definit, pot include și SRAA, ale cărui tulburări vor da o componentă în plus prin modificarea tulburării de conștiență. Din aceste motive, aproape toți autorii au socotit drept tulburare de conștiență orice tulburare nevraxială, spunînd despre ea că este totală cînd leziunea era în trunchiul cerebral (comă) și că este parțială, dacă leziunea era situată deasupra mezencefalului, astfel încît îngloba somnolență, confuzie, agitație în tulburările parțiale de conștiență.

Acest punct de vedere nu este corect, deoarece tulburările sus-menționate (cu componentă totală sau în marea majoritate) sînt de conștiință; este adevărat că în unele cazuri (somnolența) există și o componentă minimă de tulburare de conștiență, participarea majoră fiind însă tulburarea de conștiință.

Aceste sindroame sînt foarte elocvente în leziunile traumatice cranio-encefalice grave care se remit. Cînd bolnavul iese din comă, leziunile sînt în emisferele cerebrale pînă în regiunea mezodiencefalică.

Dacă leziunea din întreg creierul este pînă deasupra capătului rostral al trunchiului cerebral periapeductal, ea duce la instalarea unui mutism akinetic sau la sindromul de dezaferentare.

Dacă leziunea rămîne cantonată în emisferele cerebrale pînă în zona mezodiencefalică, apare „starea vegetativă".

Dacă leziunile de intensitate variată sînt cantonate în emisferele cerebrale, inclusiv nucleii bazali, dau sindromul diencefalic.

Dacă leziunea este în totalitatea cortexului, în general provoacă o stare de agitație, cu insomnie, confuzie agitată sau anxioasă, prin faptul că întreaga activitate rămîne sub controlul nucleilor bazali și al trunchiului cerebral.

Adeseori, în diferite afecțiuni, procese infecțioase, procese înlocuitoare de spațiu, traumatisme cranio-cerebrale etc., leziunile interesează toate cele trei etaje ale encefalului — cortex, nuclei bazali, trunchi cerebral —, fapt care duce la realizarea unor sindroame combinate (sindromul apalic). Uneori, într-un sindrom pot fi implicate diferite etaje separat (hiperkinezie cu logoree, rigiditate decerebrată).

Datorită legii biologice, structurile anatomice, cît și funcțiile cerebrale cele mai noi sînt lezate primele și cel mai ușor (cortexul și vorbirea); în caz de revenire (de la trunchi spre cortex), ele își revin ultimele, persistînd încă un timp după revenirea integrală a celorlalte funcții (surdomutitate, sindromul vegetativ prefrontal descris de Tönnis).

Redăm mai jos aceste sindroame (tabelele III și IV).

A. SINDROAME DATE DE LEZIUNILE DIN PARTEA SUPERIOARĂ A TRUNCHIULUI CEREBRAL

1. MUTISMUL AKINETIC

Este o tulburare intermitentă a conștiinței, caracterizată prin lipsă de răspuns la întrebări, imobilitate a corpului și capului, ținerea ochilor deschiși, deplasarea privirii spre examinator, spre obiectele prezentate și sursa

Scanned with OKEN Scanner

TABELUL III

Sindroamele generate de leziuni la diverse niveluri ale creierului

A.	Leziuni situate în partea superioară a trunchiului cerebral	1. Mutismul akinetic 2. Sindromul de dezaferentare 3. Starea vegetativă persistentă după leziuni cerebrale
B.	Leziuni situate în nucleii bazali	1. Sindromul diencefalic 2. Sindromul Korsakow 3. Sindromul Kluver-Bucy
C.	Leziuni situate în cortex	1. Rigiditatea de decorticare 2. Surdomutitatea 3. Sindromul vegetativ prefrontal (Tönnis) 4. Agitația 5. Amnezia posttraumatică
D.	Leziuni difuze	1. Sindromul apalic
E.	Sindroame date de leziuni în variate etaje	1. Rigiditatea decerebrată 2. Hiperkinezie cu logoree

TABELUL IV

Niveluri ale activității psihocomportamentale

Continuumul activismului în stare de normalizare	(Sarcini) stimuli specifici	P Conștiință orientată Atenție specifică	Activitate specifică Mobilizare finalistă a funcțiilor psihice (rezolvarea sarcinii)
	Stimuli de fond	Veghe relaxată	Activitate de orientare Activitate mentală spontană
	Stimuli de fond	Somnolență	Reverie Reacții confuze
	Recepție redusă	Somn superficial	Activitate psihică spontană (vise) Răspunsuri adaptative, automatizate
	Recepție blocată	Somn profund	Absența răspunsurilor Suprimarea activității psihice
Continuumul stărilor patologice	Recepție redusă (creșterea pragului receptiv)	Obnubilare	Răspunsuri necontrolate Activitate lentă discontinuă
	Recepție în general blocată	Stupoare	Abolirea răspunsurilor în general
	Recepție redusă	Mutism akinetic	Abolirea răspunsurilor
	Blocarea recepției	Comă	Abolirea răspunsurilor Abolirea activismului psihic specific

Scanned with OKEN Scanner

de zgomot, prin lipsa răspunsului emoțional, afectiv și motor la încercările examinatorului de a comunica cu pacientul, precum și față de tot ce se petrece în jur.

În ciuda acestei stări vigile cu „prezență oculară", care pare a fi mărturia unui nivel de conștiință destul de ridicat, bolnavul rămîne aproape total mut și imobil, deși nu este paralizat.

Afirmarea unui grad de recepție și conștiință se bazează pe faptul că, în perioadele de ameliorare intermitentă, bolnavul poate relata nume de persoane și fapte petrecute în faza de totală akinezie și mutism.

Mutismul akinetic reprezintă o modalitate de alterare a stării de conștiință, în care elementele esențiale sînt următoarele: mutism, absența oricărei motilități — cu excepția celei a globilor oculari —, absența oricărei manifestări emotive.

Mutismul este absolut. Bolnavul nu articulează nici un sunet și nici nu se observă o cît de vagă tendință de a o face.

Akinezia capului, a corpului și a membrelor este completă. Ea implică atît motilitatea voluntară, cît și pe cea emoțională sau reactivă la stimulii nociceptivi.

Motilitatea globilor oculari este singura manifestare motorie existentă. Bolnavul menține de regulă ochii deschiși, cu excepția unor scurte perioade, în special în cursul nopții, cînd ochii sînt închiși. Mișcările globilor oculari sînt uneori spontane, fără o direcție definită, dar în cele mai multe cazuri există impresia că bolnavul urmărește lent cu privirea obiectele care apar sau se deplasează în cîmpul său vizual. Orientarea privirii în raport cu un stimul vizual sau auditiv nu este un element constant. Dacă bolnavul este într-o perioadă cu ochii închiși, o stimulare mecanică sau auditivă poate fi urmată de deschiderea ochilor.

Reacțiile emoționale sînt inexistente. Bolnavul are un facies total indiferent, inexpresiv, nu manifestă nici o plăcere sau neplăcere la nici un fel de stimul senzitiv sau senzorial și, de asemenea, nici o reacție mimică sau segmentară la durere.

Funcțiile vegetative nu sînt alterate.

Sindromul este considerat ca fiind echivalent cu cel de „comă vigilă" — termen inadecvat, dar încă utilizat în special de către autorii francezi; Jouvet (1969) îl echivalează cu „sindromul reactiv apatic hipoperceptiv".

Clasificarea de mai sus, care permite o diferențiere între perceptivitatea unui bolnav și reactivitatea lui nespecifică, face posibilă evidențierea unui tablou clinic în care bolnavul este aparent vigil, dar în care are loc o sărăcire marcată sau ștergerea completă a activității lui perceptive. O tulburare de conștiință în care se observă o asemenea disociație reactivo-perceptivă este mutismul akinetic, descris de Cairns și colab. (1941). Bolnavul prezintă aparența unei stări vigile, dar nu vorbește și motilitatea sa este foarte rudimentară sau absentă. În raport cu clasificarea propusă de el, Jouvet denumește mutismul akinetic sindrom reactiv apatic hipoperceptiv. Percepția acestor bolnavi este mult redusă, dar nu abolită (P_3—P_4), reactivitatea lor nespecifică este păstrată (prezența reacțiilor de orientare și de trezire) (R_1). Reacțiile motorii determinate de durere sînt foarte reduse (D_4), de unde caracterizarea sa ca sindrom apatic. Leziunile care realizează acest sindrom sînt cel mai adesea situate la nivelul cortexului cingular (Barris și Schumann, 1953) sau la nivelul diencefalului posterior

Scanned with OKEN Scanner

și partea adiacentă a mezencefalului (Skultety, 1968), afectînd parțial formațiunea reticulată a trunchiului cerebral.

Fiziopatologie și topografie lezională. Topografia leziunilor anatomice este foarte variată, prin faptul că acest sindrom poate fi observat în cursul proceselor lezionale afectînd structurile care se etajează de la protuberanță la nucleii bazali și regiunea interemisferică anterioară (*gyrus cinguli* bilateral).

Sindromul de mutism akinetic a fost inițial descris de Cairns, Oldfield, Pennybacker și Whitteridge în 1941, într-un caz în care leziunea era un chist epidermoid în ventriculul al III-lea. În cazurile ulterior relatate, leziunile și efectele lezionale au fost variate. În marea majoritate a lor leziunile au fost de natură vasculară — fie de tip obstructiv în sistemul vertebro-bazilar (Kubik și Adams, 1946; Biémond, 1951; Fang și Palmer, 1956; Cravioto și colab., 1958; Daly și Love, 1958; Cravioto și colab., 1960), fie de tip hemoragic (Cairns, 1952). În unele cazuri leziunea a fost de natură tumorală: tumoare pineală sau craniofaringiom (Cairns, 1952) sau tumori de fosă cerebrală posterioară (Longman și Tenuto, 1956; Daly și Love, 1958). Într-un caz relatat de Cravioto și colab. (1960), etiologia era toxică (intoxicație cu gaze naturale), iar în alte cazuri, leziunile dominante erau de natură distructivă în girusul cingulat (Nielsen și Jacobs, 1951; Barris și Schumann, 1953; Amyes și Nielsen, 1955). În toate aceste cazuri mutismul akinetic survenea în cursul unui sindrom de agravare și de regulă era urmat de comă. În cazurile de natură traumatică, mutismul akinetic survine de regulă nu în cursul unui sindrom de agravare, ci, dimpotrivă, în cazuri de ameliorare post-comă. O evoluție de acest fel este citată și în unele cazuri de etiologie ocluzivă vertebro-bazilară. În acest fel, mutismul akinetic apare ca un *sindrom de tranziție* în cazurile evolutive spre comă sau în cele remisive din această stare.

Cu toate că mutismul akinetic apare în atît de variate tipuri de leziuni cu topografie aparent diferită, factorul comun al acestora este implicarea lezională sau funcțională a formațiunii reticulate din trunchiul cerebral și, în unenele cazuri, a componentelor sale mai rostrale.

În fond, atît tumorile ventriculare, cît și cele de fosă cerebrală posterioară exercită un efect compresiv asupra trunchiului cerebral superior, deci implicit asupra segmentului rostral al formațiunii reticulate. Acest mod de interpretare a fost susținut și de studii anterioare asupra mutismului akinetic clinic și experimental aparținînd lui Daly și Love (1958), Jefferson și Johnson (1950) ș. a. În ceea ce privește leziunile cingulare, se știe, încă de la lucrările lui Ward (1948, 1958), că aceste structuri au conexiuni demonstrate cu formațiunea reticulată mediană pontină. Leziunile intrinsece ale formațiunii reticulate din trunchiul cerebral produc mutism akinetic chiar dacă sînt numai parțiale, fapt demonstrat atît pe materialul clinic, cît și pe cel experimental (Adametz și O'Leary, 1959). Leziunile mai întinse — în special spre ariile tegmentare — produc stări comatoase mai profunde.

2. SINDROMUL DE DEZAFERENTARE (sindromul de „*locked-in*")

Afectarea căilor cortico-spinale și cortico-bulbare printr-un ramolisment localizat în piciorul protuberanței (Kemper și Romanul, 1967), ducînd la tetraplegie și afonie, determină o stare de imobilitate completă a bolnavului și incapacitatea lui de a se exprima verbal sau gestual. Tabloul

Scanned with OKEN Scanner

clinic poate sugera o stare de mutism akinetic. Spre deosebire de ultimul sindrom, caracterizat prin tulburări mari în sfera perceptuală, în sindromul de dezaferentare percepția nu este alterată, bolnavii fiind orientați temporo-spațial, putînd face calcule, așa cum a arătat-o comunicarea cu ei prin intermediul codării mișcărilor lor oculare.

3. STAREA VEGETATIVĂ PERSISTENTĂ DUPĂ LEZIUNI CEREBRALE

Jennett (1972) descrie sindromul de stare vegetativă persistentă în modul următor :

După o perioadă de comă profundă, de regulă cu variate grade de răspunsuri extensoare (rigiditate prin decerebrare sau prin decorticare), cu o durată de o săptămînă sau mai mult, supraviețuitorii încep să deschidă ochii, la început numai ca o reacție la stimuli dureroși. Ulterior, bolnavul menține periodic ochii deschiși, chiar în absența oricărui stimul și pare a urmări cu privirea, dar fără a fi atent, apoi recade într-un somn aparent. Nu poate fi însă vorba de un real ritm veghe-somn. În perioadele de aparentă stare de veghe, nu există răspuns de apărare prin ocluzie palpebrală la amenințare. În unele cazuri există mișcări spontane ale globilor oculari, dînd impresia că bolnavul urmărește cu privirea, un obiect care se deplasează în cîmpul său vizual, dar nu se poate afirma că este vorba de o formă de atenție. În alte cazuri, răspunsul extensor de tip rigiditate prin decerebrare poate dura mai multe săptămîni, survenind apoi ca o reacție flexoare, dar lentă și distonică. De asemenea, mai poate apărea un fals reflex de apucare (*„grasping"*) la contactul cu diferite obiecte (ca de exemplu lenjeria de pat), ceea ce în mod optimist, dar eronat, poate fi interpretat ca o mișcare voluntară, deliberată. În alte cazuri apar chiar mișcări cert coordonate, ca de exemplu de scărpinare sau de aducere a mîinii spre locul de excitare nociceptivă. Cu toate că excitarea nociceptivă poate determina fie mișcări de masticație, fie trismus sau grimase, bolnavul nu emite nici un element verbal inteligibil, ci cel mult sunete nearticulate. Starea de conștiință rămîne deci profund alterată, bolnavul rămîne inapt de orice comunicare, nu are nici o reacție adaptativă la mediu, nu este receptiv la nici un mod informativ. Din punct de vedere vegetativ, funcțiile sînt conservate, dar stimulii nociceptivi puternici pot induce reacții vegetative anormale, în special respiratorii.

Spre deosebire de alte stări tranzitorii între comă și vigilitate, ca de exemplu mutismul akinetic, starea vegetativă nu reprezintă o astfel de etapă intermediară, ci este un sindrom stabil, constituit, care poate persista timp foarte îndelungat și, eventual, se poate permanentiza atît timp cît bolnavul supraviețuiește, în funcție de calitatea îngrijirii de tip *„nursing"* și dacă nu survin complicații insolite.

Traseele EEG au arătat, în cazurile cu extinse și grave leziuni neocorticale, un traseu plat sau izoelectric timp de mai multe săptămîni (Brierley și colab., 1971). În faze tardive, deci după mai multe săptămîni sau luni, la bolnavii cu supraviețuire „vegetativă", traseele pot arăta unde lente supravoltate sau chiar un ritm *alfa*, nemodificabile însă la stimuli vizuali, auditivi sau nociceptivi. Acest tip de trasee EEG sînt echivalente cu cele

Scanned with OKEN Scanner

descrise de către Chatrian și colab. (1964) și de Kaada și colab. (1961) în leziuni pontine.

Topografia și întinderea leziunilor nu au putut fi cu certitudine stabilite în relativele puține cazuri studiate. Au fost descrise cazuri cu întinse leziuni neocorticale (după stop cardiac — Brierley și colab., 1971). Jannett și Plum afirmă, în 1972, că nu este inevitabilă o necroză neocorticală, ci doar o inactivare prin leziuni la limita critică în sistemul reticulat ascendent la nivel de trunchi cerebral, de nuclei bazali sau chiar subcortical. Astfel se citează cazuri cu leziuni extensive subcorticale, dar cu cruțarea structurilor trunchiului cerebral și — invers — cu leziuni de trunchi sau cu extinse leziuni ischemice corticale sau subcorticale.

Prognosticul variază între moarte, remisiune parțială sau supraviețuire ca „stare vegetativă persistentă". În ultima dintre aceste eventualități — și cea care justifică denumirea sindromului —, elementul dominant este lipsa oricărei funcționalități mintale, cu prezervarea însă a funcțiilor vegetative. Nu se poate preciza durata unei astfel de stări, care de regulă este persistentă. Este necesar a se accentua că, în cazurile de comă cu evoluție remisivă, trecerea prin starea vegetativă nu este deloc obligatorie și că există alte elemente semiologice de apreciere optimistă a evoluției comei și a gradului și naturii sechelelor subsecvente ei.

B. SINDROAME DATE DE LEZIUNI ÎN NUCLEII BAZALI

1. SINDROMUL DIENCEFALIC

Se caracterizează prin tulburări de conștiință de intensitate variată, care constau într-o stare de apatie, torpoare, obnubilare, somnolență, stupoare. Respirația este de tip Cheyne-Stockes sau respirație cu ritm ușor neregulat, întrerupt uneori de pauze scurte, pupile mici, reactive la lumină; reflexul cilio-spinal este conservat; mișcările reflexe ale globilor oculari în plan orizontal sînt conservate, însă uneori motilitatea reflexă oculară verticală este limitată sau abolită (comprimarea regiunii pretectale); există reflex oculo-cefalogir (în leziunile de frontieră diencefalo-mezencefalică), deviere conjugată a corpului și ochilor, fenomenul de „ochi de păpușă", uneori deviere lentă și persistentă a globilor oculari. Se notează semne de suferință piramidală bilaterală (Babinski bilateral). Pot fi evidențiate o rezistență musculară de tip paratonic și un reflex de apucare forțată; în absența unui deficit motor aceste modificări pot fi bilaterale. Pot exista diskinezii. Tulburările vegetative sînt absente.

În general, lezarea nucleilor bazali realizează o stare de bradikinezie și bradipsihie, cu scăderea tonusului afectiv-voițional, reducerea inițiativei, indiferentism, apatie, coborîrea tonusului funcțional al întregii activități psihice, ridicarea pragurilor senzoriale, traduse prin recepție întîrziată și inadecvată, lentoarea și dificultatea desfășurării proceselor asociative, ajungînd pînă la a nu mai reacționa decît la excitanți verbali sau nociceptivi puternici și o conduită ruptă de orice legătură cu mediul. Aceste tipuri de perturbări au fost asimilate cu starea de comă vigilă descrisă de autori francezi

Tardiv, la aplicarea stimulilor nociceptivi sau spontan poate apărea rigiditate de decorticare sau rigiditate prin decerebrare, adesea incompletă

Scanned with OKEN Scanner

Stupoarea sau **somnolența** reprezintă o pierdere parțială a răspunsurilor la solicitările mediului înconjurător, iar starea de conștiință este afectată mai mult sau mai puțin. Precum arată denumirile sus-menționate, pacientul prezintă o stare de somnolență, mai mare sau mai mică, dar la excitații sau chiar, uneori, spontan (după gradul stuporii) se trezește, vorbește, dă răspunsuri adecvate, complete, incomplete sau tardive, cere ce are nevoie, mănîncă singur sau dacă i se dă să mănînce; de asemenea, poate deschide ochii, să ceară să-și facă necesitățile, uneori mișcă mîinile spontan, chiar poate umbla; funcțiile vitale sînt bune; stupoarea este echivalentă cu coma vigilă — termen utilizat de autorii francezi. Dacă pacientul nu vorbește și nu răspunde la excitații se află în comă de gradul I, iar dacă răspunsurile sînt incoerente, este într-o stare confuzivă, și nu de stupoare.

Stupoarea de gradul I, sau adevărata somnolență, sau torpoare este dată de cointeresarea parțială a nucleilor bazali; somnolența este moderată, discontinuă, pacientul cade în ea din cînd în cînd și participă puțin la excitațiile din mediul înconjurător.

Stupoarea de gradul II este o somnolență mai accentuată, bolnavul doarme mult, dar se trezește la stimuli, vorbește uneori neclar, cere uneori ce are nevoie; leziunile sînt bilaterale în nucleii bazali.

Stupoarea de gradul III este o somnolență profundă, aproape continuă; pacientul abia răspunde la excitații și întrebări, rareori se trezește și cere ceva; leziunea este în nucleii bazali și în hipotalamus, cu cointeresarea restului creierului; trunchiul cerebral este indemn.

Stupoarea se întîlnește în traumatismele cranio-cerebrale grave, în formele care se agravează (intră în comă) sau în formele care se ameliorează (cînd iese din comă), în encefalite și procese expansive intracraniene cu această localizare sau în cele ce comprimă indirect diencefalul.

Prognosticul este în funcție de evoluție: dacă se ameliorează, prognosticul este bun; dacă stupoarea se agravează și trece în comă, prognosticul este grav.

Confuzia este o stare psihică dată de o leziune a emisferelor cerebrale cu cointeresare parțială și insulară a diencefalului; funcțiile vitale sînt bune, pacientul poate chiar umbla, însă vorbește incoerent (a se deosebi de afazie) și dă răspunsuri inadecvate; uneori este chiar puțin neliniștit, agitat.

Obnubilarea, după unii autori, este similară cu stupoarea. De fapt este o combinație între stupoare și confuzie. Pacientul are o stare de stupoare mică sau mijlocie, dar răspunsurile sînt confuze, neprecise. Este curios, cu cît stupoarea este mai superficială, cu atît starea confuzivă poate fi mai evidentă. Leziunea este în diencefal, cu o componentă mare corticală.

Frowein include torpoarea, stupoarea și obnubilarea într-un singur termen: „încețoșare a conștiinței" (*„clouding of consciousness"*).

2. SINDROMUL KORSAKOW

Este o entitate clinico-patologică bine definită, rezultînd din asocierea de manifestări neurologice de tip polinevritic, cu manifestări specifice psihice, în care domină amnezia anterogradă, confabulația și dezorientarea. În descrierea inițială a lui Korsakow (1889) sindromul este de altfel și denumit o „psihopolinevrită", iar autonomia lui se datorează mai ales studiilor ulterioare ale lui Chaslin (1895).

Scanned with OKEN Scanner

Sediul leziunilor dominante este mezencefalo-diencefalic.

În etiologie, factorul dominant este toxico-metabolic, în marea majoritate a cazurilor alcoolul etilic și în mai mică măsură alți factori toxici: oxidul de carbon, mercurul, arsenicul. Alte condiții etiologice survin într-o minoritate de cazuri și sînt de natură tumorală (tumori nevraxiale, metastaze, tuberculoame), infecțioasă, vasculară sau traumatică.

Componentele sindromului clinic sînt următoarele:

a) *Componente neurologice.* Fenomene de *polinevrită* există practic constant și sînt de amploare variabilă, uneori atît de fruste, încît pot rămîne nerevelate la examene de rutină. Numai în mod excepțional lipsesc realmente simptomele de polinevrită.

Fenomene de nevrită de nervi cranieni există relativ rar și sînt implicați mai ales nervii oculo-motori, facial, acustico-vestibular, foarte rar alte perechi de nervi cranieni.

b) *Componente psihice.* Se grupează într-o triadă specifică, la care se pot adăuga unele simptome psihice inconstante, persistente sau trecătoare. Triada este următoarea:

Amnezia retrogradă continuă este totală și debutează odată cu boala. De aceea, bolnavul nu poate furniza nici o dată anamnestică. El este incapabil să fixeze în memorie faptele cele mai banale (ce a mîncat, pe cine a văzut, ce i s-a arătat, ce a auzit) sau cele mai puțin obișnuite (resimțirea unei dureri, a unei emoții puternice, a unei operații efectuate după debutul bolii etc.). De asemenea, bolnavul nu reține în memorie propriile lui spuse și de aceea repetă, fără să-și dea seama, un același lucru de nenumărate ori, cu convingerea că nu l-a mai spus vreodată.

Deoarece bolnavul păstrează aproape intact patrimoniul mnezic dinaintea debutului bolii, el conservă un anumit comportament social și o ideație suficient de logică. Dar acest capital mnezic nu este totalmente intact. Chiar dacă nu este asociată o stare confuzivă sau o stare de dezagregare mintală, bolnavul deseori nu poate localiza în timp anumite evenimente importante din viața sa personală sau din contextul general de viață și, de asemenea, nu este apt de a le localiza exact în spațiu. Această așa-numită „dislocare de memorie în timp și spațiu" interferează destul de frecvent cu perturbarea de memorie de fixare. Conservarea unui fond logic și educațional face ca bolnavul să încerce să pareze deficitul mnezic, căruia nu-i poate face față, fie răspunzînd la întrebări prin alte întrebări, fie prin confabulație.

Confabulația — al doilea element fundamental al sindromului psihic — pare a fi un fenomen compensator pentru deficitul de memorie. Confabulația este mai rar spontană și de regulă este indusă de întrebările examinatorului sau ale celor din jur. Forma cea mai comună este cea de falsă memorie a evenimentelor recente sau a experiențelor personale. Realităților pe care nu și le mai reamintește, bolnavul le substituie, fapte și date mai mult sau mai puțin plauzibile, în funcție de nivelul său intelectual sau educațional.

Confabulațiile pot fi *simple*, ca false evocări a gesturilor sau habitudinilor cotidiene, sau pot fi *complexe* și fără aderențe la realitățile propriei experiențe a bolnavului, ca pure creații imaginative. Acestea din urmă conduc la aparența unei stări confuzionale, așa-numitul „delir de memorie" — termen introdus de Règis încă din 1923.

Scanned with OKEN Scanner

În constituirea tipului de confabulație, caracterele personalității premorbide joacă un rol important (Talland, 1965).

Dezorientarea este atît temporală, cît și spațială. Bolnavul disrupe după scurt timp legătura între fenomene simultane sau succesive, nu are concepția de durată, de situare în timp, de succesiune cronologică și nici de localizare în spațiu. Angelergues (1967) interpretează acest fenomen ca fiind o „confabulație în timp", așa cum există confabulație asupra evenimentelor.

O altă perturbare psihică mai mult sau mai puțin frecvent asociată o constituie *falsele recunoașteri*, care pot fi o formă a falselor memorii sau aparțin, poate, componentului confabulator.

Etiopatogenie și topografie lezională. În sindromul Korsakow de *etiologie etilică*, leziunile dominante și cu valoare patogenică sînt localizate mezo-diencefalic.

Încă de la sfîrșitul secolului trecut (Gudden, 1896; Bonhoeffer, 1899) a fost semnalată constanța leziunilor din corpii mamilari și, de asemenea, au fost descrise leziunile din unii nuclei diencefalici, precum și din pereții ventriculului al III-lea.

Cercetări ulterioare au confirmat constanța leziunilor mamilare, dar și faptul că ariile lezionale sînt mult mai întinse. Gamper (1928) situează leziunile între comisura anterioară și bulb, implicînd deci — în afara corpilor mamilari — corpii cvadrigemeni posteriori și o mare parte din nucleii nervilor cranieni.

De regulă, cortexul cerebral a fost considerat ca fiind indemn și numai în rare cazuri au fost semnalate leziuni corticale, dar cu caracter nesemnificativ din punct de vedere patogenic. Streck (1933), Környey și Saerthre (1937), accentuînd asupra leziunilor mamilare și ale celor periapeductale din trunchiul cerebral, menționează în același timp că eventualele modificări corticale nu au importanță în determinismul sindromului, ele fiind secundare sau terminale.

Abia în 1944, Riggs și Boles au atras atenția asupra frecvenței leziunilor talamice, iar în 1961, Adams și colab. au arătat că sînt implicați în special nucleii dorso-mediani, antero-ventrali și pulvinarul. Ei au emis, dealtfel, și ipoteza patogenică a întreruperii conexiunilor între structurile mediane diencefalice și cele corticale, rămase indemne.

Rolul pe care par să-l aibă corpii mamilari și poate cornul lui Ammon în structurarea memoriei retrograde a fost subliniat de numeroși autori (Delay și Brion, 1954; Orthner, 1957; Elissade, 1958 etc.).

Într-o serie de 70 de cazuri personale, Malamud și Skillicorn (1956) indică astfel frecvența topografică a leziunilor: leziuni periventriculare și periapeductale (100%), ale corpilor mamilari (95,7%), ale nucleilor dorso-mediali talamici (52,8%), ale cornului lui Ammon (24,2%). În alte 21,3% din cazuri au existat sau coexistat leziuni nespecifice.

Sindromul Korsakow *de etiologie tumorală* este mai curînd rar în comparație cu frecvența sindroamelor amnestice sau a perturbărilor mnezice nespecifice care apar în cursul evoluției tumorilor cerebrale cu diferite localizări. Primul caz a fost descris de Weisenburg (1910) dintr-un număr de 30 de cazuri de tumori mezo-diencefalice, urmînd cazurile publicate de Claude și Lhermitte (1918) și de Strauss și Globus (1931). Au fost de asemenea descrise cazuri în tumori ale bazei, inclusiv craniofaringioame, de către

Scanned with OKEN Scanner

Grünthal (1939), Benedek și Juba (1941) ș. a., iar în tumori ale ventriculului al III-lea, de către Sprofkin și Sciarra (1952), Arseni și Oprescu (1959) ș. a. Mai numeroase cazuri au fost descrise în metastazele cerebrale implicînd planșeul ventriculului al III-lea și corpii mamilari, dar acestea sînt numai în parte semnificative, deoarece existau metastaze multiple.

Cazurile de *etiologie traumatică* sînt incidental semnalate în literatură (Kleist, 1934; Bender și colab., 1949, Arseni și colab., 1972).

Leziuni *vasculare* mezencefalo-diencefalice cu sindrom Korsakow sînt de asemenea rare (Kleist, 1934; Angelergues și colab., 1960).

3. SINDROMUL KLÜVER-BUCY

Reprezintă o perturbare a stării de conștiință, în special sub aspect emoțional și comportamental, produsă de ablații sau leziuni distructive bilaterale temporale și rinencefalice (girusul hipocampic, uncus, cornul lui Ammon, complexul amigdalian).

După descrierile inițiale ale sindromului (Klüver și Bucy, 1937, 1938), studii ulterioare (Klüver, 1958) au precizat următoarele elemente componente: excesive tendințe orale, tendința irezistibilă de a atinge orice obiect din cîmpul vizual (*hipermetamorphosis*), agnozie vizuală, perturbări de comportament emoțional și de comportament sexual.

Totalitatea elementelor sindromului există numai la primate. Dealtfel, studiile inițiale au fost efectuate pe *Macachus rhesus*. Din cauza diferențelor de organizare nevraxială, la om elementele sindromului nu se suprapun întrutotul sindromului experimental. De asemenea, în patologia umană sindromul apare relativ rar, deoarece leziuni temporo-rinencefalice bilaterale și simetrice sînt excepționale: leziuni hemoragice sau ischemice, metastaze bilaterale, tuberculoame sau abcese bilaterale sau leziuni degenerative (ce pot surveni în cadrul maladiilor Alzheimer sau Pick cu evoluție rapidă) ori inflamatorii, în cadrul unor encefalite.

S-a încercat aplicarea sindromului experimental în clinica umană, în scopul cercetării unor perturbări patologice din sfera emotiv-comportamentală (Obrador, 1947). Ablația bilaterală temporo-rinencefalică nu a dus însă la rezultate clinice nici calitative, nici durabile și de aceea nu mai face parte actualmente din metodele uzuale ale psiho-chirurgiei.

Sindromul Klüver-Bucy se poate realiza în forma completă, mai ales experimental, la primate sau în forma incompletă (parțială), frecvent întîlnită în clinica umană.

Componentele sindromului în forma completă sînt următoarele:

a) *Excesive tendințe orale.* Acestea se manifestă printr-o introducere necontrolată în gură a oricărui obiect, fără discernămînt dacă este plăcut, util, dezagreabil, sau dăunător. Astfel, bolnavul apucă și duce la gură alimente sau excremente, plante sau fragmente vestimentare, cuie sau țigarete aprinse, cauciuc sau lumînări etc. Gestul de apucare cu mîna sugerează într-o măsură reflexul de prehensiune (*grasping*) din leziunile frontale, dar apucarea cu mîna nu este obligatorie (Poeck, 1969). Ceea ce este caracteristic în sindromul Klüver-Bucy este *aviditatea apucării cu gura*, uneori chiar direct, fără ajutorul mîinilor. Pilleri (1961) omologhează acest fenomen ca fiind un *„grasping oral"* printr-un efect de liberare temporală, așa cum reflexul de *grasping* al mîinii este un fenomen de liberare frontală.

Scanned with OKEN Scanner

b) *Agnozia vizuală* există în marea majoritate a cazurilor, dar în cadrul perturbărilor grave ale stării de conștiință, fiind dificil de analizat separat. Se poate chiar discuta în ce măsură *caracterul nediscriminativ* al prehensiunii orale nu poate fi atribuit agnoziei vizuale.

c) *Perturbările de comportament* au aspecte variate. În comportamentul general domină *apatia*, placiditatea. Reacțiile emoționale sînt minime sau inexistente, mimica inexpresivă.

În comportamentul sexual domină *dezinhibiția*: preferință pentru subiecte sexuale în conversație, cu utilizarea unor termeni indecenți, creșterea exagerată a libidoului, masturbație exhibiționistă, homosexualitate, agresivitate sexuală.

Existența *formelor incomplete* sau parțiale de sindrom Klüver-Bucy pot apărea în special la om, la care condițiile patologice realizează mai greu leziuni simetrice, bilaterale și suficient de extinse. În principiu, orice asociere a componentelor sindromului Klüver-Bucy poate fi nosologic încadrată ca formă incompletă a acestuia. Două condiții par însă a fi necesare: (1) topografia leziunilor și (2) existența cel puțin a simptomului dominant, care este excesiva tendință orală. Oricare dintre celelalte simptome poate fi produs fie de o leziune unilaterală, fie de una cu o altă topografie.

Topografia leziunilor. Sindromul Klüver-Bucy este indus numai de leziuni cu caracter *acut* sau *subacut*, niciodată prin leziuni cronice. Chiar în cadrul unor encefalite cu evoluție torpidă sindromul survine în legătură cu apariția unor crize temporale repetitive sau subintrante. De asemenea, în boli degenerative, cronice, sindromul survine numai în cadrul unor puseuri acute.

Este necesar ca leziunile temporo-rinencefalice să fie suficient de extinse și să implice, în mod obligatoriu, cornul lui Ammon, mai puțin complexul amigdalian, girusul și uncusul hipocampic sau alte structuri filogenetic mai vechi.

Desigur că în patologia umană cu greu pot exista leziuni bilaterale, selective, circumscrise la cornul lui Ammon și deci este dificil de precizat măsura în care alte leziuni adiacente sau difuze cerebrale contribuie la realizarea sindromului.

C. SINDROAME DATE DE LEZIUNI CORTICALE

1. RIGIDITATEA PRIN DECORTICARE

Sindromul de rigiditate prin decorticare apare mult mai rar decît sindromul de decerebrare, ca efect imediat sau precoce al unui traumatism cranio-cerebral sever sau grav. Sindromul survine de regulă în stadii mai tardive, ca o manifestare hipertonică în evoluția stărilor comatoase prelungite.

Se pare că termenul a fost introdus în clinica umană de către Nyström (1960), dar el poate fi regăsit anterior în legătură cu condiții patologice netraumatice (Zemann și Youngue, 1957). Descrieri complete ale sindromului prin leziuni traumatice se regăsesc în lucrări clasice de neurotraumatologie (Plum și Pozner, 1966; Arseni și Oprescu, 1972; Bricolo, 1976, ș.a.).

Scanned with OKEN Scanner

Prototipul sindromului (fig. 32), are următoarele caracteristici:

— rigiditate în extensie a capului și trunchiului, de intensitate mai moderată decît în cazul decerebrării și care nu ajunge niciodată la stadiul de opistotonus;

— postură a membrelor superioare cu contractură în flexie a tuturor segmentelor, cu predominanță a celor distale;

— postură a membrelor inferioare cu contractură în extensie, rotație internă și flexie plantară;

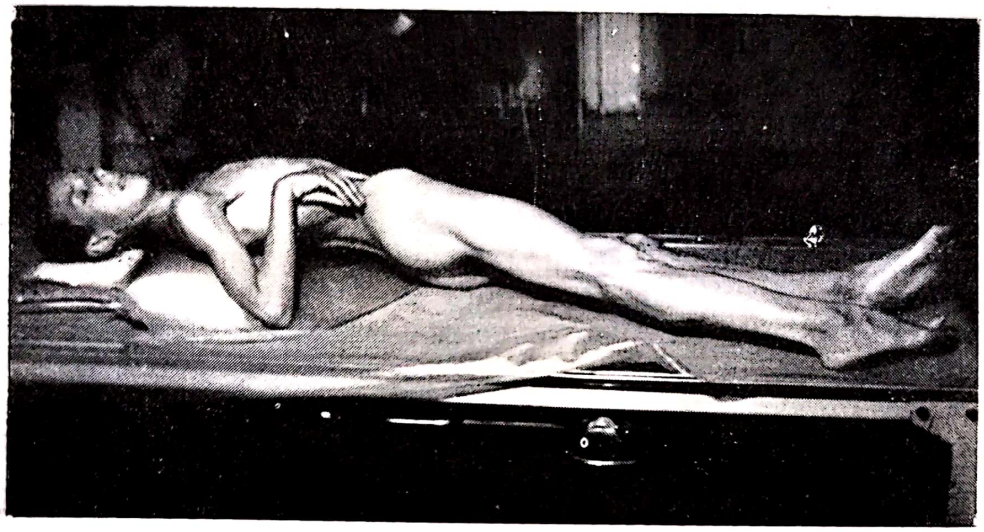

Fig. 32. — Aspectul clinic al rigidității prin decorticare.

— fenomenele de rigiditate sînt mai puțin sau deloc influențate de stimuli nociceptivi sau de alt fel. Deci, spre deosebire de rigiditatea prin decerebrare, decorticarea nu poate fi declanșată sau agravată de stimuli extero- sau proprioceptivi;

— reflexul Magnus-de Kleijn poate fi pus în evidență;

— semne de piramidalitate bilaterală (cu vivacitate sau polikinezie a reflexelor miotatice); uneori clonus, extensie bilaterală a halucelui, excepțional spontană sau reactivă la stimuli heterotopi;

— alterare accentuată a stării de conștiință, dar nu comă cum se întîlnește în rigiditatea prin decerebrare, și asociată cu perturbări vegetative mai puțin ample sau în unele cazuri chiar nerevelabile.

Fenomenul de rigiditate prin decorticare apare în crize, dar poate să apară în mod spontan sau poate fi declanșat ori amplificat de stimuli nociceptivi (presiune supraorbitară, înțepenirea feței). În cazul aplicării unor stimuli dureroși, noi am putut observa că *răspunsul mimic de suferință dureroasă persistă de regulă un timp mai îndelungat* decît durata fenomenelor de rigiditate prin decorticare, declanșate sau amplificate de durere.

Rigiditatea prin decorticare în sindromul de contuzie cerebrală gravă, difuză, este aproape întotdeauna bilaterală. În alte leziuni ea poate fi și unilaterală.

Așa cum remarcă și Plum și Posner (1966), semiologic sindromul apare ca o dublă hemiplegie spastică cronică prin leziuni care întrerup căile cortico-spinale. Dar hemiplegia spastică cronică, chiar bilaterală, nu este asociată cu coma și, dacă experimental (Biber și Fulton, 1938) sau pe material anatomopatologic uman (McNealy și Plum, 1962) decerebrarea

Scanned with OKEN Scanner

a fost asociată cu leziuni fronto-capsulare bilaterale, talamice și pedunculare rostrale, există fapte de observație care complică această schemă explicativă. În fapt, sindromul de rigiditate prin decorticare poate să coexiste, la același bolnav, cu rigiditatea prin decerebrare în jumătatea controlaterală a corpului sau, în cazurile cronice, în cadrul unui sindrom apalic. In aceste cazuri, leziunile traumatice sînt multiple, atît emisferice, cît și în trunchiul cerebral. Într-un număr de 7 cazuri de rigiditate prin decorticare instalată imediat sau precoce după traumatism, la care nu a existat un revărsat sanguin intracranian și la care noi am avut posibilitatea de a efectua o evaluare a leziunilor post-mortem (la interval de 1—7 zile de la impact), au putut fi revelate leziuni traumatice de tip contuzional și de microrevărsate sanguine în ambele emisfere cerebrale — cu predominanță frontal —, difuze în arii mezo-diencefalice, și în 5 din 7 cazuri leziuni evidente în trunchiul cerebral. Într-unul din cazuri, o leziune majoră exista în talamus.

Fenomenele apar bilateral sau, rar, unilateral. Leziunea este difuză în ambele emisfere cerebrale (ischemie, anoxie, traumatism) sau este bilaterală — în talamus și capsula internă (hemoragie).

Pronostic și posibilități terapeutice. În comparație cu sindromul de rigiditate prin decerebrare, prognosticul imediat al rigidității prin decorticare este mai puțin grav din punct de vedere vital. Din punct de vedere funcțional, sindromul de decorticare este, în foarte multe cazuri, o etapă intermediară către o evoluție cronică, unele elemente ale sindromului în starea sechelară, tardivă, apar după un traumatism cranio-cerebral grav.

Posibilitățile terapeutice sînt mai puțin ample decît în sindromul de rigiditate prin decerebrare, deoarece de regulă perturbările vegetative nu au aceeași amploare și gravitate și numai în relativ puține cazuri sînt necesare metode drastice de terapie intensivă. Leziunile cerebrale multiple fiind inerent însoțite de un grad de edem cerebral, ponderea terapeutică va fi cea ca steroizi, în doze antiedematoase.

2. SURDOMUTITATEA

Mai puțin frecvent întîlnită după traumatisme grave, dar poate apărea chiar și după cele ușoare : bolnavul și-a revenit complet, dar mai persistă o surdomutitate timp de 1—2 săptămîni, fără alte simptome neurologice sau psihice. Această manifestare este datorită procesului de inhibiție supraliminară a zonelor celor mai nou apărute pe scara onto- și filogenetică, conform legilor biologice care au demonstrat că structurile anatomice și funcțiile lor revin cu atît mai tardiv, cu cît sînt de achiziție mai recentă.

3. SINDROMUL VEGETATIV PREFRONTAL (TÖNNIS)

În partea superioară a ariei premotorii există o zonă vegetativă cu rol de a regla tensiunea arterială și pulsul. Sindromul apare în faza de restabilire a bolnavului după diferite encefalite și mai ales traumatisme cranio-cerebrale : pacientul este complet restabilit neurologic și psihic, dar persistă unele tulburări cardio-vasculare. Pacientul face o hipotensiune arterială și o tahicardie atunci cînd își schimbă poziția din decubit în ortostatism. Aceste tulburări sînt chiar luate ca semn de prognostic în stabilirea convalescenței.

Scanned with OKEN Scanner

4. AGITAȚIA

Agitația simplă sau asociată cu manifestări agresive, este generată de o leziune difuză a cortexului cerebral.

5. AMNEZIILE POSTTRAUMATICE

Constituie unul dintre cele mai comune fenomene ale efectelor traumatice cerebrale — atît recente, cît și tardive. Sub diferite forme — ca amnezii izolate sau ca element al altor sindroame psihopatologice posttraumatice —, amneziile reprezintă unul dintre factorii comuni ai efectelor traumatice, indiferent de intensitatea traumatismului. Așa cum subliniază W. R. Russell (1961, 1971), perturbările mnezice posttraumatice „au nu numai o semnificație clinică, dar au contribuit în mare măsură la cunoașterea mecanismelor cerebrale".

Amneziile posttraumatice comportă două componente majore: (1) amnezia posttraumatică (APT) propriu-zisă și (2) amnezia retrogradă (AR). La acestea se adaugă unele variante mai puțin semnificative, ca amneziile parțiale (ca extensie sau conținut), precum și amneziile care fac parte din sindroame psihopatologice posttraumatice mai complexe. Acestea din urmă sînt discutate în cadrul sindroamelor posttraumatice respective.

Amnezia posttraumatică (APT) este definită ca perioada de amnezie după revenirea bolnavului la un anumit nivel de conștiință, chiar încă perturbată, sau la un nivel normal, în care persistă numai deficitul mnezic. Majoritatea autorilor care s-au preocupat de amnezia posttraumatică (Russell, 1932; Conkey, 1938; Symonds și Russell, 1943; Russell și Nathan, 1946; Williams și Zangwill, 1952; Zangwill, 1961; Russell și Smith, 1961; Whitty și Zangwill, 1966; Russell, 1971; Fodor, 1972; Brooks, 1972; Zangwill, 1976 ș.a.) sînt de acord că durata amneziei posttraumatice este în direct raport cu gravitatea leziunilor traumatice cerebrale, dacă nu au existat leziuni traumatice sau, mai ales, netraumatice anterioare. W. R. Russell, căruia i se datoresc cele mai comprehensive și exhaustive studii asupra amneziilor posttraumatice, a demonstrat corelații nu numai cu intensitatea traumatismului, dar și cu alți parametri (vîrstă, fracturi craniene, coexistența de revărsate sanguine intracraniene, starea cerebrală preexistentă etc.). Ca și Brooks (1972), Russell (1971) a putut demonstra că există o relație directă între durata amneziei posttraumatice și vîrsta bolnavului traumatizat, ceea ce nu s-a dovedit valabil pentru alte aspecte psihopatologice, ca de exemplu pentru anxietate.

Aprecierea amneziilor posttraumatice nu se poate face decît *retrospectiv*, după ce bolnavul și-a redobîndit un suficient nivel de conștiență. Numai în aceste condiții el poate fi supus unor teste auditive sau vizuale, dar și evaluarea acestora implică un grad de cauțiune, deoarece există în general tendința ca bolnavul să încerce mascarea acestor deficite mnezice fie prin eludare, fie prin confabulare.

Semiologic, Mifka (1976), ca și alți cercetători precedenți, accentuează asupra faptului că ceea ce domină este *perturbarea memoriei recente*, chiar în condiții de completă reabilitare aparentă a nivelului de conștiență. El denumește acest aspect „psihoză amnestică", ce nu are legătură nici cu gravitatea leziunilor cerebrale, nici cu vîrsta ori cu leziunile cerebrale pre-

Scanned with OKEN Scanner

existente. Nu ar exista dificultăți în reamintirea vechilor engrame mnestice. De aceea, bolnavul este într-o măsură apt să-și rezolve problemele vieții de fiecare zi, dar este invalidat în achiziția unor cunoștințe noi, ceea ce din punctele de vedere personal, profesional și social îl face să devină handicapat. Totuși, acești bolnavi sînt susceptibili de recuperare.

Tot din punct de vedere semiologic, este necesar un fin discernămînt între componentul strict patologic al amneziei și elementul pur psihogenic care poate coexista. Testele psihologice pot aduce o contribuție în acest sens, ca și o bună cunoaștere a personalității premorbide. Dificultatea cea mai mare o prezintă bolnavii care au mai avut unul sau mai multe traumatisme cranio-cerebrale urmate de sechele mnezice sau de alt fel. Acești bolnavi sînt în genere și cei mai predispuși la noi accidente cerebrale. În aceste cazuri, discernămîntul între eventualele sechele mnezice și amnezia după ultimul traumatism cranio-cerebral este dificil și în unele cazuri practic insolubil.

Substratul morfologic, lezional, al amneziilor posttraumatice pare să fie în *ariile hipocampice* ale lobilor temporali. Milner (1966) a putut demonstra că în cazurile de rezecție bilaterală de girus hipocampic perturbarea mnezică era în funcție de amploarea leziunilor, factor de care depind și posibilitățile de recuperabilitate. Personal credem că o mare participare revine cortexului cerebral.

Amnezia retrogradă (AR) este definită ca imposibilitatea de a rememora fapte sau idei din perioada imediat precedentă traumatismului. Condiția este ca în momentul traumatismului creierul să fi fost alert și în condiții funcționale normale.

De regulă, AR este de foarte scurtă durată (de cîteva secunde, cîteva minute, mai rar de cîteva ore). Ca și în cazurile de APT, durata AR este în primul rînd în raport cu amploarea și cu gravitatea leziunilor cerebrale traumatice.

Există de asemenea un raport între durata amneziei posttraumatice și cea a amneziei retrograde. În cazuri mai grave, unei durate de aproximativ 20 de minute a AR îi corespunde o perioadă de mai multe zile a APT (Russell, 1969), dar aceasta nu este regulă fără excepții : unei APT de cîteva zile îi poate corespunde o AR de cîteva secunde sau de cîteva minute. Există și excepții mai bizare, ca exemplul citat de Mifka (1976), în care bolnavul, după un traumatism cranio-cerebral grav prin cădere pe munte, după revenirea stării de conștiență, a avut o perioadă de AR de cîteva ore, dar își putea reaminti începutul expediției montane, nu însă și că avea un copil acasă.

Există cazuri de AR de foarte lungă durată — cîteva luni sau chiar cîțiva ani. În aceste cazuri sînt implicate perturbări grave și leziuni întinse *în structurile rinencefalice* (Russell, 1976).

În această expunere, parametrii au fost limitați numai la amneziile pure posttraumatice (APT și AR), nefiind extinși la amneziile care apar ca una dintre componentele unor sindroame posttraumatice mai complexe. Astfel, perturbările mnezice din sindromul Korsakow, cele din sindromul apalic și din sindromul Klüver-Bucy sînt descrise separat.

Clasic, se mai descriu amnezia „frontală" și amnezia „occipitală" pe care nu le includem în această expunere asupra amneziilor posttraumatice pentru mai multe motive.

Scanned with OKEN Scanner

Amnezia „frontală" este îndoielnică ca entitate de sine stătătoare. Perturbările mnezice sînt datorite în special inatenției. Marea majoritate a cazurilor sînt de natură tumorală, în ordine descrescîndă — vasculară și numai în cazuri izolate a fost descrisă amnezia posttraumatică prin leziuni frontale bilaterale.

Amnezia „occipitală", descrisă inițial de Dide și Bocazo (1902), este un sindrom complex, frecvent de origine tumorală și care se integrează în sindromul Korsakow.

Amneziile posttraumatice fac parte din grupul amneziilor hipocampice și deci nu pot fi incluse în sindroame mai complexe care implică leziuni extensive ale sistemului rinencefalic : cornul lui Ammon, fornix, corpii mamilari, hipotalamus și girusul cingulat.

D. SINDROAME DATE DE LEZIUNI DIFUZE

1. SINDROMUL APALIC

Inițial, sindromul apalic a fost descris de către Kretschmer, în 1940, la o serie de bolnavi arteriosclerotici, luetici sau cu leziuni traumatice cerebrale la care exista o gravă și permanentă alterare a stării de conștiință, reactivitate la stimuli nociceptivi, precum și variate perturbări neurologice. Starea descrisă nu era de comă propriu-zisă, deoarece bolnavii mențineau ochii deschiși.

Fiind descris de un psihiatru și pe un număr relativ restrîns de cazuri sindromul a devenit recunoscut mult mai tîrziu, în special prin lucrările școlii vieneze de neurologie și neuropatologie (Gerstenbrandt, 1967 ; Jellinger, 1965, 1969 ; Jellinger și Seitelberger, 1970), cît și datorită numărului mai mare de supraviețuitori după traumatisme cerebrale grave, stări toxice sau anoxice, prin aplicarea tehnicilor moderne de terapie intensivă.

Sindromul clinic poate exista în forma completă sau în forme parțiale, incomplete, cunoscute sub denumirea de sindroame „dispalice".

Sindromul complet, în perioada de stare, are următoarele componente (Gerstenbrandt, 1967) :

a) **Alterarea stării de conștiință** este într-o oarecare măsură asemănătoare cu cea din mutismul akinetic. Bolnavul menține ochii deschiși, dar nu urmărește cu privirea, nu are reflexul de clipire la amenințare, nu are reflex palpebral. Nu se observă nici o reacție emoțională diferențiată, ci numai unele pseudoemoționale, care sînt nespecifice, de natură vegetativă. Nu există nici un tip de reacție la mediul ambiant. În mod frecvent există o perturbare a ritmului somn-veghe, cu scurte perioade de veghe (3—4 ore) alternînd cu lungi perioade de somn, din care bolnavul poate fi trezit prin stimuli nociceptivi.

b) **Fenomene posturale**, care constau în poziția în flexie a membrelor. Aceasta se poate accentua la schimbarea pasivă de poziție a capului și este mai marcată la membrele superioare. Trunchiul este în ușoară extensie. În timp apar ankiloze, retracții tendinoase și chiar osificări.

c) **Fenomenele motorii** sînt constante și sub forme variate :

Reacții motorii primitive, cu caracter global, asemănătoare cu cele ale sugarului. Ele survin la stimuli nociceptivi și au latență prelungită. Sînt

Scanned with OKEN Scanner

frecvent însoțite de manifestări vegetative. Amploarea și tipul lor sînt în funcție de locul și de intensitatea stimulilor.

Reacții motorii stereotipe sau șabloane motorii primitive, considerate ca fiind patognomonice. Cele mai evidente sînt cele *bucale*, care se traduc prin deschiderea gurii la orice stimul tactil, precum și prin tendința de apucare cu gura a excitantului tactil, *fără discriminare*, analoagă cu tendința sugarului. În unele cazuri se produce „reflexul buldogului", care constă în strîngerea puternică și permanentă între dinți a oricărui stimulent tactil, chiar inadecvat. Reflexul poate fi urmat de mișcări de lingere sau de sugere și apoi de masticație, care poate fi prelungită uneori chiar în gol. În unele cazuri pot apărea mișcări de căscat sau reflexul Bablein, propriu sugarului, care constă în deschiderea gurii și opistotonus la apăsarea palmelor. Acest din urmă reflex apare de regulă în cazuri grave.

Reflexe motorii anormale. Reflexul de apucare (*grasping*) este practic constant. Reflexul palmo-mentonier (Marinescu-Radovici) există foarte frecvent, iar în cazuri grave acest reflex poate fi declanșat de stimuli aplicați pe întreg membrul superior. Alte reflexe mentoniere (police-mentonier, zigomatic-mentonier sau mentoniero-mentonier) pot fi de asemenea observate.

Reflexe posturale și vestibulare nu sînt constante, dar apar la unii bolnavi în faza de tranziție. În perioada de stare se observă în special reflexe oculo-cefalogire, ca și reflexe vestibulo-oculare, fie sub forma tonică, fie sub forma nistagmică.

d) **Fenomene vegetative**. Modificări pupilare, cardio-circulatorii sau de temperatură apar în aproximativ 25% din cazuri. Labilitatea vegetativă generează perturbări metabolice, caşexie, tulburări trofice (escare, redori și osificări periarticulare), precum și o scădere a rezistenței la infecții intercurente.

e) **Fenomene oculo-motorii** există constant. Se notează strabism divergent, anizocorie, paralizii ale privirii. Reflexele fotomotorii sînt diminuate.

f) **Simptome piramidale**. O tetrapareză spastică există în mod constant. În unele cazuri se poate observa un sindrom de pseudobulbarism.

g) **Simptomele extrapiramidale** de tip parkinsonian sînt frecvente. Se pot observa rigiditate segmentară, akinezie, amimie, hipersalivație, mai rar tremor.

h) **Tulburări sfincteriene** apar sub formă de incontinență totală sau de vezică reflexă.

În sindromul apalic (de decorticare) disociația între tulburările de perceptivitate foarte grave prezentate de bolnavul apalic și reactivitatea nespecifică conservată amintește tabloul tulburărilor de conștiință observate în mutismul akinetic. Reacția la durere normală, frecvent exagerată, aparența vigilă a bolnavului, hipertonia musculară, îmbrăcînd cel mai adesea aspectul rigidității de decorticare, completează tabloul clinic al sindromului apalic. Testarea tulburărilor de conștiință ale unui bolnav cu sindrom apalic, după schema lui Jouvet, prezentată mai sus, permite redarea concisă a acestor tulburări prin formula $P_5—D_1—R_1—V_1$, care arată că perceptivitatea unui asemenea bolnav este total abolită, dar celelalte reacții sînt conservate sau chiar exagerate. Denumirea de sindrom reactiv hiperpati-hipertonic-aperceptiv, dată de Jouvet sindromului apalic, surprinde

Scanned with OKEN Scanner

trăsăturile clinice caracteristice ale acestuia. Sindromul este generat de leziuni corticale sau subcorticale întinse, trunchiul cerebral fiind cel mai adesea cruțat.

Evoluția sindromului apalic este de regulă spre stabilizare, dar unele componente ale acestuia se pot agrava sau se pot ameliora. Astfel, perioadele de veghe pot deveni din ce în ce mai lungi, șabloanele motorii bucale, ca și reflexele mentoniere se pot ameliora sau chiar pot să dispară. Funcțiile vegetative de regulă se stabilizează. Numai în unele cazuri bolnavul poate fi mobilizat sau se poate mobiliza singur. În cele mai multe cazuri însă rigiditatea în flexie a membrelor se menține sau se agravează, fenomenele de tip parkinsonian se accentuează.

În cazurile cu remisiune, funcțiile nevraxiale se reintegrează de la nivelul mezencefalic spre nivelul cortical. Starea neurologică finală a bolnavului depinde în mare măsură de nivelul la care se stabilizează leziunile definitive.

INVESTIGAȚIILE PARACLINICE

Electroencefalografia. După perioada de comă, traseele devin mai puțin plate, iar mai tîrziu apar unde *theta* și *beta* sau *theta* și *delta*, iar ulterior potențiale rapide și desincronizare progresivă. Mult mai tîrziu poate să se ivească un ritm *alfa*, care inițial este asociat cu *theta-delta* sau *theta*, de obicei concomitent cu dispariția ritmurilor rapide. În unele cazuri apar vîrfuri sau vîrfuri-undă, chiar în absența unei epilepsii clinice.

Pneumoencefalografia relevează un grad de hidrocefalie, care nu are însă un raport direct și constant cu stadiile clinice.

Angiografia carotidiană nu prezintă un interes particular. Ea poate arăta doar semnele indirecte de hidrocefalie.

Alte metode de investigație nu furnizează elemente concludente.

TOPOGRAFIA LEZIONALĂ ȘI FIZIOPATOLOGIE

Jellinger, Gerstenbrandt și Patelsky (1963) și Jellinger (1965) au efectuat foarte largi și minuțioase descrieri ale leziunilor nevraxiale și extranevraxiale.

Leziunile nevraxiale sînt întotdeauna multiple, cu localizări variate și de tipuri diferite : în cortex — arii întinse de contuzii și dilacerări, de regulă multiple ; în substanța albă — zone de necroză și de dilacerare ; în unele cazuri — hematoame intraparenchimatoase.

În corpul calos, leziunile variază de la focare de necroză la distrugere practic totală.

În nucleii centrali există focare hemoragice și necrotice.

În trunchiul cerebral leziunile sînt extinse și în diferite stadii contuzionale.

Leziunile extranevraxiale sînt nespecifice, variate, dar frecvente Astfel, se semnalează leziuni miocardice, hepatice, tubulo-renale, hemosi deroză splenică. Intercurent pot surveni bronhopneumonii, pericardite tromboflebite care să producă embolii pulmonare, edem cerebral acut.

Scanned with OKEN Scanner

Scanned with OKEN Scanner

MECANISMELE DE PRODUCERE

Mecanismele de producere a leziunilor sînt multiple, dar se pare că cele dominante sînt de tip hipoxic. După șocul traumatic, stopul cardiac reversibil, perturbări metabolice sau alte condiții, consecutiv edemului cerebral inițial se produce o diminuare a fluxului sanguin cerebral, iar fenomenul de reirigație poate fi implicat. Navarro și Matakas (1975), Ingvar și colab. (1972), ca și Heiss și colab. (1972) au putut demonstra că există realmente o semnificativă reducere a fluxului sanguin cerebral, chiar după o perioadă mai îndelungată de timp.

În cazurile cu evidentă existență a dezvoltării conurilor de presiune cu hipertensiune intracraniană subsecventă, mecanismul dominant pare a fi tot cel de reducere persistentă a fluxului sanguin cerebral.

În unele politraumatisme, cel puțin o parte din leziuni se produc prin embolii cerebrale multiple.

E. SINDROAME DATE DE LEZIUNI SITUATE ÎN VARIATE ETAJE

Există sindroame neurolcgice care pot fi date de leziuni în toate etajele encefalului, uneori într-unul (cortical, subcortical, trunchi) sau două etaje. Astîel, există :

1. SINDROMUL DE LOGOREE CU HIPERKINEZIE (ARSENI-DĂNĂILĂ)

Urmărind comportamentul bolnavilor cu diferite afecțiuni neurochirurgicale, am observat că, în afara sindromului de mutism akinetic, starea bolnavilor se poate manifesta și în sens opus, îmbrăcînd aspectul de logoree cu hiperkinezie sau o gamă de aspecte variate, intermediare între aceste extreme (logoree fără hiperkinezie, hiperkinezie fără logoree, hiperkinezie cu mutism). În tabelul V sînt indicate leziunile și sindromul corespunzător în cazul celor 13 bolnavi studiați.

Comentarii. Cele 13 cazuri studiate sînt grupate după simptomatologia pe care o prezentau în 3 grupe : 1) sindromul de logoree cu hiperkinezie la primele 6 cazuri ; 2) sindromul de logoree fără hiperkinezie la cazul 7 ; 3) sindromul de hiperkinezie cu mutism la ultimele 6 cazuri.

În general leziunile au fost de tip compresiv distructiv, și nu de tip iritativ.

Considerăm că sindromul de logoree cu hiperkinezie este un sindrom antagonist aceluia de mutism akinetic. Ambele sindroame apar ca o consecință a unor leziuni distructive (contuzie, hemoragie, ramolisment, compresiune cerebrală) și numai excepțional poate fi vorba de o eventuală excitație. Mutismul akinetic are la bază o leziune netă situată la nivelul formațiunii reticulate activatoare ascendente (SRAA). Sindromul de logoree și hiperkinezie se produce în contrast cu precedentul în caz de lezare a sistemului reticulat inhibitor ascendent (SRIA).

Leziunile găsite în cazurile noastre (punte, partea rostrală a trunchiului cerebral, hipotalamus, partea anterioară și internă a lobului temporal și cortexul cerebral) marchează calea SRIA a cărei lezare ar produce acest sindrom.

TABELUL V

Sediul leziunii în sindromul de logoree cu hiperkinezie

Nr. cazuri	Sex	Vîrstă (ani)	Leziunea	Sindromul	EEG
1	F	46	Neurinom de acustic stîng	Logoree cu hiperkinezie	Normal
2	F	35	Anevrism de arteră bazilară rostral	Logoree cu hiperkinezie	Unde *theta* și *delta* cu voltaj scăzut, fronto-temporal drept
3	F	48	Meningiom de pterion drept	Logoree cu hiperkinezie	Bufee de unde *theta* cu voltaj scăzut, temporal drept
4	M	49	Tumoare de bază a craniului, etaj mijlociu, cu dezvoltare maximă retro- și laterohipofizară stîngă	Logoree cu hiperkinezie	Unde *alfa* și *theta* cu voltaj scăzut + vîrfuri mici și difuze
5	M	41	Hematom încapsulat de emisferă stîngă	Logoree cu hiperkinezie	Trasee cu voltaj scăzut
6	M	42	Meningiom de sinus longitudinal superior dezvoltat frontal bilateral	Logoree cu hiperkinezie	Unde *alfa* rapide și cu voltaj scăzut intricate cu *beta* și *theta*, anterior
7	F	57	Hematom subdural posttraumatic, cu dilacerare și ramolisment al părții anterioare a lobului temporal	Logoree fără hiperkinezie	
8	M	9	Meningoencefalită cu afectarea trunchiului cerebral	Hiperkinezie cu mutism	Unde *theta* ascuțite mediovoltate, mai accentuate în dreapta
9	F	27	Dilacerare posttraumatică a lobului orbitar stîng și întins ramolisment hemoragic fronto-parietal stîng	Hemihiperkinezie dreaptă cu mutism	Unde *theta* și *delta*, disritmice, mono- și polimorfe, mediovoltate, fronto-parietal bilateral
10	F	59	Anevrism polilobat sacciform de sifon carotidian drept	Hemihiperkinezie dreaptă cu mutism	Traseu disritmic mediovoltat cu unde lente înscrise difuz, fără asimetrie
11	M	29	Metastază frontală dreaptă profundă	Hemihiperkinezie dreaptă cu mutism	Unde *theta* mono- și polimorfe, predominant parietal drept; traseu lent disritmic

Scanned with OKEN Scanner

TABELUL V (continuare)

Nr. cazuri	Sex	Vîrstă (ani)	Leziunea	Sindromul	EEG
12	F	46	Neurinom de acustic drept + tumoare în treimea anterioară a nucleului caudal	Hemihiperkinezie dreaptă cu mutism; inițial, logoree cu hiperkinezie	Traseu disritmic cu unde *theta* difuze și unde iritative sporadice, bilateral
13	M	41	Meningomatoză frontală stîngă; meningiom în F_2-F_3 stîng și meningiom de coasă F—P bilateral	Hiperkinezie stîngă și mișcări orizontale ale capului de tip parkinsonian; afazie	Unde lente difuze stîngi

Simptomatologia cerebrală prezentată, care este atît de diversă, nu poate fi explicată decît prin intricarea lezională concomitentă și în proporții variabile a celor două sisteme reticulate ascendente antagoniste — inhibitor și activator.

După opinia noastră, explicația sindromului de hiperkinezie ar fi: la primul caz, sindromul a apărut drept consecință a lezării SRIA date de neurinomul de acustic, iar la cazul 2, datorită unei siderări funcționale provocate de hemoragia consecutivă anevrismului de arteră bazilară. Această situație a fost posibilă datorită faptului că SRIA se află spre exteriorul trunchiului cerebral. La cazul 3 credem că este vorba de compresiunea pe care meningiomul de aripă de sfenoid o exercită asupra unui sistem inhibitor, probabil *„caudate loop"* (Buchwald și colab., 1961); înlăturarea compresiunii prin ablația tumorii a dus la regresarea simptomatologiei. La cazul 4 cu tumoare de bază a craniului în etajul mijlociu, simptomatologia s-a produs ca urmare a compresiunii SRIA la nivelul hipotalamusului, a sistemului talamic median (Hess, 1932; Hunter și Jasper, 1949; Monnier, 1950; Nauta și Kuypers, 1958) și a sistemului talamic de recrutare al lui Dempsey și Morison (1942).

La bolnavul cu hematom încapsulat subdural de emisferă dominantă, fără afazie și tulburări intelectuale care să indice o leziune corticală, explicăm apariția simptomatologiei prin compresiunea de trunchi cerebral (existența hemiparezei ipsilaterale). La cazul 6 a fost un fenomen de compresiune și de distrucție a unui sistem inhibitor din apropiere, probabil *„caudate loop"* și regiunea limbică (Hernandez-Péon, 1963). La cazul 7 cu hemipareză ipsilaterală interesarea trunchiului cerebral a fost determinantă. La cazul 8 leziunea a fost mult mai difuză, putînd interesa atît formațiunile de la baza creierului, cît și trunchiul cerebral. La cazul 9, care a prezentat dilacerare de lob orbitar și ramolisment întins, care începea de la nivelul ansei putameno-caudate și se întindea pînă la limita dintre lobul parietal și cel occipital stîng, ne putem explica foarte bine crizele vegetative, lipsa de vocalizare și hemiplegia dreaptă.

În ceea ce privește hemihiperkinezia stîngă de aceeași parte cu leziunea, s-ar putea explica prin admiterea unei leziuni a sistemului reticulat inhibitor al inelului caudat ipsilateral, cît și prin conul de presiune temporal,

Scanned with OKEN Scanner

care comprima trunchiul cerebral, fapt dovedit și prin prezența *grasping reflex*-ului de partea stîngă.

La cazul 10, la care scintigrafia a relevat o zonă de ramolisment care cuprindea și inelul caudat *(caudate loop)*, hiperkinezia ar fi consecința acestui fapt. Mutismul s-ar datori unei leziuni tot vasculare de la nivelul trunchiului cerebral, a cărui interesare este evidențiată prin *grasping reflex* și pareza de oculomotor comun.

La cazul 11, metastaza frontală dreaptă interesa sigur și inelul caudat, iar la 12 leziunea determinantă a fost dublă : de trunchi cerebral și de nucleu caudat.

Microscopic, pe secțiuni seriate ale trunchiului cerebral, s-au evidențiat la nivelul bulbului, în nucleul gigantocelular, neuroni hipercromi efilați. În protuberanță, în jurul ventriculului al IV-lea s-au găsit vase cu pereți îngroșați, edem spongios în jur, iar în partea laterală a nucleului pontin central oval, o mică cicatrice vasculo-glială, cu lipsuri neuronale.

La nivelul pedunculului s-a constatat o gliază intensă difuză unilaterală dreaptă, cu numeroase astroglii reactive.

Hiperkinezia, avînd drept consecință o leziune caudată provocată experimental la diverse animale, a fost raportată de Richter și Hines (1938), F. A. Mettler și C. C. Mettler (1942), Klosovski și Volzhina (1956), Davis (1958), Whittier și Orr (1962). La ultimul caz, ca și la cazul 6, apariția sindromului de hiperkinezie s-ar datora tot interesării inelului caudat, regiunii limbice, a ariilor corticale 6—8, cît și lezării unor conexiuni cu formațiunile mai profunde ale nucleilor cenușii centrali, care au imprimat mișcării un aspect tipic parkinsonian. Întreruperea unor circuite supresoare cortico-strio-talamo-corticale poate fi admisă. Feldman și Dafny (1970), care au demonstrat experimental existența unei căi inhibitorii caudo-palido-hipotalamice, conchid că nucleul caudat influențează hipotalamusul, via *globus pallidus* și, de asemenea, prin alte căi neuronale. Autorii au demonstrat că formațiunea reticulată, hipocampul, septul și corpul striat, modulează într-un grad considerabil proiecțiile senzoriale către hipotalamus și că structurile amintite mai sus au efecte inhibitorii asupra potențialului evocat somato-senzorial.

În concluzie, tabloul unui bolnav cu logoree și hiperkinezie este următorul : pacientul prezintă o dorință sau un impuls irezistibil și aproape continuu spre acțiune, mișcare și vorbire cu : a) logoree, creșterea fluxului ideativ (tahipsihie) și a sistemului ideativ (tahifemie), cînd leziunile corticale nu sînt prea mari ; b) latență hiperreactivă (hiperprosexie) și reflex de orientare prompt ; c) latență foarte mică în răspunsuri ; d) încărcare afectivă adecvată situațiilor ; e) hipermnezie, cu exagerarea evocărilor care devin tumultuoase, intempestive și rapide ; f) simț critic ascuțit ; g) coerența și profunzimea gîndirii pot fi păstrate, dar de cele mai multe ori sînt deteriorate, fapt care depinde de leziunea cerebrală și de fenomenul de hipertensiune intracraniană, în cazul proceselor expansive ; h) hiperkinezia poate îmbrăca un aspect foarte polimorf.

Sindromul de logoree cu hiperkinezie este un sindrom opus celui de mutism akinetic. Acest sindrom se caracterizează prin hipermnezie (cu exagerarea evocărilor, care devin tumultuoase, intempestive și rapide), exagerarea atenției, a reflexului de orientare, logoree, mobilitate exagerată,

Scanned with OKEN Scanner

simț critic ascuțit, somn foarte puțin (2—3 ore din 24), judecată și raționament normale sau deteriorate, după gradul și localizarea leziunii cerebrale.

2. RIGIDITATEA PRIN DECEREBRARE

Sindromul de rigiditate prin decerebrare, sub diferitele sale variante și în diferitele etape posttraumatice, survine cu o incidență relativ mare, variind între aproximativ 30% din cazuri în seria noastră și aproape 40% din cazuri în alte serii (Bricolo și colab., 1977). Deoarece un sindrom de rigiditate prin decerebrare poate surveni imediat post-impact sau în cursul unui sindrom de agravare, incidența este în funcție nu numai de localizarea și gravitatea leziunilor, ci și de promptitudinea și eficiența primelor măsuri terapeutice. Acestea sînt, în ordinea priorității, antihipoxice, antiedematoase și chirurgicale în cazurile în care se revelează un proces expansiv intracranian.

Fenomenul de rigiditate prin decerebrare a fost inițial cunoscut pe bază experimentală (Sherrington, 1898), dar identificarea lui pe plan clinic se datorează în special lucrărilor lui Kinnier Wilson (1920) și ale lui Walsh

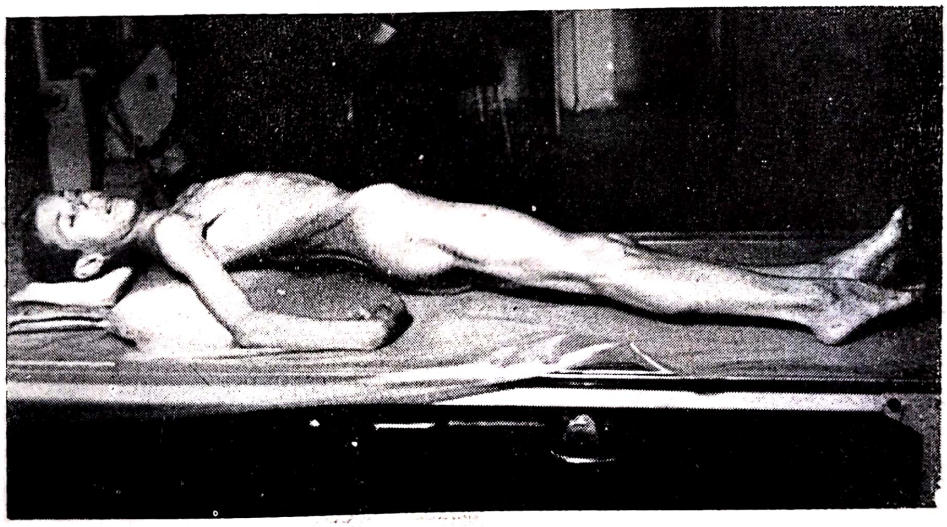

Fig. 33. — Aspectul clinic al rigidității prin decerebrare.

(1923). Numeroase studii ulterioare au remaniat concepția fiziopatologică, cît și cunoașterea clinică, astfel încît actualmente sindromul clinic de rigiditate prin decerebrare nu mai reprezintă echivalentul sherringtonian și nu mai corespunde decît în parte aspectelor clinice clasice.

Sindromul clinic. Sindromul de rigiditate prin decerebrare poate să apară fie sub forma sa completă, tipică, reprezentînd prototipul sindromului, fie sub forma diferitelor variante clinice. Frecvent, sindromul de decerebrare este asociat cu alterări ale stării de conștiență sau conștiință și cu semne neurologice, în funcție de întinderea leziunilor din trunchiul cerebral, precum și de leziunile cerebrale coexistente.

Prototipul sindromului (fig. 33) are următoarele caracteristici:

— rigiditate în extensie a trunchiului și a musculaturii nucale, ajungînd în unele cazuri la postura de opistotonus;

Scanned with OKEN Scanner

— rigiditate în extensie a membrelor superioare, cu postură în aducție și rotație internă, policele în postură de opoziție, iar celelalte degete în extensie sau în flexie;

— rigiditate în extensie a membrelor inferioare, cu postură în rotație internă și frecvent adducție;

— alterarea stării de conștiență este constantă și de regulă profundă. În marea majoritate a cazurilor coexistă coma de gradul III sau IV și numai în rare cazuri se poate decela conservarea unor elemente de conștiență;

— alterările funcțiilor vegetative sînt practic constant asociate sindromului de rigiditate prin decerebrare. Dintre acestea, predomină perturbările respiratorii și de termoreglare. Hipoxia indusă de perturbările respiratorii, precum și hipertermia pot agrava, și în unele cazuri chiar declanșa, manifestările tonice ale stării de decerebrare. Hipersalivația este frecventă, dar nu constituie un element semnificativ;

— simptome și sindroame neurologice coexistente sînt frecvent notate. Practic constant se poate revela un sindrom piramidal bilateral cu hiperreflexie miotatică și extensie a halucelui, care apare fie spontan, fie la excitație cutanată plantară (semnul Babinski), fie la stimuli heterotopi, în cazuri mai rare. Semne și sindroame neuro-oftalmologice și neuro-oftalmo-vestibulare coexistă de regulă: midriaza fixă bilaterală este practic constantă; anizocoria există în cazurile de compresiune a trunchiului cerebral prin conuri de presiune; un sindrom Parinaud apare dacă leziunile se extind la nivelul tuberculilor cvadrigemeni superiori și comisura albă posterioară; deviația conjugată (și mai rar disconjugată) a capului și ochilor este relativ frecvent notată; mai rar se poate observa existența mișcărilor pendulare ale globilor oculari sau nistagmusul spontan orizontal, foarte rar vertical.

Variantele clinice ale sindromului de rigiditate prin decerebrare sînt următoarele:

Varianta cu descărcări tonigene spontane, în care fenomenele de decerebrare survin în absența oricărui stimul exteroceptiv sau proprioceptiv. Mai rar apar crize izolate, de regulă caracterul este repetitiv, sub formă de salve identice sau iterative. Această variantă este una dintre cele mai grave și cu șanse minime de supraviețuire.

Varianta cu descărcări continue în care crizele, păstrînd întreaga simptomatologie a rigidității, au caracter subintrant, ceea ce conferă sindromului o mare gravitate, durata de supraviețuire fiind de 24—48 de ore, în mod excepțional mai îndelungată. În această perioadă de supraviețuire elementele fundamentale ale sindromului persistă, dar altele (semnele piramidale, opistotonusul, hipersalivația) se pot atenua.

Varianta cu descărcări izolate sau în salve are un prognostic mai puțin grav, dar totuși rezervat. În această variantă crizele survin numai la stimuli mecanici, nociceptivi. Răspunsul poate fi de unică descărcare tipică sau frustă, de scurtă durată, sau pot surveni descărcări succesive la foarte scurt interval, fără a avea caracterul subintrant din forma continuă. Postcritic se revine de regulă la starea anterioară.

Varianta cu descărcări unilaterale este mai rară (10—12% din cazurile de rigiditate decerebrată). Descărcările nu apar practic niciodată în mod

Scanned with OKEN Scanner

spontan, ci numai ca răspuns la stimuli nociceptivi. Se produc extensie și rotație internă în membrele de o parte, iar de partea opusă pot fi observate mișcări spontane sau motilitate normal evocată. Înregistrările electromiografice confirmă existența acestei variante clinice (Bricolo și colab., 1977).

Varianta fără abolire totală a stării de conștiență se observă excepțional de rar și în literatură există citate un număr restrîns de cazuri (Cairns, 1952; Halsey și Downie, 1966; Arseni și Oprescu, 1966). Semiologic, în aceste cazuri rigiditatea decerebrată apare numai indusă de stimuli nociceptivi, niciodată spontan; tabloul clinic este mai atenuat, dar pot fi recunoscute toate elementele. Ca nivel de conștiență — conștiință, acesta se rezuma la posibilitatea de a menține ochii deschiși, de a nega sau de a confirma ceva prin mișcări ale capului, de a reacționa lent și mai mult sau mai puțin complet la un ordin verbal, în unele cazuri de a încerca să pronunțe ceva ininteligibil sau de a încerca să răspundă grafic, de asemenea inteligibil. Traseele EEG efectuate în unele dintre aceste cazuri au confirmat că realmente nu exista o totală abolire a stării de conștiență. În unele dintre aceste cazuri leziunile majore erau în trunchiul cerebral, în altele suferința de trunchi cerebral era secundară unei leziuni compresive supratentoriale.

Varianta cu descărcări alternante de tip decerebrare cu tip decorticare în membrele de aceeași parte. Stimulii nociceptivi aplicați prelungit induc primar un răspuns de rigiditate în extensie, urmat de o reacție în flexie.

Varianta combinată de rigiditate prin decerebrare în membrele de o parte și rigiditate prin decorticare în membrele de partea opusă. Fenomenele pot să apară atît spontan, cît și la stimuli nociceptivi.

Varianta frustă se poate observa în aproximativ 30% din cazuri. Descărcările sînt de amploare și de intensitate moderate sau reduse și de durată scurtă, dar se pot recunoaște toate elementele semiotice. Mai pregnant este fenomenul de rigiditate în extensie și mai puțin evidentă rotația internă.

Date de morfopatologie și de fiziopatologie clinică. Modelul experimental de realizare a rigidității prin decerebrare inițiat de Sherrington (1898) consta într-o transsecțiune mezencefalică la nivel intercolicular, echivalînd deci cu o separare a emisferelor cerebrale de trunchiul cerebral. Rezultatul obținut a fost o imediată postură în extensie exagerată a tuturor membrelor animalului utilizat. Experimentări ulterioare au arătat că fenomenul poate fi identic reprodus prin transsecțiuni ale trunchiului cerebral în orice plan între nivelul intercolicular și unul rostral de nucleul Deiters din complexul nucleilor vestibulari. Concepția rezultată din această primă serie de cercetări a fost că rigiditatea obținută în extensie era un fenomen de „liberare" a structurilor trunchiului cerebral, în special ale nucleului roșu, de acțiunea inhibitorie a structurilor cerebrale supraiacente.

Aceste fapte și această concepție princeps au fost însă remaniate de numeroase studii ulterioare atît pe plan anatomoclinic, cît și pe plan fiziopatologic, experimental. Nimeni nu a negat valoarea faptelor experimentale sherringtoniene, dar interpretarea lor a fost supusă criticismului. Încă din 1925, Clovis Vincent afirma că „actualmente, se pare că nu se mai poate aplica unei rigidități în clinica umană numele de rigiditate *decerebrată*, neputîndu-se numi nici măcar *rigiditate de tip Sherrington*, deoarece nu se știe dacă această rigiditate este posibilă la om".

Scanned with OKEN Scanner

Faptele mai noi și mai recente pe care se bazează acest criticism sherringtonian sînt multiple și bine fundamentate.

Pe plan clinic uman, modelul experimental sherringtonian este extrem de rar recunoscut. Însuși prototipul clinic al sindromului complet de „rigiditate prin decerebrare" se regăsește în mai puțin de 1/3 din cazuri, în restul de 2/3 existînd „variantele" sindromului atît cantitative, cît și calitative. Unul dintre faptele clinice aparent surprinzătoare este coexistența rigidității prin decerebrare cu rigiditatea prin decorticare, fenomene care implică leziuni și mecanisme diferite. Explicația acestui fapt ar fi aceea că numai în mod excepțional un efect traumatic este circumscris unilezional, regula fiind existența unor efecte lezionale multiple și deci a unor mecanisme fiziopatologice complexe. Tot pe plan clinic uman, concepția sherringtoniană implicînd o transsecțiune (anatomică sau fiziologică) în trunchiul cerebral nu ar putea explica posibilitatea ca un nivel de conștiență să coexiste cu „decerebrarea"; de asemenea, nu ar avea explicație posibilitatea conservării motilității oculare reflexe în condițiile unei leziuni întinse de trunchi cerebral superior.

Pe plan anatomic, nu se poate nega faptul că în marea majoritate a cazurilor de rigiditate prin decerebrare există importante leziuni în trunchiul cerebral, în special în structurile rostrale. Aceste leziuni pot fi de mai multe tipuri. În *leziunile directe primare* ale trunchiului cerebral, sindromul clinic de rigiditate prin decerebrare survine imediat și de regulă cu toate componentele prototipului clinic. Aceste leziuni sînt de regulă ireversibile și prognosticul este fatal. Mai semnificative însă în discuția etiopatogenică a sindromului de rigiditate prin decerebrare sînt *leziunile indirecte, secundare*, ale trunchiului cerebral induse de leziuni expansive supratentoriale. Acestea, prin hipertensiunea intracraniană, produc o compresiune asupra trunchiului cerebral, determinînd astfel apariția de leziuni fie *hemoragice*, fie *ischemice*. Importanța acestor leziuni a început să fie cunoscută încă de la excelentele lucrări ale lui Scheinker (1945), Cannon (1951), Wolman (1953), Howell (1959, 1961), Johnston și Yates (1956), McNealy și Plum (1962).

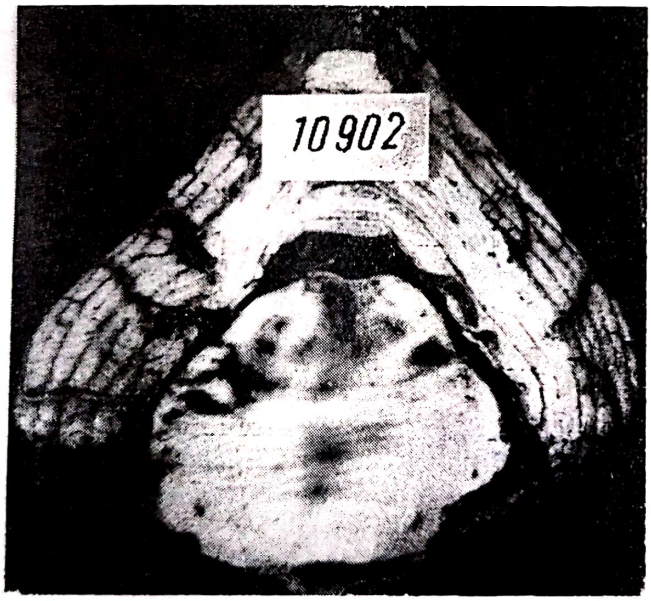

Fig. 34. — Leziuni de tip hemoragic în trunchiul cerebral, cu dominanță în ariile paramediane și mediane.

Leziunile secundare de tip hemoragic (fig. 34) sînt subsecvente stazei venoase și coalescenței hemoragiilor petesiale. Ele sînt date cel mai adesea prin conurile de presiune temporale, dar rareori pot fi tulburări reflexe de vasomotricitate. Acest proces dezvoltîndu-se în timp, apariția sindromului de decerebrare nu este imediată, ci complică evoluția leziunii supratentoriale. Chiar dacă leziunea supratentorială este extirpată, prognosticul sindromului de decerebrare prin leziune hemoragică secundară a trunchiului cerebral rămîne

Scanned with OKEN Scanner

grav, cu minime șanse de supraviețuire. Sindromul este precedat de cefalee violentă și anxietate; rigiditatea cefei este prezentă și conștientizată.

Leziunile secundare de tip ischemic produc de regulă forme incomplete, fruste sau tranzitorii de decerebrare, dar cu alterarea prelungită a stării de conștiență (Wolman, 1953). Prognosticul acestora este apreciat ca mai puțin sumbru.

Pe plan fiziopatologic, concepția sherringtoniană a rigidității prin decerebrare este criticabilă și prin faptul că în rare cazuri sindromul poate exista fără ca o leziune de trunchi cerebral să fi putut fi demonstrată. Astfel de cazuri sînt dificil de explicat. O explicație ar putea consta în fenomenul de compresiune în ax longitudinal a trunchiului cerebral, insuficientă pentru a induce un efect lezional, dar aptă să producă o „disfuncție" responsabilă de apariția sindromului. O altă explicație ar fi că realmente există posibilitatea ca un sindrom de rigiditate prin decerebrare să fie indus de leziuni supratentoriale cu integritatea trunchiului cerebral, prin analogie cu faptul, strălucit demonstrat de Strich (1957), că alterări de conștiință post-traumatice prelungite pot fi determinate de leziuni difuze ale substanței albe din ambele emisfere, cu completa integritate a trunchiului cerebral. O altă serie de date patologice și experimentale (Feldman și Sahermann, 1971) par a confirma că decerebrarea poate fi indusă și de leziuni depășind limitele trunchiului cerebral, accentuînd asupra faptului că apariția unei posturi de rigiditate în extensie nu este un cert indiciu de leziune de trunchi cerebral. În aceste cazuri sindromul clinic apare mai tardiv. El poate fi reversibil după înlăturarea leziunii. Fenomenele de rigiditate prin decerebrare sînt tranzitorii și declanșate de stimuli nociceptivi care se epuizează repede.

Arseni și Oprescu (1966) și Halsey (1966) au descris cazuri de rigiditate prin decerebrare de origine supratentorială, la care starea de conștiență nu era complet abolită.

În cazurile cu leziuni ale trunchiului cerebral, în special din prima categorie, în faza acută există o pierdere totală a conștienței, cu comă profundă.

Totuși este o deosebire între rigiditatea decerebrată prin leziune primară de trunchi cerebral și cea determinată de leziuni secundare prin compresiunea trunchiului cerebral.

În cazurile de leziuni primare în trunchiul cerebral simptomele de rigiditate decerebrată sînt foarte manifeste, grave, imediate după accident, traseul EEG poate arăta unde în salve bifrontale și evoluează spre exitus întotdeauna.

În cazul leziunilor secundare în trunchiul cerebral, fenomenele de rigiditate sînt mai puțin intense, nu sînt prompte și generalizate, apar mai tîrziu după accident și se ivesc forme atipice. Cunoștința este mai puțin cointeresată (comă de gradele I, II).

Toate aceste date oarecum divergente nu minimalizează rolul structurilor trunchiului cerebral, dar au meritul de a evita supraestimarea sau exclusivitatea lor în determinismul formelor de rigiditate prin decerebrare. Este mai curînd probabil că leziunile și mecanismele responsabile se situează la niveluri variate, ceea ce ar justifica afirmația lui Denny-Brown și colab.,

Scanned with OKEN Scanner

anume că ,,implicarea unuia dintre factorii competitivi în controlul mișcărilor, la orice nivel, are ca rezultat o suprareacție a celorlalți factori".

În discutarea importanței leziunilor și mecanismelor implicate în producerea rigidității prin decerebrare nu se poate face abstracție de asocierea practic constantă a acestui sindrom cu un sindrom comatos. Ambele sindroame pot fi induse de leziuni și mecanisme atît la nivel cerebral, cît și la nivel de trunchi cerebral. Dar cum în inducerea stărilor comatoase posttraumatice este cert implicată formațiunea reticulară (în special componentul activator ascendent), în mecanisemele de reglare tonigenă și de activitate reflexă spinală, componentul descendent al formațiunii reticulate își are rolul modulator. Efectele reticulo-spinale de inhibare și de facilitare asupra grupelor musculare extensoare și flectoare pot fi separate (nereciproce) sau combinate (reciproce). Efectele de inhibare predomină în componentele reticulo-spinale mediale, iar cele de facilitare în componentele laterale. Implicarea componentelor formațiunii reticulate atît în inducerea stărilor comatoase, cît și a sindromului de decerebrare ar explica cel puțin într-o măsură de ce ambele pot fi rezultanta fie a unor leziuni emisferice difuze, fie, mai ales, a unor leziuni circumscrise, dar ,,strategic" localizate în trunchiul cerebral.

Prognostic și posibilități de tratament. Apariția imediată sau mai tardivă în perioada posttraumatică a unui sindrom de rigiditate prin decerebrare (practic constant asociat cu comă, midriază fixă și perturbări vegetative) marchează o leziune traumatică de trunchi cerebral și prognosticul este considerat ca fiind întotdeauna dintre cele mai grave. Cu toate acestea, în special în ultimele decade, au fost relatate destul de frecvent loturi de cazuri cu supraviețuire în condiții de diferte grade de reabilitare motorie și de nivel de conștiență (Campbell și Cohen, 1951 ; Freedman, 1952 ; Robertson și Polard, 1955 ; Scarcella și Fields, 1962 ; Brendler și Selverstone, 1970 ; Bricolo și colab., 1977).

Supraviețuirea sau nesupraviețuirea bolnavilor cu sindroame de rigiditate prin decerebrare, ca și gradul de recuperabilitate a celor din prima categorie sînt în funcție de mai mulți factori, a căror competiție determină prognosticul vital și influențează pe cel funcțional.

Factorul cel mai important îl constituie *natura și localizarea leziunii*. Leziunile directe, primare, cu localizare pontină sau mai rostrală în trunchiul cerebral—fie extinse, fie cu topografie în ariile mediane sau paramediane—sînt ireversibile și prognosticul este fatal, cu rare excepții, în toate cazurile. Excepțiile cu supraviețuire implică sechele grave motorii și psihice. Leziunile indirecte, secundare, au un prognostic mai puțin grav. Aceste leziuni constituindu-se în timp, în funcție de factorii compresivi care le induc, prognosticul este în funcție, în mare măsură, de promptitudinea și de corectitudinea măsurilor terapeutice.

Datorită însă metodelor noi de tratament, viața acestor pacienți se poate prelungi foarte mult. Ei pot ieși treptat din comă, încît la 2—3 săptămîni deschid ochii la stimuli nociceptivi puternici, apoi la stimuli din ce în ce mai slabi și, în sfîrșit, spontan. Pot clipi la amenințare, par să urmărească lent și intermitent mișcările unor obiecte, iar uneori se pot observa fragmente de mișcări coordonate. Lichidele și mîncarea introduse în gură pot fi mestecate și înghițite.

Scanned with OKEN Scanner

Majoritatea pacienților sînt tăcuți, incapabili să comunice, dar pot geme sau striga la aplicarea unor stimuli nociceptivi.

Adesea apare un *grasping reflex*, precum și o alternanță somn-veghe. Răspunsul extensor al membrelor ce se referă la rigiditatea prin decerebrare poate să dispară treptat, fiind înlocuit cu mișcări distonice. Deci, fenomenul de rigiditate prin decerebrare poate deveni frust sau tranzitoriu, caz în care asistăm la instalarea unei stări de veghe, dar fără conștiență. Aceasta din cauza scoaterii din funcțiune a cortexului cerebral, fie prin lezarea lui, fie prin lezarea substanței albe, a ganglionilor bazali, a trunchiului cerebral sau a tuturor acestor formațiuni.

Eliminarea leziunilor compresive care induc suferința secundară a trunchiului cerebral este de asemenea un factor de primă importanță. Detectarea și extirparea imediată a unui hematom intracranian pot fi urmate de o spectaculoasă dispariție a rigidității prin decerebrare și de ameliorarea alterărilor stării de conștiență. Brendler și Selverstone (1970) relatează rezultate „excelente" sau „foarte bune" în cazurile în care leziunea compresivă supratentorială a fost extirpată în primele 6 ore. În aceste cazuri, rigiditatea decerebrată a dispărut în următoarele 4 zile, iar ameliorarea neurologică a continuat pînă la o bună condiție, nesechelară. Este foarte probabil însă că în această serie și în altele asemănătoare relatate a existat o suferință prin „disfuncție" a trunchiului cerebral, compresiunea nerealizînd leziuni hemoragice sau ischemice. Actualmente, practic toate serviciile de neurotraumatologie dispunînd de posibilități diagnostice precoce și rapide (angiografice sau de tomografie computerizată), eliminarea imediată a leziunilor compresive are două efecte: nu se mai ajunge în toate cazurile la constituirea unei leziuni ireversibile de trunchi cerebral și, cel puțin în unele variante ale sindromului de rigiditate prin decerebrare, devine posibilă nu numai supraviețuirea, dar și reabilitarea funcțională.

Decompresiunea chirurgicală a trunchiului cerebral prin incizie tentorială, introdusă de Jefferson (1938) și utilizată de o serie de autori atît în cazuri netraumatice, cît și în leziuni traumatice, a dat rezultate spectaculare în cazuri izolate, dintre care ar merita citat cazul relatat de Brendler și Selverstone (1970), în care, după extirparea unui hematom epidural frontal inferior drept, starea bolnavului a rămas la fel de gravă: incizia tentorială la 8 ore după extirparea hematomului a fost urmată de rezultate favorabile. Cu toate aceste cazuri izolate raportate în literatură, metoda nu a devenit rutinară.

Progresele actuale ale metodelor de terapie intensivă au reușit realmente să amelioreze prognosticul efectelor neurotraumatologice grave și, implicit, cel al sindromului de rigiditate prin decerebrare. Metodele de terapie intensivă au două obiective primordiale — controlul ventilației și corectarea hipertermiei — și alte cîteva obiective nu mai puțin importante pentru a obține o ameliorare a prognosticului.

Controlul ventilației este un obiectiv primordial, deoarece grave perturbări respiratorii fac parte din prototipul sindromului de rigiditate prin decerebrare, persistența lor îl agravează și, în unele cazuri, constituie chiar un factor declanșator al sindromului. În general, în sindromul de decerebrare există hiperpnee cu hipocapnie, rezultînd o hipoxemie și acidoză respiratorie. Aceasta din urmă constituie un test de leziune directă a centrilor respiratori (Gordon și Pontèn, 1976). Există deci un cerc vicios agravant,

Scanned with OKEN Scanner

în care leziunea de trunchi cerebral induce perturbări respiratorii, care, la rîndul lor, agravează leziunea cerebrală. Pentru aceste motive este obligatoriu să se încerce realizarea unui control eficient al ventilației prin metodele de care dispune terapia intensivă (intubație endotraheală, traheostomie, respirație asistată etc.).

Corectarea hipertermiei, care de asemenea face parte din prototipul sindromului și care de asemenea poate constitui un factor agravant sau declanșant al rigidității decerebrate prin hipersolicitare metabolică cerebrală, este obligatorie și se realizează prin metodele de hipotermie moderată (33—35°).

Corectarea hipotensunii arteriale se impune în relativ rarele cazuri cînd aceasta există, regula fiind existența unei hipertensiuni de determinism central. Hipotensiunea arterială favorizează staza venoasă și deci hipoxia, agravînd leziunea de trunchi cerebral. Corectarea hipotensiunii arteriale este posibilă prin utilizarea unor substanțe cu efect vasopresor moderat, de tipul fenilefrinei.

Controlul hipertensiunii intracraniene în cazurile în care nu există o leziune traumatică expansivă, ci contuzie cu edem cerebral, este dificil de realizat, dar util, deoarece fie prin dezvoltarea conurilor de presiune, fie prin compresiune axială asupra trunchiului cerebral, agravează leziunile primare ale acestuia. Înregistrarea continuă, pe o perioadă determinată de criterii clinice, a tensiunii intracraniene în scop prognostic și terapeutic a fost și este încă utilizată în unele centre neurotraumatologice (Lundberg, 1960; Troupp și colab., 1965; Johnston și colab., 1970; Vapalathi, 1970; Jennett, 1972). În general, rezultatele monitorizării presiunii intracraniene au dus la concluzia că menținerea unor valori ridicate un timp mai îndelungat este un indiciu de gravitate cert, dar că înregistrarea unor valori apropiate de normal nu are o valoare prognostică semnificativă dacă nu sînt concordante cu evoluția clinică. Metoda pare a avea o mai mare valoare în aprecierea eficienței terapeutice (Gordon și Pontèn, 1976).

Eficiența steroizilor în combaterea edemului cerebral coexistent cu leziunile traumatice grave este controversată, și aceasta în opoziție cu certa lor eficiență în edemul cerebral indus de leziuni netraumatice. O analiză a eficienței terapiei steroidice în traumatismele cranio-cerebrale grave poate fi regăsită în capitolul referitor la comele traumatice. Asupra eficienței în cazurile cu sindrom de rigiditate prin decerebrare există puține studii care par a fi optimiste în raport cu concepția potrivit căreia steroizii au o acțiune îndoielnică în combaterea edemului cerebral traumatic. Ransohoff (1972), utilizînd Methylprednisolon în doze de 125 mg din 6 în 6 ore, timp de 4 zile, a obținut supraviețuire în 28,6% din cazuri, comparativ cu 10% supraviețuiri în cazurile în care s-a administrat un placebo.

BIBLIOGRAFIE

Adametz, J., O'Leary, J. L. — *Neurology (Minneap.)*, 1959, 9, 636.

Adams, H. J., Mitchell, D., Graham, I. D., Doyle, D. — *Brain*, 1977, 100, 489—502.

Adams, R., Foley, J. M. — *Ass. Res. nerv. Dis. Proc.*, 1953, 32, 198.

Adams, R. D., Collins, G. H., Victor, M. — În: „Physiologie de l'hypocampe", Centre National de la Recherche Scientifique, Paris, 1962, p. 273.

Aizawa, T. — *Psychiat. Neurol. jap.*, 1957, 59, 943.

Aizawa, T., Tazaki, Y., Gotoh, F. — *Wld. Neurol.*, 1961, 2, 635.

Scanned with OKEN Scanner

ALAJOUANINE, T. — *Premier Congr. Internat. Sci. Neurol.* (Seconde journée), Bruxelles, 1957, Acta Medica Belgica, Bruxelles, 1957, p. 19.
AMYES, E. W., NIELSEN, L. M. — *Bull. Los Angeles neurol. Soc.*, 1955, 20, 112.
ANGELERGUES, R. — În : „Handbook of Clinical Neurology", vol. III, cap. 16, North Holland Publ. Comp., Amsterdam, 1967.
ANGELERGUES, R., AJUERIGUERRA, J. DE, HÉCAEN H. — *J. Psychol. norm. path.*, 1960, 57, 381.
ARSENI, C., ALEXIANU, D., BIRO, U. — *Neurologia (Buc.)*, 1977, 22, 1, 45—51.
ARSENI, C., ALEXIANU, D., NEACȘU, C., MEIU, F., MATEESCU, R., POBORAN, C. — *Chirurgia (Buc.)*, 1972, 21, 6, 493.
ARSENI, C., CONSTANTINESCU, AL. I., MARETSIS, M., STANCIU, M., VOINESCU, I. — Procesele expansive intracraniene (diagnostic, tratament, rezultate), vol. I, Edit. Acad. R.S.R., București, 1973, p. 270.
ARSENI, C., CONSTANTINESCU, AL. I., CONSTANTINOVICI, AL., GHIȚESCU, M., MARETSIS, M. — Procesele expansive intracraniene (diagnostic, tratament, rezultate), vol. II, Edit. Acad. R. S. R., București, 1974, p. 137.
ARSENI, C., CONSTANTINESCU, AL. I., MARETSIS, M. — Semiologie neurochirurgicală, Edit. didactică și pedagogică, București, 1977.
ARSENI, C., CRISTIAN, C., TERZI, A., ROMAN, I., CODREANU, D. — *Neurologia (Buc.)*, 1966, *11*, 5, 385.
ARSENI, C., GOLU, M., DĂNĂILĂ, L. ALEXIANU, D. — *Neurologia (Buc.)*, 1976, 21, 4, 241—252.
ARSENI, C., OPRESCU, I. — *Encéphale*, 1959, 3, 235.
ARSENI, C., OPRESCU, I. — *Convent. Neuropsychiat. et EEG Hung. Acta*, 1966, 25, 205—208.
ARSENI, C., OPRESCU, I. — Traumatologie cranio-cerebrală, Edit. medicală, București, 1972, p. 226 și 621.
ARSENI, C., OPRESCU, I., GONȚEA, A. — *Seara med. Neurochir. (São Paulo)*, 1977, 6, 2, 115—127.
ASGIAN, B. — Coma apopleptică, Edit. Dacia, Cluj-Napoca, 1974, 168—180.
ASTRUP, P., ANDERSEN, O. S., ENGEL, K. — *Lancet*, 1960, *i.*, 1 035.
AZERAD, E., LESTRADET, H. — *Sem. Hôp. Paris*, 1952, 28, 3 139.
BARRIS, R. W., SCHUMANN, H. R. — *Neurology (Minneap.)*, 1953, 3, 44.
BATINI, C., MORUZZI, G., PALESTINI, M., ROSSI, G, F., ZANCHETTI, A.—*Arch. Ital. Biol.*, 1959, 97, 1.
BENDLER, M. B., FURLOW, L. T., TEUBER, H. L. — *Confin. neurol. (Basel)*, 1949, 9, 140.
BENEDEK, L., JUBA, A. — *Arch. Psychiat. Nervenkr.*, 1941, 114, 366.
BERGAMOSCO, B., BERGAMINI, L., DORIGUZZI, T. — *Acta neurol. scand.*, 1968, 44, 495.
BERNSMEIER, A., GOTTSTEIN, U. — *Pflügers Arch. ges. Physiol.*, 1956, 263, 102.
BICKFORD, R., BUTT, H. — *J. clin. Invest.*, 1955, 34, 90.
BIÉMOND, A. — *Brain*, 1951, 74, 300.
BLEGVAD, B. — *Arch. Otolaryng.*, 1962, 75, 506.
BONHOEFFER, K. — *Mschr. Psychiat. Neurol.*, 1899, 5, 265.
BONNVALLET, M., HUGUELIN, A., DELL, P. — *J. Physiol. (Paris)*, 1956, 3, 403.
BRAIN, R. — *Brain*, 1958, 81, 426.
BREMER, F., TERZUOLO, C. — *Arch. int. Physiol.*, 1954, 62, 157.
BRENDLER, J. S., SELVERSTONE, B. — *Brain*, 1970, 93, 381—392.
BRICOLO, A.—În „Handbook of Clinical Neurology" (ed. *J. P. Vinken, G. W. Bruyn*), vol. XXIV, cap. 36, North Holland Publ. Comp., Amsterdam, 1976, 699—755.
BRICOLO, A., GENTILOMO, A., ROSADINI, G., ROSSI, G. F. — *Acta neurol. scand.*, 1968, 44, 512.
BRICOLO, A., TURAZZI, S., ALEXANDRE, A., RIZZUTO, N. — *J. Neurosurg.*, 1977, 47, 680—698.
BRIERLEY, J. B., ADAMS, J. H., GRAHAM, D. I., SIMPSON, J. A. — *Lancet*, 1971, *ii*, 560.
BRODERSEN, P., JORGENSEN, E. O. — *J. Neurol. Neurosurg. Psychiat.*, 1974, 37, 384.
BRUCE, D. A., LANGFITT, T. W., MILLER, J. D., SCHUTZ, H., VAPALAHTI, M. P., STANEK, A., GOLDBERG, H. J. — *J. Neurosurg.*, 1973, 38, 131.
BRUCHER, J. M. — *Int. J. Neurol.*, 1966, 5, 262.
BUCHWALD, N. A., WYRES, E. J., OKUMA, T., HEUSER, G. — *Electroenceph. clin. Neurophysiol.*, 1961, 13, 509—518.
CAIRNS, H. — *Brain*, 1952, 75, 109—146.
CAIRNS, H., OLDFIELD, H. C., PENNYBACKER, J. B., WHITTERIDGE, D. — *Brain*, 1941, 64, 273.
CAMPBELL, J. B., COHEN, J. — *Surg. Gynec. Obstet.*, 1951, 92, 267—280.
CANNON, B. W. — *Arch. Neurol. (Chic.)*, 1951, 66, 687—696.
CARPENTER, R. P., PETERSDORF, R. G. — *Amer. J. Med.*, 1962, 33, 262.

Scanned with OKEN Scanner

Cervos Navarro, J., Matakas, M. — *Advanc. Neurosurg.*, 1975, 3, 1.
Chase, T. N., Moretti, L., Prensky, A. L. — *Neurology* (*Minneap.*), 1968, 18, 357.
Chaslin, P. — La confusion méntale primitive, Asselin et Houseau, Paris, 1895.
Chatrian, G. E., Lowell, E., White, J. R., Cheng Mei, S. — *Electroenceph. clin. Neurophysiol.*, 1964, 16, 285.
Chokroverty, S. — *Neurology* (*Minneap.*), 1975, 25, 655.
Claude, H., Lhermitte, J. — *Presse méd.*, 1917, 25, 417.
Cravioto, H., Rey Bellet, J., Prose, H. P. — *Neurology* (*Minneap.*), 1958, 8, 145.
Daly, D. D., Love, J. G. — *Neurology* (*Minneap.*), 1958, 8, 238.
Davis, G. D. — *Neurology* (*Minneap.*), 1958, 8, 135—139.
Delay, J., Brion, S. — *Encéphale*, 1954, 43, 193.
Dempsey, F. W., Morison, R. S. — *Amer. J. Physiol.*, 1942, 135, 293—300.
Denny-Brown, D. — În : „Handbook of Physiology", vol. II, 1960, p. 781—796.
Dinsdale, H. B. — *Arch. Neurol.* (*Chic.*), 1964, 10, 200—217.
Dodge, P. R., Schwartz, M. M. — *New Engl. J. Med.*, 1965, 272, 954.
Drăgănescu, St., Drăgănescu, N. — Deuxième Symposium Roumaino-Bulgare sur les encephalites actuelles, Sofia, 1—3. XI. 1962, p. 1.
Drăgănescu, St., Petrescu, A. — Encefalitele virotice la copil. În : „Culegere de studii și monografii de neurologie", vol. I, Edit. Acad. R.P.R., București, 1959, p. 217—258.
Duffy, G. P. — *Brit. med. J.*, 1969, 1, 407.
Elissade, B. — Thèse, Paris, 1958.
Fang, H. C. H., Palmer, J. J. — *Neurology* (*Minneap.*), 1956, 6, 402.
Fazekas, J. F., Alman, R. W., Bessman, A. N. — *Amer. J. med. Sci.*, 1952, 223, 245.
Feldman, M., Sahermann, S. — *Arch. Neurol.* (*Chic.*), 1971, 25, 501—516.
Feldman, S., Dafny, N. — Effects of Extrahypothalamic Structures on Sensory Projections to the Hipothalamus. În : „The Hypothalamus" (ed. *Martini, Motta, Fraschimi*), Academic Press, New York, 1970, p. 103—114.
Fisher, C. M. — *Arch. Neurol.* (*Chic.*), 1964, 11, 543.
Fisher, C. M. — *Acta neurol. scand.*, 1969, suppl. *36*, 45, 1—56.
Fishgold, H., Arfel, G., Mathis, P. — *Electroenceph. clin. Neurophysiol.*, 1956, 7, 718.
Freedman, H. — *J. Neurosurg.*, 1952, 9, 52—58.
French, J. D., Magoun, H. W. — *Arch. Neurol. (Chic.)*, 1952, 68, 577.
Gamper, E. — *Dtsch. Z. Nervenheilk.*, 1928, 102, 122.
Gauthier, G. — *Schweiz. Arch. Neurol. Neurochir. Psychiat.*, 1963, 91, 387.
Géraud, J., Bes, A., Rascol, A., Delpla, M., Marc-Vergens, J. P., Escande, M., Géraud G. — *Rev. neurol.*, 1969, 121, 74.
Gerstenbrandt, F. — Das traumatische apallische syndrom, Springer, Verlag, Viena — New York, 1967.
Goldberg, E. M., Sanbar, S. S. — *Diabetes*, 1969, 18, 101.
Gonțea Aurelia, Arseni, C., Oprescu, I. — The Basis for a Classification of Comas, Vth Europ. Congr. of Neurosurg., Oxford, 1975.
Gordon, E., Ponten, V. — În : „Handbook of Clinical Neurology", ed. *J. P. Vinken, G. W. Bruyn*), vol. XXIV, North Holland Publ. Comp., Amsterdam, 1976, p. 599—626.
Granholm, L., Siesjö, B. K. — *Acta physiol. scand.*, 1969, 75, 257.
Gronwall, D., Wrightson, P. — *Lancet*, 1974, *ii*, 605.
Grünthal, E. — *Mschr. Psychiat. Neurol.*, 1947, 113, 1.
Gudden, H. — *Arch. Psychiat. Nervenkr.*, 1896, 28, 643.
Halsey, J. H., Downie, A. W. — *J. Neurol. Neurosurg. Psychiat.*, 1966, 29, 350.
Hamlin, H. — *Cah. Anesth.*, 1966, 14, 1.
Head, H. — *Brit. J. Psychol.*, 1923, 14, 126.
Heiss, W. D., Gerstenbrandt, F., Prosenz, T., Krein, J. — *J. Neurol. Sci.*, 1972, 16, 279.
Held, K., Gottstein, U. — *Klin. Wschr.*, 1972, 50, 910.
Hernandez-Peon, R., Harra, G., Morgane, P. S., Timo-Laria, C. — *Exp. Neurol.*, 1963, 8, 93—111.
Hernandez-Peon, R., Ibarra, G. C. — *Electroenceph. clin. Neuro-physiol.*, 1963, suppl. 24, 188—198.
Hess, W. R. — *Lancet*, 1932, *ii*, 1 259—1 291.
Heyman, A., Patterson, J. L., Duke, T. W., Battey, L. L. — *New Engl. J. Med.*, 1953, 249, 223.
Heyman, A., Patterson, J. L. Jr., Jones, R. W. Jr. — *Circulation*, 1951, 3, 558.
Howell, D. A. — *Brain*, 1959, 82, 525—550.
Howell, D. A. — *Arch. Neurol. (Chic.)*, 1961, 4, 572—579.

Scanned with OKEN Scanner

HUNTER, J., JASPER, H. H. — *Electroenceph. clin. Neurophysiol.*, 1949, 1, 305—324.
INGVAR, D. H., BRUN, A. — *Arch. Psychiat. Nervenkr.*, 1972, 215, 219.
INGVAR, D. H., HAGGENDAL, E., NILSSON, N. J., SOURANDER, P., WICKBOM, I., LASSEN, N. A. — *Arch. Neurol. (Chic.)*, 1964, 11, 13.
INGVAR, D. H., SOURANDER, P. — *Arch. Neurol. (Chic.)*, 1970, 23, 1.
JACOB, J. C., GLOOR, P., ELVAN, O. H., DOSSETOR, J. B., PATERAS, V. R. — *Neurology*, 1965, 15, 419.
JAMIESON, K. G., YELLAND, J. D. N. — *J. Neurosurg.*, 1968, 29, 13.
JEFFERSON, G. — *Arch. Neurol. (Chic.)*, 1938, 40, 857—876.
JELLINGER, K. — Proc. VIIIth Int. Congr. Neurol., Viena, 1965, p. 405.
JELLINGER, K., GERSTENBRANDT, F., PATELSKY, H. — *Nervenarzt*, 1963, 34, 145.
JELLINGER, K., SEITELBERGER, F. — *J. Neurol. Sci.*, 1970, 10, 51.
JENNETT, B. — *Clin. Neurosurg.*, 1972, 19, 200—207.
JENNETT, B. — *J. Neurol. Neurosurg. Psychiat.*, 1976, 39.
JENNETT, B., PLUM, F. — *Lancet*, 1972, *i*, 734.
JOHNSON, R. T., YATES, P. O. — *Acta radiol. (Stockh.)*, 1956, 46, 242—249.
JOHNSTON, I. H., JOHNSTON, A. J., JENNETT, B. — *Lancet*, 1970, *ii*, 433—436.
JOUVET, M. — *Arch. ital. Biol.*, 1962, 100, 125.
JOUVET, M. — Coma and Other Disorders of Counsciousness. În : „Handbook of Clinical Neurology" (ed. *P. J. Vinken, G. W. Bruyn)*, vol. III, North Holland Publ. Comp., Amsterdam, 1969, p. 62—79.
JOUVET, M., PELLIN, B., MOUNIER, D. — *Rev. neurol.*, 1961, 105, 181.
KAADA, B. R., HARKMARK, W., STOKKE, O. — *Electroenceph. clin. Neurophysiol.*, 1961, 13, 785.
KAMEYAMA, M. — *Excerpta med. (Amst.), Sect. VIII*, 1972, 27, 1 536.
KEMPER, T. L., ROMANUL, F. C. A. — *Neurology (Minneap.)*, 1967, 17, 74.
KETY, S. S., POLIS, B. D., NADLER, C. S., SCHMIDT, C. F. — *J. clin. Invest.*, 1948 *a*, 27, 500.
KETY, S. S., WOODFORD, R. B., HARMEL, M. H., FREYHAN, F. A., APPEL, K. E., SCHMIDT, C. F. — *Amer. J. Psychiat.*, 1948 *b*, 104, 765.
KLEEMAN, C. R., RUBINI, M. E., LAMDIN, E., EPSTEIN, F. H. — *J. clin. Invest.*, 1955, 34, 448.
KLEIST, K. — *Gehirnpathologie*, J. A. Barth, Leipzig, 1934.
KLINGER, M. — *Electroenceph. clin. Neurophysiol.*, 1954, 6, 519.
KLOSOVSKI, B. M., VOLZHINA, N. S. — *Arkh. Patol.*, 1956, 18, 35—42.
KLÜVER, H. — În : CIBA Foundation on the Neurological Basis of Behavior, Little Brown Comp., Boston, 1958, p. 175—182.
KLÜVER, H., BUCY, C. P. — *Amer. J. Physiol.*, 1937, 119, 352.
KLÜVER, H., BUCY, C. P. — *J. Physiol. (Lond.)*, 1938, 5, 33.
KÖRNYEY, S., SAERTHRE, H. — *Acta psychiat. scand.*, 1937, 12, 491.
KREINDLER, A. — Infarctul cerebral şi hemoragia cerebrală, Edit. Acad. R.S.R., Bucureşti, 1972, p. 160—161.
KREINDLER, A., GOLDENBERG, M. — Culegere de studii şi monografii de neurologie, vol. II, Edit. Acad. R.P.R., Bucureşti, 1960, p. 7—46.
KREINDLER, A., STERIADE, M. — Cerebelul, Edit. Acad. R.P.R., Bucureşti, 1960, p. 94.
KUBIK, C. S., ADAMS, R. D. — *Brain*, 1956, 69, 73.
LIBER, CH., LEFÈVRE, A. — *Acta clin. belg.*, 1958, 4, 328.
LINDSLEY, D. B., SCHREINER, H. L., KNOWLES, B. D., MAGOUN, H. W. — *Electroenceph. clin. Neurophysiol.*, 1950, 2, 483.
LOCKE, S., MERRILL, J. P., RYLER, H. R. — *Arch. intern. Med.*, 1961, 108, 519.
LONGMAN, J., TENUTO, A. R. — *Arch. Neuro-psyquiat.*, 1956, 14, 350.
LUNDBERG, N. — *Acta psychiat. scand.*, 1960, suppl. 149, 36, 193.
MACMILLAN, V., SIESJÖ, B. K. — *Europ. Neurol.*, 1971/1972, 6, 66.
MCDERMOTT, W. U. JR., WAREHAM, J., RIDDEL, A. G. — *New Engl. J. Med.*, 1955, 253, 1 093.
MCHENRY, L. C. JR., FAZEKAS, J. F. — *Amer. J. med. Sci.*, 1961, 241, 173.
MCNEALY, D. E., PLUM, F. — *Arch. Neurol. (Chic.)*, 1962, 7, 7.
MADONICK, M. J., BERKE, K., SCHIFFER, I. — *Arch. Neurol. (Chic.)*, 1950, 64, 431.
MAHOUDEAU, D., DUBRISAY, J., FONCIN, J. F., POUILLART, P. — *Bull. Soc. Méd., Hôp. Paris*, 1968, 119, 499.
MAUTHNER, L. — *Wien. klin. Wschr.*, 1890, 3, 445.
METTLER, F. A., METTLER, C. C. — *Brain*, 1942, 65, 242—255.
MEYER, J. S., GOTOH, F. — *Int. J. Neurol.*, 1961, 2, 281.
MEYER, J. S., PORTNOY, H. D. — *Neurology (Minneap.)*, 1958, 8, 601.

Scanned with OKEN Scanner

Meyer, J. S., Shinohara, Y., Kanda, T., Fukuchi, Y., Ericsson, A. D., Kok, N. K. — *Arch. Neurol. (Chic.)*, 1970, 23, 241.
Meyer, J. S., Stoica, E., Pascu, I., Shimazu, K., Hartmann, A. — *Brain*, 1973, 96, 277.
Monnier, M. — *Rev. neurol.*, 1950, 83, 561—563.
Montgomery, B. M., Pinner, C. A. — *Arch. intern. Med.*, 1964, 114, 680.
Morison, R. S., Dempsey, E. W. — *Amer. J. Physiol.*, 1942, 135, 281.
Moruzzi, G., Magoun, H. W. — *Electroenceph. clin. Neurophysiol.*, 1949, 1, 455.
Nauta, W. H., Kuypers, H. G. J. M. — Some Ascending Pathways in the Brain Stem Reticular Formation. În : Reticular Formation of the Brain (*Jasper* și colab.), Little Brown Comp., Boston, 1958, p. 3—30.
Nielsen, J. M., Jacobs, L. J. — *Bull. Los Angeles neurol. Soc.*, 1951, 16, 231.
Nyström, S. — *Acta psychiat. scand.*, 1960, 35, 101—112.
Oarda, M. — *Med. interna (Buc.)*, 1965, 6, 695.
Obrador, S. — *J. Neuropath. exp. Neurol.*, 1947, 6, 185.
Oliva, P. B. — *Amer. J. Med.*, 1970, 48, 209.
Oppenheimer, D. R. — *J. Neurol. Neurosurg. Psychiat.*, 1968, 31, 299.
Oprescu, I., Ionescu, I. — Urgențele în neurologie și neurochirurgie, Edit. medicală, București, 1964.
Orthner, H. — Premier Congr. Internat. Sci. Neurol., Bruxelles, 1957 (Seconde journée commune), Acta Medica Belgica, Bruxelles, 1957, p. 79.
Padik, P., Pasik, T., Bender, M. B. — *Brain*, 1969, 92, 521.
Pedoya, C., Tric, P., Radiguet, P. — *Presse méd.*, 1962, 70, 938.
Pceck, K. — În : „Handbook of Clinical Neurology", North Holland Publ. Comp., Amsterdam, 1958, p. 349—356.
Phear, E. A., Sherlock, S., Summerskill, W. H. J. — *Lancet*, 1955, *i*, 836.
Pilleri, G. — *Psychiat. Neurol. (Basel)*, 1967, 152, 65.
Plum, F., Brown, H. V., Snoep, E. — *J. Amer. med. Ass.*, 1962 *a*, 181, 1 050.
Plum, F., Posner, J. B. — Diagnostic de la stupeur et des comas, Masson et Cie, Paris, 1973.
Plum, F., Posner, J. B., Hain, R. F. — *Arch. intern. Med.*, 1962 *b*, 110, 18.
Plum, E., Swanson, A. G. — *Arch. Neurol. (Chic.)*, 1959, 81, 535.
Poilici, I., Nereantiu, F. — *Rev. Roum. Neurol.*, 1969, 6, 45.
Popoviciu, L., Pascu, I., Asgian, B., Sipos, C. — *Rev. Roum. Neurol.*, 1970, 7, 153.
Posner, J. B., Plum, F. — *J. clin. Invest.*, 1960, 38, 1 246.
Ransohoff, J. — The Effect of Steroids in Brain Edema „in man". În : (ed. *H. J. Reulen, R. Shermann)*, „Steroids in Brain Edema", Springer, Verlag, Berlin, 1972.
Règis, E. — Précis de Psychiatrie, G. Doin, Paris, 1923.
Rey-Bellet, J. — *Neurology (Minneap.)*, 1960, 10. 217.
Richter, C. P., Hines, M. — *Brain*, 1938, 61, 1—16.
Riggs, E., Boles, R. S. — *Quart. J. Stud. Alcohol*, 1944, 5, 361.
Robertson, R. C. L., Pollard, C. — *J. Neurosurg.*, 1955, 12, 13—17.
Robin, E. D. — *New Engl. J. Med.*, 1963, 268, 917.
Roger, A., Rossi, G. F., Zirandolli, A. — *Boll. Soc. ital. Biol. Sper.*, 1955, 31, 463.
Rotherman, E. B. Jr., Safar, P., Robin, E. D. — *J. Amer. med. Ass.*, 1964, 189, 993.
Rowbothan, G. F. — *Brit. J. Surg.*, 1961, 48, 400.
Russell, W. R. — *Brain*, 1932, 55, 549.
Sager, O., Wendt, G. R., Moisanu, M., Cirnu, V. — *Stud. Cercet. Neurol.*, 1958, 3, 13.
Sambe, K., Miyazaki, K., Yo, S., Shibata, M., Omata, S. — *Excerpta med. (Amst.), Sect. VIII*, 1957, 2 761.
Scarcella, G., Fields, S. W. — *Arch. Neurochir. (Wien)*, 1962, 10, 2, 134—144.
Scheinberg, P. — *Neurology, (Minneap.)*, 1954, 4, 1 015.
Scheinker, I. M. — *Arch. Neurol. Psychiat. (Chic.)*, 1945, 53, 289—298.
Scheinker, I. M. — Neurological Pathology, Ch. C. Thomas Publ., Springfield, 1948.
Schlag, J. D., Chaillet, F. — *Electroenceph. clin. Neurophysiol.*, 1963, 15, 39.
Schnaberth, G., Schubert, H. — *Acta Psychiat. Nervenkr.*, 1974, 218, 211.
Schwartz, N. B., Bennett, W., Curlop, S., Bartter, F. C. — *Amer. J. Med.*, 1957, 23, 529.
Shalit, M. N., Beller, A. J., Feinsod, M. — *Neurology (Minneap.)*, 1972, 22, 155.
Shaw, C. M., Alvord, E. C. Jr., Berry, R. G. — *Arch. Neurol. (Chic.)*, 1959, 1, 161.
Sherrington, C. S. — *J. Physiol. (Lond.)*, 1898, 22, 319—322.
Silvermann, D. — *Electroenceph. clin. Neurophysiol.*, 1963, 15, 486.
Simenhoff, M. L., Aratoor, A. M., Milne, M. D., Zilva, J. F. — *Clin. Sci.*, 1963, 25, 65.
Sitprija, V., Holmes, J. H. — *Trans. Amer. Soc. artif. Intern. Org.*, 1962, 8, 300.
Skultety, F. M. — *Arch. Neurol. (Chic.)*, 1968, 19, 1.
Smith, J. L., David, N. J., Klintworth, G. — *Neurology (Minneap.)*, 1964, 14, 96.

Scanned with OKEN Scanner

Sprofkin, B. E., Sciarra, D. — *Neurology (Minneap.)*, 1952, 2, 427.
Srivastava, S. C., Robson, A. O. — *Lancet*, 1964, *ii*, 431.
Stoica, E., Iliescu, M., Chimion, D. — *Confin. neurol. (Basel)*, 1971, 33, 277.
Strauss, I., Globus, J. M. — *Arch. Neurol. Psychiat. (Chic.)*, 1931, 25, 506.
Streck, H. — În : Congr. Méd. Alien. et Neurol., Rabat ; Masson et Cie, Paris, 1935.
Strich, S. J. — *J. Neurol. Neurosurg. Psychiat.*, 1956, 19, 163.
Strich, S. J. — Proc. I-st Congr. Int. Neurol. Sci, II Joint Meeting, Bruxelles, 1957, p. 111—114.
Stroobandt, G. — *Acta neurol. belg.*, 1965, 65, 525.
Sunderland, S. — *Brit. J. Surg.*, 1958, 45, 422.
Sundermann, F., Kuntze, W. — *Arch. Psychiat. Nervenkr.*, 1971, 214, 262.
Talland, G. A. — Deranged Memory, Academic Press, Londra — New York, 1965.
Teasdale, G., Jennett, B.—*Lancet*, 1974, *ii*, 81.
Thölen, H., Bigler, F., Heusler, A., Stauffacher, W., Staub, H. — *Experientia (Basel)*, 1962, 10, 454.
Thölen, H., Bosshardt, R. — *Klin. Wschr.*, 1958, 36, 481.
Troupp, H. — *J. Trauma.*, 1965, 5, 373—378.
Vapalathi, M. — Thesis, Helsinki, 1970.
Vignaendra, V., Wilkus, R. J., Copass, M. K., Chatrian, G. E. — *Neurology, (Minneap.)*, 1974, 24, 582.
Vincent, Cl. — *Rev. neurol.*, 1925, 2, 115.
Voiculescu, V., Stoica, E. — Stările comatoase, Edit. medicală, București, 1966.
Voiculescu, V., Stoica, E., Lazăr-Bicescu, E. — *Stud. Cercet. Neurol.*, 1962, 7, 501.
Walshe, F. M. R. — *Arch. Neurol. Psychiat.*, 1923, 10, 1—28.
Ward, A. A. — *Res. nerv. ment. Dis. Proc.*, 1948, 27, 438.
Ward, A. A. — *J. Neurophysiol.*, 1958, 11, 13.
Weisenburg, T. H. — *Brain*, 1911, 33, 236.
Wells, C. E. — *Arch. Neurol. Psychiat.*, 1959, 81, 667.
Whittier, R. J., Orr, A. — *Neurology (Minneap.)*, 1962, 8, 529—539.
Wilson, S. A. K. — *Brain*, 1920, 43, 220—267.
Wolman, L. — *Brain*, 1953, 76, 364—379.
Zysno, E. A., Reichenmiller, H. E. — *Verh. dtsch. Ges. inn. Med.*, 1968, 74, 863.

Scanned with OKEN Scanner

II

MODIFICĂRILE PRESIUNII INTRACRANIENE (SINDROMUL DE HIPERTENSIUNE INTRACRANIANĂ ȘI SINDROMUL DE HIPOTENSIUNE INTRACRANIANĂ)

C. ARSENI și AL. I. CONSTANTINESCU

Presiunea intracraniană este rezultatul echilibrului dintre cele 3 componente intracraniene (parenchim nervos, lichid cefalorahidian și flux sanguin cerebral) pe de o parte și dintre acestea și capacitatea conținătorului (neurocraniu și dura mater) pe de altă parte. Orice dezechilibru între conținător și conținutul său este urmat de creșterea (hipertensiune) sau descreșterea (hipotensiune) presiunii intracraniene.

Modificările presiunii intracraniene sînt foarte importante în determinarea caracterului evolutiv al unei suferințe cerebrale întrucît creșterea sau scăderea acestei presiuni pot duce la apariția unor noi semne clinice sau pot modifica aspectul unor simptome mai demult apărute.

SINDROMUL DE HIPERTENSIUNE INTRACRANIANĂ

Acest sindrom se manifestă clinic prin cefalee, grețuri și vomismente, modificări ale conturului papilei optice (edem, stază), tulburări oculomotorii (pareze de oculomotori, modificări ale mișcărilor conjugate ale ochilor), perturbarea reacțiilor vestibulo-oculare, redoare de ceafă, tulburări psihice și epilepsie iar, paraclinic în special prin modificări electroencefalografice și radiologice (modificări osoase craniene, fig. 1, 2, 3, încetinirea debitului circulator angiografic). Dacă la începutul cercetărilor asupra hipertensiunii intracraniene s-a făcut o legătură numai cu apariția și dezvoltarea intracraniană a unui proces expansiv, ulterior s-a constatat că presiunea intracraniană poate crește și fără să existe o leziune expansivă locală. Acest fapt a dus la recunoașterea existenței hipertensiunii intracraniene pseudotumorale.

Scanned with OKEN Scanner

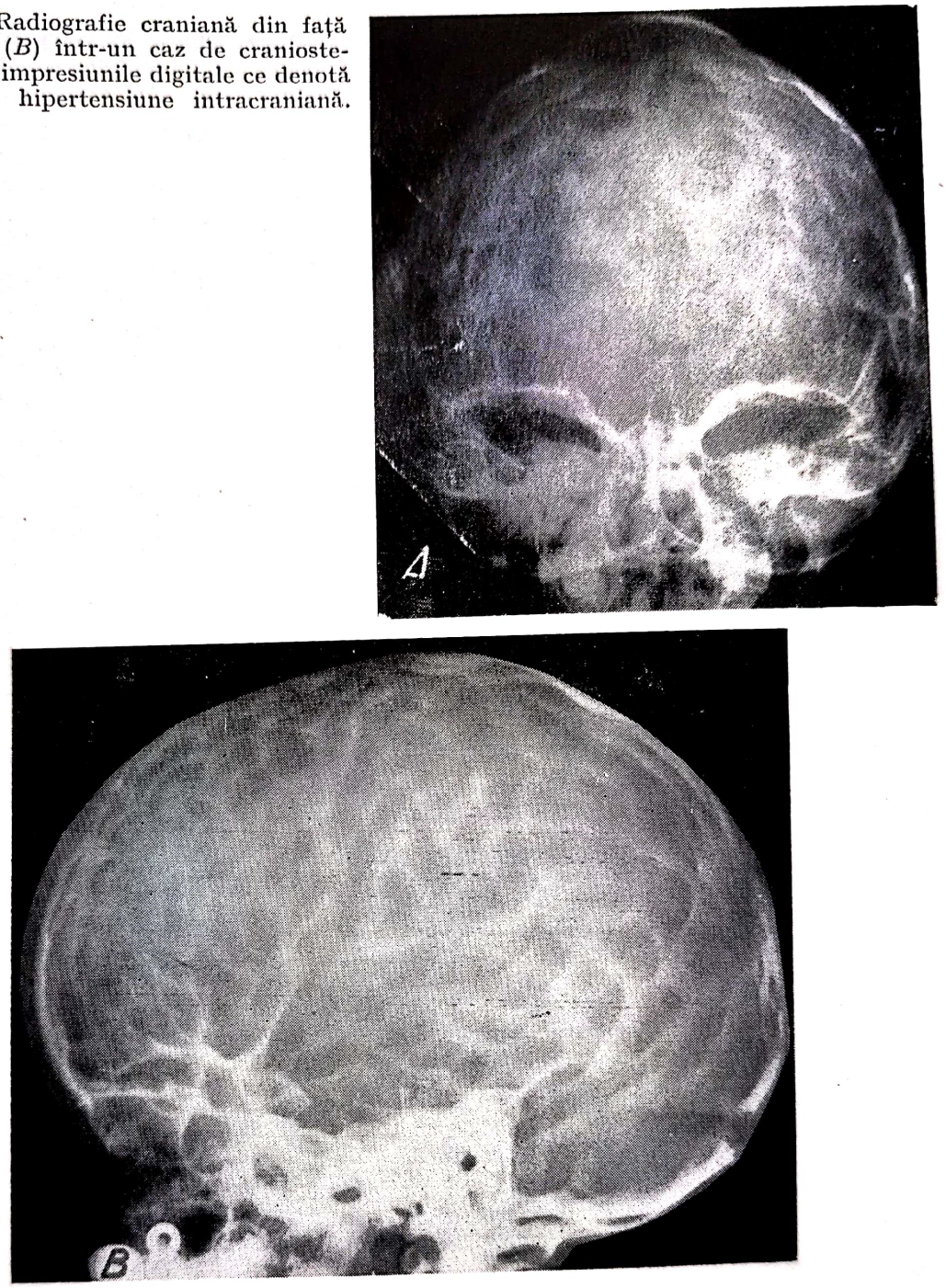

Fig. 35. — Radiografie craniană din față (*A*) și profil (*B*) într-un caz de craniostenoză : se văd impresiunile digitale ce denotă fenomene de hipertensiune intracraniană.

I. ETIOLOGIE ȘI SIMPTOMATOLOGIE

A. HIPERTENSIUNEA INTRACRANIANĂ DIN CURSUL EVOLUȚIEI PROCESELOR EXPANSIVE

Apariția și evoluția hipertensiunii intracraniene în cazul existenței unui proces înlocuitor de spațiu au constituit subiectul studiului a numeroși cercetători dintre care menționăm pe Castaigne (1955), Pia (1957), Tönnis

Scanned with OKEN Scanner

Fig. 36. — Encefalografie (incidență din față) : se vede cornul frontal drept normal situat ; ventriculul stîng nu se umple.

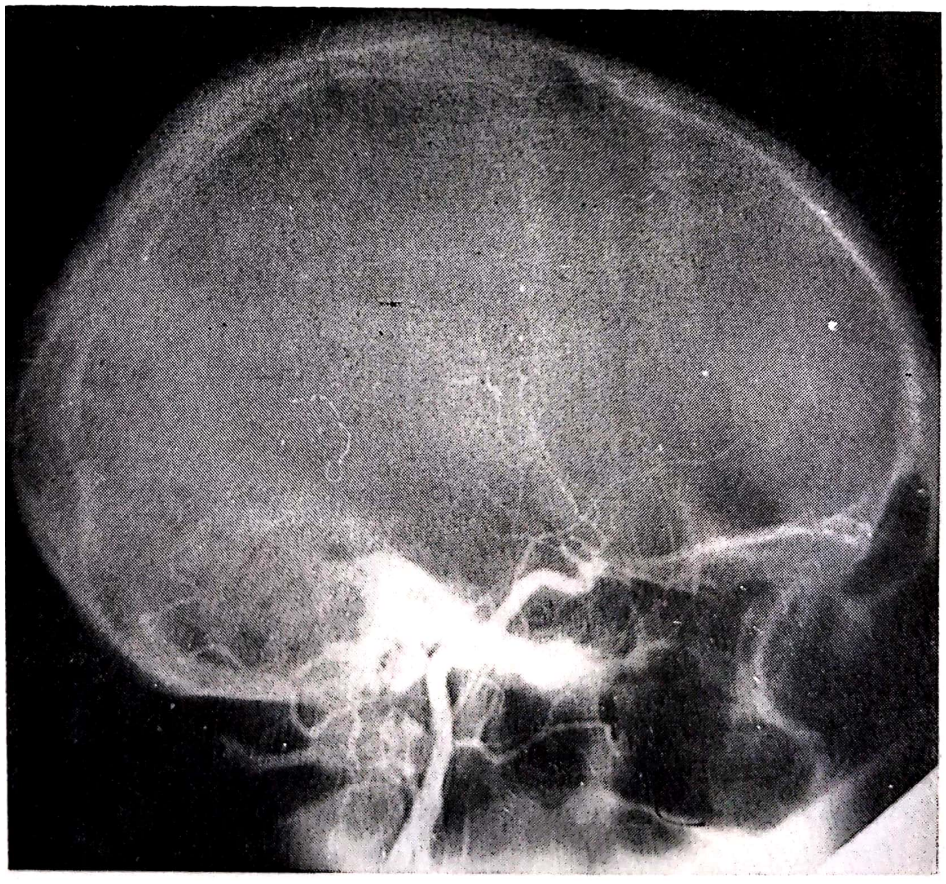

Fig. 37. — Arteriografie carotidiană (incidență din profil) : se remarcă o încetinire a circulației cerebrale.

Scanned with OKEN Scanner

(1959, 1962), Arseni și Constantinescu (1972, 1974, 1977), Brock și Dietz (1972), Zülch, Mennel și Zimmermann (1974).

Hipertensiunea intracraniană apărută în cursul evoluției proceselor expansive intracraniene variază ca frecvență, moment de apariție și intensitate în funcție de localizarea procesului înlocuitor de spațiu cît și în funcție de natura respectivului proces. Uneori chiar unele din simptomele ce alcătuiesc sindromul de hipertensiune intracraniană îmbracă aspecte deosebite, în funcție de aceste condiții. În procesele expansive supratentoriale hipertensiunea intracraniană este mai rar întîlnită decît în leziunile subtentoriale și mai puțin precoce. În această situație momentul apariției *cefaleei* este variabil; adeseori este primul semn apărut, dar poate apărea uneori și mai tîrziu în cursul evoluției. Nu de puține ori însă cefaleea este singurul simptom care atrage atenția. La început durerea este discretă, ea devenind tot mai intensă și mai difuză pe măsură ce presiunea intracraniană se mărește. Uneori în prima perioadă cefaleea este discontinuă, cedează ușor la antalgicele obișnuite. Mai tîrziu devine permanentă, nu mai cedează la tratamentul antalgic. Uneori se remarcă o accentuare a cefaleei în ultimele ore ale nopții sau în primele ore ale dimineții. Cefaleea poate surveni și în crize sau se poate accentua brusc, fără o cauză aparentă (ca în tumorile intraventriculare). Schimbarea poziției capului, tusea, eforturile fizice, trepidațiile, contribuie uneori la apariția cefaleei sau exagerează o cefalee preexistentă. Cîteodată cefaleea apare sau se intensifică la femei în timpul menstrelor. Cînd cefaleea se însoțește de vomismente se poate constata, în unele cazuri, o diminuare a durerii. Același lucru se poate constata și după deshidratarea cu diversele droguri cunoscute ca și după puncții ventriculare, ea cedează definitiv după ablația tumorii.

În cazul tumorilor intracraniene durerea poate fi la început localizată ca expresie a suferinței formațiunilor senzitive. Ulterior, cînd apare hipertensiunea intracraniană, cefaleea devine difuză. Totuși în unele cazuri chiar cînd durerea este difuză, prin creșterea presiunii intracraniene, bolnavul acuză o durere mai intensă într-un anumit punct, aflat de obicei la nivelul leziunii cauzale, fapt de altfel decelabil cîteodată și prin percuția craniului. Alteori însă durerea mai puternică se află la distanță de sediul tumorii așa cum se întîlnește de exemplu în tumorile occipitale unde durerea este mai intensă în unele cazuri în regiunea supraorbitară ipsilaterală tumorii.

Vomismentele de multe ori nu sînt precedate de grețuri, sînt spontane fără a fi provocate de alimentație, adeseori apărînd dimineața la sculare din pat. Uneori ele sînt provocate de mișcările capului și întovărășesc exacerbarea cefaleei. De multe ori vomismentele nu au caractere deosebite, fiind precedate de grețuri sau provocate de încercările de alimentare.

Modificările conturului papilei nervului optic au scăzut ca frecvență pe măsură ce a crescut gradul de accesibilitate la mijloacele moderne de investigație, capabile să depisteze precoce cauza acuzelor prezentate de bolnav. Suspicionarea unei hipertensiuni intracraniene trebuie să determine un examen oftalmologic complet în cadrul căruia examenul fundului de ochi să constituie ultima etapă. Numai după examinarea acuității vizuale, a cîmpului vizual, a distingerii culorilor (în hipertensiunea intracraniană prima culoare afectată este cea albastră), a pupilei și motilității oculare se va trece la examenul fundului de ochi. Examinînd astfel un bolnav cu hipertensiune intracraniană putem constata în primul rînd că edemul papilar

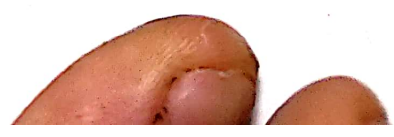

Scanned with OKEN Scanner

evoluează mult timp fără a se acompania de modificări ale acuității vizuale. Uneori bolnavii acuză o obnubilare pasageră a vederii care durează cîteva secunde și se repetă după un interval variabil, interval în care acuitatea vizuală este normală. De asemenea uneori se pot întîlni modificări ale cîmpului vizual, în special ale petei oarbe Mariotte și mai rar o hemianopsie binazală. Cercetînd modificările tensiunii arteriale retiniene în raport cu creșterea presiunii intracraniene se poate uneori găsi o creștere a tensiunii diastolice care se accentuează mult în perioada preedem. În momentul apariției edemului papilar tensiunea arterei centrale a retinei scade aproape brusc („asistolie papilară" — Bailart). Bazați și pe această metodă se poate aprecia că un edem papilar discret poate apare la 24—48 de ore de la creșterea presiunii intracraniene iar unul net după 8—10 zile, evoluția mai rapidă fiind excepțională. Doar uneori distensia ventriculară bruscă poate duce la apariția unui edem papilar după cîteva ore. Rar se poate întîlni un edem papilar intermitent în procesele expansive intraventriculare care comprimă din cînd în cînd căile de scurgere ale lichidului cefalorahidian, determinînd astfel o creștere intermitentă a presiunii intracraniene. Scăderea temporală a presiunii intracraniene, prin puncție ventriculară de exemplu, poate face să regreseze parțial și pentru scurtă durată un edem papilar. După înlăturarea cauzei care a determinat creșterea presiunii intracraniene edemul papilar începe să diminue chiar din primele zile dar mai degrabă din a 2-a săptămînă, dispărînd de regulă în 4—6 săptămîni, poate ceva mai repede la copii și tineri. Dealtfel la aceștia edemul papilar apare și mai frecvent decît la bătrîni datorită atît unor factori locali, oculari, cît și caracterului deosebit al echilibrării presiunii intracraniene. Excepție face modificarea papilară la sugar și la copilul mic, unde se întîlnește mai rar edem papilar, datorită în special posibilității expansionării cutiei craniene prin existența suturilor neînchise. Edemul papilar unilateral se datorește cel mai des unor factori oculari (atrofie optică, miopie forte sau hipertensiune mare intraoculară) care împiedică apariția edemului, dar se poate datora și unor posibili factori intracranieni (abces cerebral de emisfer cu edem mai mare homolateral, angajare temporală sau tumori cu localizare temporală sau parietală etc.).

Celelalte simptome ale sindromului de hipertensiune intracraniană (tuburările de echilibru, redoarea de ceafă, parezele de oculomotori, epilepsia, tulburările psihice) sînt mai rar întîlnite ca fiind cauzate numai de creșterea presiunii intracraniene și sînt mai puțin caracteristice.

În ceea ce privește aspectele hipertensiunii intracraniene în procesele supratentoriale în funcție de localizarea lor menționăm că în tumorile cerebrale dezvoltate în lobul frontal edemul papilar ca semn obiectiv al creșterii presiunii intracraniene este rar întîlnit precoce (55—65% în perioada de stare). Hipertensiunea intracraniană apare cu atît mai tardiv cu cît procesul expansiv este localizat mai anterior, spre polul frontal. De asemenea, hipertensiunea intracraniană apare mai tardiv la bolnavii în vîrstă. În tumorile parietale hipertensiunea intracraniană (45% în perioada de stare) apare rar precoce (exceptînd evoluția unor glioame). În cazul localizării mai anterioare frecvența este mai mică, iar fenomenele respective sînt mai puțin marcate, în schimb în cazul localizării mai posterioare semnele de creștere a presiunii intracraniene apar mai frecvent. Sindromul de hipertensiune intracraniană apare de multe ori tardiv în evoluția tumorilor lobului

Scanned with OKEN Scanner

temporal (60—65%); uneori însă poate apărea chiar de la debut la unele glioblastoame. Intensitatea modificărilor papilare este uneori asimetrică, dar aceasta nu are o valoare localizatorie, la repetarea examinărilor oftalmologice asimetria fiind inconstantă. Evoluția de scurtă durată a hipertensiunii intracraniene la unele tumori temporale și posibilitatea evoluției rapide spre angajare sînt elemente demne de a fi subliniate. Tumorile de insulă evoluează frecvent mult timp cu hipertensiune intracraniană fără semne de localizare. În localizările occipitale ale tumorilor cerebrale hipertensiunea intracraniană se întîlnește frecvent (pînă la 90%). Uneori modificările papilare se produc rapid sau apar precoce. Tumorile de corp calos se însoțesc adeseori precoce de semne de hipertensiune intracraniană mai ales în localizările anterioare. În perioada de stare adeseori aceste semne sînt moderate. Hipertensiunea intracraniană este considerată ca fiind frecventă în tumorile de nuclei bazali (60—70%). Simptomul dominant al sindromului este cefaleea care în majoritatea cazurilor este difuză, mai rar fiind vorba de o cefalee localizată în regiunea frontală sau occipitală. Evoluția de multe ori rapidă a hipertensiunii intracraniene determină să nu întîlnim la internare decît foarte rar o atrofie optică poststază. Simptomele de hipertensiune intracraniană (inclusiv edem papilar) se întîlnesc frecvent la bolnavii cu proces expansiv dezvoltat intraventricular (65—80%), la mulți din aceștia simptomele respective evoluînd în puseuri influențate de poziția capului și de eforturi. În tumorile epifizare hipertensiunea intracraniană este frecvent întîlnită (66%). Factorul care crește în mod deosebit presiunea intracraniană la aceste cazuri este reprezentat de obstacolul interpus în calea scurgerii lichidului cefalorahidian. Un alt factor important este fără îndoială reprezentat de perturbațiile endocrino-metabolice urmate în ultimă instanță de edem cerebral. Tumorile bazei craniului ca și cele de convexitate (meningioame) nu se însoțesc decît rareori și tardiv de hipertensiune intracraniană, apariția acestor manifestări fiind legată mai puțin de volumul tumorii cît mai ales de apariția tulburărilor circulatorii secundare. În meningioamele de creastă sfenoidală hipertensiunea intracraniană (40%) apare relativ mai precoce în cazul localizării în 1/3 medie decît în celelalte localizări, dar ceva mai frecvent în localizările de 1/3 externă. În meningioamele olfactive hipertensiunea intracraniană apare tardiv (60%) ca și în meningioamele supraselare la care însă edemul papilar este mult mai rar (17%). Tumorile hipofizare se însoțesc rar de hipertensiune intracraniană (7%) și de obicei tardiv (cînd tumoarea invadează hipotalamusul și ventriculul III).

În ceea ce privește frecvența hipertensiunii intracraniene în funcție de diversele etiologii ale proceselor expansive intracraniene supratentoriale menționăm că în general creșterea presiunii intracraniene apare cu mult mai frecvent și este cu atît mai accentuată cu cît procesul expansiv evoluează mai rapid. Astfel se constată că în glioamele maligne și în metastaze hipertensiunea intracraniană este frecventă, relativ precoce și intensă în timp ce la glioamele benigne și mai ales la meningioame creșterea presiunii intracraniene apare mai puțin frecvent, mai tardiv și evoluează mai lent. În glioamele maligne, de exemplu, apare hipertensiune intracraniană la aproximativ 65% din cazuri. În metastazele unice, în perioada de stare, hipertensiunea intracraniană apare la circa 40% din cazuri, iar la cele multiple la 36% din cazuri. În tumorile epidermoide frecvența hipertensiunii intra-

Scanned with OKEN Scanner

craniene variază după teritoriul în care se dezvoltă tumoarea, fiind prezentă la 80% din cazurile la care tumoarea este în teritoriul coroidian (intraventricular) și doar la 30% din localizările din teritoriul carotidian. În craniofaringioame se întîlnește o creștere a presiunii intracraniene la 35% din cazuri, prezența acestuia fiind mult mai frecvent întîlnită la copii decît la adulți. La copii și tineri semnele respective sînt mai accentuate, ele evoluînd lent, progresiv. În procesele expansive netumorale aspectul hipertensiunii intracraniene ca frecvență și intensitate este de asemenea diferit. În hematoamele intraparenchimatoase creșterea presiunii intracraniene este evidentă la circa 45% din cazuri. În anevrismele cerebrale fenomenele obiective de hipertensiune intracraniană sînt variabile în funcție de sediul malformației. În anevrismele aflate la bifurcația carotidei aceste fenomene se întîlnesc aproximativ la 11%, în cele supraclinoidiene la 7%, la cele de arteră cerebrală anterioară la 22%, la cele de comunicantă anterioară la 20%, iar la cele de cerebrală medie la 14% din cazuri. Există un aspect pseudotumoral al malformațiilor arteriovenoase care uneori se pot însoți de hipertensiune intracraniană la frecvența acesteia fiind în funcție în special de mărimea malformației (frecvența este la cele mici de circa 9%, la cele mijlocii 17%, iar la cele mari 27%) dar și în funcție de localizare (în general cele supratentoriale se însoțesc în 9% din cazuri de o creștere a presiunii intracraniene). În abcesele cerebrale frontale (rinogene) se întîlnește hipertensiune intracraniană (inclusiv edem papilar) la 60% din cazuri, iar în abcesele temporale, în perioada de stare aproape 90% din cazuri au edem papilar. Tuberculoamele supratentoriale se însoțesc în peste 70% din cazuri de fenomene de creștere a presiunii intracraniene. Hidatidoza se manifestă la copii în 80% din cazuri și prin semne ce denotă creșterea presiunii intracraniene, în timp ce la adulți aceste semne sînt prezente la 40% din cazuri. Cisticercoza cerebrală se manifestă în perioada de stare în 70% din cazuri și prin semne de hipertensiune intracraniană. În această boală creșterea hipertensiunii intracraniene este mai frecventă și mai intensă în formele racemoase, se instalează lent în majoritatea cazurilor, rar apărînd acut și uneori are o evoluție ondulantă. Edemul papilar ca expresie a sindromului de hipertensiune intracraniană este o eventualitate foarte rară în leziunile posttraumatice primare specifice. În contuzia cerebrală difuză gravă atunci cînd apare denotă asocierea contuziei cu un edem cerebral masiv. Hematoamele intracraniene traumatice evoluează de regulă cu fenomene de hipertensiune intracraniană ca orice proces înlocuitor de spațiu. Manifestările respectivului sindrom sînt direct influențate de timpul scurs de la impact, de perioada de instalare a simptomelor, de leziunile parenchimatoase coexistente. Uneori există chiar forme evolutive cu predominența sindromului de hipertensiune intracraniană, ca în unele hematoame subdurale incapsulate, în care caz acestea evoluează cu cefalee progresivă sau intermitentă, vomismente, edem papilar.

Uneori după aspectul evolutiv al semnelor de suferință generală intracraniană și a celor de suferință focalizată se poate suspiciona însăși natura procesului expansiv supratentorial. În glioamele benigne localizate în emisferul cerebral adeseori semnele de localizare sînt absente sau minime dar hipertensiunea intracraniană este prezentă, evoluînd lent progresiv. Dacă semnele de hipertensiune intracraniană se accentuează brusc și apar și semne de suferință focalizate, sau acestea existînd se accentuează și ele,

Scanned with OKEN Scanner

se poate bănui că tumoarea și-a mărit brusc volumul cel mai degrabă printr-o hemoragie, dar poate și prin formarea unui chist. O evoluție rapidă cu semne minime de localizare dar cu hipertensiune intracraniană mare determină suspicionarea unui gliom malign al centrului oval. Cînd hipertensiunea intracraniană este relativ redusă și există semne de suferință a nucleilor bazali se poate bănui dezvoltarea unui spongioblastom în timp ce aceleași semne reduse de hipertensiune intracraniană însoțite de semne de suferință frontală evoluînd rapid poate determina suspicionarea unui glioblastom.

În procesele expansive ce se dezvoltă subtentorial creșterea presiunii intracraniene este frecventă, apărînd de obicei precoce și evoluînd cu semne accentuate. În medie 58% din procesele expansive subtentoriale prezintă în perioada de stare hipertensiune intracraniană obiectivizată prin modificările papilare corespunzătoare. Uneori bolnavii prezintă un sindrom de hipertensiune intracraniană incomplet manifestat numai prin cefalee simplă sau acompaniată de vomismente. Cefaleea este prezentă la circa 80% din bolnavi, fiind la majoritatea cazurilor un semn de debut. Ea este fie predominent occipitală, fie difuză, foarte rar la debutul bolii durerea fiind supraorbitară, ipsilaterală cu durerea. Cel mai frecvent cefaleea este continuă și foarte rar evoluează în crize. În fazele avansate cefaleea diminuă sau este absentă uneori după apariția atrofiei optice poststază. Vomismentele care constituie cel mai important semn de debut la circa 20% din cazuri (mai frecvente la copii) îmbracă 2 aspecte deosebite fiind fie de tip central (matinale, fără a fi precedate de greață, în jet), neînsoțindu-se de cefalee (dar putînd fi influențate de poziția capului), fie acompaniază cefaleea apărută în crize. În acest ultim caz cefaleea diminuă treptat datorită deshidratării și deci scăderii presiunii intracraniene prin vomismente repetate. Repetarea frecventă a vomismentelor poate produce mai ales la copii o mare deshidratare dar și importante fenomene de denutriție. Uneori, în foarte rare cazuri dealtfel, vomismentele se însoțesc de dureri abdominale (prin iritarea nucleului vagului din planșeul ventriculului IV) ceea ce determină importante dificultăți diagnostice. Diagnosticul este și mai dificil cînd vomismentele sînt sanguinolente ca în cazul unor tumori de trunchi cerebral superior (leziuni ale calotei pontomezencefalice). Modificările papilare în afara faptului că sînt mai frecvente decît în cazul proceselor expansive supratentoriale nu prezintă aspecte deosebite. Uneori se instalează aparent rapid o atrofie ca urmare a unei evoluții anterioare oligosimptomatice sau neglijabilă. În funcție de localizarea procesului expansiv în fosa posterioară se constată că sindromul de hipertensiune intracraniană (75%) este precoce și intens în cazul proceselor de linie mediană. Aceasta datorită vecinătății imediate a căilor de circulație ale lichidului cefalorahidian, în această localizare apariția bruscă a creșterii presiunii intracraniene nefiind o raritate. Tot în cazul acestei localizări se poate întîlni cel mai frecvent un sindrom de hipertensiune intracraniană pur, neacompaniat de semne de localizare. Fac excepție de la aceasta tumorile de trunchi cerebral care deși comportă o suferință mediană de fosă posterioară se însoțesc în mod paradoxal mult mai puțin frecvent (40%) și mai tardiv de o creștere a presiunii intracraniene. În procesele expansive de emisfer cerebelos sindromul de hipertensiune intracraniană (66%) pur este excepțional întîlnit, cel mai frecvent fenomenele de suferință localizată (semnele cerebeloase) întîlnindu-se în proporție relativ egală cu semnele

Scanned with OKEN Scanner

de suferință generală intracraniană. În cazul proceselor expansive dezvoltate în unghiul ponto-cerebelos debutul cu semne de hipertensiune intracraniană este excepțional, aceste semne apărînd aproape întotdeauna mai tardiv (65%), după apariția semnelor de localizare (în cazul neurinoamelor de acustic ele apărînd de obicei în faza a IV-a a evoluției) excepție făcînd papiloamele secundare de unghi pontocerebelos (cele extinse de la ventriculul IV) la care semnele de hipertensiune intracraniană pot precede pe cele de localizare. În tumorile ce se dezvoltă sub- și supratentorial (de exemplu unele meningioame) semnele ce denotă o creștere a presiunii intracraniene apar de obicei primele și domină tabloul clinic, semnele de suferință focalizată putînd fi destul de reduse. Tumorile cranio-spinale debutează rar prin semne de hipertensiune intracraniană, acestea apărînd de regulă într-o fază mai tardivă, cînd însă sînt de intensitate crescută. În ceea ce privește aspectul hipertensiunii intracraniene în funcție de natura histopatologică a procesului expansiv dezvoltat în fosa superioară se remarcă în meduloblastoame, în sarcoamele cerebeloase ca și în papiloamele de plex coroid că hipertensiunea intracraniană este sindromul dominant în perioada de stare (în medie la 70%). În astrocitoamele de fosă posterioară creșterea presiunii intracraniene (65%) evoluează lent, rar ajungînd la intensitatea celei întîlnite în meduloblastoame. Oligodendroglioamele de asemenea se însoțesc de hipertensiune intracraniană ce evoluează lent, progresiv. Meningioamele dezvoltate în fosa posterioară se însoțesc frecvent de hipertensiune intracraniană, precocitatea instalării ca și frecvența variind în primul rînd în funcție de sediul lor. Astfel, în meningioamele de sinus transvers se constată semne de hipertensiune intracraniană la circa 75% din cazuri, aceste semne apărînd de obicei primele, în perioada de stare ele dominînd tabloul clinic. Creșterea presiunii intracraniene este constant întîlnită și în meningioamele de sinus sigmoid ca și în cele de sinus pietros superior sau inferior, frecvența ei în aceste cazuri fiind de asemenea crescută. Metastazele dezvoltate în fosa posterioară se însoțesc mai rar de hipertensiune intracraniană decît cele supratentoriale (de exemplu cele cerebeloase în medie la 30% din cazuri) probabil datorită evoluției rapide a majorității acestor cazuri. În tumorile epidermoide de unghi pontocerebelos creșterea presiunii intracraniene se instalează tardiv în evoluție, putînd de multe ori să lipsească, în ciuda unei simptomatologii altfel foarte bogate, dar în cele cerebeloase sau mediane fenomenele de hipertensiune intracraniană sînt mai frecvente în medie, aceste fenomene fiind prezente la circa 78% din cazuri. Aceste fenomene sînt mai rare în evoluția tumorilor epidermoide de fosă posterioară sau apar tardiv datorită posibilității ca lichidul cefalorahidian (ca și substanțele radioopace eventual folosite pentru iodoventriculografie) să se filtreze prin tumoare. Procesele expansive subtentoriale de natură netumorală se însoțesc și ele frecvent de creșterea presiunii intracraniene. Hematoamele cerebeloase se însoțesc în circa 53% din cazuri de o astfel de creștere. În anevrismele sistemului vertebrobazilar staza papilară este relativ rar întîlnită (în aproximativ 30% din cazuri). În malformațiile arteriovenoase subtentoriale hipertensiunea intracraniană este mai frecvent întîlnită (în 57% din cazuri). Abcesele cerebeloase prezintă în aproximativ 82% din cazuri o creștere a presiunii intracraniene, adeseori cu evoluție rapidă spre angajare. De remarcat că la copii cu abcese cerebeloase semnele de hipertensiune intracraniană pot apare mai tîrziu în evoluție dat fiind

Scanned with OKEN Scanner

posibilitatea de compensare pînă la un anumit moment al creșterii conținutului intracranian. În tuberculoamele cerebeloase creșterea presiunii intracraniene se întîlnește foarte frecvent.

B. HIPERTENSIUNEA INTRACRANIANĂ PSEUDOTUMORALĂ

După Quincke (1893), primul autor care a recunoscut posibilitatea creșterii presiunii intracraniene fără o cauză lezională expansivă, mulți cercetători au studiat și comunicat observațiile lor asupra acestei forme de hipertensiune intracraniană. Dintre acești cercetători menționăm pe Nonne (1904), Frazier (1937), Foley (1955), Bradshaw (1956), Constantinescu (1969), Arseni și Constantinescu (1972), Greer (1974) ș. a. ale căror lucrări au descris, uneori sub denumiri diferite (pseudotumor cerebri, hipertensiunea intracraniană benignă, hipertensiunea intracraniană pseudotumorală), același aspect.

Indiferent însă de denumirea sub care a fost descrisă, această formă de hipertensiune intracraniană se manifestă de cele mai multe ori prin simptome asemănătoare cu cele întîlnite în cursul evoluției proceselor expansive însoțite de o creștere a presiunii intracraniene. Se constată totuși o frecvență mai mare a cefaleei, vomismentelor, tulburărilor oculo-vestibulare și epilepsiei în forma tumorală în timp ce redoarea de ceafă și tulburările psihice sînt mai frecvente în forma pseudotumorală. În procesul patogenic al hipertensiunii intracraniene pseudotumorale s-a remarcat prezența a 3 mecanisme care se referă la modificările fluxului sanguin cerebral, la perturbațiile formării, circulației și resorbției lichidului cefalorahidian și la tulburările hidroelectrolitice ale parenchimului cerebral. Cauzele care duc la producerea perturbațiilor respective sînt în majoritate posibil de descoperit (în 95% din cazuri) dacă investigația bolnavului este completă și la nevoie repetată. Urmărirea un timp suficient de îndelungat a cazurilor etichetate cu o etiologie pseudotumorală este obligatorie pentru a înlătura eventualele greșeli de diagnostic. În ceea ce privește cauzele acestei hipertensiuni intracraniene cercetarea bibliografiei de specialitate cît și propria noastră experiență clinică ne-au permis întocmirea unei clasificări pe care o prezentăm în continuare:

1. BOLI CRANIO-CEREBRALE

a. BOLI ALE CUTIEI CRANIENE

Craniostenozele, însoțite de hipertensiune intracraniană, au fost descrise de Lisman (1948), Freeman și Borkoff (1962). După acești autori, semnele cele mai evidente de creștere a presiunii intracraniene determinînd suspicionarea unui proces expansiv în evoluție se întîlnesc în oxicefalie, mai rar în acrobrahicefalie și scafocefalie. Unii autori, printre care și David și colab. (1947), susțin că factorul mecanic nu este suficient pentru a explica apariția creșterii presiunii intracraniene și că aceasta s-ar datora intervenției unui factor infecțios supraadăugat sau unei alte cauze intercurente care perturbă echilibrul relativ al presiunii intracraniene.

Scanned with OKEN Scanner

Bolile care afectează baza craniului și malformațiile acesteia (impresiunea bazilară, platibazia, occipitalizarea atlasului etc.) pot la un moment dat evolua cu simptoame care să determine suspicionarea unei tumori cerebrale. Hipertensiunea intracraniană apărută și care determină această suspicionare se datorește nu numai hidrocefaliei rezultate din împiedicarea scurgerii lichidului cefalorahidian, dar și perturbațiilor vasomotorii cerebrale, în special cu punct de plecare din sistemul vertebro-bazilar, așa cum am putut și noi constata.

Boala Paget se poate însoți uneori de simptoamele hipertensiunii intracraniene. După Aita (1968), simptoamele acestea s-ar datora invaginației bazilare dezvoltate la aproximativ 25—35% din bolnavii cu afectare craniană pagetică. Walsh (1957) și Bull și colab. (1959) susțin că semnele de hipertensiune intracraniană apărute în această boală se datorează formării în oasele craniene afectate a unor lacuri sanguine ce perturbă funcționalitatea drenajului venos, comportîndu-se ca un veritabil shunt vascular, analog pînă la un anumit punct cu cel din angioamele cerebrale. De asemenea, după aceiași autori, simptoamele respective s-ar putea explica și prin leziunile de endarterită și periarterită ale vaselor mici cerebrale, leziuni ce produc ischemia teritoriului afectat. Noi considerăm că dificultățile apărute în scurgerea lichidului cefalorahidian prin îngroșarea osului la nivelul *foramen*-ului *magnum* ar putea uneori juca un rol important în producerea simptoamelor ce ne interesează.

b. BOLI ALE CONȚINUTULUI INTRACRANIAN

Boli congenitale

Hidrocefaliile congenitale pot avea o evoluție foarte diferită. Uneori, evoluția este favorabilă, copilul prezentînd doar capul cu diametrele ceva mai mari decît cele corespunzătoare vîrstei, fără alte simptoame. Alteori, simptomele hidrocefaliei evoluează în continuare fie lent-progresiv, fie cu perioade, de durată variabilă, în care stagnează sau chiar diminuează în intensitate. Hidrocefaliile aparent stabilizate pot, uneori, datorită unor cauze diverse, să se decompenseze și astfel să apară semne de hipertensiune intracraniană. Girard și Schott (1950) remarcă, într-un studiu clinic al acestei forme pseudotumorale, lungimea perioadei de evoluție, care se poate întinde pe mai mulți ani (după ei, în medie 5 ani), caracterul parcelar, disarmonic, al simptoamelor neurologice, printre care totuși cefaleea, vomismentele și edemul papilar sînt cele mai constante, și apariția unor tulburări psihice variabile și a unor tulburări endocrine grupate discordant, ca și simptomele neurologice. După acești autori, evoluția variabilă a simptomelor este în funcție nu atît de creșterea propriu-zisă a presiunii intracraniene, cît de stadiul evolutiv al leziunilor asociate și în special al proceselor inflamatorii concomitente. Faptul că o hidrocefalie rămîne mulți ani compensată, pentru ca la un moment dat să se decompenseze, evoluînd cu simptome asemănătoare proceselor expansive intracraniene, se pare că se datorează dereglării echilibrului circulator lichidian prin intervenția unor cauze intercurente, ca: traumatisme, infecții banale și chiar eforturi fizice susținute (Bourrat și Allegre, 1950).

Scanned with OKEN Scanner

Malformația Arnold-Chiari prezintă o simptomatologie ce variază foarte mult, simulînd adeseori simptoamele unei tumori dezvoltate în fosa cerebrală posterioară sau evoluînd ca un sindrom pur de hipertensiune intracraniană. Cercetarea în ultimii ani a 7 astfel de cazuri ne-a permis să constatăm, o dată în plus, caracterul evolutiv. Tratamentul acestor simptoame este însuși tratamentul malformației Arnold-Chiari, care este chirurgical și constă în craniectomie occipitală și în laminectomie $C_1C_2C_3$. Unii autori indică și incizia vermisului pentru facilitarea circulației lichidiene. Este contraindicată rezecția langhetei cerebeloase, care face parte din malformație, aceasta putînd declanșa grave tulburări vegetative. Uneori este necesară o a doua intervenție, care constă în executarea unui drenaj în caz de reapariție a semnelor de hipertensiune intracraniană, datorită cicatrizării secundare, care creează un alt blocaj. Rezultatele operatorii sînt, după majoritatea autorilor, în funcție de momentul efectuării actului chirurgical.

Traumatismul cranio-cerebral și boli rezultate din acțiunea diverșilor agenți fizici asupra cutiei craniene și asupra conținutului ei.

Frecvența hipertensiunii intracraniene în *traumatismele cranio-cerebrale* închise, fără proces expansiv, este dificil de apreciat. Imediat după traumatism apar tulburări vasomotorii, care pot retroceda în zilele următoare. Uneori, simptoamele determină suspectarea formării unui hematom cerebral. Rareori însă creșterea presiunii intracraniene se obiectivează prin evidențierea edemului papilar, pentru apariția acestuia fiind necesare în general cîteva zile. Matera, Caste și Martino (1949), studiind 336 de traumatizați cranieni, au găsit edem papilar numai la 6 dintre ei, deși existau toate celelalte semne de hipertensiune intracraniană. Uneori, hipertensiunea intracraniană, ca expresie a tulburărilor vasomotorii și a edemului cerebral, apare la mult timp după traumatism. Astfel Bradshaw (1956) a descris apariția la 8 luni, iar Cohadon (1964) la 10 luni de la traumatism a fenomenelor respective, care au determinat suspicionarea unui proces expansiv.

Printre alți factori fizici care, acționînd direct asupra cutiei craniene, pot produce simptoame asemănătoare a fost menționată și *expunerea îndelungată la soare* (Bogolepov, 1952).

De asemenea, după *roentgenterapie pe cutia craniană*, Russell, Wilson și Tansley (1949), ca și Bernasconi și colab. (1967), au menționat apariția unei simptomatologii ce denotă creșterea presiunii intracraniene.

Afecțiuni inflamatorii ale conținutului intracranian

Meningitele realizează destul de frecvent, chiar în formele obișnuite, tabloul clinic al hipertensiunii intracraniene.

Coriomeningita limfocitară este considerată de cei mai mulți autori ca fiind cu totul benignă. S-au descris însă și cazuri avînd o evoluție clinică gravă, dintre acestea multe datorîndu-și această evoluție hipertensiunii intracraniene (Spero, 1937; Walsh, 1957).

Meningitele bacteriene pot evolua uneori cu simptoame asemănătoare unui proces expansiv intracranian, inclusiv cu edem papilar prin creșterea presiunii intracraniene (François și colab.. 1945).

Scanned with OKEN Scanner

Meningita tuberculoasă este însoțită de importante leziuni vasculare cortico-subcorticale. Fenomenele de endo- și perivascularită cu bogat exsudat serofibrinos duc la perturbații vasculo-cerebrale, care determină, la rîndul lor, simptome uneori din cele mai grave. Aceste simptome pot pune dificile probleme de diagnostic diferențial, în cadrul căruia poate intra în discuție existența unui eventual proces expansiv intracranian. Brégeat (1956) consideră că aproximativ 25% din cazurile de meningită tuberculoasă evoluează cu o creștere a presiunii intracraniene manifestată clinic. Modificările meningeale predominînd la baza craniului pot fi urmate de perturbații în circulația lichidului cefalorahidian.

Meningita seroasă, inițial studiată de Quincke (1893), a fost mult timp sinonimă cu pseudotumorile cerebrale. Este considerată ca o afecțiune datorată stazei sanguine și limfatice de vecinătate, precum și oricărei cauze infecțioase sau neinfecțioase (mai ales traumatică) care acționează asupra sistemului lichidian. Patogenia meningitei seroase este mult discutată. Claude (1933) afirmă că principalul factor patogenic este constituit de hipersecreția lichidului cefalorahidian. După Symonds (1937), ca și după alți autori, un rol deosebit în procesul patogenic îl are tromboza unui sinus venos cerebral, care duce în secundar la o jenă în circulația lichidului cefalorahidian, împiedicînd atît resorbția acestuia, cît și drenajul venos al întregului spațiu intracranian. Acest autor susține că meningita seroasă apare mai ales după obstrucția sinusului lateral, a sinusului longitudinal superior sau a teascului lui Herophilus. Părerea noastră este că această afecțiune poate avea o etiologie traumatică (cea mai frecventă posibilitate) sau poate fi de altă cauză (infecțioasă, toxică, reacțională la un proces de vecinătate). Și într-un caz, și în altul, procesul patogenic include tulburări circulatorii sanguine și lichidiene.

Arahnoiditele cerebrale ca afecțiuni meningeale cu evoluție subacută sau cronică se pot manifesta frecvent prin simptoame care să determine un diagnostic diferențial cu procesele expansive. Noi am constatat că afecțiunea poate fi urmarea unor procese vasculare (hemoragie meningee repetată, hematom extra- sau subdural), a unor boli infecțioase ale creierului și învelișurilor sale (meningoencefalite), a unor infecții locoregionale (otite, sinuzite, infecții ale scalpului sau ale oaselor craniene), a unor infecții generale, parazitoze (îndeosebi cisticercoza), micoze; de asemenea, mai poate fi urmarea unui traumatism (accidental sau terapeutic în caz de intervenții operatorii diverse, craniene sau pe coloana cervicală), a roentgenterapiei craniene, a unei afecțiuni toxice (endogene mai ales), alergice sau poate însoți afecțiuni congenitale craniene, ale articulației occipito-cervicale sau ale coloanei cervicale (impresiune bazilară, sindrom Arnold-Chiari etc.). Indiferent de cauza inițială și de felul cum aceasta a acționat (repetat, progresiv etc.), considerăm că în arahnoiditele cerebrale rolul important în producerea simptoamelor de decompensare îl joacă tulburările circulatorii sanguine și lichidiene. Reacțiile leptomeningelui sînt un fapt banal, dar bolile intercurente sau stările fiziologice deosebite pot duce la reactivări ale arahnoiditei, la apariția unor tulburări circulatorii cerebrale care să inducă o serie de simptoame, unele din ele deosebit de grave, punînd acute probleme de diagnostic diferențial în vederea aplicării unei terapeutici adecvate.

Scanned with OKEN Scanner

Encefalitele, indiferent de etiologia lor, pot îmbrăca adeseori în cursul evoluției un aspect asemănător proceselor expansive intracraniene. Van Bogaert (1959) și alți autori, studiind aspectul evolutiv al encefalitelor pseudotumorale, remarcă contrastul existent între gravitatea edemului papilar și celelalte simptome de hipertensiune intracraniană, simptome care sînt discrete. În general, întreg tabloul clinic, inclusiv modificările fundului de ochi, prezintă o evoluție ondulantă. Se menționează de asemenea aspectul fugace tranzitoriu, al simptomelor de focar, adesea fiind vorba de localizări neurologice multiple, cu prezența aproape obligatorie a tulburărilor psihice, la care se adaugă un sindrom infecțios. Dintre rezultatele obținute prin investigările paraclinice se remarcă aspectul particular al ventriculilor cerebrali după introducerea aerului. Ventriculii sînt adeseori mici, nedeformați, alteori ușor deplasați prin edemul localizat, la periferie apărînd cîteodată și un aspect moniliform datorat zonelor de atrofie.

Simptomatologia hipertensiunii intracraniene poate apărea în cursul evoluției multor encefalite sau al determinărilor cerebrale produse de agenți patogeni diverși (virusuri, rickettsii, bacterii, spirochete, fungi, protozoare, metazoare), determinînd astfel suspicionarea unui proces expansiv intracranian. Printre acestea, cele virotice sînt deosebit de importante. Dealtfel, sîntem de părere (Arseni și Constantinescu, 1972) că investigarea bolnavilor în sensul depistării unei encefalite virotice este importantă, putînd contribui la explicarea aspectelor evolutive ale unor bolnavi cu hipertensiune intracraniană ce nu se datorește unui proces expansiv. În acest fel s-ar putea explica și caracterul sezonier al evoluției multor astfel de cazuri. Noi am remarcat o frecvență mai mare în lunile februarie — aprilie a cazurilor care, investigate, s-au dovedit a fi encefalite pseudotumorale.

Afecțiuni vasculare ale conținutului intracranian

Hemoragia cerebrală se poate preta, în formele subacute și mult mai rar în cele acute, la un diagnostic diferențial cu procesele expansive prin existența fenomenelor de hipertensiune intracraniană. Aceste simptoame se datoresc revărsatului sanguin, stazei venoase, micilor hemoragii din jurul focarului hemoragic principal și edemului cerebral perifocal, care, mărind nevoia de oxigen a țesutului nervos, modifică și mai mult structura peretelui vascular, provocînd sufuziuni sanguine capilare. Unii autori, printre care Facon și Schwartz (1963) au subliniat rolul furtunii vasomotorii produse de accidentul vascular, furtună ce generează apariția simptoamelor menționate. Kreindler, Hornet și Marcovici (1963), studiind hipersecreția plexurilor coroide în bolile vasculare cerebrale, consideră că în cazurile cu focare hemoragice sau de ramolisment de mică întindere și fără edem accentuat semnele de hipertensiune intracraniană sînt date în primul rînd de hipersecreția lichidului cefalorahidian. În cazul în care focarul hemoragic sau de ramolisment se însoțește de un edem important, hipersecreția plexurilor coroide accentuează creșterea presiunii intracraniene. La unele cazuri la care hemoragia s-a repetat, noi am observat o creștere a albuminorahiei (1—3‰) și ulterior apariția unui edem papilar, pe care îl apreciem a se datora tulburărilor circulatorii lichidiene consecutive leptomeningitei bazale produse prin hiperalbuminoză.

Scanned with OKEN Scanner

Ramolismentele (infarctele) cerebrale, produse prin ocluzia arterelor cerebrale, sînt frecvent însoțite de simptoame de hipertensiune intracraniană.

Ramolismentul cerebral pseudotumoral a fost studiat, printre alții, de Houdard și colab. (1952), de Meyer și Gotoh (1961) ș. a., cercetările lor conducînd la concluzia că evoluția pseudotumorală se datorește generalizării edemului perifocal, care uneori pare a se limita doar la emisferul respectiv, iar alteori interesează întregul encefal. Dezvoltarea acestui edem completează un cerc vicios patogenic, pe de o parte prin cointeresarea zonelor diencefalohipofizare, ceea ce duce la dereglări hidroionice, iar pe de altă parte prin hipoxia creierului compresat. Ambele aceste mecanisme măresc edemul cerebral apărut.

Arterioscleroza cerebrală, prin modificările vasculare produse, perturbă metabolismul parenchimului nervos, inducînd o simptomatologie neurologică adeseori foarte complexă.

Encefalopatia hipertensivă, forma pseudotumorală a hipertensiunii arteriale, este realizată de evoluția subacută a acesteia. Encefalopatia hipertensivă a fost împărțită în : o formă realizată de o hipertensiune arterială pînă atunci necunoscută sau izolată, o formă în care hipertensiunea arterială completează simptomatologia unei hipertensiuni arteriale maligne și o formă particulară apărînd la copii, unde hipertensiunea arterială succedă la mulți ani simptomatologia pseudotumorală. Thiébaut și colab. (1955) susțin că în această formă cerebrală a hipertensiunii arteriale ar coexista hipertensiunea arterială cu o insuficiență renală discretă. Autorii menționați lărgesc deci cadrul, cuprinzînd și encefalopatia uremică, ipoteză pe care, printre alții, nici noi nu o considerăm valabilă decît în anumite cazuri. După opinia noastră, semnele de hipertensiune intracraniană apărute în cadrul unei encefalopatii hipertensive se pot datora unei forme pure de hipertensiune arterială, doar în cazuri rare și unei complicații renale. Întreaga simptomatologie se poate preta la un complicat diagnostic diferențial. Dificultățile diagnostice se datoresc și faptului că, pentru a se pune diagnosticul de encefalopatie hipertensivă, nu este suficientă hipertensiunea arterială coexistînd cu semne de hipertensiune intracraniană, întrucît există posibilitatea apariției unei tumori cerebrale la un hipertensiv arterial, precum și a unei hipertensiuni arteriale la bolnavi cu tumori cerebrale în evoluție. Substratul anatomic al encefalopatiei hipertensive este considerat de cei mai mulți autori a fi edemul cerebral, datorat în ultimă instanță modificărilor survenite în echilibrul hidroelectrolitic. Debutul clinic al afecțiunii poate fi precedat uneori de episoade tranzitorii de cefalee, amețeli, stări confuzionale, la care se pot adăuga convulsii generalizate și semne de focar. Autorii sovietici au denumit acest ansamblu de manifestări „crize cerebrale hipertensive". În perioada de stare, bolnavul prezintă semne de hipertensiune intracraniană cu modificări psihice uneori importante (torpoare, confuzie mentală, excitație psihică) și mici semne de focar. Evoluția este gravă în majoritatea cazurilor : hipertensiunea intracraniană crește și apar semne de angajare cu suferință de trunchi cerebral. Intre cazurile studiate de noi am întîlnit și copii, în vîrstă pînă la 10 ani, care prezentau cifre tensionale foarte ridicate (pînă la 240 mm Hg) 2 dintre ei suferind de afecțiuni renale și avînd ureea sanguină mult crescută (2—3 g‰). Evoluția

Scanned with OKEN Scanner

acestor bolnavi a fost gravă, toți decedînd. Examenul anatomopatologic a evidențiat prezența edemului cerebral și leziuni în trunchiul cerebral.

Hemoragiile subarahnoidiene sînt în majoritatea cazurilor datorate fisurării unei malformații vasculare cerebrale. Uneori, aceste malformații vasculare nu pot fi evidențiate cu toate investigațiile paraclinice repetate (aproximativ 25% din cazuri), permițînd încă menținerea denumirii de hemoragii subarahnoidiene „de cauză nedeterminată". Multe din acestea sînt însoțite de semne de hipertensiune intracraniană. După opinia noastră, simptoamele de hipertensiune intracraniană sînt proporționale cu rapiditatea și cu intensitatea hemoragiei. Cînd aceste simptoame apar la 8—10 zile de la debut, fără să existe semnele unei noi sîngerări, trebuie să ne gîndim fie la existența unui hematom, fie la formarea unei hidrocefalii consecutive leptomeningitei bazale posthemoragice.

Trombozele venoase cerebrale sînt favorizate de bogăția anastomotică a venelor cerebrale, care antrenează o încetinire a circulației. În același timp, comunicările largi cu venele extracraniene explică propagarea la venele cerebrale a infecțiilor scalpului, feței, orbitei, amigdalelor etc. Trombozele venelor cerebrale au o simptomatologie clinică reprezentată de semne infecțioase, care adesea sînt însă discrete sau pot chiar lipsi, și de semne neurologice focale, la care se adaugă frecvent semne de suferință cerebrală, care determină asemănări în evoluție cu un proces expansiv intracranian. S-au făcut încercări pentru explicarea acestor simptoame și prin apariția edemului cerebral rezultat din staza circulàtorie, însoțită adeseori de infarctizări, de mici focare hemoragice cerebrale, precum și de tulburări în formarea și în resorbția lichidului cefalorahidian.

Trombozele venoase cerebrale pot fi asociate cu cele ale sinusurilor durale. O distincție între aceste 2 forme ar părea artificială, dar apariția unei simptomatologii proprii fiecărei forme nu constituie o raritate.

Trombozele sinusurilor durei mater realizează de cele mai multe ori un tablou zgomotos cu mare gravitate prognostică. Simptomatologia generală constă în asocierea unui sindrom infecțios cu un sindrom meningoencefalitic, la care se adaugă semne locale de stază circulatorie. În funcție de sinusul afectat, semnele clinice variază, îndeosebi cele de suferință neurologică focală. Trombozele sinusurilor suscită numeroase discuții asupra etiopatogeniei și asupra simptomatologiei, care uneori îmbracă un aspect asemănător unui proces înlocuitor de spațiu. În 1931, Symonds, bazat pe lucrările unor predecesori, ca și pe propriile sale observații, creează termenul de *otitic hydrocephalus*, afirmînd posibilitatea existenței unei tromboze strict parietale, fără obliterarea sinusului lateral, după o otită. Pentru a explica rolul sinusului longitudinal superior în apariția unor simptoame de hipertensiune intracraniană, autorul admite că sinusul lateral de partea opusă este absent sau deficitar. Ray și Dunbar (1951) au pus în evidență tromboze ale sinusului longitudinal superior la 2 cazuri cu evoluție pseudotumorală, folosind metoda sinusografiei directe a lui Frenckner. Adunînd și cercetînd 46 de cazuri din literatură, Foley (1955) a arătat că supoziția potrivit căreia ar exista o hidrocefalie la aceste cazuri este inexactă, întrucît ventriculii sînt normali ca formă și ca mărime, iar elementul patogenic primordial ar fi edemul cerebral datorat stazei venoase.

Scanned with OKEN Scanner

Determinările nervoase

Determinările nervoase în cursul bolilor infecțioase, parazitare și micotice, ca și determinările lor neurotoxice, sînt frecvent discutate ca posibilități la determinarea unui tablou clinic de suferință cerebrală asemănător celui întîlnit în cursul evoluției unui proces expansiv intracranian.

Au fost prezentate cazuri cu simptome de hipertensiune intracraniană care au determinat diagnosticul diferențial cu un proces înlocuitor de spațiu în cursul evoluției unor *boli virotice*, ca parotidita epidemică (Fisarova, 1956), mononucleaza infecțioasă (Piel și colab., 1956), rubeola (Pendersen, 1965), rujeola (Aita, 1968), coxsackie (Walters, 1960), gripa (Vallat și colab., 1959), limfogranulomatoza benignă (Walsh, 1957), herpesul (Aita, 1968).

Infecțiile bacteriene sînt relativ frecvent manifestate și prin simptome neurologice. Au fost descrise simptome de hipertensiune intracraniană în tetanos (Aita, 1968), febră Oroya (Aita, 1968), tuse convulsivă (Walsh, 1957) ș.a.

În *lues*, posibilitățile de apariție a unor astfel de simptome sînt mult mai mari în perioada secundară, septicemică, iar fenomenele respective s-ar datora meningitei, care este urmată de rapide cloazonări, aderențe ce împiedică scurgerea liberă a lichidului cefalorahidian și obstruează orificiile Monro, Luschka și Magendie. În aceste cazuri, simptomele ce denotă o creștere a presiunii intracraniene ar apărea într-o proporție care merge pînă la 90% din cazuri (Walsh, 1957). În perioada meningovasculară, această posibilitate este mult mai redusă (Aita, 1968). În paralizia generală progresivă pot apărea simptome de hipertensiune intracraniană, ceea ce face foarte dificil diagnosticul diferențial cu o tumoare frontală, care are o simptomatologie asemănătoare.

În ultimii ani a crescut mult incidența *micozelor viscerale* datorită antibiotico- și corticoterapiei, care duc la dezechilibrarea raporturilor dintre elementele florei saprofite a organismului. La om, toți fungii patogeni pot afecta sistemul nervos, fie direct (primitiv), fie prin diseminarea sanguină, secundară unei localizări viscerale. Se pare că cele mai frecvente accidente cerebrale le dă toruloza, ale cărei simptome, asemănătoare celor întîlnite în procesele expansive intracraniene, se pot găsi în proporție de 40% din cazurile cercetate, probabil prin localizarea frecventă în fosa cerebrală posterioară, unde se produce o arahnoidită ce perturbă circulația lichidului cefalorahidian (Freeman și Borkoff, 1962). Celelalte micoze sînt mult mai rar incriminate.

În eventualitatea infecțiilor cu *protozoare* s-au descris cazuri în evoluția cărora apăreau și simptome de hipertensiune intracraniană, ca în malarie (Walsh, 1957) și în toxoplasmoză (Pons-Tortela și colab., 1964).

Din infestările cu *metazoare*, care pot evolua cu simptome asemănătoare tumorilor cerebrale, menționăm paragonimiaza (Hopper, 1954) și oncocercoza (Aita, 1968). În aceste infestări, factorul toxic-alergic acționează asupra vaselor cerebrale, modificîndu-le morfologia și ducînd ulterior la apariția unor tulburări funcționale circulatorii cu răsunet asupra echili-

Scanned with OKEN Scanner

brului tensional intracranian. Această posibilitate patogenică este asemănătoare cu cea incriminată în cazul determinărilor nervoase ale bolilor infecțioase citate, unde se consideră că este vorba de un edem cerebral produs fie încă de la început prin acțiunea directă asupra parenchimului cerebral (cu leziuni neuronale primare), fie prin acțiunea asupra vaselor cerebrale, acțiune de natură alergică sau toxică, ceea ce produce tulburări circulatorii, urmate de transsudare și edem cerebral.

Aspectele datorate intoxicațiilor

Sînt relativ frecvent menționate. Aproape toate substanțele toxice cunoscute provoacă în sistemul nervos tulburări funcționale sau lezionale, mai mult sau mai puțin importante. Indiferent de modul în care toxicul a apărut în organism (exogen sau endogen), acțiunea lui asupra sistemului nervos este fie directă asupra celulei nervoase, fie indirectă prin perturbarea diverselor metabolisme sau prin modificarea echilibrului electrolitic, ambele moduri ducînd la suferința sistemului nervos (Nayrac și Petit, 1964). În cazul unei acțiuni directe, pentru a trece din circulația generală în sistemul nervos, toxicul de origine exogenă sau endogenă, ca produs inițial sau ca produs chimic secundar, trebuie să pătrundă în sistemul nervos, parcurgînd bariera hematoencefalică. Odată pătruns, toxicul antrenează în metabolismul sistemului nervos central perturbații diverse, care pot fi clasificate artificial în următoarele grupe (Nayrac și Petit, 1964) :

— perturbații ale circulației cerebrale, care duc la modificarea irigației cerebrale și la edem cerebral ;

— tulburări ale metabolismului glucido-protido-lipidic ;

— modificări ale mediatorilor cerebrali (acetilcolina, serotonina etc.) ;

— perturbații ale compoziției hidroelectrolitice prin acțiunea asupra echilibrului de membrană.

Toate aceste perturbații, ca și altele posibile, dar încă incomplet elucidate au o manifestare clinică foarte variată, în care sînt determinante felul toxicului, sensibilitatea individuală și modul particular de reactivitate al fiecărui subiect. În unele intoxicații este dificil a deosebi toxicitatea reală de sensibilitatea individuală și de intoleranță, acești factori putînd fi intricați ; de aceea și tabloul clinic este variabil de la un individ la altul, deși gradul de intoxicație cu o anumită substanță pare același. Multe intoxicații se manifestă clinic printr-o simptomatologie care poate fi la un moment dat asemănătoare cu cea întîlnită în evoluția unui proces expansiv intracranian, determinînd internarea pentru investigații într-un serviciu de neurochirurgie. Simpla enumerare a substanțelor toxice cunoscute ca putînd evolua cu simptome de hipertensiune intracraniană ne duce la constatarea cu numărul acestora este impresionant de mare, ca și diversitatea naturii lor. Au fost menționate asemenea simptome în intoxicațiile cu arsenic, anticoncepționale, alcool etilic, benzină, acid cianhidric, insecticide, mangan, plumb, streptomicină, tetraclorură de carbon, vitamina A etc. Cu timpul se adaugă noi date asupra unor substanțe de mult cunoscute sau asupra substanțelor recent introduse în folosință și care, alături de o simptomatologie reprezentată de tulburări ale diverselor aparate sau organe, se însoțesc în cazul unei intoxicații și de semne de suferință cere-

Scanned with OKEN Scanner

brală, care ridică probleme uneori dificile de diagnostic diferențial. Am enumerat cîteva din substanțele capabile să producă astfel de simptoame. Apreciem inutilă prezentarea amănunțită a fiecărei intoxicații în parte, dat fiind că numitorul comun este frecvent același, și anume creșterea presiunii intracraniene, manifestată clinic prin apariția simptomelor cunoscute. Dintre intoxicațiile citate, posibilitatea apariției hipertensiunii intracraniene după tratament cu vitamina A ni se pare interesantă. Se consideră că, pentru a se ajunge la apariția acesteia, este necesar un aport de 75 000—500 000 unități de vitamina A pe zi, timp de mai multe luni; primele simptome apar la cel puțin 6 luni de la începutul supradozării.

În afara acestor factori toxici exogeni, semnele hipertensiunii intracraniene au fost întîlnite și în unele intoxicații endogene (uremie, insuficiența portocavă etc.).

Printre intoxicațiile endogene, *uremia* are o importanță deosebită nu numai datorită frecvenței cu care se întîlnește, dar și datorită numeroaselor probleme fiziopatologice pe care le ridică. Toxicitatea nervoasă a ureei nu este nulă, așa cum s-a crezut mult timp. Ureea crescută afectează sistemul nervos chiar dacă nu există semne clinice. În acest sens, Funk-Bretano și colab. (1960), ca și alți autori, au găsit modificări electroencefalografice la uremicii care nu prezentau clinic semne de suferință cerebrală. Metabolismul cerebral este profund alterat în uremie, ceea ce duce la degenerări neuronale, peste care se suprapun modificări vasculare inflamatorii, edem și necroză. Este posibil totuși ca retenția metaboliților azotați să nu influențeze direct metabolismul cerebral sau ca acțiunea toxică a acestora să nu reprezinte factorul principal. După Castan (1968), factorul toxic este secundar, pe primul plan fiind modificările survenite la nivelul barierei hematoencefalice, unde s-ar produce o inversare a valvei hematoencefalice și perturbări ale osmolarității astrogliei. Autorul menționat consideră că în uremie intervin 2 elemente, și anume pierderea selectivității în filtrarea versantului vascular al barierei hematoencefalice și tulburări de homeostazie intraastrocitară, consecutivă tulburărilor de permeabilitate în versantul vascular. Se presupune că, datorită acestei permeabilități modificate, în sistemul nervos central trec în mod anormal substanțe toxice endogene neidentificate, prezente în sîngele uremicilor și care ar provoca tulburări neurologice. De asemenea, unele toxice, printre care eventual și unele medicamente administrate bolnavului, ar putea profita de aceste perturbări ale permeabilității barierei hematoencefalice pentru a trece și a acționa direct asupra sistemului nervos central (Hartman, 1966). Este foarte probabil ca, în declanșarea simptomatologiei neurologice, și tulburările hidroelectrolitice, care apar în sistemul nervos ca urmare a modificărilor permeabilității barierei hematoencefalice, să joace un rol alături de retenția unuia sau a mai multor factori toxici. Apar astfel și modificări de permeabilitate a membranei celulare, cu redistribuirea ionilor de sodiu, clor, potasiu și magneziu (Meyer și Gotoh, 1961). La aceasta se adaugă, într-un număr important de cazuri, efectele hipertensiunii arteriale ce însoțește frecvent afecțiunea de bază. Hipertensiunea arterială determină o hipertonie a peretelui vaselor cerebrale, rezultatul fiind o rezistență vasculară cerebrală crescută cu reducerea debitului circulator cerebral, realizîndu-se hipoxie cerebrală și edem. Edemul cerebral apărut în uremie, chiar în afara coexis-

Scanned with OKEN Scanner

tenței acesteia cu hipertensiunea arterială, este cel care explică prezența semnelor clinice asemănătoare cu cele întîlnite în evoluția unor procese înlocuitoare de spațiu (semne de hipertensiune intracraniană).

Boli metabolice, boli de nutriție, boli carențiale, avitaminoze

Aceste boli, prin multiplele modificări funcționale ce interesează unul sau mai multe metabolisme și prin leziunile morfologice consecutive acestor modificări, se pot însoți uneori de simptome neobișnuite în cursul evoluției lor. Printre aceste simptome figurează și cele datorate creșterii presiunii intracraniene, ceea ce ridică probleme deosebite în precizarea diagnosticului. Astfel de simptome au fost descrise în diabet (Manigand și colab., 1969), obezitate (Bradshaw, 1956), acidoză (Aita, 1968), hipofosfatazie (Aita, 1968), hipocalcemie (Aita, 1968), porfirie (Brégeat, 1956), hipovitaminoza A (Aita, 1968), beri-beri (Aita, 1968), pelagră (Walsh, 1957) etc. Mecanismul patogenic incriminat în producerea simptomelor de hipertensiune intracraniană în aceste boli este deseori incomplet prezentat. Cei mai mulți autori înclină spre a considera că tulburările metabolice, în care sînt cuprinse și tulburările unor echilibre ionice (sodiu și potasiu), esențiale menținerii metabolismului țesutului cerebral în limite normale, duc la apariția unui edem local. În unele din bolile menționate se adaugă și acțiunea altor factori care perturbă circulația cerebrală, cum ar fi hipertensiunea arterială din cadrul simptomatologiei porfiriilor.

Boli alergice

Mecanismele imunologice fiind complexe și interesînd numeroase transformări tisulare și humorale, dintre care unele îmbracă forme specifice acestor procese, se pot manifesta clinic printr-o infinită variabilitate. Aceste boli se pot însoți uneori de simptome neurologice și chiar de semne ce denotă o creștere a presiunii intracraniene. S-au descris astfel de semne în urticarie (Devanney și Shea, 1952), în edemul Quincke (Abrami și colab., citați după Brégeat, 1956), în boala serului (Roger și Paillas, citați după Brégeat, 1956) etc. Factori alimentari, medicamentoși etc. au fost citați în apariția unor forme pseudotumorale drept factori alergizanți posibili. În aceste afecțiuni alergice nu se cunosc cu precizie natura și locul de acțiune a antigenului și anticorpilor în sistemul nervos. Rolul jucat de nevroglie în acest mecanism, ca și în producerea edemului cerebral, pare să fie explicația apariției respectivelor simptome.

Aspecte pseudotumorale datorate unor tulburări complexe apărute în organism

În cadrul reacțiilor organismului față de factori complecși sînt cuprinse și *reacțiile posttransfuzionale*, în care, pe lîngă cele datorate incompatibilității, pot apărea și fenomene toxice, hiperkaliemie, uremie etc., și simptome neurologice, care uneori pot determina suspectarea unui proces expansiv intracranian în evoluție (Brégeat, 1956).

O afecțiune care ocupă un loc aparte, în special datorită patogeniei sale, este *encefalopatia paraneoplazică*, în a cărei geneză intervin cel mai

Scanned with OKEN Scanner

probabil numeroși factori. Manifestările neurologice datorate encefalopatiei paraneoplazice sînt relativ rare și cazurile citate în literatură sînt incomplet studiate din punct de vedere clinic și anatomopatologic. În cursul ultimilor ani am avut posibilitatea să studiem astfel de cazuri care prezentau și semne de hipertensiune intracraniană, ceea ce a determinat suspicionarea evoluției unor metastaze cerebrale, fapt infirmat de examenul anatomopatologic. Dacă în alte paraneoplazii decesul se datorește în special cașexiei canceroase, la cazurile studiate de noi moartea s-a produs prin edem cerebral și prin fenomenele de angajare. Acest fapt subliniază o dată mai mult rolul encefalopatiilor pseudotumorale. Pentru explicarea patogeniei paraneoplaziilor s-au emis mai multe teorii: carcinotoxică, virală, reflexă, alergică, carențială, metabolică, endocrină, dar nici una nu a reușit să aducă lumină în această problemă. Probabil că în producerea leziunilor, care nu au caracter specific, nu intervine un singur factor, ci concură mai mulți în cadrul unui proces patogenic complex.

b. BOLI ALE DIVERSELOR SISTEME, APARATE ȘI ORGANE

Boli ale sistemului nervos

Evoluția *sclerozei în plăci* cu simptome de hipertensiune intracraniană este considerată a fi relativ frecventă (Walsh, 1957 ș. a.). Patogenia acestor simptome este însă nelămurită. Și în prezent continuă să se discute rolul arahnoiditei de fosă cerebrală posterioară asociată, precum și posibila interpretare eronată a unei nevrite optice retrobulbare edematoase drept edem papilar. Incertitudinea ce planează asupra simptomelor pseudotumorale nu trebuie să ne surprindă întrucît însăși patogenia acestei boli este incomplet elucidată. Posibilitatea apariției hipertensiunii intracraniene în cursul evoluției *poliomielitei* este destul de frecventă. Hipertensiunea intracraniană apare în general tardiv, în a 3-a săptămînă sau chiar la 2—3 luni după debutul bolii. Coincidența apariției semnelor de creștere a presiunii intracraniene cu creșterea proteinorahiei a dus la presupunerea că în aceste cazuri este vorba de o obstruare a barierei hematoencefalice, ceea ce îi perturbă funcționalitatea. Această ipoteză nu pare a fi însă plauzibilă pentru toate cazurile. Aceeași ipoteză poate fi incriminată și în cazul evoluției cu simptome cerebrale pseudotumorale a *poliradiculonevritelor*, cu atît mai mult cu cît în acest caz proteinorahia este adesea mult crescută.

Apariția hipertensiunii intracraniene în cursul evoluției unei *tumori medulare* este o posibilitate de mult menționată. Simptomele de suferință cerebrală apar mai frecvent în tumorile cervicale, mai puțin frecvent în cele toracice și cu totul excepțional în cele jos situate. În toate aceste cazuri s-a găsit un lichid cefalorahidian xantocromic, cu o cantitate crescută de albumină, unele din cazuri avînd și un număr crescut de elemente. Creșterea cantității de albumină a fost remarcată nu numai în lichidul sublezional, ci și în lichidul recoltat suboccipital sau direct din ventriculi cu ocazia ventriculografiei efectuate în scopul eliminării diagnosticului de proces expansiv intracranian (dată fiind prezența simptomelor care determinau această suspiciune). Cîteodată exista și o arahnoidită de fosă cerebrală posterioară cu hidrocefalie consecutivă, factor ce ar putea explica apariția semnelor de suferință intracraniană. Această arahnoidită s-ar putea datora creșterii

Scanned with OKEN Scanner

cantității de albumină în lichidul cefalorahidian ; albumina determină prin depunerea ei formarea unor aderențe arahnoidiene.

Legăturile anatomofuncționale dintre măduvă și conținătorul ei osos ne determină să menționăm bolile acestuia în continuarea celor medulare.

Bolile coloanei vertebrale

Alături de alți autori, Aita (1968) atrage atenția asupra posibilităților de apariție a hipertensiunii intracraniene în cadrul unor afecțiuni vertebrale cervicale dobîndite (traumatice, infecțioase, degenerative, tumorale etc.). Aita consideră că la apariția semnelor de suferință cerebrală ar contribui arahnoiditele de fosă cerebrală posterioară, precum și modificările circulatorii survenite ca urmare a interesării arterelor vertebrale. Condițiile deosebite anatomofiziologice ale sistemului arterial vetebro-bazilar îl fac vulnerabil, astfel încît se poate admite că orice factor acționînd direct sau indirect asupra acestui sistem este capabil să producă perturbări circulatorii cerebrale importante, uneori urmate de staza circulatorie și de edem cerebral. Walsh (1957) admite posibilitatea apariției semnelor de hipertensiune intracraniană în orice afecțiune vertebro-medulară, indiferent de sediul și de etiologia ei.

Boli produse prin metode exploratorii și terapeutice care folosesc canalul vertebral

Am observat adesea apariția unor semne care trădau creșterea presiunii intracraniene după *puncții* lombare și suboccipitale, ca și după *encefalografii*. Simptomele respective apar mai ales la indivizi cu tulburări vasomotorii, independent de o stare infecțioasă, și dispar după 2—4 săptămîni. Walsh (1957) a menționat cazuri asemănătoare, pe care le consideră datorate reacțiilor vasomotorii produse de perturbarea hidraulicii lichidului cefalorahidian. Mai poate fi incriminat și rolul patogenic al plexurilor coroide, solicitate de extragerea lichidului cefalorahidian să producă o cantitate în plus care prin acumularea intracraniană duce la creșterea presiunii.

Tabloul clinic pseudotumoral, care poate apărea după o *rahianestezie*, se datorează acțiunii mecanice prin perturbarea hidrodinamicii lichidului cefalorahidian declanșată de reacțiile vasomotorii. La aceasta se poate adăuga o eventuală infecție datorată pătrunderii și fixării unor germeni pe nevrax, sau acțiunea toxică a anesteziculuí.

Boli oftalmologice și otorinolaringologice

Apariția unor simptome asemănătoare cu cele din cursul evoluției unor procese expansive intracraniene a fost menționată în bolile inflamatorii ale ochiului (Walsh, 1957), în sinuzite (Bradshaw, 1956), în amigdalite (Foley, 1955 ; Bradshaw, 1956). Un rol deosebit s-a acordat otitelor. După Symonds (1937 și 1956), toate tulburările clinice pseudotumorale sînt postotitice. Pennybacker (citat după Cohadon, 1964) consideră că 13,6% din complicațiile postotitice au o evoluție pseudotumorală.

Printre bolile care se însoțesc de importante manifestări cerebrale, bolile cardiovasculare ocupă primul loc. De cele mai multe ori, ele sînt însoțite de o afectare respiratorie importantă, așa cum am remarcat și noi la cazurile urmărite, apărînd ceea ce se numește *insuficiență cardio-respiratorie*. Aceasta, fiind produsă de cauze diverse (malformații toracice, afecțiuni pulmonare cronice, afecțiuni mediastinale, afecțiuni cardiace congenitale sau dobîndite), este responsabilă de apariția unor tulburări neurologice, care au fost grupate într-o afecțiune ce tinde să constituie o entitate din ce în ce mai bine definită, așa-zisa *encefalopatie respiratorie*. Din punct de vedere patogenic, în producerea acestei afecțiuni s-ar putea incrimina staza pulmonară cronică, urmată de staza venoasă cefalică, mărirea cantității de sînge cerebral prin vasodilatația produsă de scăderea cantității de oxigen la nivelul alveolei pulmonare sau creșterea bioxidului de carbon în aerul alveolar și în sînge. Bioxidul de carbon este în prezent considerat cel mai puternic vasodilatator cerebral, acționînd atît printr-un mecanism activ, direct, cît și printr-un mecanism pasiv, indirect, prin vaso-constricția extracraniană cu creșterea tensiunii arteriale periferice datorită stimulării zonelor chemosensibile și a centrului vasomotor. Mai trebuie menționat rolul pH-ului sanguin (puțin studiat), al factorilor reflexogeni și al unor factori endocrinometabolici (hipoxia, acționînd asupra glandelor suprarenale, duce la retenție de clorură de sodiu și la tendința de edem, inclusiv edem cerebral; or, acesta constituie baza anatomică a evoluției, cu simptome cerebrale pseudotumorale).

Dintre bolile vasculare, *obstrucția de ax carotidian extracranian* a fost inițial puțin studiată, ceea ce a permis a se conchide că este o raritate. Astăzi, cei mai mulți autori consideră această afecțiune ca fiind relativ frecventă; s-a constatat că 2—7% din adulții care ajung pe masa de autopsie prezintă ocluzii, cel puțin unilaterale, ale arterelor carotide. În literatură există însă menționate puține cazuri de tromboză de ax carotidian extracranian care să fi evoluat cu simptome denotînd creșterea presiunii intracraniene. Studiind astfel de cazuri, am constatat (Arseni și Constantinescu, 1972) că evoluția fenomenelor de hipertensiune intracraniană a fost lent-progresivă sau după instalarea bruscă a unui simptom evoluția a continuat prin a fi progresivă, necesitînd, și într-un caz și în altul, o perioadă lungă, de la cîteva luni la ani. Forma pseudotumorală este favorizată de apariția obstruării pe axul carotidian drept. Se poate presupune în acest caz că într-un cerc patogenic complex, în care intră ischemia cerebrală, alterarea endoteliului capilar cu creșterea permeabilității, creșterea presiunii venoase etc., un factor ar fi reprezentat de diferența de presiune de perfuzie între cele 2 carotide primitive și de cantitatea de oxigen ce ajunge și pleacă în proporții diferite la și de la cele 2 emisfere cerebrale, ceea ce duce la o diferență în posibilitatea de a reacționa prin edem cerebral la factorul patogenic primordial.

Alte boli vasculare menționate ca fiind uneori însoțite în evoluția lor de simptome de hipertensiune intracraniană sînt boala Raynaud și periarterita nodoasă (Brégeat, 1956). În aceste boli, afectarea vaselor cerebrale este cîteodată posibilă. În periarterita nodoasă, alături de modifică-

Scanned with OKEN Scanner

rile directe ale vaselor cerebrale, un rol important în producerea evoluției pseudotumorale poate să-l aibă și hipertensiunea arterială, care de regulă însoțește această boală.

Boli renale

Afecțiunile renale, mai ales glomerulonefrita difuză acută și cronică și nefropatiile vasculare, se pot însoți de creșterea presiunii intracraniene datorită, se pare, îndeosebi creșterii presiunii arteriale ce însoțește adeseori aceste boli. În graviditate, nefropatia ce apare în cadrul eclampsiei sau în afara ei, însoțită frecvent de hipertensiune arterială, se poate acompania de creșterea presiunii intracraniene (Brégeat, 1956; Cohadon, 1964).

Boli endocrine

În *insuficiența tiroidiană*, simptomatologia hipertensiunii intracraniene s-ar datora, după unii autori, printre care și Thomson (citat după Glowacki și colab., 1965), creșterii cantității de albumină în lichidul cefalorahidian, ca rezultat al vicierii metabolismului proteic și al modificării permeabilității barierei hematoencefalice. Glowacki și colab. (1965) optează pentru modificările metabolismului glucidic, care se întîlnesc frecvent la mixedematoși și care ar putea duce la perturbări în metabolismul substanței cerebrale cu producere de edem. Nu poate fi neglijată nici modificarea metabolismului apei și electroliților cu tendință la reținerea apei în țesuturi, frecvent întîlnită la hipotiroidieni. Un fapt ce trebuie subliniat este că evoluția pseudotumorală apare aproape numai la femei, ceea ce se poate explica prin supraadăugarea unor tulburări congestive cerebrale datorită activității ovarelor. Este posibilă de asemenea existența și a altor intricații patogenice, printre care și scăderea concomitentă a funcției glandelor suprarenale (Glowacki și colab., 1965).

Hipertiroidismul poate fi însoțit uneori în evoluție de semne cerebrale asemănătoare proceselor expansive. Aceste fenomene s-ar datora, după Aizenshtein (1965), edemului cerebromeningeal produs ca urmare a hipoxiei. Aceasta are la bază tulburări de hemodinamică, care însoțesc frecvent hiperfuncția tiroidei. Autorul își susține aceste afirmații prin studiul anatomopatologic a 35 de cazuri. Glowacki și colab. (1965) incriminează în producerea respectivelor simptome procesele metabolice alterate, care duc la modificări nutriționale, urmate de edem. Aceste perturbări metabolice interesează în special metabolismul glucidic (oxigenarea glucozei), precum și unele sisteme enzimatice catalitice, care funcționează ca donatori și acceptori de grupare fosforică.

Hipoparatiroidismul poate duce destul de frecvent la apariția unei creșteri a presiunii intracraniene. Patogenia acestei tulburări a echilibrului tensional intracranian rămîne obscură. Este posibil a fi vorba de producerea edemului cerebral prin tulburări în metabolismul fosfocalcic (Glowacki și colab., 1965), cu atît mai mult cu cît tratamentul instituit cu calciu, fosfor și hormon paratiroidian a dus de regulă la o ameliorare evidentă sau chiar la dispariția simptomelor neurologice.

Insuficiența corticosuprarenală cronică de asemenea poate fi însoțită de simptome de suferință cerebrală asemănătoare unui proces expansiv

Scanned with OKEN Scanner

intracranian. După Glowacki și colab. (1965), în apariția acestor simptome intervin factori principali (tulburările metabolismului hidric, tulburări enzimatice intra- și extracelulare, colapsul vascular, anoxia viscerală și cerebrală) și factori secundari (hipoglicemie, hiperazotemie, anemie, variațiile pH-ului). Este însă posibil ca secreția corticosuprarenalei să aibă și o acțiune directă asupra metabolismului cerebral, pe care îl perturbă atît în cazul unei insuficiențe secretorii, cît și în cazul unei hipersecreții.

Insuficiența corticosuprarenală poate să apară după *corticoterapie prelungită*. Discuțiile patogenice nu au dus nici în acest caz la o concluzie. Nu este vorba de un efect toxic al unor forme de cortizon, întrucît adeseori aceeași stare se tratează cu aceeași formă de cortizon. Se pare mai degrabă că intervine o perturbare în metabolismul ionului sodiu, intricată cu alte modificări metabolice și care, în cazul unui tratament îndelungat cu cortizon administrat unui organism la care poate există și un grad oarecare de insuficiență corticosuprarenală potențială, duce la apariția edemului cerebral (Glowacki și colab., 1965).

Posibilitatea apariției hipertensiunii intracraniene în cursul *bolii Cushing* a fost și este discutată, fără a se ajunge la concluzii fiziopatologice valabile. După Soskine și colab. (1966), la baza acestor tulburări ar sta modificările produse de hipertensiunea arterială, care acționează asupra vaselor cerebrale. Nu pot fi neglijate nici tulburările metabolismului hidrosalin, care ar putea ușura producerea edemului.

Feocromocitomul determină rareori simptome cerebrale pseudotumorale, leziunile vasculocerebrale întîlnite în aceste cazuri fiind asemănătoare cu cele din hipertensiunea arterială.

Sindromul de hipertensiune intracraniană poate fi întîlnit în *tulburările funcțiilor ovariene*, mai ales cînd în cadrul vieții hormonale survin evenimente fiziologice deosebite. Greer (1964) prezintă numeroase cazuri cu evoluție pseudotumorală benignă apărute fie cu ocazia primelor menstruații, fie mai tîrziu, legate tot de menstruație sau de sarcină. În ambele situații, autorul consideră că sînt incriminate și glandele suprarenale, care funcțional devin insuficiente. Greer (1964) menționează această posibilitate la femeile gravide în prima jumătate a sarcinii, independent de existența unei hipertensiuni arteriale. Și în aceste cazuri dezechilibrul endocrin, creșterea estrogenilor și diminuarea corticoizilor induc perturbații generale metabolice capabile să modifice și echilibrul tensional intracranian.

Boli hematologice

Mecanismul de producere a hipertensiunii intracraniene în *anemii* (posthemoragică acută, hemolitică, feriprivă, pernicioasă etc.) este foarte discutabil. Cei mai mulți înclină a acorda o importanță edemului cerebral, care apare ca urmare a hipoxiei cerebrale produse de reducerea cantității de hemoglobină. Mai frecvent au fost citate cazuri de evoluție cu simptome cerebrale asemănătoare proceselor înlocuitoare de spațiu în *poliglobuli*. În patogenia acestor tulburări sînt incriminați factori diverși, ca tromboza venelor cerebrale, în cadrul tendinței generale a poliglobuliilor de a produce tulburări de coagulare, anoxia cerebrală prin îngreuierea circulației la acest nivel, leziuni diencefalice produse atît prin tulburările menționate,

Scanned with OKEN Scanner

cît și prin hipertensiunea arterială ce însoțește deseori tabloul clinic al unei policitemii.

Bolile trombocitului sînt rareori însoțite de simptome de hipertensiune intracraniană. În purpura trombocitopenică, chiar în afară de cazul în care apare o hemoragie cerebromeningiană, se pot întîlni uneori semne de creștere a presiunii intracraniene datorită edemului cerebral perifocal, secundar hemoragiilor petețiale sau puțin extinse.

În *leucemii*, simptomele pseudotumorale apar mai ales în formele mieloide cronice și mai rar în cele limfoide sau acute. Mecanismele patogenice incriminate au fost mecanice (infiltrate leucemice meningiene, care împiedică scurgerea liberă a lichidului cefalorahidian), toxice și metabolice (produși care modifică metabolismul cerebral, ducînd la edem), staza venoasă cerebrală și hipertensiunea arterială, care însoțește frecvent leucemiile prin alterările renale.

Boli ale sistemului reticulo-histiocitar. Mecanismele patogenice suspectate a duce la apariția unor semne de suferință cerebrală cu evoluție pseudotumorală în *limfogranulomatoza malignă* au fost blocajul circulației lichidului cefalorahidian, ca urmare a unei meningite hodgkiniene cu localizare mai ales bazală și în fosa cerebrală posterioară, hemoragiile în substanța cerebrală, rezultate ale modificărilor pereților vasculari, și edemul cerebral.

Sarcomul cu celule reticulate se poate uneori manifesta prin simptome neurologice apărute înaintea semnelor de localizare în alte părți ale organismului. Prin apariția unor leziuni infiltrative, localizate mai ales în lobul temporal, pot apărea simptome asemănătoare cu cele din tumorile cerebrale (Fischer și colab., 1959).

În *mielomul multiplu* semnele de suferință intracraniană s-ar datora blocării circulației lichidului cefalorahidian prin infiltrarea leptomeningelui de la baza craniului, acțiunii toxico-metabolice a proteinelor serice modificate asupra țesutului cerebral și hemoragiilor secundare produse prin tulburarea permeabilității vasculare.

Macroglobulinemia poate uneori evolua cu semne de hipertensiune intracraniană (Popovici și colab., 1968). Este posibil ca în aceste forme pseudotumorale să intervină modificări vasculare infiltrative, exsudative, obstructive și hemoragice, precum și efectele toxico-metabolice asupra parenchimului nervos, toate ducînd la edem cerebral.

Colagenozele

În *lupusul eritematos*, semnele de creștere a presiunii intracraniene (Bettman și colab., 1968) apar mai frecvent la bolnavii foarte tineri sau la copii. La aceștia s-au descris în creier microocluzii diseminate sau grupate în focare și edem.

În *reumatismul poliarticular acut*, leziunile sistemului nervos sînt destul de frecvent întîlnite. În creier s-au găsit leziuni vasculare atît în substanța albă cerebrală, cît mai ales în nucleii bazali. Leziunile sînt de obicei difuze și se însoțesc și de infiltrate cu caracter nodular limfoplasmocitar, situate perivascular. Interesarea vaselor cerebrale duce la tulburări în dinamica

Scanned with OKEN Scanner

circulatorie, care după o evoluție variabilă (uneori de ani) se poate însoți de o creștere a presiunii intracraniene, reprezentată de semne clinice caracteristice (Mitkov, 1961).

II. CONSECINȚE FIZIOPATOLOGICE

Ca urmare a creșterii presiunii intracraniene apar o serie de tulburări în funcția diverselor aparate și organe ca și la nivelul extremității cefalice.

Modificările generale. Temperatura corpului scade la începutul creșterii presiunii intracraniene apoi există o tendință la hipertermie.

Respirația se rărește, devine mai amplă, de obicei, în cazurile grave, paralizia respiratorie survenind înaintea opririi cordului. După Hemmer (1961) cel mai fidel semn de creștere a presiunii intracraniene la un bolnav cu proces înlocuitor de spațiu în evoluție este rărirea respirației.

Bradicardia menționată mult timp ca un semn important de hipertensiune intracraniană este astăzi considerată mai puțin importantă.

Tensiunea arterială are tendința la fluctuații care într-o primă perioadă evoluează paralel cu fluctuațiile presiunii intracraniene. Ulterior tensiunea arterială crește progresiv pînă ajunge aproape la nivelul presiunii intracraniene.

Tulburările produse la nivelul aparatului digestiv (tulburări de tranzit, singerări etc.) sînt mai rar descrise.

Modificările de la nivelul extremității cefalice se referă în special la modificarea fluxului sanguin cerebral și la tulburările rezultate din aceasta. Midriaza bilaterală ar denota după Heknatpanah (1972) tot o suferință de irigare a formațiunilor nervoase intracraniene.

III. COMPLICAȚII

În cursul creșterii unui proces expansiv intracranian se produc deplasări ale masei cerebrale. După Zülch (1963) într-o primă perioadă nu apar tulburări deosebite întrucît există spații de rezervă (spații subarahnoidiene, cisterne, ventriculi) mai mari la bătrîni la care există de regulă și o atrofie corticală dar suficiente și la adultul tînăr. Însăși creșterea presiunii intracraniene determină atrofii corticale și o accentuare a resorbției lichidului cefalorahidian, deci o posibilă echilibrare pentru un timp. Într-o fază tardivă procesul expansiv continuînd să crească spațiile de rezervă ca și ceilalți factori de compensare sînt depășiți și se produc deplasări în cisterne apoi în orificiile naturale. Tendința la o anumită deplasare a tumorii și a zonei cerebrale edematiate este dependentă de liniile de forță ce rezultă din diferența de structură a formațiunilor nervoase intracraniene. În acest caz procesele expansive frontale împing formațiunile adiacente înapoi spre parietal, înapoi și în jos spre fosa posterioară sau spre linia mediană și în spre partea opusă pe sub coasă. Cele parietale împing formațiunile nervoase spre frontal, spre partea opusă, dar și spre lobul temporal. Cele temporale împing în sus și spre linia mediană, înainte pe deasupra aripii sfenoidale sau produc deplasarea mezencefalului. Procesele expansive occipitale deplasează formațiunile aproape numai înainte în timp ce cele cerebeloase produc deplasări atît în jos cît și în sus.

Scanned with OKEN Scanner

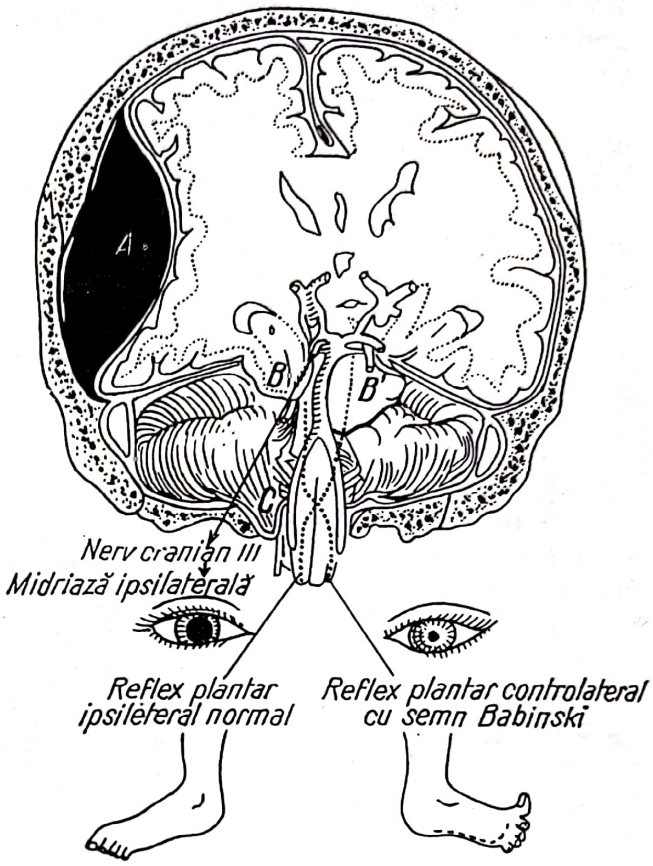

Fig. 38. — Schemă a dezvoltării conului de presiune temporal realizînd o hernie temporală între marginea liberă a cortului cerebelului *(lateral)* și trunchiului cerebral *(median)*, pe care îl comprescază împreună cu nervul cerebral III.

A — hematom epidural; *B* — herniere cerebrală prin con de presiune temporal compresînd trunchiul cerebral spre partea opusă *(B')*; *C* — hernierea amigdalei cerebeloase compresînd și deformînd artera cerebeloasă posteroinferioară; ..... tractul piramidal.

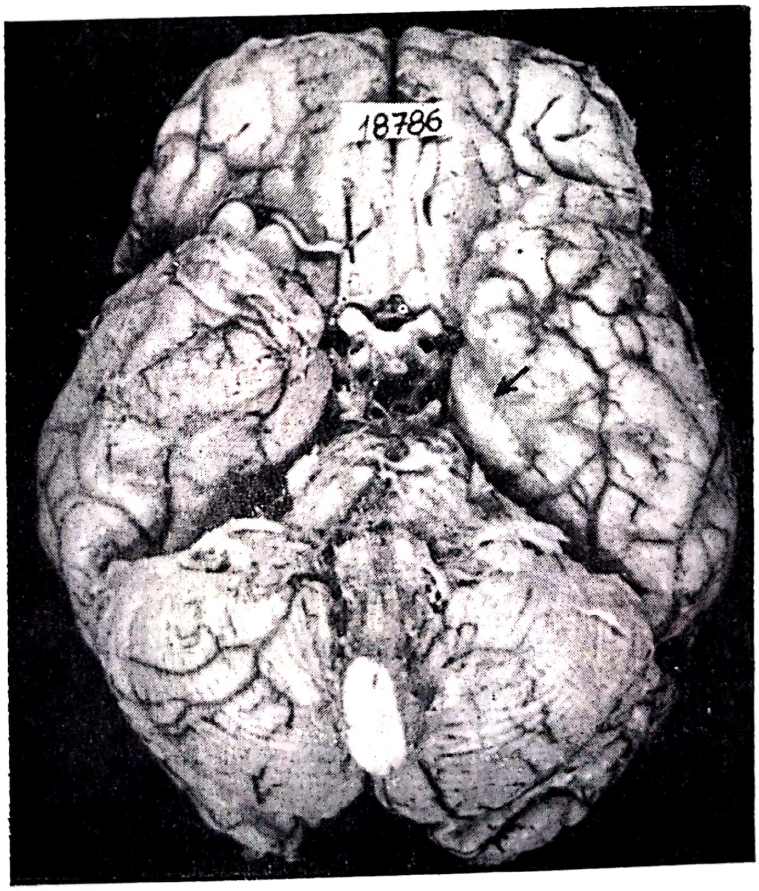

Fig. 39. — Creier (fața inferioară): se vede hernia temporală.

Scanned with OKEN Scanner

După Cateland (1944) prin hernie cerebrală se înțelege pătrunderea anormală a unei părți din encefal în orificiile naturale sau în depresiunile pereților cranieni. Aceste hernii sînt rezultatul ruperii echilibrului tensional intracranian, a unei presiuni neuniforme asupra encefalului. Ele se produc mai frecvent în cursul dezvoltării unui proces expansiv intracranian (tumoare, hematom, abces etc.) mai rar în cazul unei afecțiuni cu evoluție pseudotumorală ca meningoencefalite, ramolisment sau hemoragie cerebrală, hidrocefalie, arahnoidite etc. (Arseni și Constantinescu, 1972) în cazul unui edem cerebral indiferent de etiologia lui (Bakay și Lee, 1965) sau a unui colaps activ de emisfer homolateral (Feld, 1948) după perturbații produse prin puncții lombare, puncții ventriculare, intervenții neurochirurgicale ca trepanații, decompresiuni.

S-au făcut diverse clasificări ale conurilor de presiune ele fiind menționate ca orificiale (propriu-zise) și alveolare, unice, bilaterale sau multiple, cerebrale și cerebeloase etc.

Simptomatologia cazurilor de presiune este marcată de gravitatea semnelor de suferință cerebrale care ades face imposibilă mai ales într-o perioadă avansată a evoluției, deosebirea clinică a diverselor forme descrise. Totuși o descriere a simptomelor posibil de întîlnit într-o fază mai puțin avansată a fiecărei din cele mai frecvente hernii cerebrale se impune.

Conul de presiune temporal (*fig. 38, 39*) este important de cunoscut nu numai pentru frecvența și gravitatea simptomelor ce le determină dar și pentru faptul că este mai accesibil tratamentului operator ca celelalte hernii cerebrale. Simptomele apărute se datoresc suferinței trunchiului cerebral prin compresiune directă, deplasare și torsionare cît și tulburărilor de circulație lichidiană și sanguină. Tabloul clinic este polimorf, primul semn fiind constituit, de obicei din accentuarea importantă a simptomelor de hipertensiune intracraniană (cefalee, vomismente). În continuare se pot constata următoarele semne :

— Redoare de ceafă, de obicei dureroasă (prin distensia cortului cerebelului) dar care poate fi și nedureroasă, uneori cu rotația capului spre partea în care s-a produs angajarea. Cîteodată se poate întîlni flacciditatea cefei care asociată cu comă indică leziuni cerebrale grave cu prognostic sumbru.

— Crize de rigiditate prin decerebrare, de regulă generalizate, mai rar predominant sau exclusiv unilaterale. În unele cazuri rare acestea nu se însoțesc de tulburări prea importante ale stării de conștiență sau de tulburări vegetative mari pronosticul putînd fi în acest caz mai bun.

— Crize de epilepsie generalizate, uneori cu aspect inițial de epilepsie temporală.

— Tulburări ale stării de conștiență care variază în intensitate de la obnubilare pînă la torpoare, stupoare, comă. Cîteodată se remarcă crize de hipersomnie.

— Tulburări ale funcțiilor vegetative în special respiratorii (polipnee, Cheyne-Stockes), tahicardie, hipertensiune arterială mai rar hipotensiune, hipertermie cît și sughiț, tulburări de deglutiție (în afara comei).

— Accentuarea hemiparezei controlaterale sau apariția bruscă sau progresivă a unei hemipareze predominînd la membrul inferior. Alteori un deficit motor minor pare mai important prin pierderea inițiativei motorii. Frecvent se întîlnește o stare de agitație continuă, adesea cu caracter stereo-

Scanned with OKEN Scanner

tip (bate în perete etc.) a membrelor hemiparetice sau dacă deficitul motor este mare mișcările acestea sînt ipsilaterale. Se întîlnește, destul de des, bilateral, reflex de apucare forțată.

— Tulburări oculare multiple mai frecvent întîlnindu-se mindriaza fixă ipsilaterală (considerată ca semn patognomonic), paralizie ipsilaterală de oculomotor comun. Mai rar se întîlnesc mișcări pendulare ale globilor oculari, nistagmus, sindrom Parinaud, spasm de convergență.

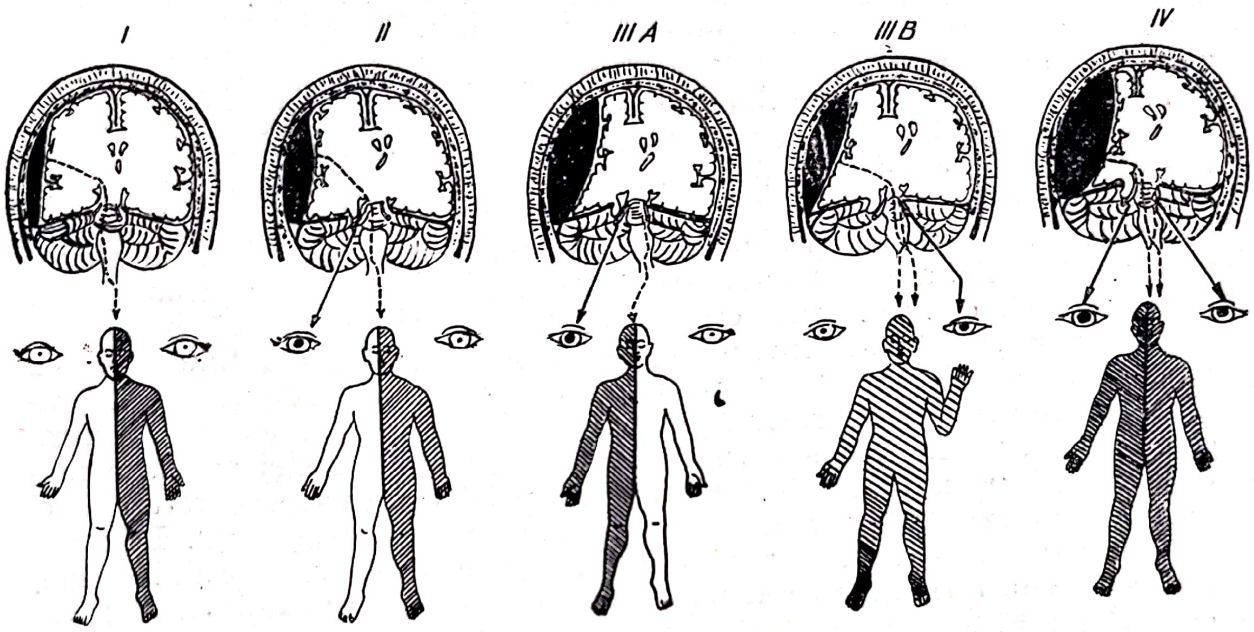

Fig. 40. — Schema mecanismelor de producere a sindromului piramidal și a midriazei în diferitele stadii de dezvoltare a conului de presiune temporal.
I — hemipareză controlaterală; *II* — hemipareză controlaterală cu midriază ipsilaterală; *III A* — hemipareză și midriază ipsilaterală; *III B* — tetrapareză cu midriază controlaterală; *IV* — tetraplegie (mai accentuată controlateral) cu midriază bilaterală.

Toate elementele clinice ale conului de presiune temporal pot prezenta anumite particularități semiologice evolutive a căror interpretare este de multe ori dificilă (fig. 40). Deficitul motor și midriaza prezintă însă particularitățile cele mai importante și chiar aspecte discordante, explicabile prin diverse moduri în care se exercită compresiunea asupra creierului și trunchiului cerebral (Arseni și Oprescu, 1972). Inițial compresiunea se exercită numai asupra emisferului cerebral și de aceea există numai hemipareza controlaterală. Într-un stadiu mai tardiv odată cu dezvoltarea conului de presiune temporal este compresat și nervul oculomotor comun ceea ce determină apariția unei midriaze ipsilaterale. Ulterior conul de presiune dezvoltat și mai mult compresează de asemenea ipsilateral trunchiul cerebral, compresiunea fiind exercitată deasupra decusației piramidale efectul fiind controlateral. Astfel efectul compresiv cerebral se însumează cu cel asupra trunchiului cerebral: hemipareza inițială devine hemiplegie controlaterală care se asociază cu midriaza ipsilaterală. Aceasta în determinarea tabloului clinic clasic al conului de presiune temporal. În stadiile următoare ale evoluției pot însă apărea particularități și discordanțe ca hemipareză

Scanned with OKEN Scanner

sau hemiplegie ipsilaterală, midriază fixă controlaterală, sindrom piramidal bilateral și midriază fixă bilaterală.

Deficitul motor ipsilateral este destul de frecvent întîlnit și se datorează cel mai ades compresiunii trunchiului cerebral. Cînd participarea trunchiului cerebral este demonstrată, fie clinic prin existența sindromului complet fie anatomo-patologic, explicația ipsilateralității sindromului piramidal constă în deplasarea, respectiv bascularea trunchiului cerebral spre partea opusă, ceea ce are ca efect o compresiune a feței lui controlaterale pe marginea liberă a tentoriului. În acest fel leziunea majoră în trunchiul cerebral este de partea opusă compresiunii conului de presiune iar sindromul piramidal apare în consecință ipsilateral. Un astfel de mecanism stă și la baza sindromului Ectors din meningioamele de F_3. În absența unei evidente participări lezionale a trunchiului cerebral, sindromul piramidal ipsilateral este explicabil prin deplasarea de către procesul expansiv a creierului în întregime din care rezultă compresiunea emisferului controlateral pe tabla internă a calotei craniene. Acest mecanism ar explica nu numai fenomenele deficitare ipsilaterale dar și pe cele iritative (crize jacksoniene). Midriaza fixă controlaterală este o discordanță simptomatică important a fi cunoscută, mai ales în traumatologia cranio-cerebrală, dată fiind valoarea unei midriaze fixe unilaterale pentru precizarea diagnosticului de lateralitate în compresiunile cerebrale grave, în special a celor cu localizare extracerebrală (hematoame epi- și subdurale). Mecanismul acestei midriaze controlaterale este mai dificil de explicat. Este posibil ca ea să se datoreze unei leziuni intranevraxiale, urmare a compresiunii trunchiului cerebral. Leziunea intranevraxială poate fi situată chiar în nucleul oculomotorului comun sau la nivelul formațiunii reticulate. Este de asemenea posibil ca midriaza controlaterală să fie datorată leziunii oculomotorului comun de partea opusă, comprimat între marginea liberă a cortului cerebelului și trunchiul cerebral deplasat spre partea opusă.

Sindromul piramidal bilateral și midriaza fixă bilaterală reprezintă semne de extremă gravitate și denotă compresiunea bilaterală a trunchiului prin con de presiune temporal bilateral. În această eventualitate fiecare dintre conurile de presiune determină sindrom piramidal și midriază fixă ipsilaterală. Este însă posibil ca bilateralitatea sindromului piramidal și a midriazei să fie determinată de un con de presiune temporal unilateral cu hernierea suficient de voluminoasă pentru a produce deplasare cu bascularе a trunchiului cerebral care este astfel „strangulat" între conul de presiune și marginea liberă a cortului cerebelului de partea opusă. Presiunea intracraniană fiind foarte mare se produce și o compresiune axială o „telescopare" a trunchiului cerebral (vezi și mai jos). În aceste condițiuni apar leziuni grave exprimate clinic prin simptome importante bilaterale.

Simptomatologia conului de presiune temporal poate să se instaleze subacut (modalitate clasică de evoluție), acut (hemiplegie instalată brusc urmată imediat de alte semne din cele menționate, inclusiv comă), lent, progresiv (redoarea de ceafă și torpoarea domină prima parte, flacciditatea cefei și coma ultima parte) sau are o evoluție așa-zis cronică. Tipul acestei ultime forme evolutive citate este redat clinic de sindromul Ectors. Simptomele acestui sindrom sînt: hemiplegie ipsilaterală, tulburări psihice de tip frontal, sindrom motor de arie 8 Brodmann (rotarea capului spre leziune, hiperkinezie, pseudocoree, spasme de torsiune), sindrom piramidal

Scanned with OKEN Scanner

încrucișat, epilepsie, ataxie de tip frontal, iar paraclinic se constată prin ventriculografie aspectul coarnelor frontale deviate înspre partea opusă, ventriculul al III-lea fiind oblic de sus în jos și dinspre partea leziunii spre linia mediană, iar polul inferior al ventriculului III fiind median.

Hernia cingulară produsă prin deplasarea corpului calos sau al gyrusului cinguli pe sub coasă se întîlnește mai ales în cazul tumorilor frontale. Simptomatologia este tardiv dominată de tulburări ale stării de conștiență, deficitele motorii fiind rare (atunci cînd există sînt predominant crurale).

Conurile de presiune transtentoriale sînt produse prin deplasări de sus în jos (cele mai frecvente după Finney și Walker, 1962) a structurilor temporale profunde sau a trunchiului cerebral herniat pe sub marginea liberă a tentoriului torsionat și chiar „telescopat" sau prin hernierea de jos în sus a cerebelului (în special herniază culmenul vermisului) (fig. 41). Cea mai frecventă cauză este producerea unui proces expansiv temporal sau cerebelar dar uneori se produce și într-o hemoragie cerebrală (capsulolenticulară). Simptomele cele mai frecvente (Finney și Walker, 1962; Walker, 1969) sînt: tulburări de vedere, midriază, paralizie de oculomotor comun, sindrom Parinaud, paralizie de convergență, sindrom Argyll-Robertson, tulburări vestibulare, hipoacuzie pînă la anacuzie, redoare de ceafă, hemiplegie controlaterală rar ipsilaterală, mișcări involuntare, tulburări ale stării de conștiență cu accentuare progresivă pînă la comă, rigiditate decerebrată ca și hipertermie, tulburări respiratorii inclusiv respirație Cheyne-Stockes, tulburări de puls, hipertensiune sau hipotensiune arterială și poliurie (prin suferință hipotalamo-hipofizară secundară) dificil de controlat în cazul unei tulburări de conștiență importante. În ceea ce privește redoarea de ceafă Norris și Fawcett (1965) menționează că încercarea de flectare a capului produce midriaza care cedează cînd se lasă capul relaxat.

Hernia amigdalelor cerebeloase (fig. 42) în gaura occipitală poate fi uni- (uneori controlaterală procesului expansiv) sau bilaterală fapt ce determină și o simptomatologie ades variabilă. Într-o primă perioadă se constată accentuarea simptomelor de hipertensiune intracraniană și în special a vomismentelor datorită și compresiunii directe pe bulb (Arseni și Constantinescu, 1972). Se remarcă apoi redoarea cefei simplă sau însoțită de atitudini speciale (imobilizarea capului, anteflexiei, laterocolis, hiperextensia capului) care poate fi sau nu dureroasă. Cînd nu este dureroasă se însoțește ades de o pareză discretă de trapez cu hipotonia și hipotrofia acestui mușchi (Cateland, 1944). De asemenea se mai întîlnesc crize de rigiditate prin decerebrare, crize de hipertonie generalizată și mult mai rar de hipotonie (suferința substanței reticulate), accese de hipersomnie și hipertermie, tulburări respiratorii, de ritm cardiac și vasomotorii. Tulburările motorii sînt rare dar posibile, putînd apare piramidalizare uni- sau bilaterală ca și ataxie. Paralizii ale ultimelor perechi de nervi cranieni pot apare cînd compresiunea durează mai mult, caz în care apar și tulburările cardiorespiratorii mai sus menționate.

În afara acestor conuri de presiune mai importante prin frecvență și simptomatologie, de multe ori coexistente se mai întîlnesc în rare cazuri și altele neavînd o expresie clinică, altele exprimate clinic doar prin semne discutabile ca *angajarea prechiasmatică* evidențiată prin anosmie, geminopsie bitemporală și în cvadrant inferior, edem papilar unilateral, *anga-*

Scanned with OKEN Scanner

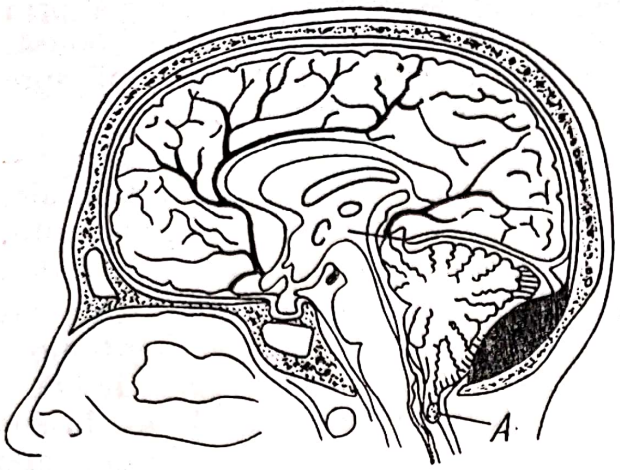

Fig. 41. — Schema conurilor de presiune cerebeloase. *A* — hernierea amigdalelor cerebeloase; *C* — hernierea culmenului cerebelos.

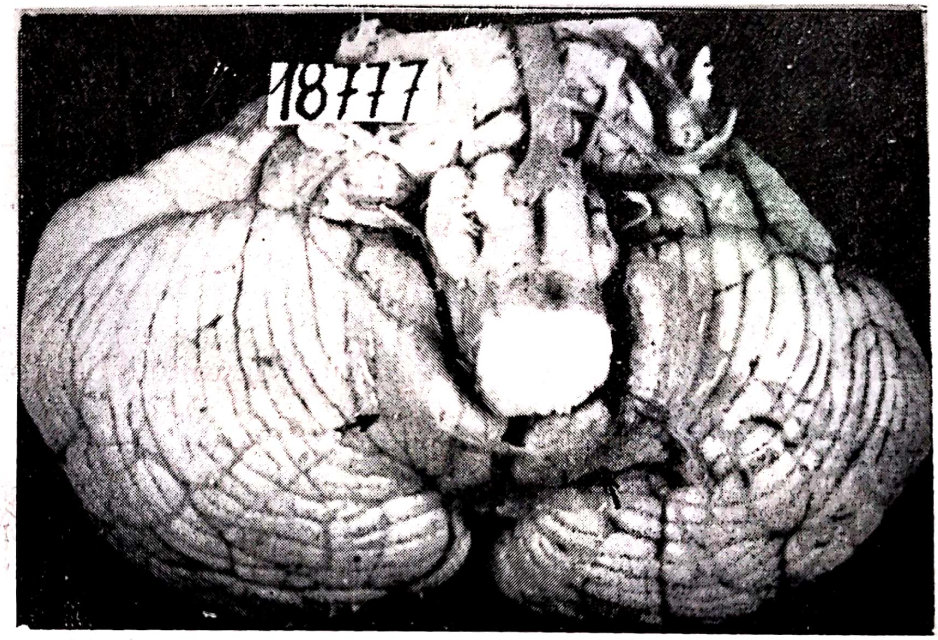

Fig. 42. — Cerebel (fața inferioară): se remarcă hernierea amigdalelor cerebeloase.

jarea infundibulară exprimată clinic prin hipersomnie, hipertermie, diabet insipid și hiperglicemie sau *angajarea presylviană* reprezentată prin tulburări motorii iritabile și deficitare.

IV. SECHELE

După rezolvarea terapeutică a unei hipertensiuni intracraniene care a evoluat mai mult timp rămîn sechele a căror frecvență și gravitate sînt dependente de factorii etiopatogenici cît și de caracteristicile individuale. Printre aceste sechele se menționează mărirea diametrului craniului la copiii mici, colmatarea suturilor de asemenea la copii, atrofia corticală, atrofia optică poststază, tulburări neuropsihice sechelare edemului cerebral.

SINDROMUL DE HIPOTENSIUNE INTRACRANIANĂ

Hipotensiunea intracraniană este după Morice (1945) o reacție a creierului, care este hipoton și se află în mod anormal depărtat de peretele osos cranian, însoțită de hipotensiune a lichidului cefalorahidian. După Lazorthes

Scanned with OKEN Scanner

și colab. (1966) ar fi o reducere a masei intracraniene prin procese intrinseci funcționale excluzînd compresiunea și atrofia (fig. 43). Simptomatologia apărută alcătuiește un sindrom uneori asemănător cu cel întîlnit în hipertensiunea intracraniană existînd chiar edem papilar, ceea ce face diagnosticul dificil. Hipotensiunea intracraniană poate apare aparent primitiv sau secundar unei cauze intra- sau extracraniene bine determinate. Forma aparent primitivă ar reprezenta aproximativ 19,6% (Morice, 1945) pînă la 32% (Puech și colab., 1948) din totalul hipotensiunilor intracraniene. Forma

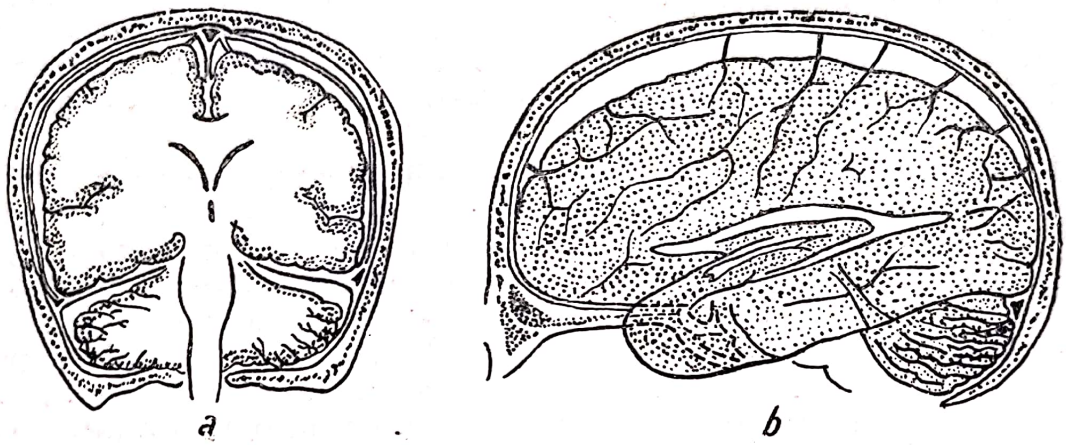

Fig. 43. — Hipotensiune intracraniană : se remarcă un spațiu liber între creier și calota craniană.
a — schemă antero-posterioară ; *b* — schemă de profil stîng.

secundară poate apărea după un traumatism cranio-cerebral deschis cu pierdere de lichid cefalorahidian, după un traumatism cranio-cerebral închis (2—5% din totalul traumatismelor cranio-cerebrale se însoțesc de hipotensiune intracraniană), după un traumatism lombo-sacrat, după ablația unei tumori cerebrale care a evoluat mai mult timp sau care se afla în fosa cerebrală posterioară sau paraventricular după evacuarea unui hematom intracranian sau a unei higrome, după ablația unei tumori vertebromedulare, după puncții ventriculare sau lombare, după operații care urmăresc restabilirea circulației libere a lichidului cefalorahidian (Torkildsen, drenaj ventriculo-cardiac), după rahianestezie, radioterapie pe cutia craniană și chiar după unele tratamente (cu sulfamide, antibiotice, insulină etc.). De asemenea mai poate apărea în cursul unor boli neurologice intracraniene (hemoragii, ramolismente, arterioscleroză, neurolues, meningoencefalite, atrofii cerebrale etc.), hidrocefalii de diverse cauze, în cursul bolilor cardiovasculare (însoțite de hipotensiune arterială mai ales), în cursul unor boli endocraniene (boala Addison), în cursul unor boli infecțioase (febră tifoidă) sau intoxicații (uremică, barbiturică etc.). În plus este menționat că hipotensiunea intracraniană poate însoți în prima perioadă a evoluției un proces expansiv intracranian (hematom, tumori cerebrale de emisfer sau de ventricul III) mai ales la bolnavi în vîrstă. Astfel, la bătrîni, glioblastomul de pol frontal poate evolua într-o primă perioadă cu simptome care să fie etichetate drept astenie nervoasă și care sînt de fapt urmarea unei hipotensiuni intracraniene existente în această perioadă de evoluție, produsă prin perturbații circulatorii la nivelul unui creier cu atrofie corticală.

Scanned with OKEN Scanner

Simptomatologia hipotensiunii intracraniene se instalează insidios, cu modificări ale stării generale, astenie și semne de deshidratare (tegumente și mucoase uscate). Apar tulburări de comportament (apatie, indiferență, instabilitate afectivă). Cefaleea este de regulă prezentă difuză, progresivă, mai accentuată dimineața. Uneori toate aceste tulburări diminuează sau chiar dispar după alimentare, hidratare sau în clinostatism. Treptat se adaugă vomismente care accentuează deshidratarea, tulburări de echilibru, fotofobie, crize de epilepsie generalizată sau focalizată, deficite motorii. Dacă diagnosticul nu este precizat, ceea ce de obicei se întîmplă cînd nu există antecedente operatorii sau traumatice cranio-cerebrale, simptomele se accentuează progresiv. Cîteodată, simptomele care există de mai mult timp, se agravează brusc, dînd impresia că întregul tablou clinic s-a instalat dintr-o dată, simptomatologia se agravează după punctiile lombare și deshidratare.

În perioada de stare tabloul clinic este dominat de prezența cefaleei, a unor tulburări generale, a tulburărilor neurologice și psihice. Cefaleea este aproape întotdeauna intensă și continuă, de obicei difuză, uneori poate să predomine în regiunea frontală sau durerea să iradieze în față. Deși modificările stării de conștiență continuă să se accentueze, pacientul devine treptat comatos, modificările de respirație, puls și deglutiție lipsesc mai întotdeauna. Conservarea funcțiilor vegetative contrastînd cu gradul uneori avansat de alterare a stării de conștiență și în prezența altor simptome grave, în special neurologice, poate duce la precizarea diagnosticului real, mai ales cînd se stabilește existența în antecedente a unei intervenții neurochirurgicale sau a unui traumatism cranio-cerebral. De asemenea bolnavul prezintă de regulă hipertermie, uneori foarte ridicată, care nu variază prea mult în condițiile unei evoluții obișnuite și care cedează ușor la medicația antipiretică pentru a reveni de îndată ce efectul acesteia a încetat, dar care dispare însă după insuflarea de aer intraventricular. Datorită hipertermiei dar mai ales tulburărilor existente în metabolismul hidromineral bolnavul este deshidratat, cu tegumentele și mucoasele uscate, cu globii oculari hipotoni, ficat mic și prezintă o creștere a ureei sanguine în unele cazuri foarte rare, putînd ajunge pînă la 3—5 $g^0/_{00}$. Un semn foarte important este depresiunea cicatricei operatorii la bolnavii cu intervenții neurochirurgicale în antecedente. Există frecvent o poliurie datorită suferinței hipotalamusului (Mahoudeau, 1952). Uneori se pot observa tulburări vasomotorii manifestate prin crize alternative de roșeață și paloare mai ales la extremități și prin mici hematemeze, datorate congestiei de la nivelul tubului digestiv.

Tulburările neurologice sînt foarte importante. Frecvent, bolnavul prezintă crize de epilepsie generalizată sau focalizată. Redoarea de ceafă nu este o raritate. Deficitul motor apărut este variat, uneori fiind localizat la un singur membru, alteori existînd hemipareză sau hemiplegie. Fie că este vorba de monoplegie, fie de hemiplegie, acestor deficite motorii le sînt caracteristice ameliorarea sau retrocedarea lor în perioada așa-zisă digestivă (după alimentare sau hidratare) ori după insuflarea de aer intraventricular. Parezele oculare apărute au același caracter tranzitoriu în funcție de factorii menționați. În circa 15% din cazuri se întîlnește edem papilar (Morice, 1945) ca urmare a stazei venoase pasive produsă prin perturbarea vasomotricității cerebrale (Petit Dutaillis și Guiot, 1948). Uneori

Scanned with OKEN Scanner

tensiunea retiniană diastolică este scăzută și variază în funcție de poziția bolnavului, apropiindu-se de cifrele normale în clinostatism. Uneori pot apărea aspecte psihice deosebite. Astfel există perioade de confuzie mintală, de dezorientare temporo-spațială. Alteori bolnavii prezintă simptomatologia unui acces maniacal (Puech și colab., 1948) sau dimpotrivă a unui acces de melancolie (Morice, 1945). De multe ori simptomatologia psihică variază în intensitate sau ca formă în funcție de gradul de compensare a hipotensiunii intracraniene. În general simptomatologia hipotensiunii intracraniene este aceeași indiferent de cauza care a produs-o. Unele mici deosebiri au fost totuși menționate. Simptomatologia formei aparent primitive ar fi reprezentată de semne mai puțin precise, mai puțin definite mai ales cele neurologice. După Morice (1945) ea evoluează în 3 faze succesive: o fază prodromală în care pot să existe uneori discrete tulburări psihice, o fază de hipotensiune intracraniană confirmată caracterizată de prezența unei cefalei violente, grețuri și somnolență și o fază de comă ce se instalează progresiv în cazul cînd nu se intervine terapeutic.

Forma secundară posttraumatică este considerată cea mai frecventă fiind dealtfel și cea mai bine cunoscută. În primele 5—6 zile de la traumatism nu sînt semne clinice deosebite apoi ele apărînd au o netă tendință de a se accentua progresiv. Diagnosticul poate fi dificil cu atît mai mult cu cît adeseori există și leziuni cranio-cerebrale asociate (fractură, contuzie cerebrală, plagă cranio-cerebrală etc.). În această situație, după un examen minuțios al bolnavului, necesar înlăturării pe cît posibil a erorilor diagnostice, se opinează pentru un tratament de probă de hidratare. Cîteodată coexistă în traumatismele cranio-cerebrale edemul cerebral cu hipotensiunea ventriculară, ceea ce impune o grabnică restabilire a presiunii normale (Morice, 1945).

Forma postoperatorie este de asemenea foarte importantă, ea apare mai ales la bătrîni. Simptomele pot apărea chiar în primele ore de la operație dar mai frecvent apar în a 5-a—a 6-a zi de la operație și sînt cele comune tuturor formelor de hipotensiune intracraniană. Cicatricea postoperatorie ne furnizează ades date importante, deprimarea ei fiind un semn sigur de scădere a tensiunii intracraniene.

În afara formelor de hipotensiune intracraniană, după etiologie, din care cele mai frecvente și mai importante le-am menționat mai sus s-au mai descris și forme după predominența unui simptom (cefalgice, vertiginoasă, hipotalamică), forme după gruparea simptomelor clinice dominante (neurologice, psihică, neuro-psihică) ca și forme după gravitate: mica hipotensiune intracraniană (distanța dintre meninge și creier sub 1 cm), forme moderate (distanța dintre meninge și creier e de 2—3 cm) și marea hipotensiune intracraniană (distanța dintre meninge și creier este de peste 3 cm). Un aspect deosebit este acela al unor bolnavi considerați nevrotici întrucît acuză cefalee predominant matinală, astenie fizică și psihică, tulburări vegetative. Rezistența acestor simptome la tratamentele sedative și tonice instituite determină uneori suspiciuni diagnostice din cele mai diferite. Mulți din acești bolnavi investigați în serviciile de specialitate se simt însă adeseori bine, mult timp după o insuflație (pneumoencefalografie) făcută în scop diagnostic. Este posibil ca această insuflație să nu fi

Scanned with OKEN Scanner

făcut decît să restabilească pentru o perioadă echilibrul tensional intracranian dereglat de o cauză oarecare. Aceeași problemă probabil se pune și în cazul unor crize de epilepsie, rare, apărute tardiv.

BIBLIOGRAFIE

AITA, J. A. — Manifestări neurologice în bolile generale, Edit. medicală, București, 1968.
AIZENSHTEIN, F. A. — *Zh. Nevropat. Psikhiat.*, 1965, 65, 928—933.
ARSENI, C., CONSTANTINESCU, AL. I. — Hipertensiunea intracraniană, Edit. Acad. R.S.R., București, 1972.
ARSENI, C., CONSTANTINESCU, AL. I. — În : „Procesele expansive intracraniene", vol. II, Edit. Acad. R. S. R., București, 1974.
ARSENI, C., CONSTANTINESCU, AL. I., MARETSIS, M. — Semiologie neurochirurgicală, Edit. didactică și pedagogică, București, 1977.
ARSENI, C., OPRESCU, I. — Traumatologie cranio-cerebrală, Edit. medicală, București, 1972.
BAKAY, L. LEE, J. — Cerebral Edema, Ch. C. Thomas Publ., Springfield, 1965.
BERNASCONI, V. și colab. — *Minerva neurochir.*, 1967, 11, 28—41.
BETTMAN, J. W. și colab. — *Arch. Ophthal.*, 1968, 80, 189—192.
BOGAERT, VAN L. — *Acta neurochir. (Wien)*, 1959, 7, 81—98.
BOGOLEPOV, N. C. — Stările comatoase, Edit. de stat pentru literatură științifică, București, 1952.
BOURRAT, L., ALLEGRE, G. E. — *Rev. neurol.*, 1950, 82, 349—358.
BRADSHAW, P. — *Neurol. Neurosurg. Psychiat.*, 1956, 19, 28—41.
BRÉGEAT, P. — L'oedème papillaire, Masson et Cie, Paris, 1956.
BROCK, M., DIETZ, H. — Intracranial Pressure, Springer Verlag, Berlin — Heidelberg — New York, 1973.
BULL, J. W. și colab. — *Brain*, 1959, 82, 10—22.
CASTAIGNE, P. — *Rev. Prat. (Paris)*, 1955, 5, 22, 2 259—2 265 ; 2 277—2 284.
CASTAN, P. — *J. neurol. Sci.*, 1968, 6, 237—248.
CATELAND, E. — Les hernies cérébrales internes, Thèse, Lyon, 1944.
CLAUDE, H. — *Rev. neurol.*, 1933, 40, 824.
COHADON, F. — Hypertension intracrânienne bénigne, Thèse, Bordeaux, 1964.
CONSTANTINESCU, AL. I. — Aspecte ale hipertensiunii intracraniene pseudotumorale, Teză de doctorat, I. M. F., București, 1969.
DAVID, M. și colab. — *Rev. neurol.*, 1947, 79, 350—354.
DAVIDOFF, L. M., DYKE, C. G. — *Amer. J. Ophtal.*, 1937, 20, 908—927.
DEVANNEY, J. W., SHEA, J. H. — *Arch. Neurol. Psychiat. (Chic.)*, 1952, 68, 791—793.
FAÇON, E., SCHWARTZ, B. — *Presse méd.*, 1963, 71, 274—277.
FELD, M. — *Rev. neurol.*, 1948, 80, 132—136.
FINNEY, L. A., WALKER, A. E. — Transtentorial Herniation, Ch. C. Thomas Publ., Springfield, 1962.
FISAROVA, M. — Pseudotumorile cerebrale, Clin. Univ. Carol., Pilsen, 1956.
FISCHER, G. R. și colab. — *Arch. Neurol. Psychiat. (Chic.)*, 1959, 81, 591—598.
FOLEY, J. — *Brain*, 1955, 78, 1—41.
FRANÇOIS, J. și colab. — *Bull. Ophtal. belge*, 1945, 81, 86—102.
FRAZIER, C. H. — *Arch. Neurol. Psychiat. (Chic.)*, 1930, 24, 1 117—1 132.
FREEMAN, J. M., BORKOWF, S. — *Pediatrics*, 1962, 30, 57—70.
FREEMAN, J. M. și colab. — *Arch. intern. Med.*, 1962, 56, 233.
FUNK-BRETANO, J. și colab. — *EEG clin. Neurophysiol.*, 1960, 12, 185.
GIRARD, P. F., SCHOTT, B. — *Rev. neurol.*, 1950, 82, 336—348.
GLOWACKI, J. și colab. — *Acta neurol. belg.*, 1965, 65, 873—910.
GREER, M. — *Neurology (Minneap.)*, 1964, 14, 569—573.
GREER, M. — *Neurology (Minneap.)*, 1964, 14, 668—673.
GREER, M. — În : „Handbook of Clinical Neurology" (sub red. *P. J. Vinken, G. W. Bruyn*), vol. XVI, partea I, cap. 4, North Holland Publ. Comp., Amsterdam, 1974, p. 150—166.
HARTMAN, J. F. — *Arch. Neurol. (Chic.)*, 1966, 15, 633—642.
HEKMATPANAH J. — În : „Intracranial Pressure", Springer Verlag, Berlin — Heidelberg — New York, 1972.

Scanned with OKEN Scanner

HEMMER, R. — *Ars Med. (Gand)*, 1961, 16, 3, 199—201.
HOPPER, R, S. — *J. Neurosurg.* 1954, 11, 318—324.
HOUDARD, E. şi colab. — *Rev. neurol.*, 1952, 87, 202.
KREINDLER, A., HORNEŢ, T., MARCOVICI, G. — *Stud. Cercet. Neurol.*, 1963, 8, 347—358.
LAZORTHES, G., CAMPAN, L., LAZORTHES, Y. — *Presse méd.*, 1966, 64, 1 295—1 296.
LISMAN, J. V. — *J. Ophthal.*, 1948, 31, 311—317.
MAC ALPINE D. — *Lancet*, 1935, *ii*, 614—616.
MAHOUDEAU, D. — *Bull. Mém. Soc. Hôp. Paris*, 1952, 30, 1 150—1 155.
MANIGAND, G. şi colab. — *Presse méd.*, 1969, 77, 790—792.
MATERA, R. F., CASTE, H., MARTINO, A. — *Arch. Ophtal. (B. Aires)*, 1949, 24, 140—150.
MEYER, J. S., GOTOH, F. — *Int. J. Neurol. (Montevideo)*, 1961, 2, 281.
MITKOV, V. — *Wld Neurol.*, 1961, 2, 920—927.
NAYRAC, P., PETIT, H. — Intoxication et système nerveux. În : „Encyclopédie médico-chirurgicale — Système nerveux", vol. I, 1964.
NONNE, M. — *Dtsch. Z. Nervenheilk.*, 1904, 27, 169—216.
PENDERSEN, E. — *Arch. Neurol. (Chic.)*, 1965, 13, 403—408.
PETIT-DURAILLIS, D., GUIOT, G. — *Rev. neurol.*, 1948, 80, 474—479.
PIA, H. W. — *Acta neurochir. (Wien)*, 1957, suppl. 4.
PIEL, J. J. şi colab. — *J. Pediat.*, 1956, 37, 631—635.
PONS-TORTELA, E. şi colab. — *Neurocir. Luso-Espań.*, 1964, 4, 59—143.
POPOVICI, L. şi colab. — *Stud. Cercet. Neurol.*, 1968, 13, 39—46.
PUECH, P. şi colab. — *Rev. Neurol.*, 1948, 80, 469—474.
QUINCKE, H. — *Samml. klin. Vortr.*, 1893, 67, 655.
RAY, B. S., DUNBAR, H. S. — *Ann. Surg.*, 1951, 134, 376—386.
RUSSEL, S. D., WILSON, C. W., TANSLEY, K. — *J. Neurosurg.*, 1949, 12, 3.
SOSKINE, L. S. şi colab. — *Zh. Nevropat. Psikhiat.*, 1966, 66, 666.
SPERO, G. D. — *Arch. Ophtal. (Chic.)*, 1937, 18, 428—430.
SYMONDS, C. P. — *Brain*, 1931, 54, 55—71.
SYMONDS, C. P. — *Brain*, 1937, 60, 531—550.
SYMONDS, C. P. — *Neurology (Minneap.)*, 1956, 6, 681—685.
THIÉBAUT, E. şi colab. — *Arch. Ophtal. (Paris)*, 1955, 15, 813—829.
TÖNNIS, W. — În : „Handbook der Neurochirurgie", Bd. 1/1, Springer Verlag, Berlin — Göttingen — Heidelberg, 1959, p. 304—445 ; Bd. 4/3, 1962, p. 1—490.
VALAT, J. N. şi colab. — *J. Méd. Bordeaux*, 1959, 136, 209—243.
WALKER, E. A. — În : „Handbook of Clinical Neurology" (sub red. *P. J. Vinken, G. W. Bruyn*), vol. I, cap. 17, North Holland Publ. Comp., Amsterdam, 1969, p. 550—573.
WALSH, F. B. — Clinical Neuroophthalmology, Williams and Wilkins Comp., Baltimore, 1957.
WALTERS, J. H. — *New Engl. J. Med.*, 1960, 263, 744—747.
ZÜLCH, K. J. — *Acta neurochir. (Wien)*, 1963, 11, 161—193.
ZÜLCH, K. J., MENNEL, H. D., ZIMMERMANN, V.— În : „Handbook of Clinical Neurology" (sub red. *P. J. Vinken, G. W. Bruyn*), vol. XVI, partea I, cap. 3, North Holland Publ. Comp., Amsterdam, 1974, p. 89—149.

Scanned with OKEN Scanner

III

SINDROAMELE DE TULBURARE (SECREȚIE, CIRCULAȚIE, RESORBȚIE ȘI HIDRODINAMICĂ) LICHIDIANĂ, CEREBRALĂ ȘI MEDULARĂ

A. TULBURĂRI DE HIDRODINAMICĂ ȘI PRESIUNE A LCR ÎN HIDROCEFALIILE ADULTULUI

C. ARSENI, L. DĂNĂILĂ

Hidrocefalia este o acumulare anormală de LCR, endocranian, în spațiile anatomice special constituite, datorită unei tulburări de circulație, resorbție sau hiperproducție a acestuia, avînd drept consecință apariția unei simptomatologii mai mult sau mai puțin specifice. În ultimul timp se face tot mai mult resimțită necesitatea de a se izola și diagnostica timpuriu hidrocefalia (H) cronică a adultului, pentru ca astfel, la acești bolnavi, să li se poată face o derivație a LCR, înainte ca funcțiile cerebrale să fie compromise.

Studiul hidrocefaliilor adultului pune de la început problema clasificării acestora.

CLASIFICARE

Lazorthes și colab. (1968) cred că nu este justificată separarea H netumorale ale adultului și adolescentului de cele ale copilului. Numai H sugarului pare a reprezenta o entitate independentă, datorită patogeniei sale complexe în care tulburarea de circulație și resorbție a LCR au un rol esențial. Constituind o grupă heterogenă, pînă în prezent s-au făcut numeroase clasificări care au avut în vedere unul din următoarele criterii: etiologic, patogenic, anatomic, clinic, evolutiv, cisternografic, operator etc.

Dandy și Blackfan (1914) au introdus termenul de H comunicantă pentru cazurile la care există o comunicare liberă între ventriculi și spațiul subarahnoidian. Ransohoff și colab. (1960) au criticat acest termen prin faptul că nu implică nici o obstrucție.

În anul 1950, Brunerie a clasificat H după forma anatomică fiziopatologică și evolutivă. În forma anatomică a inclus H ocluzive și cele comu-

Scanned with OKEN Scanner

nicante cu blocaj extraventricular, cisternal, al spațiilor de resorbție sau al căilor de întoarcere venoasă.

În forma fiziopatologică sînt cuprinse H active la care apare o discordanță între producerea și resorbția LCR și H pasive sau false H, consecință a unor atrofii cerebrale.

Clasificarea după evoluție se referă la H acute și la H cronice. H cronice cuprind formele acute trecute în cronicitate ca și formele latente.

Bourrat și Allegre (1950) împart H adultului în două : cu și fără obstacol. H cu obstacol pot fi congenitale (absența sau micșorarea orificiilor de comunicare dintre ventriculi, Arnold-Chiari, anomalii ale articulației craniovertebrale), traumatice (acute, meningite seroase, hemoragii meningee, cheaguri care astupă sau simfizează calea de scurgere a LCR) și infecțioase. S-a afirmat că H adultului sînt pseudotumorale (trebuie operate) și cu simptome neurologice și psihice diverse, dar fără hipertensiune intracraniană (Feld, 1950).

După Thiebaut și colab. (1950), H adultului sînt toate sechele ale H infantile.

Ransohoff și colab. (1960) au sugerat termenul de H extraventriculară în loc de H comunicantă, referindu-se probabil la obstacol care se află extraventricular. El Gammal (1969) face o clasificare etiologică a H. Autorul relevă drept cauze ale H : 1) supraproducția de LCR (papilom de plex coroid), 2) absorbția defectuoasă a LCR (tromboza sinusurilor venoase), 3) obstrucția în circulația LCR (intraventriculară și extraventriculară). Nu este inclusă în această clasificare H ex-vacuo și H externă.

Drept cauze ale H netumorale extraventriculare, implică obstrucția spațiului subarahnoidian și a orificiilor de scurgere. Acestea pot fi cîștigate (hemoragii, infecții, parazitoze, infiltrate anormale și exces de proteine în LCR) sau congenitale (displazia cerebeloasă, syndromul Dandy-Walker și obstrucția congenitală a spațiului subarahnoidian.

După Taveras există 2 feluri de H : 1) hidrocefalia hipertensivă (H obstructivă) care apare ca rezultat al unei obstrucții în calea circulației LCR începînd de la locul de origine din sistemul ventricular și pînă la locul de absorbție și 2) H hipotensivă care include proasta dezvoltare primară, sau pierderea secundară a substanței cerebrale după traumatisme, ischemii, infecții.

Clasificarea lui Lazorthes și colab. (1968) se referă la H netumorale din care exclude sugarii. În esență este o clasificare anatomo-patogenică. Ea ține cont de locul blocajului pe traiectul de scurgere a LCR (apeduct, gaura Magendie, marea cisternă, fosa posterioară, foramen ovale, cisternele de la bază).

Wolinsky și colab. (1973) au împărțit în trei grupe pacienții cu H.P.N. numai pe bază clinică. Grupa I cuprinde pacienți cu H.P.N. de cauză necunoscută (H comunicantă idiopatică). Grupa 2 se referă la pacienții cu antecedente patologice ca : meningită, hemoragie subarahnoidiană, traumatisme (H comunicantă secundară). Grupa 3 cuprinde pacienții cu caracteristici clinice improbabile de H idiopatică sau secundară.

James și colab. (1973) a făcut următoarea clasificare a H după aspectul cisternografiei izotopice : 1) hidrocefalii interne obstructive necomunicante, cauzate de blocarea circulației LCR în sistemul ventricular. Circulația substanței radioactive poate fi normală sau diminuată. În mod normal substanța nu intră în sistemul ventricular, fapt care se întîmplă și în H obstruc-

Scanned with OKEN Scanner

tive interne, din cauza blocajului. Cisternografia nu poate preciza diagnosticul, fiind necesar a se apela la angiografie și ventriculografie. 2) H extern obstructivă comunicantă, apare cînd există o creștere în volumul LCR, secundar obstrucției spațiului subarahnoidian.

Acestea pot fi : a) H clar obstructive, cînd obstrucția apare în regiunea hiatusului tentorial, pe convexitățile cerebrale și la nivelul trunchiului cerebral. Cisternografic apare o lipsă de trecere a substanței radioactive la nivelul obstrucției și la intrarea aesteia în ventriculii laterali prin inversarea circulației normale a LCR. Activitatea ventriculară radioactivă, care apare timpuriu la 3—4 ore, are un aspect de ,,virgulă'' sau ,,C'' pe profil, configurația unei ,,inimi'' pe față și aspectul unui ,,fluture'' pe imaginea posterioară. b) H obstructive oculte, cu presiune normală sau cu malabsorbție. Aspectul cisternografic constă în deplasarea întîrziată a substanței radioactive, radioactivitate ventriculară anormală fără stază și lipsa concentrației substanței în regiunea parasagitală chiar în studii prelungite (Bell, 1970 ; Overbeck, 1968 ; Patten și colab., 1968). 3) Hidrocefaliile comunicante atrofice primare (ex-vacuo) care pot fi : a) generalizate și b) localizate. În cele generalizate, creșterea spațiului subarahnoidian este reflectată de trecerea întîrziată a substanței radioactive prin această zonă. Cînd ventriculii sînt considerabil măriți, substanța pătrunde intraventricular. Concentrarea parasagitală apare, eventual, după o întîrziere de 24—48 ore. În cea localizată, chistul porencefalic și ventriculii vor conține radionuclid cînd nu există nici o dovadă de H comunicantă obstructivă. Aceasta s-ar datora funcției absorbtive a chistului porencefalic, care provoacă o inversare a circulației LCR.

Giuffre (1977) împarte H netumorale în : H comunicante tetraventriculare, H triventriculare, H obstructive la nivelul ventriculo-cisternal și H postmeningo- sau mielomeningocel.

Noi am făcut o clasificare bazată pe criterii patogenice și etiologice (vezi tabelul I), influențați fiind de clasificarea lui Obserson (1976).

Nu am luat în considerație criteriul acut și cronic al H, deoarece un puseu acut poate releva o H cronică, iar unele fenomene de decompensare pot îmbrăca o alură evolutivă acută. Alegerea presiunii intracraniene drept criteriu de clasificare pare seducătoare, dar înregistrările continui făcute în ultimul timp, au evidențiat faptul că și în cadrul H cu presiune normală (H.P.N.) apar puseuri temporare de ridicare a acesteia, mult peste normal. Acest fapt ne-a determinat să înlocuim termenul de H normotensivă cu cel de H intermitent normotensivă (H.I.N.). Pe de altă parte unele H inițial hipertensive pot deveni normotensive și invers.

După clasificarea făcută, H obstructive interne, apar datorită unui blocaj parțial sau total în circulația LCR, prin sistemul ventricular. Ele fac parte din așa-zisele H necomunicante și totdeauna au presiune intraventriculară mărită. H obstructive externe, periferice sau extraventriculare au drept cauză obstrucția difuză sau circumscrisă a spațiului subarahnoidian a orificiilor de scurgere a LCR, a cisternelor sau a căilor de întoarcere venoasă. Avînd obstrucția situată în afara sistemului ventricular, la nivelul principalelor căi de resorbție a LCR, aceste H se mai numesc comunicante sau aresorbtive. În acest grup sînt cuprinse majoritatea HPN sau după cum le denumim noi H intermitent normotensive. La H mixte găsim de obicei un obstacol atît intern cît și extern. H ex-vacuo, apar ca sechelă

Scanned with OKEN Scanner

tardivă a unei atrofii cerebrale care cuprinde substanța albă și cea cenușie de la nivelul cortexului cerebral și de la nivelul nucleilor bazali. Hidrocefalia este comunicantă, neobstructivă, generalizată sau localizată, internă cu dilatație ventriculară nu prea mare și externă, cu acumulare de LCR în cisternele bazale și peste convexitate. Aceste H normo- sau hipotensive, secundare atrofiilor parenchimului cerebral, au fost excluse din clasificările făcute de unii autori. Hidrocefalia externă poate fi localizată sau difuză și se caracterizează prin acumularea LCR pe convexitatea cerebrală sau în cisternele bazale care devin chistice.

Hidrocefaliile hipersecretorii sînt mai rare, întîlnindu-se în tumori de plex coroid și hipovitaminoză A. În general, localizarea obstacolului și etiologia, pentru fiecare din aceste forme de H, se află în tabelul VI.

TABELUL VI

Clasificarea hidrocefaliilor adultului

Felul hidrocefaliei	Localizarea leziunii	Etiologie
1) H obstructive interne	Gaura Monro (uni- sau bilateral) Ventricul 3 Apeductul Sylvius Găurile Magendie și Luschka	Proces expansiv. Parazitară (cisticercoză, toxoplasmoză). Inflamatorie Malformativă (Dandy-Walker, Arnold-Chiari. Platibazia. Siringomielie. Ectazia arterei bazilare).
2) H obstructive externe	Tromboza sinusurilor venoase. Obstrucția căii leptomeningeale de circulație și resorbție a LCR, ocluzia cisternelor — bazale — opto-chiasmatice — a marii vene Galien Ocluzia celor 2 văi sylviene Ocluzia unei suprafețe întinse de pe cele 2 convexități Ocluzia interemisferică	Infecțioasă (meningite, bacteriene, T.B.C., fongus). — Traumatică — Hemoragie subarahnoidiană — Parazitară — Ocultă. Carcinomatoză leptomeningeală — Leucemii — Sarcoidoze — Histiocitoza X — Scleroza tuberoasă Exces de proteine în LCR
3) H mixte (obstructive interne și externe)	Obstrucție de obicei parțială internă și externă	Traumatică Posthemoragică etc. Acumulare LCR extern prin ruperea spontană a ventriculului lateral mult dilatat.
4) H ex-vacuo	Atrofie cerebrală (corticală a nucleilor bazali și a substanței albe) LCR abundent intraventricular, în cisternele bazale și peste convexitate.	Degenerativă Metabolică Vasculară (ASC) Toxică (etilică) Postinflamatorie Congenitală
5) H externă	Acumulare de LCR pe convexitatea cerebrală sau în cisternele bazale care devin chistice	Porencefalia Higroma subdurală Postoperatorie Otitică.
6) H hipersecretorii	Hipersecreție LCR	Tumori de plex coroid. Hiper- sau hipovitaminoză A

Scanned with OKEN Scanner

Hla adult apare ca rezultat al diferitelor cauze, cu mecanisme patogenice foarte variate, nefiind prin ea însăși o maladie.

Totuși odată instalată, are ca orice maladie o evoluție proprie, dezvoltă o simptomatologie caracteristică și necesită un tratament adecvat. Adesea ancheta etiopatogenică rămîne negativă și H rămîne de origine nedeterminată, ocultă.

H după hemoragie subarahnoidiană a fost recunoscută de Dandy care a emis ipoteza că prezența sîngelui subarahnoidian provoacă o pahimeningită reacțională care blochează căile periferice de scurgere a LCR către ariile de resorbție venoasă. Experimental după injectarea de sînge în marea cisternă, cisterna chiasmatică, sau subarahnoidian, pe convexitate, s-au putut observa dilatații ventriculare la 30% din animale (Dandy, 1932). Cazuri de H la adult după hemoragie subarahnoidiană au fost raportate de numeroși autori (Galera și colab., 1970 ; Heinz și colab., 1970 ; Williams și colab., 1970 ; Kilgore și colab., 1969 ; Lehrer 1968 ; Kibler și colab., 1961, Taptas și colab., 1968 ; Pertuiset și colab., 1972 ; Schulman și colab., 1963 ; Krayenbuhl și colab., 1948 ; Yasargil și colab., 1973) fiind probabil mult mai numeroase decît cele comunicate. Taptas și colab., (1968) afirmă că primele manifestări clinice care ne orientează către diagnosticul de H debutează începînd cu a doua săptămînă după hemoragia subarahnoidiană dar acesta este pus mult mai tîrziu după aproximativ 12 săptămîni.

Kibler și colab. (1961) afirmă că aderențele se formează la 10—14 zile după hemoragie. O lună după hemoragie sau operație a fost găsit a fi intervalul cel mai frecvent pentru constituirea H. Frecvența acestei H a fost raportată ca fiind de 10% (Foltz și colab., 1963), 19% (Galera și colab., 1970), 30% (Heidrich, 1970), 42,8% (Pertuiset și colab., 1972) și 43% (Schiefer și colab., 1967).

Foltz și Ward (1966) relevă faptul că 10—12% din anevrismele situate în apropierea liniei mediane pot cauza o hidrocefalie după sîngerare iar dintre acestea 5—7% trebuie operate. H apare mai frecvent după o sîngerare a unui anevrism al cercului Willis, și mai rar după o sîngerare a unui anevrism al arterei cerebrale medii (Kibler și colab., 1961). Faptul se datorește modificărilor posthemoragice, adezive de la nivelul arahnoidei și cisternelor bazale anterioare care duc la blocarea cisternei supraselare, chiasmatice și interpedunculare, avînd drept consecință obstrucția scurgerii LCR prin importanta cale a cisternei interemisferice. Deși se afirmă că hemoragia subarahnoidiană și hiperproteinorahia pot fi cauza unei distensii ventriculare prin tulburările de resorbție, recent Eisenberg și colab. (1974), utilizînd metoda Pappenheimer (1962) au constatat că absorbția nu este modificată și că există un hiperdebit de LCR. Deși este dificil de a releva o simptomatologie specifică hidrocefaliei, din cauza factorilor de complicație dați de hemoragii, de obicei repetate, hematoame și operații, totuși anumite simptome ca : dezorientarea temporo-spațială, tulburări de memorie, atenție, umor, caracter, comportament, mutismul akinetic, agitația psiho-motorie, mersul spastic, incontinența urinară, apraxie ideomotorie și a îmbrăcatului etc., pot fi considerate ca fiind mai caracteristice acesteia. O parte din simptome pot apărea precoce, la 10—20 zile după hemoragia subarahnoidiană sau operație fapt care necesită punerea unui șunt

Scanned with OKEN Scanner

înainte ca bolnavul să dezvolte semne neurologice majore sau să se decompenseze brutal, sau mai tardiv, între 20 zile și 3 luni.

Effenterre (1976) a găsit o presiune ridicată intraventriculară între 10—21 zile de la ruperea anevrismului la 7,3% bolnavi. Aplicarea unei derivații externe LCR, cînd presiunea ajunge la 15 mmHg, după a zecea zi, cînd fenomenele de arahnoidită și simfiză cisternală încep să se formeze, poate salva bolnavul. Probabil că drenajul extern tranzitor, care se poate face și prin puncții lombare repetate, este bine de făcut, deoarece elimină o cantitate importantă de sînge cisternal și subarahnoidian, scăzînd în același timp și presiunea intracraniană.

H posttraumatică, afirmă Foroglu (1976), a fost menționată pentru prima dată de către Alexis Littre în 1705. Aceasta nu poate fi asimilată hidrocefaliilor după hemoragie subarahnoidiană prin faptul că la prima putem avea și obstrucții ale orificiilor de comunicare a lichidului ventricular cu cheaguri sau contuzia pereților acestora.

În al doilea rînd, diminuarea resorbției este asociată și cu o hipersecreție de LCR. Deficitul de resorbție se datorește blocării vilozităților arahnoidiene cu eritrocite și reziduuri tisulare (Elington și colab., 1969) și edemului cerebral care poate ajuta formarea aderențelor leptomeningeale prin comprimarea spațiului subarahnoidian umplut cu sînge. Zander și colab. (1968 și 1976) au constatat că, inițial, LCR este hemoragic și hipertensiv pentru ca între 18—21 zile să devină clar și normotensiv. De asemenea au afirmat că la orice traumatizat cranio-cerebral cu comă mai prelungită de o săptămînă H este constantă, precoce, progresivă, generalizată, de tip comunicant și mai rar de tip obstructiv. Dilatarea ventriculară progresivă corelează pozitiv cu durata comei, cu gradul deficitelor neurologice, psihice și durata acestora, precum și cu vîrsta. Se insistă și asupra apariției unei H progresive și după un traumatism lejer. Aceasta se poate intui în preeența agravării tulburărilor neurologice sau a reapariției lor, după o perioadă de remisiune. Diagnosticul de H posttraumatică nu poate fi stabilit numai pe baze clinice, ci necesită a se face pneumoencefalografii și cisternografii izotopice repetate. După cîteva săptămîni de la traumatism, cînd apar atrofia și fibroza leptomeningeală circumscrisă, postcontuzională, H se poate opri din evoluție și compensa, dar cînd ocluzia leptomeningeală este întinsă, H se decompensează rapid. Foroglu (1976) a constatat că H apare la 90% din pacienții traumatizați, cu comă mai mult de o săptămînă, ventriculii putîndu-se dubla între prima și a doua săptămînă de la accident. Simptomatologia clinică se instalează insidios începînd cu pierderea inițiativei, a activității spontane, apatie, inerție, astfel încît pacientul pare a pierde posibilitatea de a comunica cu lumea exterioară, de a percepe stimulii și a răspunde, intrînd progresiv într-o stare de mutism.

La aceasta se asociază tulburări de mers și micțiune. Presiunea LCR este inițial ridicată, pentru ca după cîteva zile să scadă progresiv, odată cu ameliorarea clinică. Alteori, după această ameliorare, crește la 3—4 săptămîni, mărturie a H posttraumatice.

Anatomo-patologic s-a găsit o fibroză a spațiului subarahnoidian cu demielinizarea substanței albe periventriculare și distrucție a învelișului ependimar. Bannister și colab. (1967), Front (1972), Glassauer și colab. (1968), Guidetti și colab. (1972) etc. au publicat astfel de cazuri.

Scanned with OKEN Scanner

H de origine infecțioasă sau inflamatorie apare datorită formării unei arahnoidite reacționale sau fibroadezive, cu blocarea cisternelor bazale (marii cisterne, cisterna ambiens, interpedunculară, optochiasmatică, pontină) și a orificiilor ventriculului 4 (foramen Magendie și Luschka). Astfel de H au fost publicate de către Greitz și colab. (1971), Hill și colab. (1967), Ojemann (1972). Unele hipertensiuni intracraniene cu edem papilar ce survin în cursul evoluției tumorilor medulare, mai ales din regiunea dorsală joasă, pot reliefa o hidrocefalie latentă provocată de hiperalbuminorahia din LCR.

H postoperatorie apare mai frecvent după ablația meningeoamelor bazale și de convexitate, a neurinoamelor de acustic, a astrocitoamelor, și în general, după intervenții pe fosa posterioară. Simptomatologia clinică se relevă adesea prin fenomene locale manifestate prin ridicarea voletului sau expansiune la nivelul cicatricei fosei posterioare. Hipertensiunea intracraniană este frecventă. Punctiile lombare repetate în primele 2—3 săptămîni sînt în general suficiente pentru a realiza un echilibru între secreția și absorbția LCR.

Ca factori favorizanți contribuie: hiperalbuminorahia, înlăturarea voletului osos prin crearea unui punct de minimă rezistență (cauză minoră în comparație cu numărul mare de înlăturare a acestuia fără ca expansiunea să aibă loc), deschiderea ventriculului lateral, stagnarea LCR hiperalbuminos la nivelul cavității operatorii lipsită de circulație și resorbție, fapt care va duce la creșterea de volum, datorită presiunii oncotice, hemoragia subarahnoidiană, infecția cronică și meningitele abacteriene cronice. Cînd, uneori, se produce o comunicare a acestei cavități cu sistemul ventricular, conținutul hiperalbuminos cu eventuale detritusuri de necroză cerebrală sau de degradare sanguină va produce o inflamație cronică, care va agrava tulburarea de resorbție. În plus, comunicarea cu sistemul ventricular va agrava dilatarea breșei operatorii, prin transmiterea de către plexurile coroide a undei de șoc, într-un loc de minimă rezistență din cauza lipsei osoase. Rezultatul va fi dezvoltarea unei enorme pungi lichidiene, sub scalp, care poate atinge mărimea unui cap de făt așa cum am avut în 3 cazuri, rezolvate prin drenarea acesteia cu valvă Holter. Cateterul proximal a fost implantat direct în breșa operatorie. În afara acestor H locale cu dilatarea secundară a sistemului ventricular, există și H mai obișnuite după blocarea foramenului Magendie (meduloblastoame etc.), Monro sau blocarea cisternelor bazale de către tumori supraselare. Philippon și colab. (1976) insistă asupra relativei gravități a acestor hidrocefalii postoperatorii și asupra dificultății tratării lor din cauza hiperalbuminozei. Totuși în H după intervenții pe fosa posterioară, derivațiile LCR dau rezultate uneori excelente.

H datorită stenozei de apeduct la adulți. Stenoza de apeduct reprezintă o etiologie relativ importantă a H netumorale ale adultului. În afara cazurilor tumorale, apeductale sau periapeductale recunoscute de la început, patogenia rămîne discutabilă între o anomalie congenitală, malformativă (Russel, 1949; Globus, 1946) și secundară unui proces inflamator (Drachman și colab., 1961; Timmons și colab., 1970).

E posibil ca acești factori să concure sau să se succeadă în timp, asociindu-se cu o tulburare secundară de resorbție și cu colapsul apeductului, drept consecință a H și a măririi presiunii intraventriculare. Vîrsta mijlocie în momentul diagnosticului este între 25—35 ani. Nag și colab. (1966) au con-

Scanned with OKEN Scanner

statat că apare mai mult la bărbați. Harrisson și colab. (1974) au găsit o proporție egală, iar Visot (1976) a găsit că stenoza apare mai mult la femei. Ca simptomatologie, hipertensiunea intracraniană este revelatoare. Epilepsia generalizată apare la 18% (Greitz și colab., 1971), 15% (Harrisson și colab., 1974) sau 12% din cazuri (Visot și colab., 1976). Sindromul endocrin datorită compresiunii directe hipotalamo-hipofizare de către ventriculul 3 dilatat, se compune din amenoree (Fossati și colab., 1974; Visot și colab., 1976), tulburări de ciclu, mai rar hipotiroidism, întîrziere staturală și pubertală și aspect acromegaloid. Tulburările vizuale sînt frecvente (39% după Vistot și colab., 1976) și constau din scăderea acuității vizuale, tulburări de cîmp vizual (hemianopsie bitemporală, binazală, laterală homonimă) și de oculomotricitate (sindrom Parinaud, nistagmus etc.).

Acestea pot fi semne de evoluție a unei tumori sau de decompensare a unei H (Chattha și colab., 1975). Modificările de cîmp vizual se datoresc unei compresiuni directe optice sau chiasmatice, prin recesul anterior al ventriculului 3. Tulburările psihice și de mers sînt comune H în general. Sindromul piramidal și cerebelos poate fi găsit mai rar. Rinoreea spontană frontală sau etmoidală, atunci cînd apare, duce la ameliorarea simptomatologiei și la pericolul apariției meningitei. Visot și colab. (1976) accentuează dificultatea eliminării unei leziuni tumorale, la originea stenozei de apeduct, chiar pe piese anatomice.

H dată de obstrucția membranoasă a ventriculului 4. Aceasta este o cauză rară a H, ea fiind o formă parțială sau abortivă de sindrom Dandy-Walker. Membrana care obstruează gaura Magendie este subțire, transparentă, asemănătoare ca aspect cu țesutul conjunctiv găsit uneori la capătul inferior al apeductului. S-a presupus o etiologie inflamatorie (Turnabull și Drake, 1966) sau congenitală (Holland și colab., 1958). Amacher și Page (1971) spun că înainte de a se face șunt trebuie explorată fosa posterioară pentru a exclude o tumoare.

H din cadrul malformației Arnold-Chiari. Această malformație este o anomalie congenitală caracterizată prin migrarea ectopică a părții bazale a trunchiului cerebral și a părții inferioare a cerebelului, în canalul cervical. Malformația este frecvent asociată cu o spina-bifida și mielomeningocel, dar în forma sa minoră poate exista separat.

În toate aceste forme, apare și H. Aceasta se agravează datorită unor leziuni care se asociază celei primare ca : întinderea apeductului și stenozarea frecventă a lui, modificarea spațiului subarahnoidian, dispariția marii cisterne, închiderea cisternelor laterale, leziuni inflamatorii leptomeningeale, blocaj cisternal și blocaj ventricular malformativ. Aceste aspecte anatomice explică mecanismul H.

Malformația Arnold-Chiari se poate asocia și cu o malformație a charnierei cranio-cerebrale, impresiune bazilară, platibazie, asimilarea sau spina-bifida a atlasului, sindromul Klippel Feil etc.

H din cadrul sindromului Dandy-Walker. Fosa posterioară este ocupată de un voluminos chist datorită nedezvoltării orificiilor ventriculului 4, fapt care duce la deplasarea în sus a vermisului, aplatizarea și refularea în afară și în sus a amigdalelor și împingerea către cort a emisferelor cerebeloase de care pot adera. Această lărgire a fosei posterioare are răsunet și asupra dezvoltării structurilor supratentoriale, deplasînd concomitent în sus sinusurile laterale și torcular, realizînd aspectul clinic de dolicocefalie cu

Scanned with OKEN Scanner

mare protruzie occipitală. Adesea această malformație duce la formarea evolutivă a unei H foarte severe.

Alteori, H poate fi moderată și stabilizată, datorită pereților chistului care se comportă ca o membrană semipermeabilă, lăsînd lichidul să se filtreze, sau datorită unui orificiu lateral care se permeabilizează secundar, permițînd un drenaj lichidian către spațiul subarahnoidian. Aceste forme se relevă uneori la adult cu ocazia unei decompensări tardive. Ca leziuni asociate putem găsi un aspect hipoplazic al spațiului subarahnoidian cu arahnoida subțire, vase puțin numeroase și cu straturile reticulare perivasculare absente. Cisterna posterioară și cele laterocerebeloase sînt absente iar cisternele incizurii tentoriale sînt atrofiate.

Diverticuli ventriculari și cavități siringomielice. Evaluarea efectului presiunii din H are importanță și în cazul unor procese patologice localizate, acționînd de astă dată pe o arie de suprafață mai mică. E cunoscut faptul că distrucția țesutului nervos dinspre ventriculi către suprafață duce la dilatarea acelei părți de ventricul. Un diverticul sau chist porencefalic reprezintă o formă extremă a acelei condiții. Diverticulii evoluează în luni și ani pînă la mărimi enorme, lărgirea producîndu-se chiar la punctul de distrugere a țesutului cerebral, în prezența unui LCR cu presiune normală.

Presiunea locală alterează țesutul cerebral, care opune o rezistență mai mică la presiunea intraventriculară normală. Uneori în substanța albă se găsesc aspecte de falși diverticuli chiar de talie mai mare. Ei corespund unei efracții a LCR care a traversat o breșă a gliei ependimare. Ele sînt greu de diferențiat de cele inflamatorii sau anoxice cu aspect cicatriceal glial. Uneori cortexul se poate rupe (ventriculostomie spontană) într-un punct (la nivelul carefurului ventricular, sau a corpului calos etc.) ducînd la stabilirea unei comunicări ventriculo-subarahnoidiene. Cînd comunicarea se face cu o cisternă, evoluția este favorabilă. Foarte rar rupe și meningele realizînd o comunicare cu spațiul subdural. Ameliorarea se produce după șunt ventriculo-cardiac, dar în astfel de cazuri este mai dificil de făcut. Formațiuni chistice meningeale ca : diverticulii arahnoidieni congenitali, posttraumatici sau postoperatori pot apărea și menține datorită aceluiași principiu fizic. O ruptură similară a peretelui canalului central al măduvei cervicale superioare, prin forța presiunii ventriculare, poate sta și la baza siringomieliei sau siringobulbiei. O astfel de ipoteză ar explica natura neereditară și necongenitală a bolii. Excizia unei părți din chist sau cavitate are șansa mai mare de a agrava decît de a ajuta. Restabilirea unei relații normale dintre presiune și suprafață se poate face fie prin obliterarea cavității, fie prin reducerea presiunii ventriculare.

H secundară unui proces atrofic cerebral (Clasica H ex-vacuo). Bolnavi cu demență senilă sau alte boli cerebrale degenerative (maladia Alzheimer, maladia Creutzfeldt-Jakob, coreea Huntigton etc.) și dilatarea sistemului ventricular atribuită uzurii țesutului cerebral, prezintă așa-numita H ex-vacuo. Demența oamenilor în vîrstă a fost considerată pînă nu de mult ca o condiție fără speranță.

La 4 cazuri ale noastre (între 60 și 72 ani), la 5 cazuri descrise de Appenzeller și Solmon (1967) și la alte cazuri descrise de Shenkin și colab. (1973), Stein și Langfitt (1974) etc., la care bolnavii prezentau tulburări psihomotorii (demență progresivă de mai puțin de 2 ani), ataxie, dilatare ventriculară și presiune normală a LCR, s-a obținut o îmbunătățire remar-

Scanned with OKEN Scanner

cabilă a funcțiilor cerebrale în urma șuntului ventriculo-auricular. Contrar celor constatate la ceilalți pacienți cu H, bolnavii cu H ex-vacuo s-au ameliorat clinic fără o modificare semnificativă a dimensiunilor sistemului ventricular. Numai scăderea presiunii LCR în prezența unui sistem ventricular de mărime aproape normală, nu are aproape nici un efect asupra maladiei cerebrale parenchimatoase degenerative. Se pare că ameliorarea clinică în cazul ex-vacuo se produce prin scăderea forțelor totale aplicate la LCR asupra creierului, fapt care duce la o creștere a circulației sanguine cerebrale, avînd drept consecință revenirea sau ameliorarea unor funcții a neuronilor rămași intacți și a celor parțial lezați. Cu cît dilatarea sistemului ventricular este mai mare, cu atît și rezultatele, după șunt, vor fi mai bune. Cu toată perfecțiunea examenelor neuro-radiologice, nu totdeauna este ușor de făcut un diagnostic diferențial între o H obstructivă și una ex-vacuo.

H produsă prin ectazia arterei bazilare. Breig și colab. (1967) au descris la 3 pacienți o hidrocefalie provocată de un mecanism necunoscut pînă atunci, fiind vorba de o compresiune și deformare a ventriculului 3 prin elongarea arterei bazilare. Astfel de cazuri au fost publicate ulterior și de către Ekbom și colab. (1969), Greitz și colab. (1969 și 1971) și Ojemann (1972). Tabloul clinic a fost de H cronică a adultului cu demență progresivă și tulburări de mers. Faptul că artera bazilară ectatică și elongată deforma aria corpilor mamilari, explică slăbirea severă a memoriei recente și tulburările hipotalamice.

Ventriculul 4 și apeductul nu sînt dilatați prin faptul că obstrucția este anterioară apeductului. Autorii explică apariția H prin transmiterea pulsațiilor arterei bazilare ectatice către ventriculul 3 adiacent. Acest efect al „ciocanului hidraulic" către foramenul Monro poate deteriora circulația către ventriculul lateral, inițiindu-se astfel distensia. Odată dilatația începută, ventriculul poate rămîne destins și la o presiune joasă în acord cu principiul lui Pascal.

Dilatarea ventriculară progresivă după P.E.G. Rovit și colab. (1972) au evidențiat pe 8 cazuri, o dilatare progresivă a ventriculilor laterali la diferite zile după PEG. Toți bolnavii au avut imaginea radiografică de hidrocefalie cu un sistem ventricular și cisterne bazale mărite de volum. Compararea radiografiilor repetate la 24—48 și, ocazional, la 72 ore de la PEG inițială a demonstrat o dilatare a coarnelor frontale și temporale la toți pacienții. Impresia autorilor este că dilatarea ventriculară maximă se produce la 24 ore de la PEG. Ei afirmă că înrăutățirea clinică (apatie, confuzie, tulburări de vorbire și de coordonare a mișcărilor), ce apare curînd după PEG la pacienții cu hidrocefalie, este legată într-un fel de fenomenul de dilatare ventriculară progresivă, persistînd 2—13 zile. Dilatarea ventriculară progresivă și deteriorarea neurologică pot fi în raport și cu stresul mărit care rezultă atunci cînd o circulație a LCR deja compromisă este brusc suprasolicitată de către exigențele injectării cu aer care deplasează către cisterne și convexitate, deja obstrucționate, o parte din LCR. La pacienții normali, acest aflux brusc de LCR poate fi compensat de către ariile majore de resorbție libere, fără modificarea dimensiunii ventriculilor. Milhorat și colab. (1970) au demonstrat pe animale cu obstrucția circulației LCR, că dilatarea ventriculară acută se poate produce după 1—3 ore. O ipoteză alternativă este că aerul întins pe suprafața ependimară ventriculară, care obișnuit este folosită pentru resorbția lichidului, face ca această funcție

Scanned with OKEN Scanner

să diminueze mult. În consecință, ventriculii se lărgesc compensator pentru a procura o suprafață ependimară în plus, necesară transferului LCR ventricular, prin pereții săi (Rovit și colab., 1972). Anterior, Paul și colab. (1946), Schatzki și colab. (1947) și Jirout (1956) au observat și discutat fenomenul de dilatare ventriculară ca urmare a PEG, dar nu au stabilit ferm o corelație între boala pacientului și prezența dilatării ventriculare după PEG, deși s-a relevat preponderența clară la cazurile posttraumatice și la cei cu atrofie cerebrală. La acești bolnavi cu H stabilizată este atins un grad de compensare prin dilatarea ventriculară și resorbția transependimară de LCR (Sweet și colab., 1956; Bawsher, 1960; Laurence, 1959; Lee și colab., 1960; Messert și colab., 1966). Noi credem că dilatarea moderată ventriculară după PEG se datorește aerului introdus, care încălzit la temperatura corpului, își mărește volumul.

H ocultă sau idiopatică, găsită la pacienți fără un istoric medical anterior, a fost descrisă de mulți autori (Adams și colab., 1965; Bannister și colab., 1967; Brizzi și colab., 1968; Weiss și colab., 1938; Glassauer și colab., 1968; Greitz și colab., 1971; Ojemann și colab., 1972; Arseni și colab., 1975 etc.). Se afirmă că aceste cazuri ar fi H datînd de mulți ani, oprite în evoluție, dar care datorită diferitelor cauze interne sau externe se pot decompensa. Această H se caracterizează printr-o dilatare ventriculară marcată (Hill și colab., 1967; Geschwind, 1968) dar fără semne clinice sau radiologice de presiune intracraniană mărită. Aspectul cisternografic constă în deplasarea întîrziată a substanței radioactive, radioactivitate ventriculară anormală, fără stază și lipsa concentrării substanței în regiunea parasagitală, chiar în stadii prelungite (Bell, 1970; Overbeck, 1968; Patton și colab., 1968).

Hidrocefalie unilaterală. Thomas (1914) și Dandy (1919) au produs experimental H unilaterală prin ocluzia unui foramen Monroe.

De atunci este recunoscută această H obstructivă, ca fiind cauzată de procese patologice din regiunea găurii Monroe. Clinic, au fost comunicate asemenea cazuri avînd drept cauză: o tumoare pediculată intraventriculară care juca rol de supapă obstructivă asupra găurii Monroe (White, 1902 și Alexander și colab., 1949), o masă tuberculoasă cu aderențe (Cramer, 1905; Weber, 1906), leziuni inflamatorii nespecifice (Cushing, 1908; Dott, 1927), glioză în regiunea nucleilor bazali cu obstrucția găurii Monroe; (Bhagwati, 1964) sau meningite bacteriene și ventriculite.

FIZIOPATOLOGIE

În general, în producerea unei H pot concura următorii 3 factori: 1) hiperproducția de lichid, 2) insuficiența de resorbție și 3) blocajul căilor de circulație ale acestuia.

H produsă prin hiperproducție (hipersecreție) lichidiană acompaniază de obicei evoluția unui papilom de plex coroid (Matson, 1953; Smith, 1955; Pecker, 1958) și constituie o eventualitate rară, frecvența sa fiind inferioară proporției de 2% (Laurence, 1959). Hipersecreția lichidiană singură nu pare un mecanism patogenic capabil de a declanșa și întreține evoluția unei H. Insuficiența de resorbție, izolată, la fel nu poate fi considerată ca un mecanism capabil prin el însuși de a induce o H evolutivă. Ariile de resorbție a

Scanned with OKEN Scanner

LCR cuprind ansamblul rețelei capilaro-venoase a leptomeningelui, spațiile perivasculare, perineurale și granulațiile arahnoidiene.

Factorul prim în mecanismul fiziopatologic de constituire a unei H cronice obstructive este un dezechilibru între secreția și absorbția LCR. Experimental s-a constatat că absorbția scade cu aproape 80% din valoarea inițială în primele ore după obstrucția cisternală și rămîne scăzută pînă la 10—15 zile. Paralel, secreția scade progresiv căutînd a se echilibra cu absorbția începînd cu a 21-a zi. Acest dezechilibru antrenează o creștere a presiunii intracraniene (Pic)- care este cu atît mai importantă cu cît obstacolul este mai brusc și central și este mai moderată cînd obstrucția este lentă și periferică. Consecința logică este creșterea volumului ventricular atingînd maximum în 10—16 zile, după care apare un platou de echilibru între secreție și absorbție și prin comprimarea parenchimului cerebral și a vaselor. Compartimentul venos are o imporanță aparte deoarece prin legătura sa liberă cu spațiul intracranian, constituie tamponul principal în caz de mărire a presiunii LCR. Inițial, substanța cerebrală rămîne intactă, dar la menținerea sau repetarea episoadelor de mărire a presiunii apar și modificări structurale. O parte din aceste modificări pot rămîne definitive, fapt dovedit de Rubin și colab., (1976) ; (citat de Brock, 1977) cu ajutorul microscopului electronic. Interesant este că presiunea are tendință de a descrește și a reveni la normal în 15 zile (Philippon, 1976), după care comprimarea și lezarea substanței cerebrale se oprește iar H cu presiune normală (HPN) care este inițial hipertensivă, ajunge în faza de compensare, echilibru și apoi de decompensare. E dificil de explicat cum această dilatare ventriculară se poate menține în prezența unei PIC normale. Multe teorii au fost emise pentru a explica fenomenul. Adams și colab. (1965) spun că elementul responsabil nu este presiunea, ci forțele totale exercitate asupra pereților ventriculari. Geschwind (1968) insistă asupra importanței elasticității pereților ventriculari. Incompresibilitatea compartimentului lichidian complet închis și diminuarea volumului parenchimatos pot juca un rol. Important este gradientul de presiune între sistemul ventricular și parenchim care, în stare normală, se găsește într-un echilibru perfect. În H acută cu blocaj ventricular sau al spațiului subarahnoidian, presiunea intraventriculară devine superioară sumei presiunii parenchimului și tensiunii elastice a pereților, fapt care duce la dilatarea acestor cavități. În timpul cronicizării, apare o stare de echilibru, cînd cele 2 presiuni devin egale. Faptul acesta devine posibil numai printr-o diminuare a presiunii parenchimatoase și a tensiunii elastice a pereților, precum și prin echilibrarea secreției-resorbției LCR. Această stare de echilibru este net instabilă, putînd fi ruptă de cauze diverse, ducînd la decompensarea acestor H cronice. Constatarea unei PIC normale este eventualitatea cea mai frecventă în asemenea cazuri. Totuși prin înregistrări continue s-a arătat că presiunea nu este tot timpul normală deoarece crește sub forma undelor A (Simon, 1972) în timpul somnului, corespunzînd, după Rosii (1974), fazei somnului, paradoxal. Această apariție periodică a undelor de creștere a presiunii LCR explică de ce la unii pacienți cu HPN simptomatologia, dilatarea ventriculară și reducerea substanței cerebrale se accentuează. Odată cu mărirea ventriculilor se reduce și spațiul funcțional de rezervă pentru resorbția LCR, prin comprimarea spațiului subarahnoidian de pe convexitate, a cisternelor și a sistemului venos. Resorbția LCR fiind astfel perturbată, se realizează un cerc vicios prin favo-

Scanned with OKEN Scanner

rizarea dezvoltării hidrocefaliei. Accentuarea dilatării ventriculare duce la întinderea fibrelor nervoase, în special din tractul cortico-spinal (Yakovlev, 1947) și la compresiunea cerebelului, dînd astfel naștere la simptome asociate. Datorită faptelor de mai sus, se produce fenomenul de ,,ciocan hidraulic" (Greitz și colab., 1969) prin transmiterea către substanța cerebrală a forțelor pulsatile ale arterelor mari de la baza creierului, fapt care contribuie la o nouă lezare a țesutului cerebral. Principiul lui Pascal și legea lui La Place la care s-a făcut apel nu explică apariția și evoluția hidrocefaliei cu presiune intermitent normală. Totuși la baza H obstructive interne este un obstacol în calea circulației LCR, pe cînd la baza H obstructive externe este un obstacol de resorbție a LCR. Clinic, în H forța maximă de presiune se exercită la nivelul coarnelor frontale și a ventriculului 3, fapt care explică tabloul demenței ataxice.

HIDROCEFALIA EXPERIMENTALĂ

În 1912, Dandy a adus dovada formării LCR de către plexurile coroide, iar apariția și dezvoltarea hidrocefaliei a pus-o pe seama unui blocaj a căilor de circulație a LCR, urmat de o presiune mărită retrogradă. Thomas (1914) și Dandy (1919) au produs experimental o H unilaterală prin ocluzia unui foramen Monroe de aceeași parte. De atunci este recunoscută H unilaterală obstructivă ca fiind cauzată de procese patologice din regiunea foramenului Monroe. După blocarea apeductului Sylvius, cu plexectomie și obstrucția foramenului Monroe de aceeași parte, apărea o dilatare a ventriculului lateral opus cu plex coroid intact și colaps al ventriculului plexectomizat. Practic, nimeni nu a verificat acest fapt. Căutînd să testeze concluziile lui Dandy, în 1962, Bering a ajuns la concluzia că presiunea retrogradă din ventriculi, ca urmare a unui blocaj în circulația LCR, nu constituie forța care duce la hidrocefalie. El a relevat faptul că plexurile coroide generează energia necesară pentru circulația LCR și că într-un ventricul blocat, dilatarea este cauzată de către forța undelor pulsatile locale ale plexului coroid, care este absorbită mai mult de către pereții ventriculari decît să fie utilizată pentru pomparea LCR în afara acestor cavități. Pereții ventriculari cedează acestei mișcări de presiune și deci se măresc. Concluziile autorului s-au bazat pe faptul că, la cîinii cu plexectomie unilaterală și hidrocefalie prin injectarea intracisternală de caolin, a existat o dilatare a ventriculului cu plex coroid intact, fără dilatare sau colaps a ventriculului plexectomizat. Dealtfel plexectomia la un ventricul hidrocefal a avut ca rezultat colapsul acelui ventricul. Wilson și Bertan (1967) au adus dovada în susținerea concluziilor lui Bering, prin reducerea pulsațiilor coroidale într-un ventricul lateral a cărui arteră coroidală anterioară a fost ocluzionată. Injectarea intracisternală de negru de fum a dus la dezvoltarea unei hidrocefalii unilaterale, numai la ventriculul cu artera coroidală intactă. Autorii susțin și ei că dilatarea ventriculară apare ca rezultat al transmiterii pulsațiilor susținute, către pereții ventriculari și nu din cauza ridicării presiunii. Sybayan și colab. (1970), experimentînd pe cîini, a evidențiat importanța presiunii intraventriculare mărite în dezvoltarea hidrocefaliei. Există totuși o corelație între presiunea LCR, presiunea pulsatilă și diferite fluctuații fiziologice. În starea normală, undele de pulsație ventriculară au diferite vîrfuri din care primul coincide cu presiunea arterială sistolică, dar care poate fi modificat

Scanned with OKEN Scanner

de către fluctuațiile de presiune venoasă. Mișcările respiratorii modifică presiunea medie a LCR prin faptul că inspirația scade iar expirația ridică presiunea venoasă centrală. Epinefrina administrată intravenos crește profunzimea respirațiilor și debitul sanguin cerebral cu 20%, fapt care duce la mărirea presiunii intracraniene. Durerea crește presiunea medie și cea pulsatilă. Dacă volumul LCR ventricular scade brusc, diminuează corespunzător și presiunea medie și cea pulsatilă.

Presiunea pulsatilă crește odată cu creșterea volumului LCR și a presiunii intracraniene (Dordenne și colab., 1969). Faptul a fost explicat pe baza pierderii mecanismelor de amortizare a creșterii presiunii intracraniene (Bering, 1955). De exemplu, creșterea bruscă a presiunii LCR duce la un colaps al compartimentului venos intracranian, reducînd astfel efectul de amortizare a acestui sistem (Ekbom și colab. 1969). Sibayan și colab. (1970), în experiențele sale pe cîini, nu a constatat o creștere constantă a presiunii pulsului paralel cu creșterea presiunii LCR. Geschwind (1968) a emis ipoteza după care odată cu dilatarea ventriculară presiunea pulsatilă a LCR nu poate crește paralel cu creșterea presiunii medii, din cauza modificării proprietăților substanței cerebrale. În prezența unui plex coroid normal și fără diferențe însemnate în amplitudinea presiunii pulsului și aspectul undei, creșterea presiunii medii a fost un factor necesar responsabil pentru dilatarea ventriculară (Sibayan și colab., 1970).

Deși autorii susțin importanța presiunii mărite a LCR în producerea H, admiterea concurării unor mecanisme multiple printre care rolul pulsațiilor coroidale și tulburarea de resorbție a LCR au un rol important. S-a demonstrat de repetate ori că presiunea este un factor important în absorbția cantității de LCR. Dependența absorbției de presiune s-a arătat a fi liniară, deasupra presiunii critice de prag și în afară de aceasta peste o gamă largă de presiuni. Indiferent de calea de absorbție, prin vilozitățile arahnoidiene la animale normale sau printr-o cale alternativă transventriculară în hidrocefalie (Sahar și colab., 1969, 1970) tot LCR absorbit trebuie în ultimă instanță să ajungă în sistemul venos. În consecință, presiunea de absorbție a LCR este de fapt gradientul de presiune între LCR și sistemul venos. În plus, dacă presiunea venoasă variază cu presiunea LCR, schimbul trebuie să fie la fel liniar dar nu paralel. Weed și Flexner (1933) au pretins că modificarea bruscă a presiunii în spațiul subarahnoidian a rămas fără efect asupra presiunii din sinusul sagital, dar că modificările de presiune în venele cerebrale au produs modificări de presiune în LCR. Wright (1938) a observat o creștere timpurie a presiunii din sinusuri, urmată de o scădere a nivelului sub cel care a precedat ridicarea presiunii LCR. Un raport invers a fost dat de către Bedford (1942) care a constatat că ridicarea bruscă a presiunii LCR a cauzat o scădere a presiunii din sinusuri. Shulman și colab. (1964 și 1965) au găsit o corelație între presiuni atît la cîini cu H experimentală cît și la copii hidrocefali. Mai mult, prin scăderea presiunii LCR la un copil, presiunea din sinusul sagital superior s-a modificat liniar. Totuși, presiunea din sinusul sagital superior a fost totdeauna mai mare decît presiunea LCR. Autorii nu au putut demonstra raporturi similare de presiune la cîini normali. Norell și colab. (1969) au relevat din nou dependența presiunii din sinusul sagital superior, de presiunea LCR, dar numai la copii a căror H se asocia cu meningomielocel. Sursa acestor discrepanțe apărute poate fi găsită în metoda de investigație.

Scanned with OKEN Scanner

Ridicarea bruscă a presiunii LCR, obținută printr-o injectare rapidă de soluție salină în compartimentul LCR, poate produce modificări anatomice momentane, atît în configurația căilor LCR cît și în canalele venoase. Desigur, deasupra unor presiuni, pereții sinusurilor pot colaba (Shapiro, 1966) iar debitul de sînge cerebral poate descreşte considerabil (Rich și colab., 1953). În aceste condiții, debitul de sînge prin sinus a apărut nemodificat iar absorbția LCR neschimbată.

În urma experiențelor pe pisici, Sahar și colab. (1970) au arătat că atît la animale normale cît și la cele cu H, după caolin, s-a obținut un raport direct și aparent cauzal între presiunile LCR și din sinusul dural. La presiuni ventriculare foarte scăzute, gradientul de presiune LCR—sinus sagital, este inversat. Cînd presiunea LCR este mărită, ridicarea ambelor presiuni are ca rezultat o creştere liniară a gradientului. În condiții normale, presiunea LCR este mai ridicată decît presiunea din sinusurile venoase (Bedford, 1942; Bering, 1959).

Presiunea din sinusuri este rezultanta diferitelor forțe ca : presiunea arterială, presiunea LCR, circulația venoasă, elasticitatea creierului, a durei și a pereților vasculari. S-a presupus de către unii cercetători (Norell și colab., 1969; Langfitt și colab., 1966; Davson, 1967) că atunci cînd presiunea LCR urcă, sîngele venos este trimis din cavitatea craniană, și astfel creşte presiunea. Acest mecanism de eliminare implică o reducere a volumului sîngelui venos prin compresiune și ar compensa o creştere bruscă și temporară dar nu și continuă a presiunii LCR. În astfel de condiții s-a arătat că absorbția LCR la pisici cu hidrocefalie începe la presiune considerabil mai mare decît la pisicile normale. La toate pisicile, presiunea ventriculară a coincis cu cea din sinus pînă la un punct sub care presiunea din sinus a fost mai mare la pisicile hidrocefalice decît la cele normale. Deasupra punctului de coincidență, presiunea ventriculară a depășit presiunea din sinus (Sahar și colab., 1970). Experimental, la cîini (Strecker și colab., 1973; Yarnell și colab., 1972; James și colab.; Wisniwski și colab., 1969) și Macaca Mulatta (Flor și colab., 1974) s-au făcut numeroase cisternograme căutîndu-se a se stabili date în cazuri normale și de H comunicantă care să fie corelate cu cele de la om. Flor și colab. (1974) nu au constatat diferențe.

MĂDUVA CERVICALĂ ÎN HIDROCEFALIA EXPERIMENTALĂ

Mc. Laurin și colab. (1954), Becker și colab. (1972), Eisenberg și colab. (1974), Hall și colab. (1975) etc., examinînd măduva spinării la animale cu H, produsă cu caolin, au observat prezența mielomalaciei și a unor cavități secundare arahnoiditei adezive. Dohrman (1972) a observat la cîini cu H produsă cu același procedeu, prezența unui leptomeninge îngroșat, granulomatoză subarahnoidiană ce înconjura măduva cervicală superioară și suprafața dependentă de trunchiul cerebral, zone de dezagregare spongioasă în substanța albă laterală și anterioară, rarefacția și subțierea cordoanelor albe posterioare, fisuri și cavități în substanța cenușie posterioară canalului central și în cordoanele posterioare. Această arie este alimentată de către ramurile terminale ale arterelor spinale anterioare și posterioare și în consecință este prima regiune afectată de către insuficiența vasculară

Scanned with OKEN Scanner

(Mc. Laurin și colab., 1954; Tauber și colab., 1935). Predominant la cîini cu șunt, au fost observate hemoragii în măduva spinării, asociate cu fisuri și cavități datorită refulării sîngelui după un mecanism de ischemie produs prin comprimarea vaselor sanguine de către fibroza arahnoidiană și un flux venos compromis.

Joffroy și Achard (1887), care au observat coexistența leziunilor, au postulat o corelație între arahnoidită și cavitatea măduvei.

Ulterior, aceste cavități au fost atribuite ischemiei medulare. La marginea cavităților au fost observate astrocite și hemoragii.

Gardner (1968) și du Boulay (1974) au presupus că arahnoidita care produce obstrucția ieșirilor din ventriculul 4 ar avea ca rezultat propulsia LCR spre canalul central medular și formarea siringomieliei. Pe plan clinic Fischer și colab. (1977) au descris 3 bolnavi la care s-a dezvoltat siringomielia simptomatică, după derivații lombouretrale, pentru hidrocefalii comunicante. La primul caz autopsiat s-a găsit o arahnoidită gravă. Acest dignostic a fost sugerat și la cazul 3 la care punctiile lombare au fost negative.

Kushner și colab. (1971) au constatat că, din 80 pacienți cu derivații lombureterale și lomboperitoneale, 34 au prezentat scolioză, la 3 s-a găsit o gravă arahnoidită fibroasă iar la 2 cazuri autopsiate a fost demonstrată siringomielia.

Autorii au sugerat exigența unei corelații între scolioză, arahnoidită și siringomielie. Fischer și colab. (1977) își explică apariția siringomieliei în derivațiile lombare, prin scăderea presiunii din compartimentul intracranian spre cel spinal, avînd ca rezultat o aglomerare progresivă a structurii cerebrale și a trunchiului cerebral în foramen magnum, fapt care realizează un fel de malformație Arnold-Chiari iatrogenă.

LCR ar forța canalul central al măduvei pe care îl dilată.

GRANULAȚIILE PACHIONI ȘI FIZIOPATOLOGIA RESORBȚIEI LCR

În aprilie 1705, Pacchioni a publicat pentru prima dată observațiile sale asupra structurilor care acum îi poartă numele și pe care le-a numit „glande conglomerate ale durei mater" (Gilles și colab., 1971).

Mai tîrziu a recunoscut că predecesorul său, Mery, publicase în 1701 o teză asupra acestor granulații. Vesalius, în 1543, menționase și el aceste formațiuni anatomice. Luschka a semnalat primul că granulațiile arahnoidiene sau Pacchioniene sînt vilozități (villi) arahnoidiene hipertrofiate care în mod normal sînt prezente în orice creier. Key și Retzius (1875) au descris structurile în contextul anatomiei circulației LCR și le considerau ca pe niște filtre pasive prin care LCR trece în canalele venoase. Opiniile inițiale ale lui Cushing privitoare la resorbția LCR s-au bazat pe observația că substanțele injectate în spațiul arahnoidian trec în sinusurile venoase durale, în timp ce substanțele introduse în sistemul venos nu pot fi găsite în spațiul subarahnoidian. El a conchis că vilozitățile arahnoidiene funcționează ca niște supape care permit trecerea din spațiul subarahnoidian în cel venos.

Weed (1914, 1917) a făcut o serie de experiențe cu introducerea de soluție izotonică de ferocitrat de amoniu și ferocianid de potasiu, în spațiul subarahnoidian spinal, după care a sacrificat animalele la intervale diferite de timp. Faptul că a găsit precipitate de albastru de Prusia în granula-

Scanned with OKEN Scanner

țiile arahnoidiene, constituie dovada pentru conceptul de circulație a lichidului spinal (acceptat acum de cei mai mulți autori) și că granulațiile Pacchioni sînt structuri necesare pentru absorbția acestuia.

Weed (1923) a avansat primul ideea că vilozitățile nou-născuților, copiilor și mamiferelor de laborator sînt echivalentul granulațiilor arahnoide de la copii și adulți.

Turner (1958—1961) spunea că resorbția se face prin aceste vilozități microscopice, cînd granulațiile nu sînt încă prezente la o vîrstă fragedă. Autorul a descris și căi accesorii de absorbție pe calea limfocitelor perineurale ale nervilor cranieni și a vaselor arahnoidiene. Se spune că termenul de ,,vilus arahnoid'', ,,villi'' sau vilozități arahnoidiene este întrebuințat pentru formațiunile vizibile microscopic, pe cînd cel de ,,granulații arahnoidiene'' pentru cele vizibile cu ochiul liber.

Funcțional, termenii trebuie priviți ca sinonimi. Granulațiile arahnoide nu sînt vizibile la naștere, dar sînt prezente ca vilozități arahnoidiene microscopice. Pentru prima dată devin aparente la o inspecție atentă cu lupa, la 6 luni, iar în jur de 18 luni sînt vizibile în mare, apărînd întîi în regiunile unde venele parieto-occipitale și centrale se deschid în sinusul sagital superior, lîngă vertex (Clark, 1920). Ele devin mult mai vizibile odată cu înaintarea în vîrstă, răspîndindu-se anterior și posterior de-a lungul suprafeței superioare a emisferelor cerebrale. La 3—4 ani, sînt larg răspîndite în canalele venoase durale, formînd noduli vizibili în lumen.

În ordinea frecvenței, localizarea granulațiilor la adulți este următoarea : sinusul sagital superior (incluzînd și lacunele laterale), sinusul transvers, sinusul cavernos, sinusul petros superior, vena cerebrală mijlocie, sinusul sfenoparietal, sinusul drept și, ocazional, cel torcular (Clark, 1920 ; Key și Retzius, 1875). Hassin (1930) le-a găsit și la nivelul măduvei spinării. La copii de 3—4 ani decedați prin boală ne-neurologică se pot număra mai mult de 50 granulații arahnoidiene, bine dezvoltate, de-a lungul sinusului sagital superior (Gilles și colab., 1971).

Microscopic, vilozitățile și granulațiile arahnoidiene au fost descrise ca invaginații hipercelulare ale leptomeningelui prin dură pînă în pereții sinusurilor venoase durale, fără a pătrunde stratul endotelial al sinusului (prin care LCR se întoarce în sînge) sau invaginații ale pereților durali ai sinusului sagital, sau lacune laterale cu un nucleu de țesut leptomeningeal foarte celular (Clark, 1920 ; Key și Retzius, 1875 ; Turner, 1961 ; Winkelman și Fay, 1930). Dura mater este esențial aceeași dar arahnoida ce înaintează printre fasciculele durei este constrînsă într-o regiune gît intradurală, care se continuă cu o regiune tulpină tot îngustată, la capătul căreia se află un nucleu bulbos, villus, care este prezent în lumenul sinusului.

Celulele care formează gîtul, tulpina și bulbul vilozității sînt indistincte de celulele arahnoidiene din altă parte. Demonstrarea prezenței acestora la un embrion de 80 mm a fost făcută de Turner (1961).

Shabo și Maxwell (1968) au descris la maimuța adultă microscopia electronică a acestor formațiuni. Ele sînt constituite dintr-un nucleu de celule arahnoide și fascicule rarefiate din colagen, un spațiu subendotelial care se continuă cu spațiul subarahnoidian prin lacune situate între celulele arahnoidiene și un înveliș endotelial care se continuă cu căptușeala sinusului. Nu au fost observate vase de sînge sau nervi în componența vilozităților. Existența unor canale deschise de comunicație între spațiul subarahnoidian

Scanned with OKEN Scanner

și lumenul sinusului, cu valve în interiorul acestora, nu a fost confirmată nici la microscopul electronic. Shabo și colab. (1968) ajung la concluzia că opiniile lui Weed și Cushing sînt în esență corecte, prin faptul că resorbția LCR pare să fie un proces de filtrare dincolo de bariera formată din membrana intactă a endoteliului vilozităților arahnoidiene. Cînd presiunea din sinusul venos este mai mare decît cea din spațiul subarahnoidian, stratul endotelial, colagenul subendotelial și intracelular și comprimarea vilozităților se vor opune apariției unui debit invers. Originea arahnoidiană a unor meningioame își poate avea sursa în aceste vilozități. Granulațiile arahnoidiene pot fi nedezvoltate sau distruse ulterior. Un grad crescut de producere a LCR ar putea suprasolicita un mecanism minim absorbtiv, perinatal, după mai multe luni de viață.

Astfel, blocarea sau diminuarea resorbției LCR la nivelul sistemului Pacchioni este considerată ca una din cauzele hidrocefaliei la om, pe lîngă mecanismul de supraproducție și de obstrucție a circulației acestuia. Se spune că obstrucția circulației LCR în ventriculi sau spațiile subarahnoidiene este cauza cea mai bine documentată și cea mai obșnuită a H prin faptul că proporția acesteia este de 90%.

Deși obstrucția joacă un rol etiologic major în H, supraproducția sau malabsorbția sînt frecvent menționate ca mecanism cauzator, dar cu documentare echivocă.

Johnson (1957) a avut un pacient, căruia i-a drenat o medie zilnică de 200—300 ml LCR timp de 2 ani. Această cantitate a fost socotită ca exces de lichid neresorbit. În papiloame de plex coroid, cauza H este hiperproducția LCR care uneori ajunge la cantități enorme.

Bolnavul lui Vigouroux (1908) prezenta o rinoree cotidiană de 800 ml. Johnson (1957) și Faiburn (1960) au constatat existența unui drenaj de 900—1 000 ml LCR, Eisenberg și colab. (1974) 2 000 ml în 24 ore iar Borge (1976), un debit de 950 și 1 567 ml în 24 ore. Hiperdebitul a fost de 0,91 ml/minut pentru o absorbție normală de 0,59 ml/minut. Acolo unde hipersecreția LCR este mare, se impune a se face investigații suplimentare pentru evidențierea unui papilom de plex coroid. Cushing (1914) a relatat cazuri de absență sau diminuare a granulațiilor la copiii cu o comunicantă, dar fără studii detaliate anatomo-patologice. Winkelman și Fay (1930) au studiat sistemul Pacchioni la 200 cazuri cu diferite maladii cerebrale și au constatat că 14, dintre care 3 cu H, au avut o aplazie a acestor granulații.

Emery și Zachary (1956) au raportat 2 bolnavi cu H comunicantă, prin obliterarea sinusului longitudinal superior de către o creastă osoasă, fără a face mențiuni asupra sistemului Pacchioni.

Potter (1961) a raportat 2 frați cu H externă și chondrodistrofie la care granulațiile au fost absente sau nefuncționale. Au fost comunicate și cazuri de blocare acută a granulațiilor la 6 pacienți cu hemoragie subarahnoidiană și presiune crescută a LCR (Ellington și colab., 1969). Gilles și Davidson (1971) au studiat minuțios 2 copii (de 2 și 3 ani) cu H comunicantă și diminuare pronunțată a granulațiilor arahnoidiene care erau anormale. Gutierrez și colab. (1975) discută resorbția LCR în raport cu constatările post mortem la 2 copii de 5 și 7 ani, unul cu agenezie totală a sistemului Pacchioni (unicul caz documentat din literatură), hidrocefalie și anomalii congenitale multiple, dar fără afectarea substanței cerebrale și a celulelor corticale, și altul cu agenezie subtotală, fără hidrocefalie.

Scanned with OKEN Scanner

Autorii dau crezare ideii conform căreia o resorbție diminuată a LCR la nivelul granulațiilor Pacchioni este o cauză a H.

Dilatarea ventriculară ca urmare a hemoragiei subarahnoidiene ar rezulta din ocluzia și dezagregarea mecanismului absorbtiv, mai curînd decît din obstrucția la nivel emisferic a spațiului arahnoidian și cisternal.

Ellington și Margolis (1969) au sprijinit această ipoteză cu un studiu asupra vilozităților arahnoidiene în hemoragia subarahnoidiană.

Gilles și colab. (1971) au remarcat diminuarea acestor granulații și anomalia celor rămase, prezentîndu-le ca o cauză a H comunicante, la 2 copii. Autorii afirmă că observația lor constituie o dovadă suficientă pentru a garanta importanța acestei entități ca una dintre cauzele H comunicante.

Prin faptul că bolnavii cu tromboză de sinus sagital superior sau alt sinus major fac H ca rezultat al blocajului de resorbție, vom studia în continuare și această problemă.

Tromboza, stenoza și atrezia sinusurilor venoase majore, prin blocarea granulațiilor pe care le produc, determină tulburări în resorbția LCR, creșterea presiunii venoase, creșterea presiunii intracraniene și apariția hidrocefaliei în unele cazuri.

Studiile lui Becht (1920) au reliefat faptul că odată cu creșterea presiunii venoase și presiunea LCR crește, iar scăderea presiunii venoase reduce și presiunea lichidului. Modificările moderate în presiunea LCR nu modifică apreciabil presiunea venoasă.

Bedford (1935 și 1936), experimentînd pe cîini, a arătat că ocluzia prelungită a venelor jugulare externe sau a sinusurilor laterale face să crească presiunea venoasă mai mult decît presiunea lichidului care după cîteva minute ajunge la presiunea normală.

Ligatura venelor jugulare externe nu a dus la apariția H nici după 6 săptămîni. Steward (1941) a realizat o creștere a presiunii intracraniene la pisici după legarea ambelor sinusuri posterioare ale coloanei vertebrale, a ambelor jugulare interne și deseori și a unei jugulare externe. Totuși, presiunea a scăzut lent prin dezvoltarea venelor rămase, iar H nu a apărut. Experiențele de trombozare a sinusului sagital superior, la animale, au dus la instalarea unor grade ușoare și echivoce de H (Beck și colab., 1946).

Russel (1949) a sugerat că tromboza sinusurilor durale ar putea fi urmată de un grad limitat de H, după un timp, dar că ventriculii ar putea reveni la normal prin canalizarea trombusului. Ulterior constatarea radiografică a H nu a putut fi corelată cu evidența necroptică, deoarece colapsul ventricular a fost interpretat ca sistem ventricular normal. Bering și Salibi (1959) au reușit să obțină creșterea presiunii venoase cerebrale, creșterea presiunii LCR și hidrocefalie la 72% din cei 21 cîini, după 2—3 săptămîni de la ocluzia drenajului venos cefalic. Autorii afirmă că H s-ar datora scăderii posibile a absorbției LCR în condițiile ridicării presiunii venoase din sinusul sagital, precum și presiunii pulsatile intraventriculare generată de plexul coroid. Clinic, unii autori (Rohrbach, 1897; Linser, 1900; Guillain, 1918; Creyssel și colab., 1930) au raportat apariția unor complicații neurologice serioase, după ligatura de necesitate a venelor jugulare interne. Rapoartele și constatările ulterioare arată că procedeul este inofensiv sau urmat de simptome neurologice obișnuite și moderată hipertensiune intracraniană

Scanned with OKEN Scanner

(Gius și colab., 1950 ; Frencker, 1958 ; Schweizer și colab., 1952 ; Sugarbaker și colab., 1951 etc.). Symonds (1931, 1937, 1956) a relevat instalarea unei H pe care a denumit-o hidrocefalie otitică, ca urmare a tromboflebitei sinusurilor venoase laterale și a hipertensiunii intracraniene apărute în cursul evoluției unei otite medii supurate. Gardner (1939) afirmă că pneumoencefalografia n-a adus dovada existenței H în astfel de cazuri. Foley (1955) și Bradshaw (1956) au constatat numai într-un procent mic de cazuri ventriculi ușor măriți, probabil din cauza recanalizării sinusului obstruat, a dilatării compensatorii a celor intacte și a dezvoltării colateralelor de drenaj, cum sînt plexurile vertebral-azigos Batson (1944). Kinal și Jaeger (1960) au demonstrat existența H la unul din pacienți cu tromboză a unui sinus venos dural major. Tromboza traumatică a unui sinus venos dural, de asemenea, poate determina apariția unei H care a fost impropriu numită ,,hidrocefalie traumatică" (Martin, 1955). Multe din astfel de cazuri au fost verificate sinografic de către Kinal (1959). Totuși, trombozele traumatice și infecțioase ale sinusurilor venoase produc hipertensiune intracraniană cronică benignă și hidrocefalie într-un procentaj mic de cazuri. Au fost comunicate și anomalii congenitale multiple de sinusuri venoase (stenoze și atrezii) la copii (Podget, 1966 ; Woodhal, 1936 și 1939 ; Kinal, 1962 etc.) care prezentau hidrocefalie, hipertensiune intracraniană și presiune mărită intrasinusală.

Kinal (1962) sugerează un raport cauzal în asemenea situații.

La astfel de cazuri, sinografia a constituit metoda electivă de diagnosticare.

ANATOMIE PATOLOGICĂ

Se poate afirma că encefalul care este atît de bine protejat împotriva presiunilor exterioare, prin simplul înveliș ependimar și glial care-l susține, poate fi considerat ca aproape lipsit de apărare față de presiunea intraventriculară. Macroscopic, presiunea LCR nu duce la disecarea țesutului nervos, ci are asupra structurilor vecine un efect compresiv. Creierul are cîteva formațiuni mai fragile (septum pelucid, planșeul ventriculului 3, corpul calos și porțiunile ventriculare înconjurate de substanța albă, constituite din coarnele frontale, occipitale și trigon), asupra cărora distensia ventriculară are efecte mai precoce și mai marcate. Carrier (1969) afirmă că septum pelucid este constant ferestruit și adesea dispărut. Corpul calos este ridicat, subțiat, mult atrofiat și uneori rupt. Planșeul ventriculului 3 este mult subțiat, uneori lucid, luînd aspectul unui pseudo-chist care bombează la baza creierului. Această herniere în jos a ventriculului 3 poartă răspunderea leziunilor și simptomelor infundibulare, hipofizare și hipotalamice. Dilatarea ventriculară se produce preferențial pe seama substanței albe în porțiunile înconjurate de aceasta (coarne frontale, occipitale, trigon) fiind adesea redusă la 1—2 mm grosime, lăsînd cortexul relativ nealterat. Dilatarea cea mai mare o suferă coarnele frontale ale ventriculelor laterale, urmate de coarnele occipitale, temporale, ventriculele 3 și 4. Foarte rar atrofia simplă produce o dilatare a părții anterioare a ventriculului 3.

Lărgirea acestei părți constituie un punct de diferențiere de H ocultă la care șuntul e foarte important (Adams și colab., 1965). Dilatarea diferențiată depinde de proprietățile structurale ale fiecărei porțiuni cerebrale și nu de forța totală după cum afirmă Adams și colab. (1965).

Scanned with OKEN Scanner

La șobolan, experimental, cînd ventriculii se măresc, cortexul și nucleii bazali sînt interesați în procesul atrofic mai devreme decît la om (Hassler, 1964). Punctele rezistente la presiune sînt constituite de nucleii cenușii centrali. Ventriculul 4 este adesea puțin dilatat iar apeductul rar se dilată considerabil. Rar descoperim aspectul unei microgirii difuze, atribuită de către Penfield și Elvidge (1932) unei hiperplazii a rețelei vasculare superficiale. Cînd H se datorește unei malformații, se pot vedea veritabile microgirii congenitale. Poligiria este uneori notată și atribuită unei hiperplazii congenitale cerebrale.

Aspectul mixt de polimicrogirie este realizat adesea. În ceea ce privește reducerea volumului cerebral, uneori reversibilă, Geschwind (1968) afirmă că aceasta se realizează pe baza comprimării și constricției vaselor sanguine (în special vene). Explicația nu poate fi suficientă pentru dezvoltarea H, deoarece volumul sîngelui intracranian constituie aproximativ 2% din totalul volumului intracranian. Rezolvarea problemei este dată de Fishman și colab. (1963) care arată că H duce foarte repede la o pierdere a proteinelor și lipidelor din substanța albă, pierdere care este reversibilă în special în stadiile timpurii. Pierderea acestor substanțe are ca efect creșterea puterii extensibile a pereților ventriculari, împiedicînd astfel ridicarea presiunii LCR. Zander și colab. (1968), au arătat că în H posttraumatică, leziunile anatomo-patologice sînt de ordin mielinolitic. *Microscopic*, se insistă asupra faptului că, mai ales în formele acute, apar semne histologice de compresiune parenchimatoasă. Pătura superficială, limitrofă, arată o proliferare a nevrogliei și a fibrelor, iar în cazuri mai grave masele fibrilare pătrund în cortex. Vechile limite ale păturii moleculare sînt rău vizibile. În straturile corticale II — VII, se observă pierderi celulare care pot fi datorate compresiunii, în cazurile la care nu au fost procese inflamatorii sau infecțioase asociate. Proliferarea glială este mai accentuată în zona fibrelor în U și în substanța albă. Alți autori au constatat elongarea axonilor care provin din cortexul motor, datorită distensiei ventriculare. Arseni, Dănăilă, Constantinescu și Nereanțiu (1975) au constatat într-un caz de H ocultă a adultului cu decompensare tardivă o marcată hipoplazie a vaselor de la baza creierului, atrofie marcată a substanței albe comparativ cu substanța cenușie care este mult mai rezistentă și atrofie considerabilă a corpului calos. Microscopic, s-a reliefat un proces inflamator leptomeningeal cu maximă dezvoltare în cisternele de la bază și în jurul trunchiului cerebral. Plexurile coroide prezentau o proliferare pseudopapilomatoasă. În parenchim, în special la nivelul putamenului și punții, s-a constatat un proces inflamator rezidual. Cortexul, cu excepția polului temporal bilateral, prezenta neuroni normali ca număr și aspect morfologic. În putamen, unilateral, s-au găsit sinapse hipertrofice și bule axonale ca rezultat al leziunilor degenerative. Atrofiile chistice de la nivelul scizurii calcariene și rolandice, unde microscopic nu se poate deosebi decît o fină membrană formată din glie fibrilară aderentă de leptomeninge, nu se găsesc decît foarte rar la adulți. Neuronii și venele de lîngă ependim, suferă efectele presiunii, turtindu-se într-un plan perpendicular pe liniile de forță. Deci substanța nervoasă în caz de H este lezată, descrescînd de la suprafața ventriculară către exterior. La cazul lui Ribadeau-Dumas și colab. (1976), 4 tipuri de leziuni au atras atenția : leziuni meningee cu fibroză importantă, leziuni ependimare reprezentate prin fisuri

Scanned with OKEN Scanner

umplute cu țesut glial, granulații ependimare care herniau în lumenul apeductului și leziuni ale nucleilor oculomotori realizate prin extensia leziunilor periapeductale la țesutul adiacent. Dilatarea ventriculului 4 pledează contra unei leziuni primitive la nivelul apeductului. Existența unei coroane celulare epedimare denotă că inițial a fost o dilatare ependimară și secundar o stenoză prin leziuni de ependimită granuloasă. Tipurile specifice de lezare apenductală (îngustare congenitală, bifurcație apeductală, glioză apeductală etc.) sînt în general enumerate după clasificarea lui Russel.

Stenoza apeductală primară poate fi întîlnită ca rezultat al gliozei. Milhorat și colab. (1971) deosebesc 4 grade, după severitatea obstrucției. Stenoza apeductală asociată cu meningomielocel, cu malformația Arnold-Chiari sau altele, constituie o altă eventualitate. Rezultatele studiilor asupra modificărilor vasculare la hidrocefali sînt oarecum contradictorii. Penfield (1932) a găsit uneori o hipoplazie, alteori o hiperplazie a vaselor piale. Autorul afirmă că în stadiul incipient vasele piale cresc ca număr, pe cînd în faza tardivă dispar.

După ce a descoperit pe același creier zone cu hiperplazie și hipoplazie, a arătat că atrofia din H are stadii variate, după variatele presiuni care se exercită asupra diferitelor zone cerebrale. Penfield și Elvidge (1932) au afirmat că vasele substanței albe pot deveni uneori mai numeroase, deși apar foarte subțiri și colabate, iar capilarele pot dispărea din zona atrofică.

Lindgren a observat o creștere a numărului vaselor largi din substanța albă, ce merg paralel cu pereții ventriculari. Autorul afirmă că numărul capilarelor pe unitate de volum de țesut este normal în substanța atrofică a creierului hidrocefal și că modificările în arhitectura vasculară nu au legătură cu cauza primară a H.

Ele sînt probabil rezultatul creșterii presiunii intracraniene și a atrofiei substanței albe. Hassler (1964), studiind experimental angioarhitectura în cazul H prin metoda microangiografică, a făcut posibilă discernerea unor multiple vase dilatate (vene și artere) în substanța albă atrofică, paralele cu pereții ventriculari. Unele din acestea ajung pînă la cortex. Nu a observat modificări ale vaselor piale la șobolani. Localizarea granulațiilor Pacchioni la adulți se află în ordinea frecvenței; la nivelul sinusului sagital superior (incluzînd și lacurile laterale), sinusul transvers, sinusul cavernos, sinusul petros superior, vena cerebrală mijlocie, sinusul sfenoparietal, sinusul drept și ocazional cel torcular (Clark, 1920; Key și Retzius, 1975). Blocarea sau diminuarea resorbției LCR la nivelul sistemului Pacchioni este considerată ca una din cauzele H la om, pe lîngă mecanismul de supraproducție a LCR și de obstrucție a circulației acestuia. Unii bolnavi cu tromboză de sinus longitudinal superior fac H ca rezultat al blocajului de absorbție (Emery și colab., 1956; Russel, 1949). Ocluzia vilozităților arahnoidiene prin resturi hematice și apariția unei arahnoidite fibroadezive, se întîlnesc frecvent în cursul H după hemoragii subarahnoidiene, posttraumatice și postmeningitice (Shabo și colab., 1968; Le May și colab., 1970; Weller și colab., 1971 etc.).

Spațiul subarahnoidian și cisternele nu rar le găsim obstrucționate în H. Milhorat și colab. (1970) au arătat că după obstrucția acută a sistemului ventricular la maimuță, urmează, datorită comprimării creierului pe suprafața internă a craniului, aplatizării circumvoluțiilor și micșorării scizurilor,

Scanned with OKEN Scanner

obliterarea secundară și progresivă a spațiului subarahnoidian și a cisternelor bazale. Inițial această obstrucție este mecanică și reversibilă în caz de H obstructivă internă. Apariția fibrozei leptomeningeale corelează bine cu durata și severitatea H, cu vîrsta pacientului, cu existența traumatismelor cranio-cerebrale, a hemoragiilor subarahnoidiene și a infecțiilor. La pacienții care au avut meningită, spațiul subarahnoidian are diferite grade de fibroză leptomeningeală pînă la fibroza adezivă. În ceea ce privește biopsia cerebrală la Salmon și colab. (1972), aceasta a constituit o practică curentă a procedeului de derivare. Stein și Langfitt (1974) au făcut 15 biopsii la pacienții cu H idiopatică și au constatat că, din 12 biopsii la pacienții care nu s-au ameliorat după șunt, 6 au evidențiat leziuni ale bolii Alzheimer, 3 au avut atrofie corticală nespecifică și 3 au fost normale. Dintre cei care au reacționat la șunt, 1 a prezentat modificări microvasculare de hipertensiune, iar celelalte 2 cazuri au fost normale. Pradat și colab. (1976) insistă asupra contribuției biopsiei cerebrale la indicarea derivației în H. Autorii au găsit cu o regularitate remarcabilă în HPN a adultului, un aspect particular de lărgire a spațiului extracelular a neuropilului cortical cu ajutorul microscopului electronic. În H acute obstructive, rar rapid progresive, se observă un edem juxtaventricular în regiunea frontală și occipitală, ca expresie a unei difuziuni sau absorbții compensatoare a LCR transependimar datorită blocajului, fără ca secreția să aibă timp să se adapteze.

MANIFESTĂRI CLINICE

Manifestările clinice din H adultului se deosebesc de cele ale copiilor prin faptul că la ei capul se mărește prin disjuncția suturilor, sugerîndu-ne că encefalul suferă cu atît mai puțin cu cît craniul îi permite să se expansioneze mai mult. Simptomatologia H adultului se datorește pe de o parte cauzei care a produs-o, iar pe de altă parte H însăși, care aflîndu-se în diferite stadii evolutive, dezvoltă simptome diferite și progresive. Clinic, H cu hipertensiune intracraniană se manifestă diferit față de H intermitent normotensivă.

Hidrocefalia hipertensivă prezintă o simptomatologie dată de natura și nivelul obstacolului peste care se suprapun progresiv simptome legate de evoluția H și a hipertensiunii intracraniene (cefalee, vărsături, tulburări de vedere, edem papilar, paralizii uni- sau bilaterale de nervi oculomotori, tulburări psihice etc.). Obstacolul din H hipertensivă poate fi de natură tumorală sau netumorală. Lazorthes și colab. (1968) afirmă că semnele clinice ale H netumorale nu permit a situa precis obstacolul. Faza acută a hipertensiunii intracraniene este mai ușoară într-o H cu obstacol extraventricular, de la marea cisternă la cisternele bazale și gravă în H prin blocaj intern, ventricular situat la nivelul apeductului, găurii Magendie sau Monroe. Mc. Hugh (1964) a făcut o bună descriere clinică a stenozei apeductale la adult iar cauzele acestei stenoze au fost analizate de către Milhorat (1972). Argumente substanțiale în sprijinul ideii că stenoza poate să se dezvolte secundar deplasărilor dinamice a masei cerebrale, pînă la un punct cînd acestea sînt oprite de structurile rigide osoase, tentoriu, au fost aduse de către Williams (1973).

Scanned with OKEN Scanner

Aceste deplasări reflectă un efort compensator în fața H care progresează. Așadar obstrucția apeductului poate fi primitivă sau secundară, avînd un rol important în procesul evolutiv de compensare și decompensare a H. S-ar putea ca ameliorarea spectaculară a unor hidrocefalii să fie datorită dezobstruării unui apeduct obstruat secundar prin deplasarea structurilor cerebrale. Derivația LCR se va face cît mai curînd posibil în asemenea cazuri. H, prin blocarea unei cisterne după prima fază acută, poate să se echilibreze dacă LCR ajunge în canalul spinal unde e resorbit de către tecile arahnoidiene ale rădăcinilor nervilor rahidieni (Hassin, 1930). Simptomele legate de evoluția H se găsesc și în cadrul H cu presiune normală sau intermitent normotensivă. Ele se manifestă prin tulburări psihice (apatie, tulburări de memorie, modificări de caracter, diminuarea activității intelectuale și fizice, sindrom timic, depresiv, confuzional etc.), tulburări de mers și echilibru care contrastează cu absența interesării membrelor superioare și incontinență urinară. La examenul neurologic pot fi evidențiate, exagerarea reflexelor miotatice în special la membrele inferioare și Babinski bilateral. Uneori în favoarea unei H active semnalăm caracterul fluctuant al tulburărilor psihice cu ameliorarea lor după o puncție lombară. Predominanța unor simptome a permis individualizarea unor forme clinice. În cursul evoluției, simptomatologia se completează. De la forme ușoare, manifestate numai prin cefalee și scăderea curbei la efort, se ajunge pînă la forme grave cu tulburări de mers, sfincteriene, cu reflex de prehensiune forțată și tulburări de conștiență care preced coma și moartea.

Hidrocefalia cu presiune normală (HPN) sau intermitent normotensivă a fost individualizată de Hakim (1964), Hakim și Adams (1965), Adams și colab. (1965 și 1966), Hogan și Woosley (1966) etc. Tabloul clinic este partea cea mai importantă a diagnosticului HPN. Caracterul predominant al tulburărilor psihice (lipsă de spontaneitate emoțională și intelectuală, voce scăzută, demență, mutism akinetic etc.) sau a tulburărilor de mers (inițial nespecifice cu căderi frecvente și grade variabile de pareză sau apraxie), a permis a se vorbi de forme psihice sau ataxice. Debutul clinic este, în general, insidios, iar simptomele progresează treptat în luni de zile. S-a insistat și asupra H latente în psihiatrie. O formă psihică de H a adultului a fost descrisă ca „demența hidrocefalică" de către Mac Hugh (1964). Cazuri de mutism akinetic cu hidrocefalie, ameliorate prin tratament chirurgical, au fost raportate de către puțini autori. S-au descris și forme cu demență psihică însănătoșite prin derivație ventriculară. Apatia este pe primul plan iar instalarea sa precoce este pentru Mac Hugh, sugestivă. Taptas și colab. (1968) afirmă că tulburările psihice din cadrul HPN sînt analoge celor observate în cursul evoluției tumorilor de ventricul 3, cu dilatarea progresivă a ventriculilor laterali, fără hipertensiune intracraniană. Diagnosticul diferențial între tulburările psihice date de hidrocefalie și cele date de o atrofie cerebrală de tip Alzheimer sau Pick poate fi dificil și depinde în esență de PEG sau de rezultatul derivației LCR.

În hidrocefalia cu presiune medie (HPM), după Adams (1966), cele mai comune simptome sînt tulburările de gîndire, activitate, memorie, vorbire cu lipsă de spontaneitate și vioiciune. Gîndirea este deteriorată sub aspect calitativ și cantitativ iar varietatea și ordonarea acțiunilor este redusă, fiind limitată la acțiuni neinteligente. Reacțiile emoționale par mai puțin vii și adecvate.

Constatăm de obicei o indiferență, apatie cu lipsă de rezistență afectivă

Scanned with OKEN Scanner

sau o excesivă instabilitate, fără inhibiție, urmată sau nu de depresiune și anxietate. Viața psihică proprie pare săracă, lipsită de rațiune, fapt recunoscut de unii bolnavi, deși majoritatea sînt absenți și distrați. Calculul cu variate grade de complexitate este posibil, dar și cu comiterea unor erori. Orientarea în timp tinde a deveni inexactă iar cea spațială este intactă inițial. Realizarea maximă a acestor simptome este starea demențială. Dacă acestor pacienți, a căror evoluție nu a depășit 6—18 luni, li se face o derivație LCR, compensarea și ameliorarea pentru o lungă perioadă de timp le este asigurată. Deși se spune că în stadiul timpuriu sau mediu al bolii examinarea nu relevă fenomene afazice, apraxice sau agnozice, acestea au fost întîlnite la 2 din cazurile noastre a căror vîrstă era de 66 și 73 ani, fenomene care au dispărut după șunt. Bolnavii mai pot prezenta crize comițiale, care pot deveni subintrante, tulburări de acuitate și cîmp vizual, tulburări endocrine, demență parkinsoniană (Sypert și colab., 1973) și incontinență sporadică de urină. Edemul papilar nu constituie o caracteristică a HPM. Edemul papilar în cazul HPM este un argument în favoarea existenței unei perioade prelungite de presiune crescută care a precedat HPM, sau a existenței unei presiuni mari intermitente așa cum s-a constatat în înregistrările continue ale acesteia. Prezența edemului papilar cu presiune scăzută a LCR la puncția lombară a fost găsit la cazurile cu hernia amigdalelor cerebeloase și obturarea foramenului magnum, cazuri la care presiunea lombară nu reflectă pe cea ventriculară. Tulburările de mers (dificil de caracterizat) constau dintr-o discretă incertitudine sau tendință de a face un pas greșit, cu cădere, fapt pentru care pacientul preferă să se sprijine de persoana alăturată sau de obiectele din jur. Banerjee (1977) raportează cazul unui bolnav cu H, la care în timpul disfuncției derivației, reliefată cu ajutorul derivogramei (Dewey și colab., 1976), au apărut mișcări coreo-atetozice ale brațelor și mișcări involuntare ale limbii și capului (bobble-head syndrome). Simptomele au dispărut după revizia șuntului.

Este posibil ca aceste mișcări să rezulte din precipitarea următorului mecanism. Nucleul dorsomedian al talamusului ocupă o arie paraventriculară întinsă care poate fi comprimată de către ventriculul 3 dilatat (Mayher și colab., 1970; Obenchain și colab., 1972; Russo și colab., 1974); Studiile de stimulare, au relevat o somatotopie în acest nucleu în care piciorul este reprezentat rostral și lateral iar aria capului și gîtului mai caudal și medial (Crosby și colab., 1966; Mayher și colab., 1970). S-a sugerat că mișcările anormale ale capului (bobble-head syndrome) își au originea în acest nucleu, de unde sînt transmise la nucleii bazali și de acolo la centrii motori (Mayher și colab., 1970; Nelson și colab., 1964).

În H severe pacientul poate prezenta mutism akinetic, absența emotivității cu răspunsuri monosilabice emise numai la insistențe. Pot apărea episoade asemănătoare catatoniei, timp în care fixarea vederii și urmărirea mișcărilor globilor oculari indică o netă distragere a atenției. Incontinența sfincteriană este mai frecventă. Mersul devine instabil, apraxic apoi imposibil. În contrast, mișcarea liberă a membrelor este bună, evidențiindu-se doar o ușoară lentoare sau ezitare. Reflexele miotatice tind a deveni vii, în special la membrele inferioare, uneori cu Babinski bilateral sau unilateral. Mai rar poate apărea nistagmus și pareză de nervi oculomotori. Messert și Baker (1966) au descris o formă ataxică a H adultului. Mersul acestor bolnavi este de tip spasmodic, uneori cu cădere prin derobarea subită a

Scanned with OKEN Scanner

gambelor. Obiectiv, se notează o ataxie de tip cerebelos predominantă la membrele inferioare cu Babinski unilateral. Mac Hugh a semnalat tulburarea de mers ca fiind singura manifestare a unei H la adult. La asemenea bolnavi cu paraparezâ spastică, poate fi suspectată, inițial, o leziune medulară sau o tumoare parasagitală. Totuși, evolutiv, tulburările se intrică și diagnosticul devine mai ușor. Taptas și colab. (1968) afirmau că apariția tulburărilor de mers la un bolnav deja tratat pentru tulburări psihice, trebuie să ne facă să presupunem posibilitatea existenței unei H cu evoluție puțin zgomotoasă. La fel dacă observăm tulburări psihice la un bolnav cu paraparezâ spastică.

Cel mai avansat stadiu al H se însoțește de stupoare, grasping reflex, de reflexul de sugere și semnul Babinski. Aceasta poate progresa pînă la decerebrare, paralizii ale membrelor și comă de diferite grade. După o experiență de ani, putem recunoaște aspectul clinic al H ca fiind diferit de a altor boli care deteriorează tardiv funcțiile intelectuale. Dacă suspectăm unii pacienți ca avînd o boală demențială degenerativă și dacă găsim la ei o triadă clinică (progresivă sau fluctuantă de cîteva săptămîni sau luni) constituită din deteriorare mintală evolutivă, tulburări de mers și incontinență urinară, vom înclina mai mult către un diagnostic de H decît către unul de atrofie presenilă sau senilă.

În particular, vom suspecta cazurile cu stupoare prelungită după traumatisme cranio-cerebrale, după hemoragii subarahnoidiene și stări similare după o meningită bacteriană, clinică sau neoplazică.

Baumgartner și colab. (1968) au descris cazul unui copil de 14 ani care prezenta H internă, debilitate mintală, sindrom adipozogenital, hipertensiune intracraniană și paraplegie care s-a instalat lent și progresiv în decurs de cîteva luni. După o derivație a LCR cu valva Pudenz, paraplegia s-a remis progresiv. Drept cauză a paraplegiei, autorii presupun o leziune vasculară datorită comprimării celor 2 artere cerebrale anterioare pe planul osos bazal, de către ventriculul 3 dilatat, sau printr-un placaj al acestor artere pe coasa creierului. Acest mecanism nu poate explica diminuarea forței musculare și în membrele superioare, iar arteriografia nu confirmă această supoziție. S-a presupus o compresiune a frontalei ascendente prin placajul acesteia pe endocraniu și coasă. Acest mecanism are ca efect o atrofie importantă a regiunii interemisferice, fapt care ar explica cauza reală a paraplegiei, atingerea discretă și a membrelor superioare și hiperreflectivitatea osteo-tendinoasă. Durata evoluției unei H este cu atît mai scurtă cu cît etiologia este mai precisă și cu cît semnele clinice apar mai net în decursul episoadelor patologice responsabile. Corelația este netă pentru H postoperatorii și după hemoragia subarahnoidiană.

În absența unei etiologii evocatoare, diagnosticul este foarte tardiv, din cauza evoluției lente a afecțiunii cît și a lipsei de incitare la diagnostic, datorită unei experiențe clinice reduse. Triada simptomatică constituită din tulburări psihice de tip demențial, tulburări de mers și sfincteriene, apare mult mai tîrziu, în general după un an.

Totuși, valoarea clinică a HPN (intermitent normotensivă) nu este decît prezumtivă, deoarece indicația terapeutică nu depinde decît de rezultatul examenelor complimentare.

Scanned with OKEN Scanner

EVOLUȚII CONCOMITENTE

Neobișnuit, întîlnim cazuri la care H se poate asocia cu un hematom subdural, o tumoare cerebrală sau alt proces patologic intracranian prezentînd o evoluție concomitentă și progresivă. Am întîlnit un singur bolnav, în vîrstă de 24 de ani, cu H marcată la care s-a dezvoltat o tumoare cerebrală temporală dreaptă (glioblastom) și care la 8 zile după extirparea tumorii a decedat. Raimondi (1972) a studiat caracteristicile neurologice ale H și hematomului subdural.

Mori și Handa (1977) afirmă că în cele mai multe situații în care există 2 boli concomitente, condiția patologică a uneia din boli este responsabilă pentru condiția patologică a celeilalte.

Afirmația nu prea corespunde realității; mai bine spus o prezență patologică supraadăugată complică o maladie preexistentă.

Autorii de mai sus discută patologia, diagnosticul și tratamentul hematomului subdural complicat de H, precum și posibilitatea apariției acestuia după șunt, comunicînd și 3 cazuri proprii.

Situații asemănătoare au fost întîlnite și de către Entzian și colab. (1972), Ford (1973), Penfield (1923), Portnoy și colab. (1973) etc.

DECOMPENSAREA HIDROCEFALIILOR

Anumiți bolnavi, purtători ai unei malformații congenitale sau cu un alt tip de leziune de etiologie diferită cîștigată timpuriu în copilărie și care blochează într-un anumit loc circulația LCR, provocîndu-i o H, străbat copilăria, fără a prezenta stigmate patologice evidente. Un volum cranian, care depășește cu puțin pe cel normal, ne dovedește că H există din copilărie dar, prin stabilirea unui echilibru, aceasta s-a oprit din evoluție, timp în care s-a produs sutura craniului, putînd astfel rămîne asimptomatică toată viața, la un număr redus de cazuri, sau să se manifeste prin simptome lejere de debilitate mintală, cefalee și rare crize comițiale. La alții, o H perfect tolerată timp de mulți ani, brusc se poate decompensa după o agresiune internă sau externă ca: modificări anatomice ale obstacolului mecanic prin accelerarea stenozei adesea incomplete, în special a apeductului, aplicarea unor terapeutici intermediare, modificarea patului vascular cerebral, traumatism cranio-cerebral minor (fig. 44) (după o palmă unul din bolnavii noștri de 19 ani a început să facă crize comițiale tip grand mal), infecție, puncție lombară, ventriculografie (Arseni și colab., 1975), PEG etc. Uneori, cauza dezechilibrului nu este evidentă. Deci o H nu trebuie niciodată considerată ca definitiv stabilizată, chiar după mulți ani de evoluție fără semne clinice noi. Adesea, prima manifestare a decompensării este legată de o dilatație ventriculară activă, cu creșterea presiunii LCR și apariția unui sindrom de hipertensiune intracraniană, care nu poate fi compensat prin creșterea volumului cranian deja sudat. Ca simptome găsim: cefalee, edem papilar și redoare de ceafă, paralizie facială periferică, lentoare ideatorie (Galibert și colab., 1976), sindrom Parinaud, tulburări mnezice de fixație, mutism akinetic, mioclonii (Cophignon și colab., 1976) și tulburări de conștiență. Deși asocierea unui sindrom Parinaud cu o H evocă de la

Scanned with OKEN Scanner

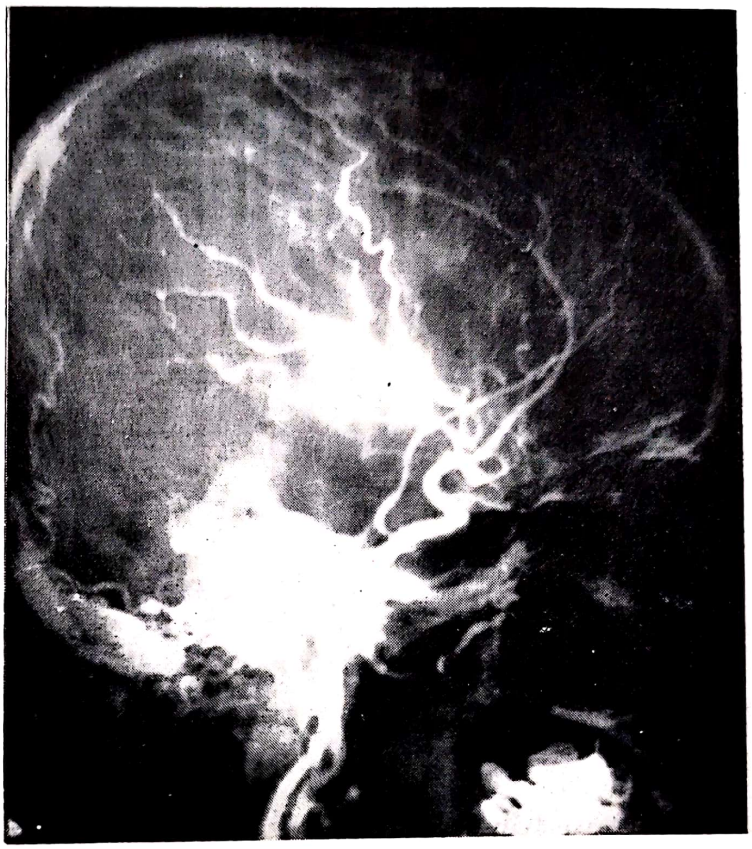

Fig. 44. — Arteriografie carotidiană de profil, la un hidrocefal asimptomatic, decompensat tardiv după un traumatism cranian care i-a provocat o fisură craniană parieto-temporală.

început o tumoare a regiunii qvadrigeminale, totuși decompensarea acesteia poate fi marcată prin apariția sindromului Parinaud, în afara etiologiei tumorale. Pennybacker (1940) a raportat primul 4 observații cu sindrom Parinaud regresiv la bolnavi cu stenoză de apeduct. Aproximativ 39 asemenea cazuri au mai fost publicate pînă în prezent de către diferiți autori (Globus și colab., 1946, Beckett și colab., 1950, Cassinari, 1963, Nag și colab., 1966, Lerner, 1969, Montrieul și colab., 1970, Shallat, 1973, Galibert, 1974, Lejeune, 1974, Swash, 1974, Harrison, 1974, Chattha, 1975, Cophignon, 1976). Acest sindrom dispare prin diminuarea presiunii intracraniene, după puncție ventriculară sau șunt. Primul mecanism de producere, propus ca fiind datorită herniei de culmen cerebelos, nu poate fi reținut. Mai recent Cassinari și colab., 1963, Lerner și colab., 1969, Shallat și colab., 1973 și Swash, 1974, admit compresiunea tectumului între recesul suprapineal și infundibulul dilatat de apeduct. La aceasta s-a mai adăugat : dilatația transversală a ventriculului 3 care trage comisura posterioară și dislocarea trunchiului cerebral prin hernie centrală transtentorială. În stenoza de apeduct, trunchiul cerebral este de obicei deplasat mult mai jos și posterior. Tulburările mnezice s-ar explica prin comprimarea corpilor mamilari și a vascularizației respective.

Această ipoteză nu rezistă la studiul iodoventriculografic. De aceea, Chophignon și colab. (1976) propun o altă explicație, făcînd apel la compresiunea mezencefalului prin însăși masa cerebrală a lobilor temporo-occipitali. Comprimarea corpilor mamilari prin hernii mai anterioare ar putea explica tulburările mnezice. George și colab. (1977) explică decompensarea hidrocefaliilor prin modificarea activității reticulate. Autorii disting 3 faze în evoluția hipertensiunii intracraniene.

Scanned with OKEN Scanner

Prima fază este de toleranță cu semne clinice minime și fără modificarea activității reticulate. În faza a doua de decompensare mezencefalică, apar sindromul Parinaud, mutism, nistagmus și creșterea activității mezencefalice, la animale, în timp ce activitatea bulbară variază puțin. În ultima fază apar tulburări de conștiență, accese de decerebrare și tulburări neurovegetative (cardio-respiratorii). Activitatea mezencefalică scade sub un nivel inferior celui bazal iar activitatea bulbară crește, după care scade rapid. Primele două faze sînt reversibile pe cînd ultima nu. O astfel de evoluție a activității reticulate, sugerează liberarea și apoi epuizarea stocului de monoamine cerebrale, fie prin stimularea directă a substanței reticulate de către presiunea intracraniană înainte de a provoca diminuarea activității sale, fie prin insuficiența debitului circulator local. Creșterea și apoi epuizarea activității reticulate poate fi calea generală de evoluție a hipertensiunii intracraniene de orice natură. Oricum dezechilibrul lichidian inițial antrenează după sine un dezechilibru nervos și sanguin, care împreună concură la precipitarea simptomatologiei.

Hipertensiunea intracraniană poate fi și ea cauza decompensării unei H cronice la adult, dar diagnosticarea acesteia este mai dificilă.

În general, se raportează ca manifcstări de hipertensiune intracraniană tulburări ca : cefalee, vertij, astenie, slăbire a stării generale, tulburări de caracter, tulburări psihice de tip timic, melancolie, manie, crize comițiale generalizate, mișcări involuntare, ataxii, semne cerebeloase, paralizii oculare, nistagmus, sindrom confuzional, comă, rigiditate decerebrată etc. Interpretarea fiziopatologică a hipotensiunii la un hidrocefal cronic adult constă în faptul că encefalul și secreția LCR se adaptează în general unui regim de presiune ridicată și unui volum ventricular mărit. La un moment dat resorbția LCR este facilitată de alterarea peretelui ependimar, de creșterea numărului capilarelor subependimare și a vasodilatației lor pasive, sub efectul diminuării procentului de substanțe vasoconstrictive din LCR. Alteori, hipotensiunea ireversibilă apare ca rezultat al sclerozei plexurilor coroide cu diminuarea secreției LCR. Cînd hipotensiunea este cauza decompensării, sindromul Parinaud nu mai este reversibil. Decompensarea poate apărea brusc, după o cauză evidentă, sau lent, după apariția unor discrete tulburări oculare de tipul atrofiei optice cu modificarea cîmpului vizual, din cauza compresiunii pe care planșeul proeminent al ventriculului III o exercită asupra chiasmei și a regiunii hipotalamo-hipofizare.

În această fază se pot face confuzii cu tumorile hipofizare.

În fond, manifestările clinice atribuite decompensării H cronice sînt aceleași pe care le întîlnim și în cadrul H adultului în general.

Hidrocefaliile rău compensate se situează între H decompensate și cele compensate (Oberson, 1976). Aceste H pot evolua spontan către compensare (H pe cale de compensare), sau pot evolua rapid sau intermitent către decompensare (H pe cale de decompensare).

EXAMENE DE LABORATOR

Electroencefalograma pe de o parte elimină o leziune de focar, iar pe de altă parte relevă anomalii difuze, bilaterale de tipul exploziilor paroxistice de unde lente teta și delta predominant în regiunile frontale sau

Scanned with OKEN Scanner

posterioare. Apariția undelor lente cu voltaj ridicat este o evidență de bună prezumție pentru un proces hidrocefalic progresiv, activ. După șunt, aceste anomalii dispar.

Radiografia simplă a craniului poate arăta existența amprentelor digitale, eroziunea apofizelor clinoide posterioare, lărgirea șeii turcești, disjuncție de suturi și un volum al craniului normal sau ușor mărit (fig. 45).

Lichidul cefalorahidian extras prin puncție lombară sau ventriculară, adesea este normal sau cu albuminorahie crescută. Cantitatea de albumină apare diferită după cum H este obstructivă internă, externă (comunicantă) sau ex-vacuo.

Gama encefalografia elimină existența unei tumori supra- sau subtentoriale și poate face supoziția existenței unei dilatații ventriculare.

Pneumoencefalograma este examenul major pentru confirmarea existenței unei H comunicante, prin faptul că aduce argumente fundamentale în favoarea susținerii diagnosticului (fig. 46 A, B). Prezența sau absența serului în spațiile de pe convexitate, precum și blocajul cisternal sînt semne foarte importante, deși această umplere cu aer uneori ridică și probleme tehnice.

Philippon și colab. (1974) au constatat neinjectarea șanțurilor corticale la 80% din cazuri. Diferiți autori (Le May și New, 1970, Sjaastad și colab., 1969, Greitz și Grepe, 1971, Pedersen și Hasse, 1973 etc.) au făcut studii ventriculometrice pentru a aprecia importanța hidrocefaliilor.

Astfel unghiul calos care, în mod normal este de 130 —140°, în cazul H devine mai mic de 120°, datorită dilatării ventriculare anterioare.

Totuși, în cazul H ex-vacuo unghiul este mai obtuz. Se mai admit ca dimensiuni patologice : înălțimea cornului frontal, măsurată de la marginea posterioară a găurii Monroe spre sutura coronară, mai mare de 35 mm., un ventricul III mai lat de 8 mm, 24 mm pentru cornul frontal, 14 mm pentru partea medie a ventriculului lateral, asimetriile dintre segmentele corespunzătoare ale ventriculilor laterali (fig. 47) care depășesc 2 mm și lățimea ventriculului III a cărui limită superioară este de 4—5 mm la copii și 7 mm (Schiefer și colab., 1967) sau 1 cm (Leheta și colab., 1973) pînă la 60 ani. Mai poate fi luată în considerație distanța între marginile laterale ale ambelor coarne frontale, distanța septum-caudatum, diametrul apeductului lui Sylvius (Sutton 1950) și înălțimea ventriculului IV (Oberson și colab., 1971) (fig. 48 A + B). Atrofia corticală este considerată patologică, cînd sulcusurile depășesc 3 mm în dimensiune.

În cazuri cu atrofii cerebrale (H ex-vacuo) dilatația ventriculară este mai mică, dar prezența aerului din abundență în spațiile subarahnoidiene cu dilatarea șanțurilor corticale constituie caracteristici ale acesteia. Salmon (1972) insistă asupra toleranței slabe a pacienților cu aer, prin faptul că poate, uneori, modifica o HPN într-o H acută cu presiune mărită, frecvent asociată cu dereglarea nivelului de cunoștință, așa cum am observat și noi în 5 cazuri, dar care după o săptămînă au revenit la starea anterioară PEG. Dilatarea ventriculilor laterali la 24 ore după PEG a fost propusă ca un semn radiologic adițional al sindromului (Rovit și colab., 1972).

PEG fracționată și iodovetriculografia permit aprecierea exactă a gradului de stenoză a apeductului și de dilatare a ventriculului III (fig. 49), localizarea obstacolului precum și comunicarea ventriculilor cu marea cisternă și spațiile subarahnoidiene spinale. Aspectul ventriculului III diferă

Scanned with OKEN Scanner

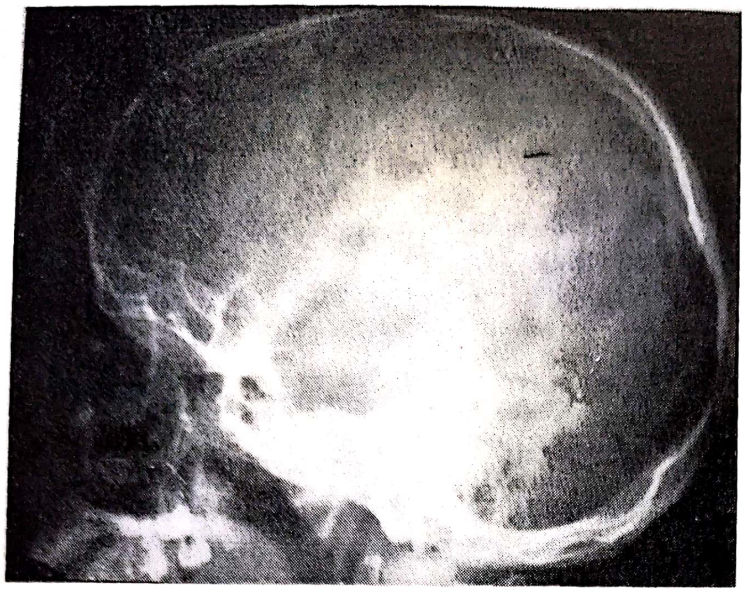

Fig. 45. — Radiografie a craniului de profil, la un bolnav cu stenoză de apeduct și hidrocefalie secundară : se remarcă amprente digitale, lărgirea șeii și distrucția dorsului selar, disjuncție de suturi și creșterea diametrelor craniene.

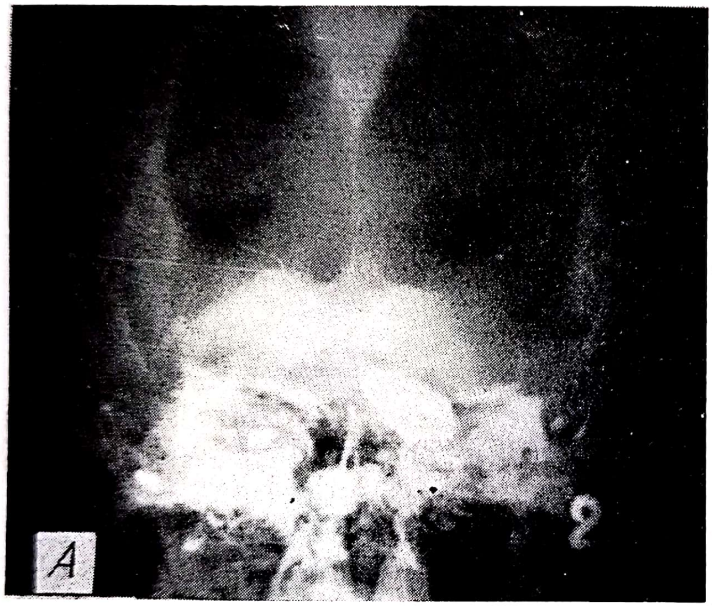

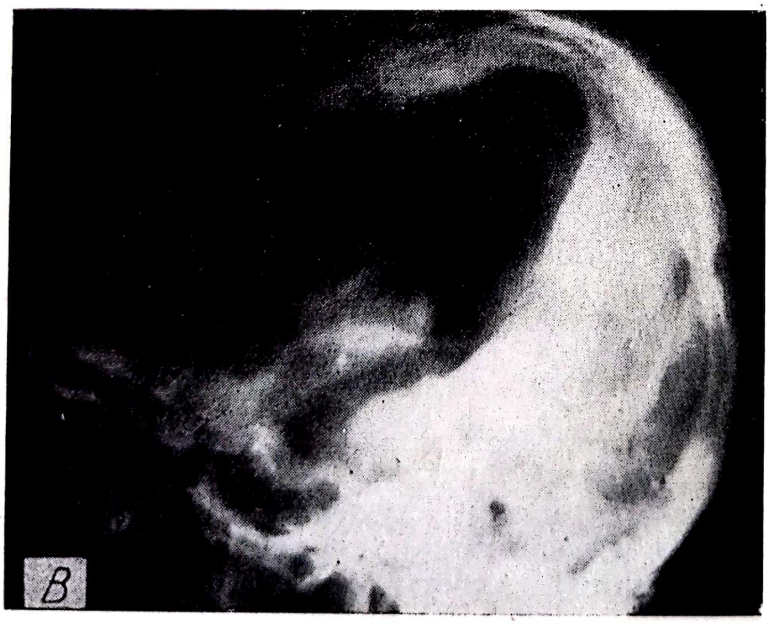

Fig. 46. — Marcată hidrocefalie internă, evidențiată de PEG pe clișeul de față *(A)* și profil *(B)*, la un bolnav căruia i s-a făcut iodoventriculografie.

Scanned with OKEN Scanner

Fig. 47. — Pneumoencefalografia relevă o marcată hidrocefalie internă asimetrică.



Fig. 48. — Schițarea dimensiunilor necesar a fi cunoscute pentru evaluarea corectă a unei hidrocefalii, vedere de față *(A)* și de profil *(B)*.
a — distanța dintre marginile laterale ale ambelor coarne ventriculare anterioare; α — unghiul corpului calos; *b* — distanța *septum-caudatum*; *c* — diametrul ventriculului III; *d* — înălțimea conului ventricular anterior; *e* — grosimea mantiei cerebrale.

de al sugarilor și copiilor prin importanța diverticulului infundibular care pătrunde în șa, a celui retromamilar care se prelungește în afara lamei criblate și a recesului suprapineal care devine voluminos.

Ventriculografia poate confirma caracterul comunicant al unei hidrocefalii și dacă aerul introdus prin puncție ventriculară trece în cisternele bazale (fig. 50 A + B). De obicei se folosește ventriculografia cu bulă de aer cu dezavantajul de a nu se putea adesea stabili locul exact al obstrucției.

Scanned with OKEN Scanner

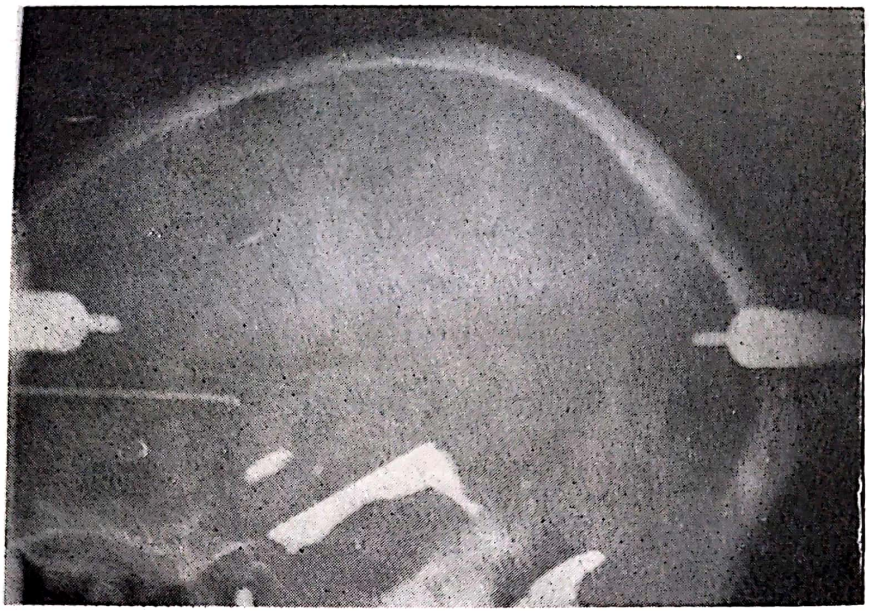

Fig. 49. — Iodoventriculografia relevă o stenoză marcată de apeduct.

Întrebuințarea unui volum mai mare de aer, chiar dacă face mai bine vizibilă anatomia ventriculară, produce unele complicații ca : angajări cerebrale, hematoame subdurale și hemoragii în trunchiul cerebral cu consecințe grave.

Arteriografia carotidiană se face adesea ca urmare a presupunerii existenței unei leziuni expansive hemisferice. Datorită dilatației ventriculare se constată pe clișeele de față (fig. 51) lărgirea spațiului cuprins între traiectul ascendent al arterei cerebrale anterioare care este dreaptă ca trasă cu linia, fără nici un fel de deplasare sau bucle și al cerebralei medii, aplatizarea lui T realizat de bifurcarea carotidei interne, deplasarea în jos și lateral și curbarea complexului arterial lenticulo-striat, datorită dilatării ventriculare.

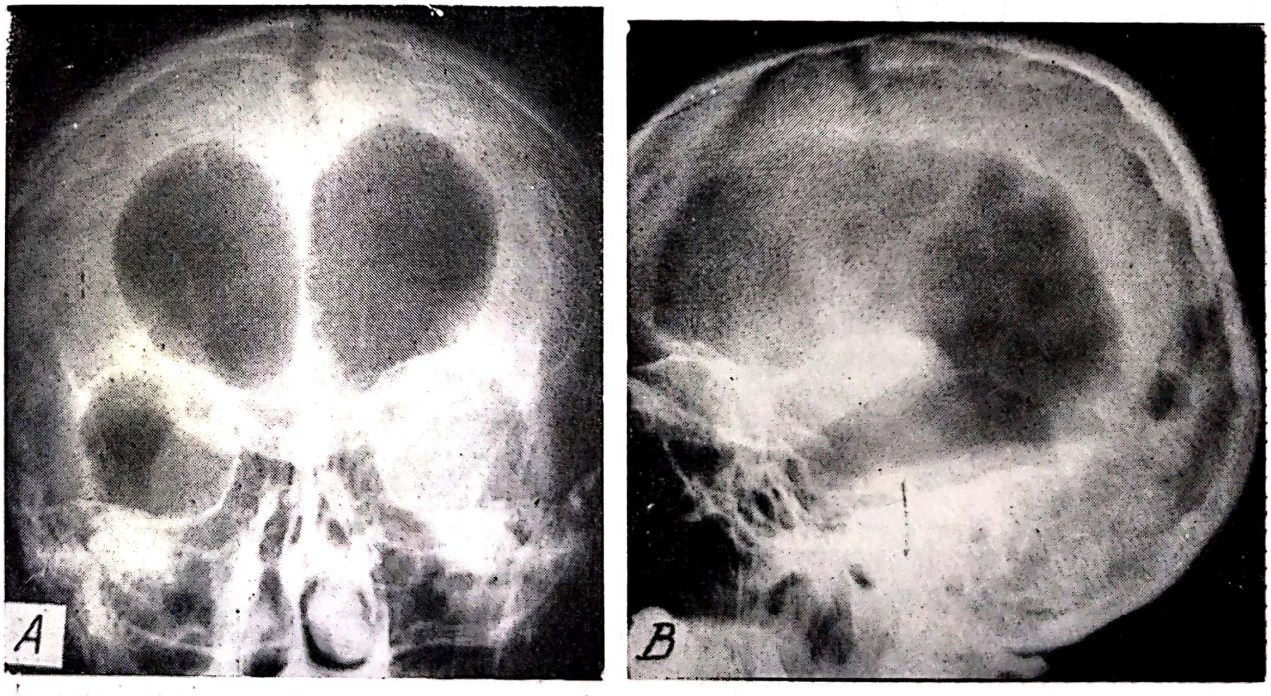

Fig. 50. — Ventriculografia evidențiază pe clișeul de față *(A)* și pe cel de profil *(B)* o marcată hidrocefalie internă la un bolnav cu stenoză de apeduct.

Scanned with OKEN Scanner

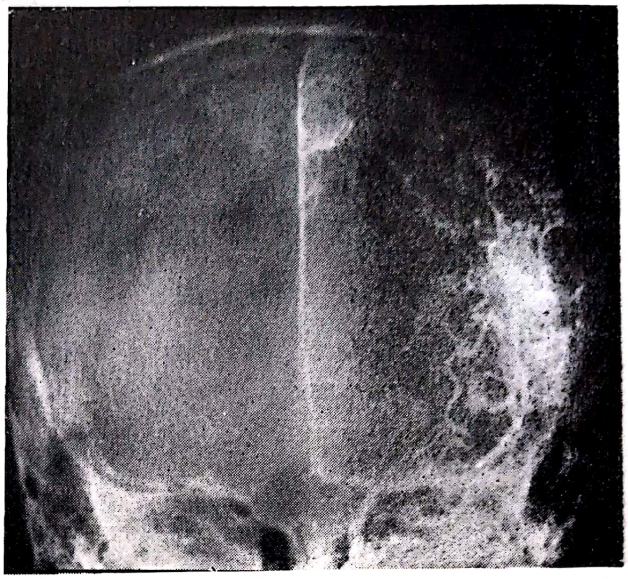

Fig. 51. — Angiografia carotidiană de față la un bolnav cu hidrocefalie internă relevă : aspectul rectiliniu al cerebralei anterioare, lărgirea spațiului cuprins între cerebralele anterioară și medie, aplatizarea *T*-ului realizat de bifurcarea carotidei interne și deplasarea în jos și lateral a complexului arterial lenticulostriat.

Pe clișeele de profil (fig. 52), se constată întinderea arcuirii cerebralei anterioare cu mărirea buclei acesteia și uneori ascensionarea arterei sylviene și a ramurilor sale datorită dilatării cornului ventricular temporal și a sistemului ventricular în general (fig. 53 A + B).

Deși Raimondi (1969) și Raimondi și colab. (1967) au certificat existența unor modificări în faza venoasă, totuși vizualizarea sinusurilor mari și a venelor profunde nu a fost atît de bună și completă ca vizualizarea arterelor. Datorită acestui fapt, majoritatea clinicienilor și-a îndreptat atenția către faza arterială care este mult mai consecventă și ușor de apreciat. Oricum, constatările din faza arterială supratentorială nu sînt specifice pentru hidrocefalie.

Arteriografia vertebrală a fost studiată în mod special de către Swischuk și colab. (1972). În H comunicantă, modificările vasculare din fosa posterioară sînt minime. Obișnuit, artera bazilară, normală ca lungime sau ușor

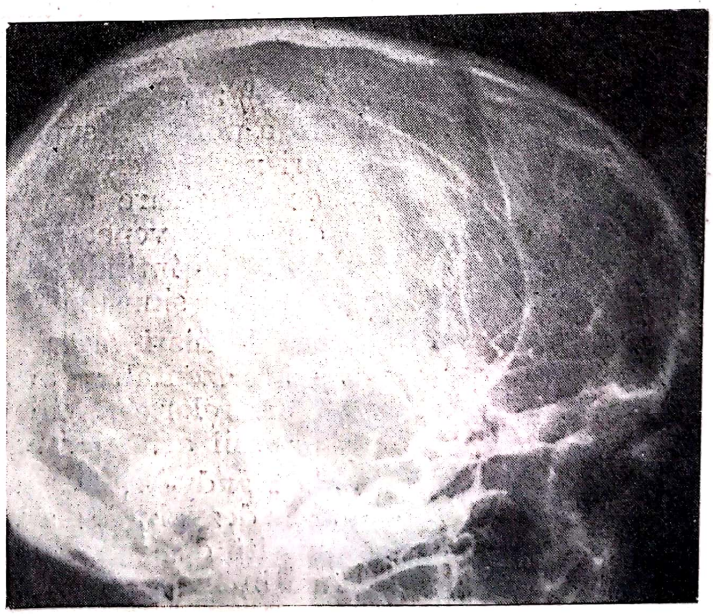

Fig. 52. — Arteriografia carotidiană de profil relevă întinderea arcuirii cerebralei anterioare, cu mărirea buclei acesteia și ascensionarea arterei sylviene și a ramurilor sale.

Scanned with OKEN Scanner

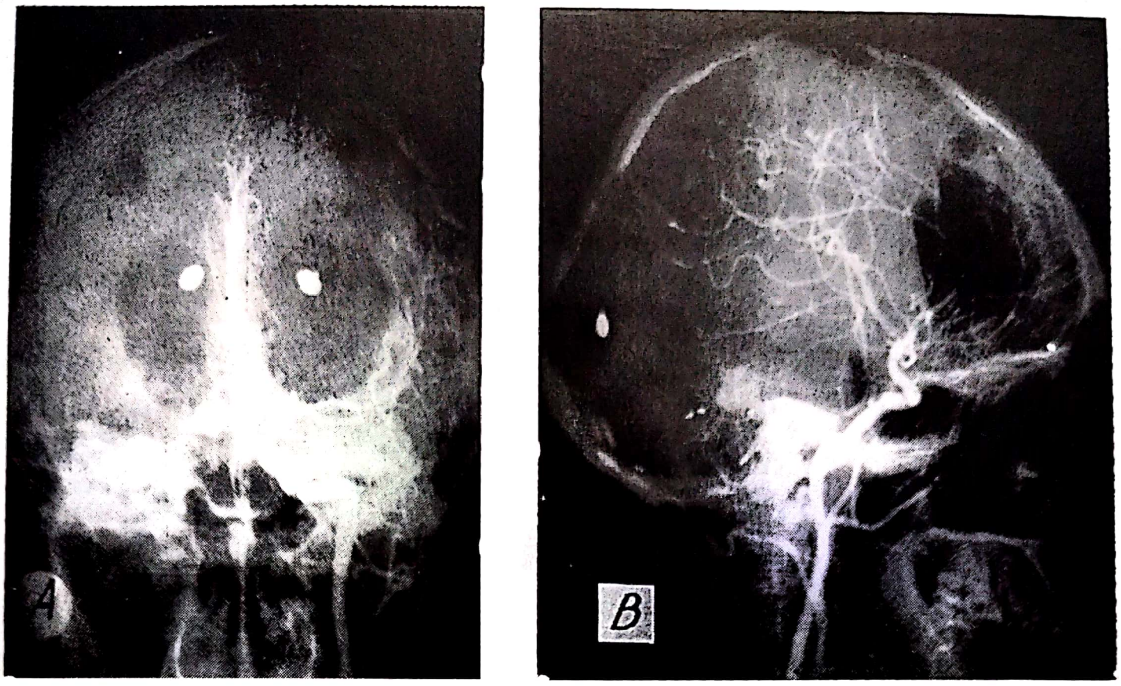

Fig. 53. — Arteriografia carotidiană făcută după ventriculografie arată atît pe clișeul de față *(A)*, cît și pe cel de profil *(B)* corelația dintre dilatarea sistemului ventricular și modificările arteriografice.

alungită este moderat curbată în porțiunea sa mijlocie ca rezultat al dilatării ventriculului IV. Arterele cerebrale posterioare pot fi normale, ușor ridicate sau întinse. Valoarea acestei arteriografii constă mai mult în eliminarea altor cauze decît în diagnosticarea hidrocefaliei.

În stenoza de apeduct, pe profil, artera bazilară apare arcuită anterior și mai scurtă, sub nivelul dorsului selar. Arterele comunicante posterioare au un traiect orizontal sau ușor descendent. Arterele cerebrale posterioare, frecvent au o pronunțată curbură descendentă, datorită dilatării pronunțate a ventriculilor supratentoriali în conjuncție cu lipsa de dilatare a structurilor distale ale apeductului.

La Torre și colab. (1969) au descris în stenoza de apeduct înclinarea sau deplasarea posterioară a porțiunii superioare a arterei bazilare. Această modificare apare în cazuri mai severe și se crede că rezultă din hernierea inferioară a părții posteroinferioare a ventriculului III, prin foramenul tentorial. Constatările din faza venoasă nu sînt concludente și constau din : deplasarea descendentă cu întinderea venei interne și a venei Galen, poziționarea mult mai verticală a sinusului drept și mai joasă a celui transvers.

În malformația Arnold-Chiari, artera bazilară este mai scurtă, cu înclinarea descendentă sau orizontală a arterelor comunicante posterioare, deplasarea descendentă a arterelor cerebrale posterioare și situarea inferioară și deplasarea în jos a originii arterelor cerebeloase postero-inferioare.

În chistul din boala Dandy-Walker, se produce o deplasare antero-superioară a cerebelului nedezvoltat și a vaselor sale. Artera bazilară este deplasată anterior și alungită deasupra dorsului selar iar arterele comunicante posterioare își mențin înclinarea lor ascendentă.

Arterele cerebeloase superioare și postero-inferioare sînt de obicei mici, nedezvoltate și greu de identificat. Cerebeloasa postero-inferioară poate fi în întregime absentă. În multe cazuri, apare o rețea capilară generalizată a cerebelului deplasat. În faza venoasă, pe profil apare o ridicare caracteristică și înclinare în sus a sinusurilor transverse, ridicarea pronunțată a sinusului drept, a teascului lui Herophil, întinderea venei lui Galen și a venelor cerebrale interne. În proiecția Towne, teascul lui Herophil este înalt iar sinusurile transverse adoptă o configurație în formă de „V" inversat. Din toate cazurile de H netumorală, chistul Dandy-Walker este cel mai ușor de identificat angiografic (Swischuk și colab., 1972).

Sinografia venoasă. Frenckner (1934, 1937, 1940, 1958) a fost primul care a demonstrat cu această metodă raportul otitei medii cu tromboza sinusului lateral.

Ray și colab. (1951) au extins tehnica arătînd că tromboza unui sinus venos major duce invariabil la hipertensiune intracraniană.

Kinal și Jaeger (1960) au arătat că H apare la unul din trei pacienți cu tromboză a unui sinus dural major.

Metoda este deci necesară în diagnosticarea trombozei, stenozei și atreziei sinusurilor durale din „hidrocefalia otitică", „hidrocefalia traumatică" și „hidrocefalia congenitală".

Echoencefalografia, investigație ușoară și sigură, este amplu folosită în neurochirurgie pentru a detecta nu numai o deplasare a liniei de mijloc ci și pentru faptul că ne poate da o imagine satisfăcătoare asupra dimensiunii sistemului ventricular. Leheta și Kazner (1974) au folosit-o intens în scop diagnostic la bolnavii hidrocefali înainte și după aplicarea șuntului. Yasargil și colab. (1973) afirmă că echoencefalografia le-a fost de un mare ajutor în evaluarea pacienților cu H prin stabilirea gradului acesteia după măsurarea lățimii ventriculului III, prin evaluarea funcționării șuntului după modificările ce apar în această dimensiune, precum și prin excluderea existenței unui hematom intracranian după deplasarea echoului de centru.

Testul de infuzie spinală, descris de Katzman și Hussey (1970) și Hussey și colab. (1970), se realizează prin infuzarea cu soluție salină normală în spațiul subarahnoidian lombar, cu o viteză de 0,76 ml pe minut (aproximativ dublul vitezei de formare a LCR) pentru a evalua capacitatea absorbtivă. Rezultatul testului este considerat anormal cînd presiunea monitorizată depășește 300 mm H_2O în 60—90 minute de infuzie. Rezultate fals negative putem avea în cazul infiltrării lichidului printr-o gaură de puncție anterioară sau în jurul acului. Nelson și colab. (1971) au întrebuințat viteze mai mari de perfuzie. Wolinsky și colab. (1973) admit și ei posibilitatea că infuzia la viteza de 0,76 ml pe minut este prea mică pentru a evidenția un defect de absorbție, afirmînd totodată că acest test nu le-a fost de nici un ajutor, din cauza erorilor. Clinica așteaptă alte teste de diagnostic mai practice și mai precise.

Cisternografia și ventriculografia izotopică. Din momentul introducerii sale de către Di Chiro (1964), Di Chiro și colab., (1964), a cîștigat progresiv o largă acceptare în gama investigațiilor neurochirurgicale ca mijloc de evaluare a circulației LCR. Utilizarea izotopilor radioactivi ca : serum albumina marcată cu Iod 131 (RISA), cel mai larg folosită, mai recent iridium 111, cu mai puțină morbiditate și cu aceleași rezultate diagnostice, Yb 169, DTPA (dietilen triaminpentaacetic acid) și Tc 99 albumin (pertechnetat)

Scanned with OKEN Scanner

(James și colab., 1972) ne ajută a aprecia dimensiunea ventriculilor și modificările lor, existența spațiilor cisternale permeabile și importanța ariilor de resorbție, permeabilitatea orificiilor ventriculare naturale sau chirurgicale, viteza de circulație a LCR cît și reînnoirea sa ventriculară, resorbția și producerea sa. Primele tehnici izotopice, care utilizau măsurarea radioactivității din LCR sau sînge, nu au intrat în rutina neurochirurgicală din cauza inconvenientului prelevărilor repetate și a impreciziei informațiilor. Substanța radioactivă este injectată subarahnoidian lombar sau suboccipital iar pentru ventriculografie direct în unul din ventriculii laterali. Doza este de 100—150 microcuries pentru cisternografie. Conținutul în albumină pentru doza injectată este mai mic de 3 mg iar volumul injectat este de 1—2 ml. Se folosește barbotajul pentru a reduce activitatea remanentă din seringă și ac la mai puțin de 5% din activitatea totală. Pentru a preîntîmpina acumularea în glanda tiroidă, se administrează iodură de potasiu, înaintea injectării RISA. Viteza de explorare este de 30—50 mm pe minut, iar cea de numărare de 2 000—6 000 impulsuri contor pe minut. Dimensiunea moleculară a substanței radioactive trebuie să fie în așa fel încît să rămînă în spațiul subarahnoidian un timp suficient pentru a permite studiul necesar. Moleculele mici și ionii trec rapid prin membrana arahnoidiană. Astfel RISA are o greutate moleculară de 70 000 iar Yb 169, DTPA de 600; totuși, ambele substanțe rămîn subarahnoidian suficient pentru a ne da imagini cisternografice de bună calitate (Brocklehurst, 1968, De Land și colab., 1969—1970). Viteza cu care izotopul urcă în spațiul subarahnoidian spinal, variază chiar la normali. Cauza nu este clară (Kieffer și colab., 1971). Normal, după injectare, substanța radioactivă atinge nivelul cervical în 30 minute (după injectare lombară), iar cisterna magna și cisternele bazale în 2 ore. Scăderea debitului la acel nivel se datorește injectării improprii (extradurale) sau existenței unui obstacol în canalul spinal. La 2 ore, substanța ajunge la cisterna interhemisferică iar, lateral, în fisura văii sylviene. În cisterna ambiens și cisterna quadrigeminală centrală, este bine vizibilă, după 3—6 ore. Prezența substanței central este reprezentată în explorarea anterioară (de față) de o bandă verticală de radioactivitate în zona axei centrale. Acest aspect este distinct de radioactivitatea mai răspîndită centrală, din ventriculii laterali, care este anormală.

La aproximativ 40% din cazuri, radioactivitatea începe să treacă pe convexitate după 6 ore, fapt mai comun la pacienții tineri și copii.

După 24 ore, aceasta apare distinct peste hemisferele cerebrale ca o bandă în regiunea parasagitală, unde se produce resorbția, în timp ce în cisternele bazale se micșorează. Cam la 10% din cazurile normale (de obicei vîrstnici), concentrația radioactivității în regiunea parasagitală apare în timp de 48 ore (Le May și colab., 1970, James și colab., 1973), prin faptul că circulația substanței este mai rapidă la copii decît la adulți și vîrstnici.

În condițiile normale, nu apare activitate izotopică în sistemul ventricular (Di Chiro și colab., 1964, Patten și Benson, 1968, Wang și colab., 1970, Harbert, 1971).

ASPECTE PATOLOGICE

După explorări seriate la 3, 6, 24 și 72 ore, pot apărea diferite aspecte patologice în cazul hidrocefaliilor. Reamintim că în cazuri normale, substanța radioactivă atinge o concentrație însemnată în cisternele bazale la 4 ore

Scanned with OKEN Scanner

(nivel 1), în fisura sylviană, la 6 ore (nivel 2), la nivelul convexității laterale, la 24 ore (nivel 3) și la nivelul convexității parasagitale la 24—48 ore (nivel 4) (fig. 54). Pentru studiul spațiului lepto-meningeal cranian, injectarea se face de preferință suboccipital.

Pentru studiul spațiului lepto-meningeal rahidian, injectarea se face lombar. Pentru explorarea sistemului ventricular, injectarea radiotrasorului se face direct sau indirect, prin rezervorul Rickham, în cornul unui ventricul lateral, iar înregistrarea se face imediat și la 3 și 24 ore după injectare. După 24 ore, cea mai mare parte din substanță este absorbită de sînge. În cazuri patologice (H posttraumatice, după hemoragii subarahnoidiene) se constată o trecere lentă a radiotrasorului în jurul conexității cu blocarea fluxului acestuia înainte de a atinge nivelul 4. Alteori se comportă ca aerul, neajungînd decît în sistemul ventricular, urmînd sensul contrar de circulație fiziologică a LCR. Se realizează astfel un aspect mixt, caracterizat prin umplerea sistemului ventricular, după 4—6 ore de la injectarea lombară. Activitatea ventriculară mai persistă încă 24 ore, timp în care se evidențiază un debit întîrziat peste convexitățile hemisferice și umplere sylviană (fig. 55). Cisternograma de tip mixt poate reflecta fie o atrofie corticală, fie un stadiu avansat în evoluția blocajului de absorbție. În H comunicantă,acesta poate fi un stadiu intermediar care poate evolua către normal sau către aspectul ventricular. Aspectul mixt se ameliorează puțin sau deloc după derivația LCR. În concluzie putem avea un reflux ventricular cu stagnare intraventriculară care durează mai mult de 48 ore (fig. 56), o contaminare intraventriculară permanentă, o distribuție subarahnoidiană patologică, tulburări de circulație și resorbție periferică, fără reflux ventricular și o contaminare mixtă (ea asociază contaminarea ventriculară cu distribuția subarahnoidiană patologică). Pacienții cu antecedente de hemoragie subarahnoidiană (Cronquist, 1967, Kibler și colab., 1961), meningoencefalită (Lehrer și colab., 1968, Heck, 1971), traumatism sau alți factori (Kieffer, 1971, Feinberg și colab., 1965, Moore, 1969) care predispun la dezvoltarea unui blocaj de absorbție și H, trebuie urmăriți. Repetarea cisternogramei la astfel de pacienți este o condiție. Aspectul (modelul) ventricular se caracterizează printr-un aflux ventricular al substanței, atît precoce cît și tardiv, cît timp poate fi detectată radioactivitatea.

Deși în mod obișnuit, izotopul nu apare deasupra foramenului tentorial, una sau ambele cisterne sylviene pot fi evidențiate uneori, dar niciodată nu va fi văzut pe convexitate în regiunea parasagitală (Benson și colab., 1970, Heinz și colab., 1970, Lin și colab., 1968, Mc. Cullough și colab., 1970, Philippon 1974). Rămînerea substanței radioactive în ventriculii laterali 24—48 ore sau chiar 72 ore a fost definită drept stază. În acest timp debitul izotopic peste convexitate este absent. Numai în cazuri de H parțial obstructive apare un reflux cisterno-ventricular tranzitor și un debit asimetric sau diminuat pe convexitate. Totuși, prin această metodă nu se poate determina dacă debitul redus convexial rezultă din obstrucția spațiului subarahnoidian hemisferic sau a cisternelor bazale, sau dacă se datorește unui defect de reabsorbție la nivelul vilozităților subarahnoidiene. În general, circulația este mai lentă în caz de anomalii ale mecanismului de absorbție și de creștere a presiunii intracraniene. În H ex-vacuo substanța apare întîi în cisternele bazale și spațiul subarahnoidian și uneori după 24 ore, în sistemul ventricular. În dilatații ventriculare, a fost demonstrată migrarea transependimară a substanței radioactive.Zander și colab. (1968), injectînd intraventricular SARI, a obținut aceleași imagini de

Scanned with OKEN Scanner

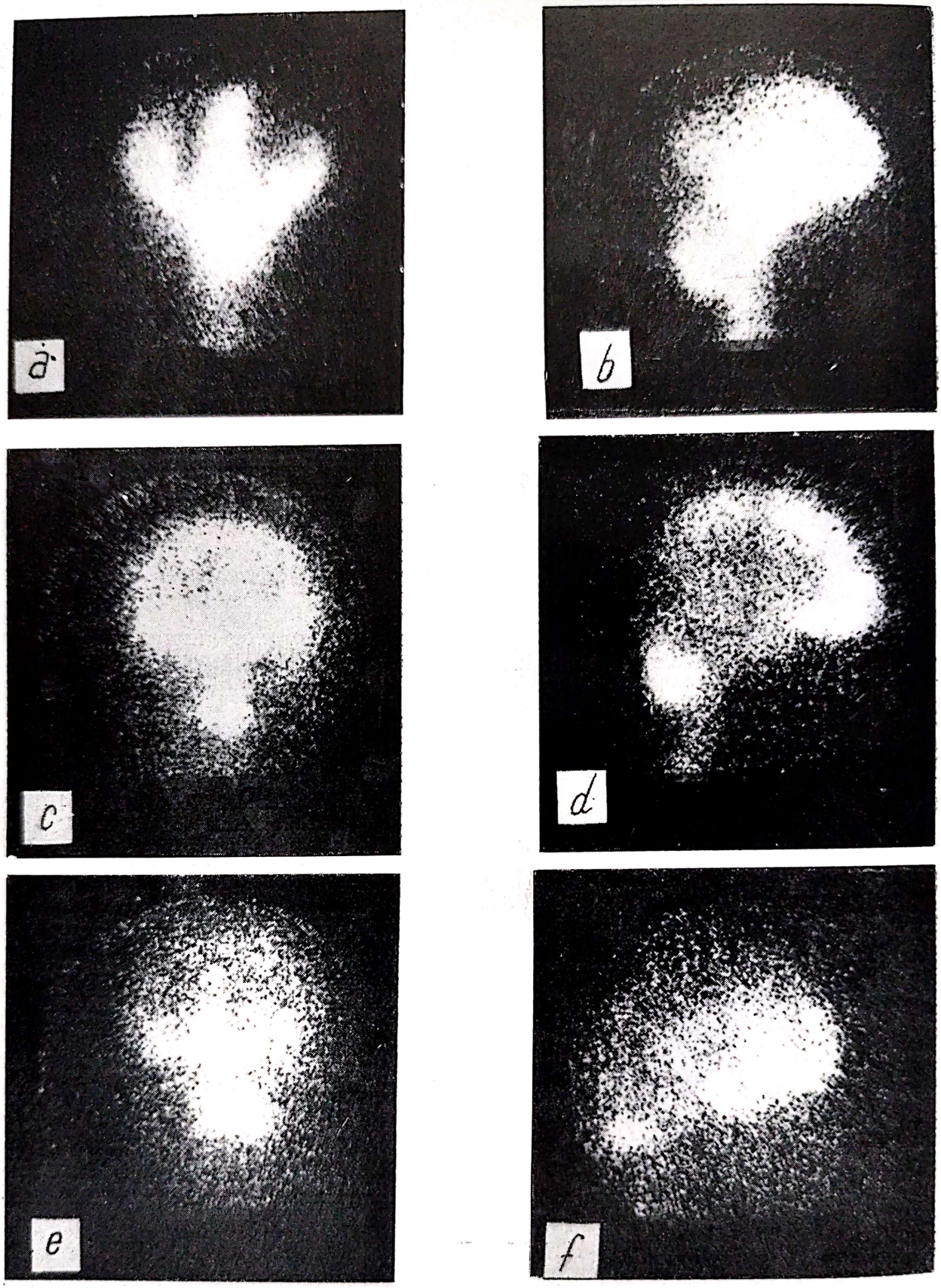

Fig. 54. — Cisternografia izotopică făcută cu 150 μCi ^{131} IHSA evidențiază migrarea normală a radiotrasorului și concentrarea sa predominant la nivelul zonelor de resorbție convexitală încă din primele 24 de ore.
a, *c*, *e* — aspecte antero-posterioare; *b*, *d*, *f* — înregistrări de profil la intervale de 4, 24 și 48 de ore.

Scanned with OKEN Scanner

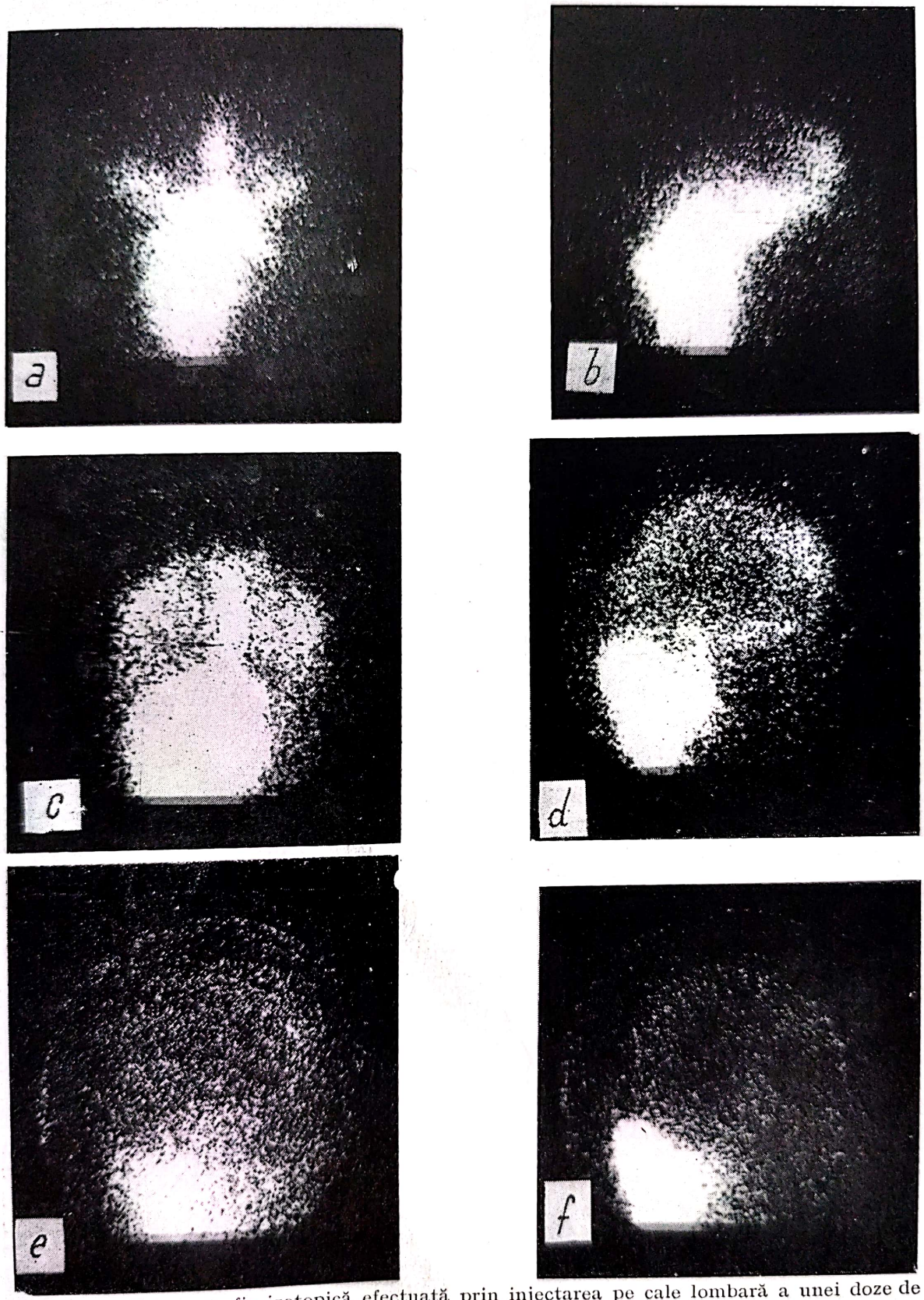

Fig. 55. — Cisternografie izotopică efectuată prin injectarea pe cale lombară a unei doze de 150 μCi ^{131}IHSA la o bolnavă cu hidrocefalie gigantă.
Imaginile *a*, *c*, *e* (antero-posterioare) și *b*, *d*, *f* (de profil drept) relevă la 4, 24 și 48 de ore un aspect mixt, cu persistența îndelungată a radiotrasorului în spațiile convexitale, cu migrare întîrziată către zonele de resorbție parasagitale și reflux ventricular.

Scanned with OKEN Scanner





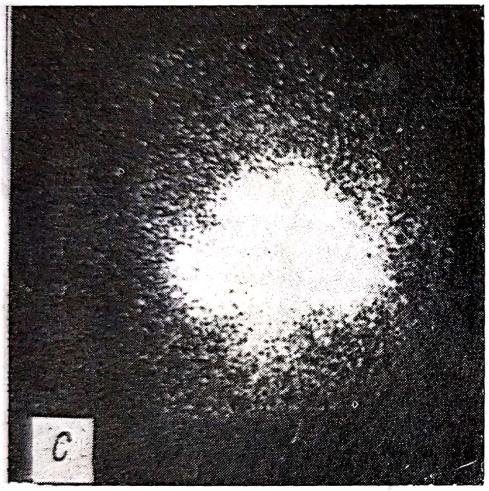



Fig. 5
doze d
cele de
a radic

stagn
Reter
mult
pentr
sență
cular
plexu
aceas
și col
stanț
HPN
conv
unei
la ni
asime
vități
24 și
narea
a efic
se tra
LCR
la 48
menir
bacte
după
se agr
În H

14. — C

Scanned with OKEN Scanner



Fig. 56. — Cisternografia izotopică efectuată prin injectarea pe cale suboccipitală a unei doze de 150 μCi ^{131}IHSA relevă atît pe imaginile antero-posterioare *(a, c, e, g)*, cît și pe cele de profil *(b, d, f, h)* reflux ventricular și persistența îndelungată, chiar la 72 de ore, a radiotrasorului intraventricular (stază ventriculară), cu lipsa oricărei resorbții parasagitale.

stagnare, în timp ce la normali substanța ca și aerul sînt resorbite foarte rapid. Retenția prelungită a substanței radioactive în ventriculi este considerată mult mai importantă decît fenomenul de reflux, fiind un indicator favorabil pentru derivație. Contaminarea ventriculară semnifică o absență sau quasiabsență a circulației lichidiene și nu o inversiune a ei (Philippon și colab., 1974).

Alți autori afirmă că semnificația patologică a refluxului cisterno-ventricular este necunoscută, dar se crede că sistemul ventricular și, în special, plexul coroid, poate prelua funcția de resorbție a LCR cînd la locurile normale aceasta se face defectuos (Rich și colab., 1967, Lorenzo și colab., 1970, Milhorat și colab., 1970). Poziționarea adecvată a pacientului în scopul acumulării substanței în zona interesată mărește precizia acestui studiu. Un diagnostic de HPN s-a făcut cînd a existat o întîrziere sau oprire a trasorului radioactiv pe convexitate plus umplere ventriculară persistentă (Mahaley și colab., 1974).

În meningita bacteriană, cisternografia a relevat în cîteva cazuri existența unei breșe osteo-meningee clinic (Mamo și colab., 1976).

Autorii amintiți disting în astfel de cazuri 3 tipuri principale de anomalii la nivel cerebral și rahidian: Anomalii minore cu resorbția incompletă sau asimetrică pe convexitate, iar rahidian o diminuare importantă a radioactivității la 48 ore. Anomalii majore, cu reflux ventricular, persistent încă la 24 și 48 ore și o absență a resorbției LCR pe convexitate. Rahidian, impregnarea radioactivă importantă la 48 ore, ca și la 24 ore, traduce o absență a eficacității ariilor de supleanță a nervilor rahidieni. Anomaliile intermediare se traduc prin reflux ventricular tranzitor, sau defect important de difuziune LCR pe convexitate. Rahidian apare o radioactivitate anormal de persistență la 48 ore, sau o diminuare netă a acesteia. În meningitele tuberculoase și meningococice s-au găsit, în 70% din cazuri, anomalii majore. În meningitele bacteriene apar importante tulburări de resorbție a LCR în prima săptămnă după care se ameliorează în majoritate. Rar tulburările rămîn staționare sau se agravează după mai multe săptămîni, necesitînd o derivație ventriculară. În H postoperatorii, tranzitul izotopic arată o contaminare ventriculară și

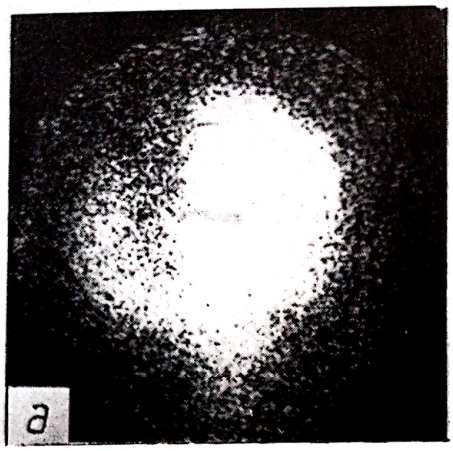

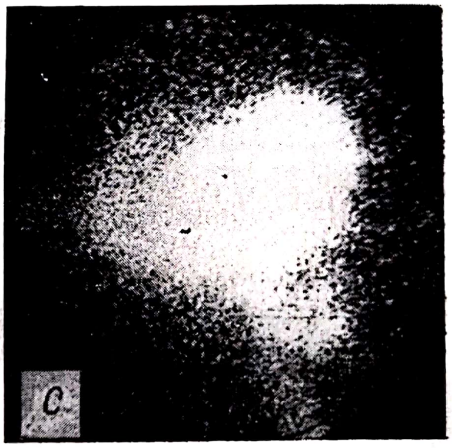

Fig. 57. — Cisternografie izotopică efectuată prin injectarea pe cale lombară a 150 μCi ^{131}IHSA la un bolnav cu hidrocefalie unilaterală și expansiune în breșa operatorie, după ablația unui meningiom parietal parasagital. Pe clișeele de față *(a, b)* și pe cel de profil *(c)* apare continuare ventriculară unilaterală și la nivelul cavității postoperatorii.

întîrzierea resorbției periferice, sau mai specific, impregnarea cu produs izotopic a unei cavități ce corespunde focarului operator (fig. 14 a+b). Pe cisternografie, atrofia corticală circumscrisă, chisturile porencefalice, cavitățile postoperatorii, fistulele LCR, chisturile leptomeningeale, higroma subdurală, meningocelul și chistul Dandy-Walker apar ca porțiuni anormale de hiperactivitate izotopică. Date preliminare par favorabile întrebuințării cisternografiei și în alte afecțiuni decît H ca: tumori de unghi pontocerebelos, hematoame subdurale, tumori de convexitate cerebrală, infarcte și ischemii cerebrale tranzitorii, dilacerare cerebrală etc. Imagini negative cu zone absente sau mult diminuate de radioactivitate apar în obstrucții subarahnoidiene localizate.

Corelatele patologice ale acestor imagini negative includ: hematoamele subdurale, tumorile hemisferice și procesele care infiltrează spațiile subarahnoidiene (Messert și colab., 1974). Cisternografia este o investigație foarte folositoare în diagnosticul hidrocefaliilor, prin faptul că ne furnizează informații anatomice și fiziologice asupra spațiilor de circulație a LCR și asupra dinamicii circulației acestuia pe calea curentului urmat de substanța radioactivă, fără însă a ne da indicații și asupra secreției lui. Pînă în prezent nu există un aspect cisternografic precis după care să punem o indicație operatorie certă și care să ne garanteze și rezultate chirurgicale bune.

Meningita aseptică după cisternografia izotopică. După cisternografie, rar, poate apărea o meningită aseptică. Bell (1957), primul care a utilizat această metodă de explorare, nu a semnalat decît incidente minore, cu febră tranzitorie și vomismente.

Di Chiro și colab. (1964) nu au raportat nici un caz de meningită aspetică. Cu cît tehnica s-a generalizat, cu atît mai multe cazuri au fost semnalate: Demeter și colab. (1965), 1 caz, Nicol (1967), 1 caz, Oldham și colab. (1970), 2 cazuri, Dramov și colab. (1971), 2 cazuri, Barnes și colab. (1972), 5 cazuri, Alker și colab. (1972), 2 cazuri, Alderson și colab. (1973), 2 cazuri, Guy și colab. (1976), 2 cazuri. Messer și colab. (1972) au relevat faptul că meningita aseptică apare la 24% cazuri, dintre care 14% se manifestă clinic, prin apariția precoce în primele 24 ore, brusc, a reacției meningeale cu febră, agitație sau somnolență, dezorientare, cefalee, redoare de ceafă, vărsături și foarte rar crize comițiale. LCR apare tulbure, hipertensiv, cu reacție celulară evidentă, care poate ajunge la 2 470 elemente (Guy și colab. 1976) din care 70—100% polinucleare. Cazul lui Demeter și colab. (1965) a prezentat 150 000 limfocite pe mm^3. Proteinorahia depășește 1 g $^0/_{00}$, putînd ajunge pînă la 5 g $^0/_{00}$. Glicorahia și clorurahia rămîn în general normale. În absența antibioterapiei, culturile din LCR au rămas sterile. Sindromul meningeal și modificările LCR sînt rapid regresive în 2—3 zile. Mecanismul răspunzător este obscur. Elementul radioactiv nu pare a fi cauza. Se pare că albumina este factorul principal cauzator al acestei complicații. Dacă acceptăm formula după care orice material străin introdus intraoperator sau pe altă cale, intracranian sau intrarahidian, poate cauza o meningită aseptică, explicația este mai ușoară. Wang și Paoletti (1970) spun că unde au apărut reacții meningeale ele au fost atribuite unui conținut excesiv de înalt de albumină în substanța injectată.

Testarea în sînge a nivelului de transfer a RISA din LCR a fost sugerată de către Sweet și colab. (1954) ca un test de diagnostic pentru absorbția diminuată de proteină din LCR. Acest transfer a fost estimat prin luarea de mostre după 3, 7, 24, și 48 ore. Rezultatele sînt comparate cu grupele de control (Galli și colab., 1973). Controlul valorilor normale de transfer a I^{131} RSA din LCR către sînge nu sînt ușor de utilizat. Oricum, din variate surse, estimările nivelului sanguin făcute la 24 ore după injectarea subarahnoidiană sînt de 36—45% din doza injectată la cîini (Abbot și colab., 1968, Ewald și colab., 1971, Van Wart și colab., 1960), 64% din doza injectată la un pacient cu sindrom pseudotumoral (Bercaw și colab. 1970) și $17{,}8 \times 10^3$ cpm/ml la pacienții demenți (Behrman și colab., 1971). Mahaley și colab. (1974) au pornit de la datele indicative ale deplasării I^{131} HSA din LCR spre sînge, în timpul cisternografiei, pentru a selecta cazurile din HPN și a le deosebi de boala lui Alzheimer. Tator și colab. (1967) afirmă că nivelul sanguin al acestei substanțe nu a fost apreciabil modificat în condițiile de afectare dinamică a LCR. Abbot și Alksne (1968) au constatat existența unei corelații între aceste nivele radiofarmaceutice și hidrocefalie, în sensul că nivelele sanguine sînt semnificativ reduse la aproximativ 24 ore după injectarea cisternală de I^{131} RSA la animale cu hidrocefalie. Bercaw și colab. (1970) au obținut și ei astfel de nivele scăzute la 3 bolnavi cu sindrom pseudotumoral cerebral. Valori superioare au obținut după tratarea afecțiunii. Scăderea nivelului normal al acestei substanțe în sîngele venos a fost găsită și la pacienții cu umplere ventriculară trecătoare (Kieffer și

Scanned with OKEN Scanner

colab., 1971) precum și la cei cu HPN și alterări suspecte sau reale în circulația LCR (Behrman și colab., 1971, Patten și colab., 1967). Folosind tehnica descrisă de Chou și French (1955), Behrman și colab. (1971) au obținut 2 feluri de curbe (rapidă și lentă) de transfer a RISA din LCR în plasmă, la pacienții cu HPN. Prima se remarcă printr-o creștere rapidă a radioactivității sîngelui urmată de un platou înalt după 6—12 ore. A doua arată o creștere lentă dar continuă a activității, fără tendința de a forma un platou. La prima grupă, cisternografia arată o concentrare sagitală a radioactivității în timp ce radioactivitatea ventriculară a persistat în a doua. S-a presupus că viteza diminuată de transfer la grupa 2 se datorește vitezei diminuate de absorbție, de formare a LCR sau ambelor. Ar trebui să ne opunem ideii după care deplasarea lentă ar fi sinonimă cu HPN (Mahaley și colab. 1971). Van Wart și colab. (1961) consideră că viteza redusă de transfer este secundară reducerii debitului LCR, necesar a menține izotopul în contact cu locurile de absorbție. Rossi și colab. (1974) au constatat o certă relație între transferul defectuos de izotop și severitatea semnelor clinice. Oricum, estimarea fazei de transfer a izotopului din LCR în plasmă, procură date suplimentare pentru diagnosticul HPN, dar relația sa cu indicația operatorie și prognosticul chirurgical nu este încă clară.

Timpul de semi-limpezire, cerut pentru împrăștierea a 50% din radioactivitatea craniană maximă, este de 1,8 zile. Stein și colab. (1974), calculînd acest timp pe cisternografia izotopică la 14 pacienți, a obținut o medie de 2,8 zile la bolnavii care au reacționat și care nu au reacționat la șunt.

Plexografia radio-izotopică ne aduce date noi privitoare la fiziopatologia hidrocefaleei. După considerarea acesteia ca o tulburare de secreție, apoi de circulație, acum o acceptăm ca fiind o consecință a unei tulburări de resorbție a LCR. Timpuriu, în cursul explorărilor cerebrale cu pertchnetat de sodiu, a fost observată o absorbție regională în centrul hemisferei. Pollay și colab. (1963) și Pappenheimer și colab. (1961) au postulat existența unei relații între absorbția de către plexurile coroide a anionilor de 99 Tc O4, I^{131} și trecerea acestor ioni din SNC în circulația sistemică. Transportarea în afara creierului și LCR a celor mai mulți anioni a fost demonstrată *in vivo* de către Quinn și colab. (1965) și Witcofski și colab. (1967) iar *în vitro* de către Welch (1961) prin acumularea acestora în plexul coroid. Witcofski și colab. (1967) au identificat această absorbție, ca avînd loc în plexurile coroide, fapt demonstrat ulterior pe iepuri, ale căror plexuri coroide concentrau din sînge și din lichidul ventrivular 99 m Tc 04. Oldendorf și colab. (1970) au demonstrat că plexul coroid de iepure concentrează de 3 ori mai mult 99 m Tc 04 decît I^{131}, cînd ambii ioni sînt introduși în LCR ventricular. Același raport de concentrație a fost observat și cînd plexul coroid a fost incubat *in vitro* fără ca prin el să circule sînge, care ar putea acționa ca o trapă.

Percloratul administrat pacienților ce fac explorări cu Tc^{99} 04 suprimă în parte absorbția coroidală din plasmă și din LCR ventricular, dar autorii nu stabilesc dacă plexul coroid este locul exclusiv de înlăturare activă a acestor anioni din LCR. Pereții capilarelor cerebrale ar putea acționa ca un loc activ și pasiv de eliminare a acestor anioni din lichidul extracelular cerebral către sînge. De Tover și colab. (1976) emit ipoteza unei relații între activitatea metabolică a plexurilor coroide și intensitatea fixării de perte-

Scanned with OKEN Scanner

chnetat. În cazul curbelor joase e vorba de H vechi, netrate cu diminuarea secreției LCR.

Invers, în cazul unor curbe ridicate, H trebuie tratată chirurgical.

Oberson și colab. (1976) au obținut plexografii prin injectarea a 15 μ Ci de pertechnetat după ce cu 2—3 ore înainte s-a injectat o fiolă de salcocitran. Plexurile coroide ale V3 sînt mai puțin vizibile, deoarece, în parte sînt acoperite de plexurile coarnelor temporale pe profil și de cele ale coarnelor frontale dinapoia găurii Monroe pe față. Plexografia ne dă o reprezentare constantă și mai ușor de obținut, nu numai a plexurilor pare a ventriculilor laterali, ci și a plexurilor liniei mediane, în special din ventriculul 4. Plexurile V_3 paralele, cu direcție antero-posterioară se lărgesc puțin în regiunea recesului suprapineal și se unesc în partea anterioară a acestuia.

Prin gaura Monroe se continuă cu plexurile ventriculilor laterali.

Plexurile V_4 formează două repliuri longitudinale situate pe suprafața ventrală a 1/2 inferioare a plafonului ventricular. Ele se continuă cu recesurile laterale ale lui Luschka, ajungînd în afara acestor orificii pentru a forma cornul abundenței. Suprafața plexurilor coroide apare franjată și acoperită cu o pătură unicelulară de ependim.

Derulată, ea depășește 200 cm² și are o greutate de 1, 1—4, 2 mg (Voetmann, 1949). Bogata rețea vasculară este destinată aportului principal de formare a LCR. Experiențe recente pe cîini au demonstrat că 1/3 din LCR este format intraventricular de către plexuri și ependim, 1/3 în spațiul leptomeningeal cranian și 1/3 în spațiul leptomeningeal rahidian. Pentru moment plexografia coroidiană rămîne o tehnică statică dar testul poate fi elaborat și pentru studiul dinamic al barierei hemato-lichidiene sau pentru semnificația acestei captări plexuale în diverse grade și etape ale H (Oberson și colab., 1976).

Studierea debitului sanguin cerebral și a consumului de oxigen, înainte și după testul de perfuzie, în HPN a fost făcută de către Tremoulet și colab. (1976). Autorii au procedat la o astfel de investigație, pentru a vedea dacă evoluția simptomelor observate în HPN nu se face prin intermediul modificărilor debitului sanguin și ale metabolismului cerebral, în cursul variației presiunii intracraniene.

Autorii au obținut cele mai bune rezultate la bolnavii care, înainte de șunt, au avut un debit sanguin cerebral scăzut, chiar dacă rezistența la infuzie a fost normală, lărgind astfel gama indicației operatorii. E posibil deci ca după șunt, ameliorarea să se producă datorită scăderii presiunii intracraniene și creșterii debitului sanguin cerebral.

Elastanța sistemului exprimă raportul dintre variațiile de presiune obținute, cînd în cavitatea ventriculară se adaugă un volum fix. La patul bolnavului, în timpul înregistrării manometrice continue, se injectează intraventricular un volum fix (2 ml) de LCR artificial, la intervale de timp diferite (15, 30, 60 secunde). După fiecare injectare presiunea intracraniană este raportată pe un grafic la volumul total injectat, furninzîndu-se astfel o curbă experimentală (Cohadon și colab., 1976). Dacă sistemul nu are scurgere, curba va indica direct elastanța incintei. Dar cum de fapt există o scurgere lichidiană proporțională cu presiunea intracraniană, elastanța trebuie evaluată în mod indirect. Ca și alți autori, Cohadon și colab. (1976) a constatat că raportul de elastanță este exponențial.

Scanned with OKEN Scanner

Tomografia axială computerizată (TAC) sau tomografia axială asistată de calculator este o nouă metodă radio-diagnostică, deja bine introdusă în neurochirurgie, bazată pe valoarea regională a absorbției tisulare (Wiggli și colab., 1976). Cupele transversale se fac la o grosime de 13 mm. Grație unei mari diferențe de absorbție între parenchimul cerebral și LCR, sistemul ventricular și o parte a spațiului subarahnoidian poate fi ușor recunoscut, fapt important pentru evaluarea unei hidrocefalii și diferențierea acesteia de atrofia corticală. Importanța TAC în diagnosticul diferențial al H este evidentă, prin triajul relativ ușor al diferitelor forme care apar.

De asemenea ne permite a urmări și evoluția unei hidrocefalii, după o hemoragie subarahnoidiană spontană sau traumatică, precum și după aplicarea unei derivații a LCR.

Presiunea LCR în hidrocefalii. Măsurarea presiunii LCR se poate face indirect, cu ajutorul unor metode telemetrice care sînt acum dezvoltate și ușor de aplicat la o gamă mai largă de bolnavi, sau prin intermediul unui rezervor Rickham conectat la un cateter fixat în cornul ventricular frontal. Ca metode directe se preconizează fixarea unui cateter ventricular conectat la un tranducer și electromanometru. Alteori se măsoară simultan presiunea LCR ventricular și lombar. În astfel de cazuri pacientul va sta în decubit lateral stîng, orizontal, pentru ca cele 2 ace (ventricular și lombar) să fie la același nivel. Hayden și colab. (1970) susțin că plasarea unui tub rigid, cu gură largă lîngă plexul coroid, cuplat la un manometru sensibil, închis, dă reprezentarea cea mai fidelă a presiunii LCR ventrivular și a formei sale de undă. Ulterior s-a constatat că măsurarea intraventriculară a presiunii nu este satisfăcătoare din cauza limitării mobilității pacientului, dificultăților tehnice în caz de ventriculi mici, posibilității infecției sau iritației ventriculare, urmată de un posibil blocaj al cateterului ventricular și a dificultății menținerii sistemului de conducere a lichidului la bolnavii demenți, agitați, obnubilați. Măsurarea presiunii subarahnoidiene lombare a fost oarecum părăsită. Monitorizarea subdurală a fost respinsă din cauza dificultăților menținerii ermetice a transducerului de lichid, în spațiul subdural. Totuși Richardson și colab. (1972) afirmă că implantarea subdurală a unui transducer poate fi de cea mai mare aproximație. Implantarea se face cu anestezie locală, operația durează 15 minute și nu a dat nici o infecție, deși unele monitorizări au durat și 17 zile. Fixarea extradurală a unui transducer nu poate reflecta corect presiunea intracraniană. De obicei se preferă poziția de decubit lateral.

Atriul cardiac drept reprezintă un bun punct de referință pentru studiile fiziologice dar, după Lundberg (1960), vertexul este reperul cel mai sigur de a stabili un nivel arbitrar de presiune zero.

La măsurarea presiunii vom avea în vedere mecanismele de atenuare sau de mărire a acesteia ca : disjuncția suturilor, elasticitatea meningelului și a întregului sistem nervos central, forțele hidrostatice ale unui mare volum ventricular care are efectul cel mai semnificativ asupra măsurării presiunii precum și poziția, pulsul, respirația, tensiunea arterială, efortul fizic și intelectual, starea de veghe sau somn și creșterea presiunii venoase intracraniene. Din această cauză este bine ca înregistrarea presiunii LCR ventricular să se facă cu ajutorul unui aparat cu mai multe canale care să înregistreze și alte variante fiziologice (respirația, tensiunea arterială, ritmul cardiac, presiunea venoasă și presiunea LCR lombar etc.). În aceste

Scanned with OKEN Scanner

condiții s-au înregistrat creșteri ale amplitudinilor oscilațiilor presiunii intraventriculare sincrone cu pulsul, creșteri care sînt cu atît mai mari cu cît presiunea intraventriculară medie este mai ridicată. Hayden și colab. (1970) au constatat prezența pulsului cardiac dar nu pentru fiecare contracție. Presiunea LCR ventricular variază cu respirația în sensul că descrește în timpul inspirului și crește în expir. O altă variație de 20—30 mm a presiunii, independentă de orice fenomen cercetat, se înregistrează la intervale de 10—20 secunde, cînd pacientul este liniștit iar viteza hîrtiei este mai mare.

Autorii de mai sus au sesizat variații ale presiunii de 40—100 mm deasupra liniei de bază, la intervale de 20 minute, 4 ore. La bolnavii cu H acută au fost găsite și cicluri mai lungi, zilnice, de creștere a presiunii pînă la 200—300 mm. Fluctuații relativ uniforme 2—5 mm au fost înregistrate la copii cu H stabilizată, în timp ce, la cei cu H lent progresivă, presiunea s-a etalat între 50—75 mm apă.

Symon și colab. (1972) afirmă că la unii pacienți cu H comunicantă, presiunea intracraniană variază de la o zi la alta, odată cu modificarea eficienței mecanismelor de absorbție. Lorenzo și colab. (1970) susțin că pacienții cu H comunicantă au o distorsiune în mecanismul de absorbție a LCR în sensul că aceasta scade sub normal cînd presiunea crește pînă la un punct critic. Fluctuații apar și în legătură cu unele activități ca : trezirea, țipăt, strănut, plîns etc.

Expirația prelungită și un căscat profund ridică presiunea cu 100 mm apă, efortul de defecație cu 200—300 mm apă, oprirea respirației sau bioxidului de carbon cu 250 mm, iar presiunea jugularelor face să crească cu 200 mm presiunea LCR ventricular și cu 75 cea lombară. Hayden și colab. (1970), urmărind variațiile mecanice și fiziologice asupra înregistrării presiunii LCR ventricular la 25 copii hidrocefali, au confirmat efectele cardiace și respiratorii asupra acestei presiuni, descrise la animale de Bering (1955) și la bolnavii adulți cu tumori cerebrale de Lundberg (1960). Aceste modificări cardio-respiratorii au fost însoțite de diferite tipuri de undă de presiune recurentă, regulate sau neregulate, dar care sînt mai puțin dramatice decît creșterea presiunii observată de Lundberg (1960) la pacienții cu tumori cerebrale. La copii, posibilitatea desfacerii suturilor ameliorează situația. În HPN, Adams nu a găsit la puncția lombară presiuni mai mari de 180 mm apă. Posibilitatea ca presiunea LCR lombar să nu o reflecte pe cea ventriculară a determinat pe unii autori să le urmărească simultan. Astfel, numai în H comunicante s-au obținut date apropiate.

Creșterile chiar mici de presiune în ventriculi dilatați produc o comprimare și deteriorare mai severă a țesutului cerebral și a funcțiilor sale, decît dacă aceeași presiune ar fi aplicată pe pereții unor ventriculi normali. Există deci o relație reciprocă între presiune și suprafața ventriculară. Creșterea presiunii intraventriculare în timpul somnului a fost descrisă de mulți autori, la toate cazurile de HPN. Ea se manifestă sub forma unor unde de oscilație de 1—2 pe minut care pot fi concretizate ca unde de tip B, dar care diferă de acestea prin faptul că se măresc progresiv și scad brusc, nefiind decît foarte rar în platouri mici și de scurtă durată. Aceste oscilații în rampă dispar după drenaj (Brock, 1977). Fenomenul s-ar manifesta pînă la adormire, persistă tot timpul somnului și rămîne la un nivel superior celui de

Scanned with OKEN Scanner

veghe. Variațiile sînt considerabile depășind pînă la 7 ori cifra din starea pe veghe și liniște.

Maira și colab. (1974) au studiat pulsul arterial și presiunea intraventriculară la bolnavii cu HPN în timpul veghii și somnului, prin înregistrarea acesteia timp de 12—24 ore. Datele obținute relevă faptul că presiunea intracraniană suferă creșteri periodice destul de marcate.

Autorii, nedispunînd de date privitoare la comportamentul presiunii intracraniene la subiecții normali, compară rezultatele cu datele obținute de la subiecții cu H hipertensivă și ex-vacuo. În condiții de bază (veghe, liniște), presiunea intracraniană medie a bolnavilor cu HPN este superpozabilă cu cea a bolnavilor cu H ex-vacuo. Amplitudinea oscilațiilor presiunii legată de pulsul arterial, somn, comprimarea jugularelor și decrește rea presiunii arteriale sistemice, la majoritatea cazurilor cu HPN, este mult mai apropiată de cea a subiecților cu H hipertensivă decît de a celor cu H ex-vacuo, la care creșterea este mai mică. Ridicarea presiunii în raport cu faza mișcărilor oculare sau, paradoxală a somnului, se datorește probabil vasodilatației cerebrale care se produce în acel timp.

Stevenaert și colab. (1976) au studiat presiunea intracraniană timp de 24 ore la bolnavii cu și fără blocaj extraventricular și cisternal.

Calculele statistice au arătat o diferență semnificativă între cele 2 grupe, în sensul apariției undelor A și B în timpul somnului la prima grupă, la care și rezultatele operatorii au fost mai bune.

Pînă în prezent semnificația prognostică a acestor unde nu este încă certă, deși s-a constatat un paralelism între ameliorarea postoperatorie și existența lor. Aceste date întăresc ipoteza rolului jucat de aceste oscilații pulsatile ale presiunii intraventriculare în patogenia HPN. Pentru a stabili gama normală a presiunii LCR ventricular, trebuie să cunoaștem dimensiunea craniului, dimensiunea sistemului ventricular precum și variațiile fiziologice și mecanice.

Deoarece presiunea este variabilă, conceptul de nivel de presiune trebuie înlocuit cu cel de variație de presiune.

În H posttraumatică, Zander și colab. (1968) au constatat, la puncția lombară, că presiunea a fost crescută, depășind 30 cc. apă, iar cea ventriculară a variat între 20—40 cc. apă. Această presiune diminuează în cîteva zile, putînd rămîne la valori ridicate sau la limita superioară a normalului. Oricum, presiunea lombară a dat cifre mai mici decît cea ventriculară, raportul fiind de 1—1,5/1. Autorii de mai sus afirmă că nu este rezolvată problema presiunii subarahnoidiene. Ei speră într-o înregistrare electronică. Studiind presiunea intracraniană în timpul inducției anesteziei generale, Hulme și Cooper (1972) au observat la oameni și animale o creștere a presiunii în timpul administrării agenților anestezici, în special halothane, în prezența unei leziuni intracraniene, reducînd capacitatea de compensare a volumului.

În aceste circumstanțe, presiunea de perfuzie cerebrală (presiunea arterială minus presiunea intracraniană) scade odată cu creșterea gradientului de presiune din cavitatea craniană, fapt care duce la deplasarea masei cerebrale și compresiunea trunchiului.

Scanned with OKEN Scanner

Autorii cred că uneori, creşterea considerabilă a presiunii CO_2, din cauza unei ventilaţii inadecvate, duce la vasodilataţia cerebrală.

Alteori, nu se observă nici o creştere a presiunii CO_2 în astfel de situaţii, sugerînd o scădere a autoreglării normale în prezenţa creşterii presiunii.

În cazul traumatismelor cranio-cerebrale, Vapalahti şi Troupp (1971) susţin că nivelul presiunii este un ghid sigur de deces.

Jennett şi Johnston (1972) nu confirmă acest fapt, deoarece mulţi bolnavi au decedat cu o presiune joasă. Dar la 5 din 9 asemena decese s-a găsit la autopsie o extensivă degenerare a substanţei albe.

Recunoaşterea timpurie a acestei leziuni este importantă din cauză că aceşti pacienţi pot supravieţui luni de zile într-o stare vegetativă. Deci, afirmă autorii, relaţia între presiunea intracraniană şi masa leziunii este mai puţin consistentă decît ne putem aştepta. Cînd există o mare presiune intracraniană, monitorizarea are avantajul asupra eficacităţii tratamentului care poate fi limitat. La autopsie, s-au constatat deplasări şi hernii cerebrale, la toate cazurile cu presiune mare şi numai la jumătate din cei cu presiune joasă.

Experimental, pe cîini, s-a arătat că autoreglarea circulaţiei cerebrale în scopul reducerii presiunii de perfuzie cerebrală este mai eficientă, cînd aceasta este redusă de creşterea presiunii intracraniene decît cînd presiunea sistemică scade (Miller şi colab., 1971).

Experimentînd pe maimuţe, Jannett şi colab. (1972) au constatat că atunci cînd presiunea intracraniană creşte, circulaţia sanguină cerbrală creşte înainte de a coborî, din cauza creşterii presiunii sistemice asociată cu răspunsul Cushing. Oricum, măsurarea presiunii intracraniene ne arată gradul de ignoranţă asupra complexului dinamic intracranian, precipitat de diferite cauze. La bolnavii cu tumori cerebrale, măsurarea presiunii intracraniene o perioadă de o săptămînă mai mult ne-ar furniza date sigure, exacte şi universal aplicabile. Faptul nu necesită un chirurg, nu cauzează nici un disconfort, risc sau inconvenient pacientului şi nu se interpune aplicării tratamentului sau investigaţiilor medicale (Richardson şi colab., 1972).

Amintim că undele de presiune intracraniană în caz de tumori cerebrale au fost descrise de Lundberg în 1960 ca fiind următoarele:

Undele A (unde în platou) care constau dintr-o bruscă ridicare de presiune de 50—100 mmHg. Durează 5—45 minute şi sînt urmate de o rapidă revenire la presiunea de bază. Ele se dezvoltă cînd compensarea intracraniană pentru creşterea presiunii începe să diminueze şi este periclitat fluxul sanguin satisfăcător. Cu cît magnitudinea undelor A este mai înaltă şi de durată mai lungă cu atît mai mult este ameninţat fluxul sanguin cerebral continuu. Clinic, în această fază se modifică nivelul de cunoştinţă, apare edemul papilar şi celelalte simptome de hipertensiune intracraniană. Totuşi, absenţa acestor simptome nu exclude o presiune intracraniană înaltă în faza de compensare. Clinic, faptul se traduce prin aceea că unii bolnavi pot fi liberi de orice simptom cînd presiunea intracraniană este ridicată, pe cînd alţii pot avea disfuncţii cerebrale mari cu presiune intracraniană normală. Problema localizării leziunii îşi spune cuvîntul. Prezenţa edemului papilar este asociată cu aceste unde în platou aproape în jumătate din cazuri dar interesant este faptul că aceste unde nu au fost văzute în absenţa edemului papilar (Richardson şi colab., 1972).

Scanned with OKEN Scanner

Undele B se compun din oscilații ritmice, cu o amplitudine de 10—15 mmHg și o frecvență de 1—2 pe minut. Ele reprezintă un stadiu timpuriu al deprimării alimentării arteriale și poate reflecta o modificare de scurtă durată a volumului de sînge intracranian.

Undele C sînt oscilații ritmice, cu o amplitudine mai mică, dar care apar de mai multe ori pe minut. Par să fie în legătură cu respirația neregulată.

În anul 1892, Crashey a sugerat pe plan teoretic, că presiunea intracraniană normală în poziție verticală este subatmosferică.

Ayer (1925) menționa că presiunea LCR în cisterna magna era sub zero. Masserman (1934) a observat că presiunea LCR medie în poziție șezîndă este aproximativ egală cu distanța de la cisterna magna.

Pollock și colab. (1936) au confirmat experimental ceea ce Grashey a dedus teoretic și au conchis că masa cerebrospinală este supusă presiunii atmosferice, numai prin intermediul vaselor sanguine. Apoi Bradley (1970), Fox și colab. (1972) și Mc. Cullough și colab. (1972) au demonstrat prin măsurare directă, că presiunea în ventriculii omului este mai mică decît presiunea atmosferică atunci cînd pacientul se află în poziție șezîndă sau în ortostatism. Presiunea intraventriculară normală al nivelul foramenului Monro este de aproximativ 70 mm H_2O.

Distanța aproximativă între foramenul Monroe și cisterna magnum este de 70 mm. Fox și colab. (1972) și Mc. Cullough și colab. (1972) au notat că șuntul ventriculoperitoneal scade semnificativ presiunea intraventriculară prin faptul că acționează ca un sifon, al cărui capăt inferior se deschide în atmosferă via cord sau cavitate peritoneală, care se află la o distanță semnificativă de foramen magnum. Datorită acestui fapt, la copii, poziția verticală poate cauza o deprimare a fontanelelor, iritabilitate, craniosinostoză (Anderson, 1966, Kloss, 1968) sau transformarea unei H comunicante în una necomunicantă cu stenoză sau ocluzie de apeduct (Foltz și colab. 1966). La adult această scădere a presiunii intracraniene produce cefalee (Jackson și colab., 1965) sau dezvoltarea unui hematom.

Din această cauză, Rayport și Reiss (1969) au evaluat valvele existente în situație pulsatilă. Fapt este că există variații semnificative în privința răspunsului diferiților pacienți hidrocefali la același șunt de unde și necesitatea de a se stabili mai corect, pentru fiecare, tipul de valvă.

Portnoy și colab. (1973) introduc o valvă antisifon pentru a preveni apariția unei presiuni intraventriculare subnormale în poziție verticală, depresiunea fontanelelor, suprapunerea oaselor craniene în poziție verticală, cefaleea, apariția hematoamelor subdurale, stenoza sau ocluzia apeductală etc. Autorii afirmă că fără valvă antisifon în sistemul de șunt, presiunea intraventriculară a fost de 60 mm H_2O cînd pacientul era culcat și minus 425 mm H_2O după 120 minute de poziție șezîndă.

După plasarea valvei antisifon presiunea în poziție culcat a fost de 80 mm H_2O iar după 135 minute de poziție șezîndă a fost de minus 70 mm H_2O. Pentru a se dovedi utilitatea acestor valve antisifon este necesară o experiență pe multe cazuri, mai ales că valvele actuale sînt cu sens unic, funcționează numai la o anumită presiune iar clinic nu pare să existe o diferență de presiune hidrostatică prea mare la pacienții culcați și în picioare. Din cele arătate se constată că înregistrarea presiunii LCR în H, deși importantă, nu ne-a dezvăluit încă secretele.

Scanned with OKEN Scanner

În concluzie, au fost sugerate și aplicate numeroase tehnici în scopul de a confirma diagnosticul de H și a stabili criteriile pentru aplicarea tratamentului chirurgical. Oricum, se găsesc opinii și constatări contradictorii asupra valorilor lor absolute și relative, deoarece fiecare investigație explorează numai unul sau cîteva aspecte din multiplele mecanisme fiziopatologice ale H. Salmon (1971, 1972) nu raportează nici o corelație între cele mai multe criterii diagnosticate ale H obstructive și procedeele de șuntare. Concluzia sa a fost adoptată și de alți investigatori ca : Shenkin și colab. (1973), Banister (1972), Guidetti și colab. (1972), Wolinsky și colab. 1973, Yasargil și colab. (1973) etc. Îndoiala asupra exactității oricărui test sau combinație de teste, în ce privește predicția reacției șuntului la pacienții cu HPN, și-o exprimă și Stein și Langfitt (1974). Măsurarea debitului sanguin cerebral și înregistrarea continuă a presiunii intracraniene, deși sînt de un considerabil interes științific, nu ne-au dezvălui încă secretele. Hotărîrea de a aplica un șunt la un bolnav nu trebuie să depindă de rezultatele procedeelelor de testare. Puncția lombară, PEG care confirmă prezența H și exclude un proces înlocuitor de spațiu, cisternografia și starea clinică rămîn esențiale în apreciere.

TRATAMENT

Tratamentul H prin stabilirea comunicării între LCR și sistemul vascular a fost sugerat de Gartner în 1895. Dar cercetările pentru aplicarea unui tratament adecvat al H au pornit de la propunerea originală a lui Dandy de a extirpa plexurile coroide. Ventriculostomia ventriculului 3 pentru H obstructivă și diferitele metode de derivare a LCR în compartimentul vascular sau alte compartimente ale corpului, au ca principiu de bază, reducerea presiunii LCR prin acumularea în exces a acestuia în spațiile de circulație. Sibayan și colab. (1970) sugerează că metoda ideală de tratament pentru H trebuie să tindă a reduce presiunea medie a LCR și diminuarea și ameliorarea presiunii pulsatile a acestuia. Reducerea presiunii pare mult mai importantă deoarece aceasta are ca rezultat și scăderea presiunii pulsatile.

Derivațiile LCR au ca efect ambele modalități. Un alt efect favorabil al derivației este obținut și datorită îmbunătățirii debitului sanguin cerebral prin scăderea presiunii intracraniene.

TEHNICI OPERATORII

Șuntul lomboperitoneal a fost făcut prima dată de către Fergguson (1898) care a conectat spațiul subarahnoidian cu cavitatea abdominală, prin intermediul unei sîrme de argint introdusă printr-un canal forat într-o vertebră lombară. Cushing (1910), în cele 12 lomboperitoneostomii transvertebrale, a întrebuințat o canulă de argint. Heile (1914) a întrebuințat ca material de derivație cauciuc și vene, dar fără succes. Davidoff (1929) a încercat experimental, pe cîini, folosirea unei grefe autogene din piele tubulară. Ingraham și colab. (1947) au folosit polietilenă în procedee neurochirurgicale. Apoi acest material a fost întrebuințat cu succes de către Matson (1949) în prima sa lomboureterostomie, în 1948. Cone și colab. (citat

Scanned with OKEN Scanner

În concluzie, au fost sugerate și aplicate numeroase tehnici în scopul de a confirma diagnosticul de H și a stabili criteriile pentru aplicarea tratamentului chirurgical. Oricum, se găsesc opinii și constatări contradictorii asupra valorilor lor absolute și relative, deoarece fiecare investigație explorează numai unul sau cîteva aspecte din multiplele mecanisme fiziopatologice ale H. Salmon (1971, 1972) nu raportează nici o corelație între cele mai multe criterii diagnosticate ale H obstructive și procedeele de șuntare. Concluzia sa a fost adoptată și de alți investigatori ca : Shenkin și colab. (1973), Banister (1972), Guidetti și colab. (1972), Wolinsky și colab. 1973, Yasargil și colab. (1973) etc. Îndoiala asupra exactității oricărui test sau combinație de teste, în ce privește predicția reacției șuntului la pacienții cu HPN, și-o exprimă și Stein și Langfitt (1974). Măsurarea debitului sanguin cerebral și înregistrarea continuă a presiunii intracraniene, deși sînt de un considerabil interes științific, nu ne-au dezvălui încă secretele. Hotărîrea de a aplica un șunt la un bolnav nu trebuie să depindă de rezultatele procedeelelor de testare. Puncția lombară, PEG care confirmă prezența H și exclude un proces înlocuitor de spațiu, cisternografia și starea clinică rămîn esențiale în apreciere.

TRATAMENT

Tratamentul H prin stabilirea comunicării între LCR și sistemul vascular a fost sugerat de Gartner în 1895. Dar cercetările pentru aplicarea unui tratament adecvat al H au pornit de la propunerea originală a lui Dandy de a extirpa plexurile coroide. Ventriculostomia ventriculului 3 pentru H obstructivă și diferitele metode de derivare a LCR în compartimentul vascular sau alte compartimente ale corpului, au ca principiu de bază, reducerea presiunii LCR prin acumularea în exces a acestuia în spațiile de circulație. Sibayan și colab. (1970) sugerează că metoda ideală de tratament pentru H trebuie să tindă a reduce presiunea medie a LCR și diminuarea și ameliorarea presiunii pulsatile a acestuia. Reducerea presiunii pare mult mai importantă deoarece aceasta are ca rezultat și scăderea presiunii pulsatile.

Derivațiile LCR au ca efect ambele modalități. Un alt efect favorabil al derivației este obținut și datorită îmbunătățirii debitului sanguin cerebral prin scăderea presiunii intracraniene.

TEHNICI OPERATORII

Șuntul lomboperitoneal a fost făcut prima dată de către Fergguson (1898) care a conectat spațiul subarahnoidian cu cavitatea abdominală, prin intermediul unei sîrme de argint introdusă printr-un canal forat într-o vertebră lombară. Cushing (1910), în cele 12 lomboperitoneostomii transvertebrale, a întrebuințat o canulă de argint. Heile (1914) a întrebuințat ca material de derivație cauciuc și vene, dar fără succes. Davidoff (1929) a încercat experimental, pe cîini, folosirea unei grefe autogene din piele tubulară. Ingraham și colab. (1947) au folosit polietilenă în procedee neurochirurgicale. Apoi acest material a fost întrebuințat cu succes de către Matson (1949) în prima sa lombureterostomie, în 1948. Cone și colab. (citat

Scanned with OKEN Scanner

de Jackson, 1941) au prezentat un studiu de folosire a polietilenei în lombo-peritoneostomii, în 1949. Totuși, polietilena și șuntul lomboperitoneal au fost virtual abandonate din cauza frecvenței buclării, fracturii și obstrucției care au apărut (Alexander și colab. 1953, Ames, 1967, Harsh, 1954, Jackson și colab., 1955, Scott și colab., 1955, Murtagh și colab., 1967). Într-o tentativă de a menține în siguranță capătul peritoneal, Harsh (1954) a întrebuințat procedeul lombo-falopian. Picaza (1956), încercînd a înlătura frecventele obstrucții abdominale, a amplasat tubul în spațiul retro-omental. Scott și colab. (1955) folosind ansamble de cauciu, vinylin și polietilenă la derivațiile lomboperitoneale și ventriculoperitoneale au obținut un control al H la 9% din ele. Introducerea silasticului a determinat noi tentative pentru această formă de derivație.

Jones (1967) afirmă că din 25 femei cu derivații lombofalopiene și 38 bărbați cu derivații lomboperitoneale, 57 au avut evoluție bună dar 6 au decedat.

Murtang și colab. (1967) au comunicat 53 pacienți cu derivații peritoneale din care 46 lomboperitoneale. Eisenberg și colab. (1971) au făcut 34 șunturi lomboperitoneale la copii. Autorii afirmă că, ușurința plasării și revizuirii acestor șunturi precum și relativ benignele complicații care apar, justifică întrebuințarea acestei metode în continuare.

Hoffman și colab. (1976) întrebuințează pentru șuntul lomboperitoneal tuburi de silastic în formă de T. Bara lui T este de 3 cm lungime, are un calibru mai mic decît restul tubului (diametrul intern de 1 mm) și este găurită. Operația se face cu bolnavul în decubit lateral drept, cu partea stîngă a abdomenului, flancul și spatele în cîmpul operator. Se creează o breșă între lamele T_{12}—L_1 după care se incizează dura și arahnoida pe linia mediană pe o lungime de 4 mm. Cu un instrument special capătul în T se inseră subarahnoidian după care dura se coase de fiecare parte a tubului. Capătul distal al cateterului conține o valvă care se deschide la o presiune de 30—60 mm. Porțiunea abdominală a tubului este tunelizată adînc în mușchii paravertebrali. Printr-o incizie în cadranul inferior abdominal cateterul este introdus în cavitatea peritoneală. Recent șuntul lomboperitoneal a dispărut. Această metodă ar mai putea fi întrebuințată la cazurile la care derivația ventriculo-cardiacă nu se mai poate face din cauza unor eșecuri repetate, infecție cranio-cervicală, epanșament lichidian cronic după intervenții pe fosa posterioară, malformații vasculare de mare volum care complică o H cu risc de sîngerare preoperatorie etc. Ca tehnică, tubul de silicon este amplasat subarahnoidian lombar în jos către coada de cal, după o prealabilă hemilaminectomie și secționare a durei. Dura se închide etanș. Mușchii spinali sînt incizați 2 cm în așa fel încît angularea tubului să fie mai mică. Un alt tub subcutan se introduce în cavitatea peritoneală 10—12 cm.

Derivația ventriculo-cardiacă (ventriculo-atrială, ventriculocavală) pare la ora actuală, la adult, intervenția cea mai simplă și cea mai eficace. În 1952, Nulsen și Spitz au introdus un sistem de valvă reglatoare, conectată la ventriculul lateral cerebral și vena jugulară.

În 1956, Spitz și Holter au făcut prima valvă efectivă, dar ea nu putea fi sterilizată la autoclav, avea tendința de a se bloca cu proteine din LCR și nu regla adecvat presiunea. Ulterior, autorii au perfecționat-o, înlăturînd multe din inconveniente. Valvele pot fi de presiune extra-joasă atunci cînd sînt reglate a se deschide la o presiune de 5—10 mm H_2O, de joasă

presiune, între 10—50 mm H_2O, de presiune medie între 20—100 mm H_2O, de presiune înaltă între 50—125 mm H_2O și de presiune extra-înaltă acelea care funcționează între 100—200 mm H_2O (Fox și colab., 1972). În comerț există mai multe tipuri de valvă (Ames, Denver, Hakim, Holter, Pudenz, Raimondi) dar cele mai întrebuințate sînt valvele Holter și Pudenz.

Valva este plasată sub scalp de obicei în regiunea mastoidiană dreaptă pentru a putea fi pompată și a-i determina funcționalitatea.

Proximal, valva se conectează la un cateter în unghi drept, înserat în ventriculul lateral, printr-o gaură de trepan făcută temporal posterior, în regiunea occipitală, sau parietal posterior la 4 cm de linia mediană, pentru a se introduce vîrful perforat al cateterului ventricular în cornul frontal, departe de plexul coroid. De obicei se folosește ventriculul lateral drept. Illingworth și colab. (1971) au drenat ambii ventriculi laterali prin conectarea cateterelor ventriculare la un tub în Y. Alți autori, inițial au conectat drenul ventricular cu rezervorul Rickham pentru a măsura presiunea intraventriculară, după care au completat intervenția cu valva Holter. Gutierez-Lara și Hakim (1975) au prezentat în 1969 o nouă tehnică de amplasare a cateterului cerebral în V 3. Pentru a evita obstrucția cu plex coroid, detritusuri cerebrale sau cheaguri, se face o incizie antero-posterioară de 3 cm la 13 cm de nasion și 4 cm la stînga liniei mediane. Gaura de trepan este centrată pe sutura coronară. Dura este incizată iar arahnoida și pia coagulată. Cateterul ventricular cu stiletul său se introduce, ghidat fiind în 2 planuri, din care unul spre centrul marginei inferioare a orbitei de partea opusă și altul perpendicular pe sutura coronară. El trece prin gaura Monro, dilatată pentru a intra în ventriculul 3. Lungimea cateterului introdus variază între 9 și 9,5 cm. Cînd este poziționat corect capătul cateterului va fi exact la linia de centru pe radiografia de față și în interiorul patrulaterului (între ventriculele ce intersectează clinoidele anterioare și proiecția conductului auditiv, pe de o parte și între linia orizontală a planului sfenoidal și o altă linie paralelă cu 2 cm deasupra) descris de Azambuja și colab. (1956). Ventriculul 3 conține cel mai puțin plex coroid iar pulsul și circulația LCR sînt extrem de intense, avînd o acțiune de spălare continuă a creierului. Cateterul distal poate fi introdus în atriu prin vena facială comună sau direct prin vena jugulară internă.

Dacă este necesar, valva poate fi pusă și în stînga. În astfel de situație, dificultatea este mai mare deoarece cateterul distal tinde a se duce în vena subclavie stîngă. Verdura și col. (1973) au descris o nouă tehnică care constă în cateterizarea venei subclaviculare atunci cînd vena jugulară internă nu este accesibilă din cauza trombozei. Cateterul cardiac poate fi conectat cu un electrocardiograf și împins în atriul drept pînă se înregistrează unda P bifazică, ce indică poziția medio-atrială a acestuia. Referirea cateterului distal la corpul vertebral toracic, sau spațiul intercostal, poate fi eronată, atunci cînd există anomalii congenitale ale vertebrelor toracice.

Obstrucția tubului prin tromboză se face mai ușor cînd capătul distal al acestuia rămîne în vena cavă superioară. Kurlander și Chua (1967) afirmă că, fără angiografie, nu putem avea certitudinea poziției corecte a cateterului, deși o evaluare destul de sigură poate fi făcută printr-o radiografie toracică centrată pe mijlocul regiunii. Capătul inferior al venei cave supe-

Scanned with OKEN Scanner

rioare corespunde cu nivelul vertebral 4 toracale (Overton și colab., 1966) dar Kurlander și colab. (1967) cred că e ceva mai jos. Nugent și colab. (1966) recomandă localizarea capătului distal al cateterului prin angiocardiografie, numai cînd pacientul se simte rău și înainte de revizia șuntului.

În afara tehnicilor clasice, cateterul distal a fost implantat în spațiul pleural (Ransohoff, 1954), după ce a fost trecut pe sub țesutul subcutanat al gîtului și paramedian de coloana toracală pînă în spațiul 5 intercostal, unde printr-o mică deschizătură a mușchilor intercostali este introdus în cavitatea pleurală. Șuntul ventriculo-peritoneal descris de Scott și colab. (1955) constă în dirijarea tubului distal, pe sub țesutul subcutanat, pînă la un punct situat sub marginea costală unde se face breșă în peretele abdominal. Luyendijk și colab. (1959) modifică tehnica standard prin adăugarea unei clapete perforate al capătul tubului, pentru a minimaliza obstruarea acestuia. În 1956, Picaza raportează experiențele sale cu șunturi subarahnoido-peritoneale. Toate raporturile indică o puternică tendință a acestui șunt peritoneal de a se obstrua. Ca șunturi plasate în canalele epiteliale, Smith și colab. (1958) au descris ventriculo-colecistostomia în care tubul peritoneal a fost plasat în vezica biliară sau canalul cistic. Harsh (1954) a descris ventriculo-salpingostomia la care tubul distal a fost inserat în capătul distal al unei trompe Faloppe secționate.

Autorul a făcut apoi și o salpingostomie subarahnoidiană lombară realizată în cazuri de H comunicantă. Neuman și colab. (1959) au descris o ileostomie subarahnoidiană-lombară. Un șunt care făcea legătura între ventricul și canalul toracic a fost făcut de către Yaloyama și colab. (1959). Toți cei trei pacienți au murit în 2 săptămîni prin obstruarea canalului toracic. Șuntul care lega ventriculii cerebrali cu canalul lui Stennon a fost făcut de către Parkinson și Join (1961), dar cei 3 pacienți au decedat după 3 luni de la operație. De la descrierile originale ale celor 5 șunturi care legau ventriculii cu anumite canale epiteliale, nici un raport în plus nu a apărut în literatură.

Pierderile continue de electroliți din corp, constituie un serios risc pentru viața acelor pacienți. Șuntul subarahnoido-intervertebral a fost imaginat de Ziemnowicz (1949) și constă în stabilirea unei legături a LCR cu spongioasa corpurilor vertebrale L_4—L_5.

În 1951, Matson a descris un șunt ventriculo-uretral, în care rinichiul de acea parte a corpului este înlăturat. Apoi (1953) autorul a descris un șunt subarahnoido-ureteral, ambele abandonate ulterior datorită complicațiilor frecvente.

Abraham și Chardy (1963), pornind de la faptul că chirurgia tumorilor de fosă posterioară este însoțită de o mortalitate mai mare decît cea a tumorilor supratentoriale, datorită creșterii presiunii intracraniene, mai accentuat în ziua a 2-a și a 3-a de la operație, au întrebuințat șuntul ventriculo-atrial, cu rezultate bune imediat ce diagnosticul de proces înlocuitor de spațiu în fosa poterioară a fost pus. Prin faptul că excesul de LCR este derivat în curentul sanguin, dispare posibilitatea pierderii apei și electroliților, sau a acumulării de fluid în cavitățile corpului, cum se întîmplă în celelalte procedee. Neurochirurgul poate efectua singur această operație, fără a mai avea nevoie de alți specialiști (urolog sau chirurg general). Tubulatura și valva, fiind superficiale, se pot ușor verifica. Alegerea tipului de valvă impune utilizarea unor sisteme de joasă presiune la cazurile cu presiune intra-

Scanned with OKEN Scanner

craniană puțin ridicată, dar trebuie luate în considerație și puseurile nocturne de creștere a presiunii. De asemenea trebuie să se știe că presiunea în poziție șezîndă este mai mică, uneori negativă, față de cea în decubit dorsal. După derivație, presiunea negativă se poate accentua.

Lungimea cateterului de sub valvă (în special la cei cu derivație ventriculo-peritoneală) are mare importanță în apariția fenomenului de hipopresiune, în poziție șezîndă, deoarece presiunea din jugulară diferă de cea peritoneală. Important rămîne efectul de sifon care apare în trecerea de la decubit dorsal la poziția șezîndă sau în picioare.

Leheta și Kazner (1974) au folosit la toți pacienții cu o presiune LCR mai mare de 140 mm o valvă de presiune înaltă, iar la cei cu o presiune mai mică de 140 mm, o valvă cu presiune medie. Wolinsky și colab. (1973) au pus la toți pacienții cu HPN șunturi ventriculo-atriale cu valvă de joasă presiune. Salmon (1972) obișnuia a face, pe cît posibil, operația de derivare în ziua studiului cu aer sau în ziua următoare.

În plus, pacientul primea o doză standard de uree sau manitol cu 2 ore înaintea intervenției chirurgicale, spre a proteja creierul de orice hipertensiune intracraniană, datorită anesteziei. Autorul a folosit valva Holter cu presiune medie sau joasă, după presiunea intracraniană. La mulți pacienți a folosit derivații peritoneale cu valvă de joasă presiune și cateter peritoneal Salmon. Alți pacienți au fost tratați cu valva Denver cu nivel crescut. Shenkin și colab. (1973), la cei 28 pacienți cu demență senilă și HPN, au folosit valva Holter cu joasă presiune la 18 bolnavi și cu presiune medie la 10. Zander și colab. (1968) au fixat la bolnavii cu H posttraumatice, drenul ventricular cu rezervorul Rickham pentru a măsura presiunea intraventriculară, după care au completat intervenția cu ajutorul unei valve Holter cu presiune medie. Cînd au avut certitudinea unei presiuni intraventriculare ridicate, au practicat intervenția într-un timp, avînd grijă a măsura presiunea intraventriculară în timpul operației și după.

Spetzler și colab. (1977) descriu o tehnică percutantă de șunt prin folosirea curentă a puncției cervicale laterale între C_1—C_2, cu un ac Touhy nr. 16, prin care introduc un cateter de silastic consolidat cu arc, pentru a realiza derivații în cisterna magna în H comunicante (derivații cisterno-atriale) stenoza de apeduct (derivații ventriculocisternale), pentru a drena chisturile tumorale necomunicante și pentru administrarea de antibiotice.

Introducerea cateterului jugular în derivații cisternoatriale peritoneale și în derivații lomboperitoneale o fac printr-un ac de puncție drept nr. 14, după care tubul este fixat subcutan.

În stenoza de apeduct, prin derivația ventriculocisternală se realizează o derivație Torkildsen, dar cu eliminarea riscurilor unei operații pe fosa posterioară. Realizarea unei derivații între chist (cateter plasat direct în chist) și cisterna magna, duce la anularea problemei diferențelor de presiune cînd lichidul chistic este plasat în peritoneu sau atrium. Introducerea unui cateter în cisterna magna și conectarea acestuia la rezervor subcutan, ne poate facilita injectarea unor medicamente și extragerea unor eșantioane de LCR în caz de arahnoidită spinală cu blocarea spațiului subarahnoidian spinal. Deși calea spre cisterna magna prin puncționarea spațiului între C_1—C_2, este sigură și simplă, lezarea arterei vertebrale și a măduvei rămîne un risc potențial. Aceste complicații pot fi evitate prin verificarea radiografică a acului (Spetzler și colab., 1977).

Scanned with OKEN Scanner

Kempe și Blaylock (1977), stimulați de comunicarea lui Gatai și Foldi (1961), au întrebuințat șuntul ventriculolimfatic la 16 pacienți, cu rezultate foarte bune.

Tehnica constă în inserarea clasică a cateterului în cornul ventricular occipital, printr-o gaură de trepan dată la 8 cm deasupra protuberanței occipitale externe și la 3,5 cm de linia mediană.

Se descoperă apoi canalul toracic printr-o incizie de 10 cm situată la 1 cm deasupra și paralel cu clavicula. Incizia pornește medial peste inserția claviculară a sternocleidomastoidianului.

De obicei, canalul toracic se găsește în partea laterală a venei jugulare interne, dar se cunoaște o mare varietate anatomică a porțiunii terminale o acestuia în ceea ce privește locul de intrare în sistemul venos. Deși prezintă o valvă la acel nivel, care nu permite refluxul sanguin, Kinnaert (1973) a descris apariția acestui reflux în timpul procedeelor chirurgicale.

Din cauza dificultăților de izolare a canalului toracic la copii, Kempe și colab. (1977) s-au limitat în a aplica tehnica numai la hidrocefalii adulți. Cel mai tînăr pacient a fost de 19 ani.

După descoperirea a 3—4 cm din canalul toracic, se pune un clip provizoriu la 3—4 mm deasupra inserției acestuia, pentru ca după 10 minute să se dilate pînă la un diametru de 5 mm. Se pune un al doilea clip provizoriu la 3 cm de primul și se face o incizie de 2 mm, între cele 2 clipuri, după care se fixează cu mai multe suturi, pentru a nu se torsiona. Mare atenție trebuie dată tubului care se introduce în canalul toracic pentru a se opri la 5 mm de valva distală.

Tubul se fixează cu 2 ligaturi. Clampul distal se ridică iar a treia ligatură se pune la nivelul clampului proximal care se scoate.

Autorii afirmă că metoda oferă avantaje față de alte șunturi ventriculo-vasculare, prin înlăturarea valvei mecanice, a posibilității colonizării bacteriene, a sifonajului, a malfuncției mecanice a sistemului de derivație și a imposibilității obstruării lumenului cu cheaguri sanguine.

Ideea drenajului LCR ventricular în sistemul vascular aparține lui Gartner, care în 1895, la reuniunea națională științifică de la Lubeck a imaginat acest concept. În anul 1908, Payr a unit ventriculul lateral drept cu sinusul longitudinal printr-un segment de venă, iar în 1911, tot el a unit ventriculul lateral drept cu vena jugulară printr-un tub. Alți autori au încercat același lucru, dar inconvenientul era că drenurile se obstruau rapid. După încercarea lui Nulsen și Spitz (1952) a intervenit Holter (1966), mecanic din Pensylvania, tatăl unui copil hidrocefal, care la indicațiile lui Spitz a creat valva care și astăzi îi poartă numele. În 1957, Pudenz și colab. au utilizat valve descrise originar de Heyer, plasate în atriul drept, la capătul tubului distal. Printre derivațiile externe ale LCR descrise mai sus, se numără și ventriculo-mastoidostomia lui Nosik (1950). Prima operație reușită de acest fel a fost făcută de Folz și Ward (1956).

Ca derivații interne Dandy (1922) și apoi Stookey și Scarff (1936) au practicat perforarea lamei supraoptice sau terminale (ventriculostomia ventriculului 3). Această operație și-a pierdut popularitatea deși Scarff (1968) a arătat că cel mai mare succes pe termen lung l-a obținut prin această metodă. În H obstructive interne (necomunicante), la care spațiile subarahnoidiene sînt permeabile se poate efectua o ventriculo-cisterno-

stomie prin deschiderea planșeului ventriculului 3 în cisterna interpedunculară cu trocarul-leucotom, după tehnica descrisă de Guiot și colab. (1968). Se transformă astfel o H obstructivă în una comunicantă.

Galibert și colab. (1976), utilizînd această tehnică, au făcut derivații interne, prin realizarea unei ventriculostomii stereotaxice sau ventriculoscopice a planșeului ventriculului 3, în scopul asigurării unei comunicații între sistemul ventricular și cel cisternal obținînd rezultate bune la un număr de cazuri cu H cronică, la adulți, care aveau ventriculul 3 foarte dilatat și cu voluminos recesus infundibular. Dacă deschiderea este făcută în cea mai subțire porțiune a lamei terminale sau a planșeului ventriculului 3, aceasta rămîne deschisă deoarece în timp de 2—3 săptămîni marginile deschizăturii se epitelizează prin unirea ependimului ventricular cu pia mater. Cateterizarea apeductului dinspre ventriculul 4 se poate face, dar cu mare prudență și în cazuri foarte particulare. Ventriculo-cisternostomia Torkildsen datează din 1939 și constă în plasarea unui capăt al unui tub de plastic, transcortical, în unul din ventriculii laterali și a celuilalt capăt, în jos, pe osul occipital în cisterna magna. Se face astfel o punte de drenaj peste apeduct și ventriculul 4. Au mai fost propuse și alte șunturi intracraniene (interne) ca : șuntul ventriculo-transcalos anterior (Lazorthes, 1953), șuntul ventriculo-transcalos posterior pentru drenare în cisterna ambiens (Kluzer și Geuna, 1955), șuntul ventriculo-chiasmatic propus de Feld (1951) și realizat pentru prima dată de Burmeister (1959), șuntul între ventriculul 3 și 4, realizat de Dandy (1920) și reactualizat de Leksell (1949), șuntul ventriculo-subdural (Forrest și colab. 1957) și șuntul lombar subarahnoidian cu spațiul lombar epidural (Hakim și colab. 1966). În 1918, Dandy a propus distrugerea plexurilor coroide din ventriculii laterali pentru a reduce formarea LCR. Datorită insucceselor, în 1922, Dandy propune cauterizarea endoscopică a acestora, operație reluată de Putnam (1934) și Scarff (1952) cu rezultate mai bune. Datorită insucceselor și unui grad redus de reușită, aceste operații au fost părăsite.

Controlul funcționării derivației, la copil, unde există fontanele sau edem papilar, este mai ușor. La adult, evoluția clinică ne poate procura informațiile necesare. Mai obiectiv, continuitatea sistemului poate fi testată prin apăsarea pe valvă. Dacă aceasta se comprimă, dar nu revine, înseamnă că este blocat tubul distal. În cazul cînd H este evolutivă, valva deși funcționează, excesul de LCR nu este drenat suficient de către derivație. În astfel de cazuri apar semne de H progresivă cu creșterea presiunii intracraniene, fapt pentru care bolnavul va fi reexplorat, indiferent dacă la palpare valva pare să funcționeze. Alteori, deși valva este în perfectă stare de funcționare, nu drenează nimic, deoarece H s-a stabilizat și nu mai există o suprapresiune ventriculară. Pomparea unui mediu de contrast prin porțiunea distală a șuntului, sub observația fluoroscopică, a fost propusă de Salmon (1971). Determinarea presiunii LCR în rezervorul Salmon-Rikham, plasat în sistem, sau prin puncția lombară, trebuie să ne indice o scădere a acesteia sub 50 mm după derivație. Dacă este mai mare, Salmon (1973) presupune că derivația nu funcționează normal și trebuie înlocuită. Autorul de mai sus afirmă că, o creștere de la moderat la pronunțat a proteinei din LCR este rezultatul unui lichid spinal stagnat și o dovadă indirectă de proastă funcționare a șuntului. Ventriculografia și cisternografia izotopică, sînt mijloace excelente de determinare a garanției derivației. Cînd

Scanned with OKEN Scanner

funcționează corespunzător, substanța radioactivă injectată lombar curge rapid corespunzător, spre derivație. Obișnuit, cea mai mare cantitate de substanță radioactivă se găsește în sistemul ventricular după 3 ore, iar după 24 ore cea mai multă este transportată din ventriculi în sîngele circulant. Dimensiunea ventriculilor poate fi estimată cu această metodă prin faptul că injectarea cu aer la unii bolnavi cu șunt ventriculo-atrial este considerată de mulți autori hazardată. Prin urmare, concentrarea rapidă a substanței radioactive în ventriculii cerebrali și dispariția rapidă a acesteia, precum și dimensiunea sistemului ventricular sînt indici prețioși pentru determinarea eficacității derivației.

După cum am văzut, multiplele metode de stabilire a funcționării șuntului la pacienții tratați de hidrocefalie au fost prezentate (Anderson și colab., 1968, Atkinson și colab., 1967, Davidof și colab., 1959, Hoppenstein 1965, Jepsson 1964, Martin și colab. 1970, Rowan și colab., 1970, Shulman și colab., 1968) dar cea mai simplă și eficace este șuntgrama lui Dewey și colab. (1976).

Tehnica constă în dezinfectarea minuțioasă a pielii de deasupra valvei și puncționarea acesteia cu un ac de mărimea 25, prin care se injectează 2cc. de substanță opacă (Conray 60). Timpul de expunere este de 1/60 secunde sau mai puțin. Filme adiționale se obțin la 3 minute interval, pînă cînd totul se clarifică. Dacă nu apare clarificarea după 9 minute, șuntul este pompat și se face filmul final. Depinzînd de ușurința aspirației, injectării, de timpul de clarificare (eliminare a substanței opace), de prezența sau absența scurgerii și a nodurilor sau manșoanelor mezoteliale, șuntul este plasat în categoria celor normale, anormale, sau cu semn de întrebare.

Șuntul este considerat normal dacă se golește în 3 minute.

Șuntul este considerat anormal cînd nu se clarifică în 9 minute și cînd apar disconexiuni sau constricții ale tubului.

În categoria celor cu semn de întrebare sînt incluse șunturile la care LCR este ușor aspirat, injectat, nu are blocaj și necesită 6 minute sau mai mult pentru eliminarea substanței de contrast pentru a se clarifica.

Perforarea valvei Holter de mai multe ori nu a dus la nici un fel de complicație.

În concluzie, hotărîrea de a se aplica un șunt la un pacient se va face după confruntarea datelor clinice, radiologice și izotopice.

Unii autori spun că decizia nu trebuie luată sub acest ansamblu de date și că puncția lombară și PEG spre a confirma prezența H și a exclude un proces înlocuitor de spațiu, rămîn esențiale în apreciere.

Pedersen și Hasse (1973) nu consideră refluxul cisternoventricular persistent în asociere cu fluxul normal convexial o indicație adecvată pentru derivație. La pacienții care au demonstrat reflux cisterno-ventricular persistent după 48 ore și dilatare ventriculară neprogresivă la PEG, indicația operatorie este discutabilă. Bolnavii, la care domină leziunile tisulare cerebrale primare, nu se ameliorează după șunt. Ameliorarea cea mai evidentă poate fi așteptată de la pacienții cu deficite neurologice ușoare și de la cei al căror H se dezvoltă rapid și progresiv. În H posttraumatice, constatarea la PEG a unei dilatații ventriculare (cu sau fără porencefalie și atrofie corticală, cu sau fără creșterea presiunii LCR), constituie o indicație chirurgicală suficientă, mai ales în formele tardive cu manifestări predominent psihice al căror prognostic este sumbru și la care derivația poate duce la rezultate spectaculare.

Scanned with OKEN Scanner

Stein și Langfitt (1974) recomandă, ca indicarea șuntului să fie făcută nu pe baza testelor preoperatorii, ci pe baza unei analize clinice în care să avem în vedere: gravitatea demenței, vîrsta, longevitatea presupusă, cheltuiala, durata spitalizării, dorințele și speranțele pacientului și ale familiei.

Yasargil și colab. (1973) spun și ei că în afara confirmării prezenței H, testele preoperatorii sînt de mic ajutor pentru selectarea grupului de bolnavi pentru operație.

COMPLICAȚII

Există o diferență semnificativă între procentajul complicațiilor sugarului și copilului mic și ale adultului, în cazul derivațiilor ventriculo-atriale.

Complicații mecanice sau tehnice. Acestea sînt legate strict de metoda acestei derivații, de funcționarea valvei, de păstrarea permeabilității și continuității întregului sistem de șuntaj, cît și de implantarea corectă a tubulaturii. La adulți dilatarea ventriculară fiind moderată, există posibilitatea împingerii tubului în peretele ventricular, a reducerii hidrocefaliei timp în care cateterul poate ieși din ventricul sau să se astupe cu țesut cerebral, cheaguri, fibrină sau plexuri. Blocajul poate fi total, parțial, temporar sau permanent. Mai rar poate fi întîlnită situația de strangulare a acestui tub de către cicatricea durală. Migliore Arrigo și colab. (1968), pentru a reduce acest inconvenient, indică plasarea cateterului ventricular printr-o gaură de trepan posterioară, în lungul axului principal al ventriculului. La nici unul din cei 9 pacienți cu proteine în LCR ventricular peste 100 mg/100 ml nu a apărut blocarea sistemului (Illingworth și colab., 1971). Andersson și colab. (1966) făcînd 27 revizii din 85 șunturi, au constatat histologic prezența plexului coroid, la nivelul vîrfului cateterului intraventricular scos din cauza blocării acestuia, la 17 cazuri. Cînd un șunt ventriculo-atrial devine nefuncțional, trebuie făcută o cercetare radiologică în 2 proiecții, a întregului sistem de tuburi și valvă. Astfel se poate descoperi o separare a unuia din tuburi de valvă, sau plasarea incorectă a cateterului proximal și distal. Poate fi întîlnită situația de plasare a unui cateter distal prea scurt, care nu a depășit jugulara favorizînd tromboza, sau a unui cateter prea lung care depășește atriul și provoacă disritmie cardiacă, extrasistole. Cateterul distal poate să se rupă, să fie legat prea strîns, sau să se deconecteze de valvă sau de piesa intermediară și să acționeze ca un embolus al atriului, ventriculului drept, sau a arterei pulmonare. Asemenea cazuri au fost raportate de numeroși autori ca: Holder și colab. (1963), Long și colab. (1964), Guidetti și colab. (1969), Migliore Arrigo și colab. (1968), Mc. Culloch și colab. (1975).

Încercarea de înlăturare a cateterului prin vena jugulară externă dreaptă, jugulară internă stîngă sau subclaviculară dreaptă, prin folosirea unui cateter buclă ca cel descris de Tatsumi și Howland (1970) sau a unui forceps flexibil, nu a dat rezultate din cauza rigidității acestora, fapt care nu le permite să treacă în atriul drept. Instrumentele care pot fi folosite pentru recuperarea tubului embolizat sînt mai curînd rigide și pot trece numai de-a lungul unui drum direct constituit din vena jugulară internă dreaptă. Cînd această venă este trombozată e necesar a se urmări un afluent situat jos la gît în spatele claviculei. Cowan și Allen J. (1971) au raportat 2 cazuri de migrare retrogradă a cateterului venos flexibil, în vena jugulară internă, timpuriu postoperator. Tratamentul a constat în înlocuirea cu un alt cateter mai rigid

Scanned with OKEN Scanner

și ligatura venei jugulare interne. Drummond și colab. (1974) a publicat un caz de embolie pulmonară cu cateter distal desprins de pe valvă, după care aceasta nemaifuncționînd, a determinat apariția unei hernii cerebrale la nivelul găurii de trepan parieto-temporale și decesul. Alteori cateterul distal ajunge în vena subclaviculară unde se încolăcește. După aceste incidente autorii au renunțat la racordul liber. Majoritatea acestor cazuri au fost rezolvate prin toracotomie. Fisurarea cateterului distal la intrarea în vena jugulară poate da o colecție fluidă la gît, o eroziune a pielii și drenaj extern. Perforarea auriculului sau a ventriculului drept urmată de tamponaj pericardiac făcut cu revărsat sanguin sau LCR drenat prin capătul distal al cateterului care a cauzat leziunea, s-a datorat unei introduceri forțate a acestuia, în timpul unor revizii ale șuntului, sau lungimii prea mari și încolăcirii lui, fapt care a determinat ulcerarea peretelui cardiac. Asemenea complicație , rară dar letală, dacă nu este diagnosticată și tratată prompt, a fost raportată de către Anderson (1959), Strenger (1963), Friedman și colab. (1964), Jackson (1965), Dzenitis și colab. (1965), Crome și colab. (1966), Kurlander și Chua (1967), Eckstein și colab. (1968), Forrest și colab. (1968), Tsingoglou și colab. (1971), (10 cazuri). Dilatarea siluetei cardiace după inserția șuntului constituie diagnosticul virtual pentru o efuziune pericardiacă.

Totuși controlul radiografic ne poate oferi numai o imagine brută a raportului cateterului cu silueta cardiacă și nicidecum poziția reală. Injectarea de Hypaq în valvă și pomparea acestuia ne dau o imagine mult mai clară. Tahicardia este comună, însoțită de : aritmie și zgomote cardiace șterse, dispnee și cianoză, hepatomegalie, distensie abdominală și edeme periferice. La 4 dintre cele 10 cazuri ale lui Tsingoglou și colab. (1971) s-a produs stop cardiac între 5 și 48 ore de la debutul semnelor. La restul de 6 pacienți, diagnosticul a fost pus în interval de 5—11 zile. Șase copii au fost tratați inițial pentru pneumonie și 3 pentru insuficiență cardiacă Cantitatea de lichid pericardic a fost de 420 ml LCR fără pericol grav, iar la alți 2 s-au găsit, post-mortem, cîte 50 ml. Ameliorarea a fost rapidă și spectaculară după puncția pericardiacă. Toate semnele au dispărut după revizia cateterului distal.

Ulcerarea mică a miocardului nu necesită a fi suturată. Kurlander și colab. (1967) au tratat cu succes o asemenea complicație prin toracotomie și închiderea perforației. În ceea ce privește valva, aceasta poate fi prost aleasă față de importanța hidrocefaliei în sensul că poate avea un debit scăzut sau foarte crescut și să provoace colaps cerebral. Uneori valva însăși poate să nu funcționeze fie datorită unui defect de fabricație, fie datorită unor minuscule fragmente de țesut cerebral sau fibrină.

La unul din bolnavii noștri valva a fost tăiată de frizer cu bricul după care a făcut fistulă LCR externă și meningită. Deși aceste complicații mecanice sînt frecvente, în general nu prezintă o gravitate extremă, fiind ușor de identificat și corectat, în afară de cazul cînd tubul distal perforează cordul sau se detașează și devine embolizant.

COMPLICAȚII BIOLOGICE

Friedman și colab. (1964) categorisesc complicațiile vasculopulmonare ca fiind următoarele : 1) Tromboză murală a venei cave superioare, a venei jugulare, a venei cave inferioare și a atriului drept, cu sau fără emboli-

Scanned with OKEN Scanner

zarea ramurilor arterelor pulmonare, 2) aritmii cardiace apărute la inducția inițială a cateterului, sau spontan în legătură cu poziția capătului distal al tubului, 3) perforarea peretelui atriului drept și producerea unei tamponade pericardiace; 4) separarea tubului urmată de embolizare în arterele pulmonare și 5) dezvoltarea înceată a unei hipertensiuni pulmonare.

Segmentul intravascular al șuntului reprezintă punctul cel mai critic al acestui tip de derivație. Dacă în ventriculi și structurile nervoase ca și în planurile subcutanate, coabitarea corpului străin și a țesuturilor nu pune în general nici o problemă, această toleranță nu totdeauna este excelentă în marile trunchiuri venoase unde endoteliul vascular are o susceptibilitate particulară.

Tromboza venoasă tardivă traduce această sensibilitate la agresiunea cateterului și rămîne una dintre problemele intervenției. Totuși excelenta toleranță a materialului din cauciuc siliconat, suplu, biologic inert și care nu devine moale, a fost demonstrată experimental de Pudenz. Timp de 2 ani, tubul de șunt plasat în auricul nu a dat nici o reacție la cîini și nici embolie pulmonară. Contrar acestor date experimentale, s-au găsit la unii pacienți care au decedat, trombuși intraauriculari, aderenți de pereți. Alteori, porțiunea intraauriculară a tubului a fost înconjurată de un manșon fibros de consistență variabilă, iar cea subcutanată și intrajugulară era învelită într-un manșon subțire de țesut neaderent. Tromboza tinde deci să se propage distal dînd o ocluzie completă sau parțială a venei cave superioare, a tributarelor sale și a atriului. Anderson (1959) din 36 cazuri operate a avut 12 decese, din care 3 au prezentat trombi fermi intraauriculari, iar la 3, porțiunea intraauriculară a tubului a fost înconjurată de un manșon fibros. Mc. Nab (1969), la 60 cazuri, a avut 11 decese și 8 tromboze.

Crome (1966) a efectuat 220 șunturi din care 35 au decedat, 12 dintre ele prezentînd tromboze. Guidetti și colab. (1969) au avut 12 cazuri cu tromboză a venei jugulare, la 200 șunturi ventriculo-atriale.

Emery și Hilton (1961) studiind postmortem 15 cazuri din 100 șunturi ventriculo-atriale efectuate, au găsit la 13 din ele o ocluzie parțială sau completă a cavei și atriului. La 2 cazuri, trombusul era întins pînă la valva tricuspidă, astupînd parțial lumenul. Tromboza atrială pare să se dezvolte la locul traumei, deși s-au găsit și trombuși atașați de capătul atrial al cateterului. Eventualitatea calcificării trombusului venos sau atrial poate fi și ea întîlnită (Erdohazi și colab., 1966). Kurlander și Chua (1977), studiind 2 cazuri cu obstrucție a venei cave superioare la indivizi cu șunt, afirmă că de fiecare dată a fost posibil a sugera diagnosticul pe baza dilatării venei azigos vizibilă pe o radiografie toracică de față. Venografia, în ambele cazuri, a arătat că obstrucția venei cave superioare a fost deasupra punctului de intrare a venei azigoase. E cunoscut faptul că după obstrucția venei cave superioare pot să apară varice esofagiene dar acestea nu au fost descoperite prin studiu cu bariu.

În aprecierea toleranței endoteliului vascular la prezența cateterului, există o netă discordanță între datele clinice și faptele anatomo-patologice, prin faptul că leziuni chiar importante ale endoteliului pot rămîne asimptomatice. Numai angiografia ne poate aduce cîteva elemente obiective. Studiile angiografice ne lasă perplexi deoarece Nugent și colab. (1966) care au practicat sistematic feblografii la 11 din 26 copii cu derivații ventriculo-atriale, au găsit, la 6 dintre ei o tromboză venoasă la nivelul cavei superioare sau

Scanned with OKEN Scanner

atrium. Pe baza acestui studiu și a examinării postmortem, autorii afirmă că 35% din cazurile sale prezentau boala trombotică a venei la intrarea în atrium sau a atriului însuși. Rougemont și colab. (1968) au constatat apariția unei tromboflebite inflamatorii la 139 zile de la operație și a unei endoflebite cronice, vegetante, care la 4 ani de la operație a fost responsabilă, probabil, de o embolie pulmonară mortală.

Embolia pulmonară se poate produce după o tromboză venoasă sau atrială. Aici se ridică și problema leziunilor venoase secundare, perfuziilor prelungite în vena cavă superioară prin intermediul cateterelor, situații asemănătoare acelora care ne preocupă. Riechelt și colab. (1965), studiind răsunetul venos al cateterului la 21 bolnavi neurochirurgicali care au primit perfuzii, au observat leziuni notabile la 20. Cauza favorabilă a acestor tromboze ar fi, după Pudenz, un cateter aberant, adică extraauricular, fapt demonstrat experimental.

Totuși, majoritatea autorilor susțin că rolul unei infecții latente este probabil primordial. Sugar și colab. (1974) au examinat reacția subcutanată la tuburile de silicon (silastic) întrebuințate la șunt și au constatat că acestea induc o teacă de țesut fibros în jur. Tubul de țesut conjunctiv fibros este aparent capabil să dreneze lichidul timp de cîteva luni după scoaterea tubului de silicon. Irving și colab. (1971) de asemeni au constatat experimental prezența unei teci neaderente de țesut conjunctiv hialin acelular. În 1959, Marzoni și colab. afirmau că nu au observat nici o reacție tisulară. Oricum, problema răsunetului corpului străin reprezentat de cateter, asupra peretelui vascular nu este încă perfect rezolvată. Riscul acestei leziuni este dificil de apreciat deoarece leziunile endovenei sau endocardului se pot organiza, structura și stabiliza, ajungînd la un stadiu cicatriceal care nu se va traduce clinic niciodată. Alteori aceste alterări parietale pot sta la originea unor accidente grave, legate de proliferarea exuberantă cu răsunet grav asupra debitului venos și a producerii emboliilor pulmonare.

Totuși, faptele din literatură dovedesc că și lezarea endocardului este mai frecventă decît aparența clinică. Astfel Malina (1973) a demonstrat pe cadavru existența unui remarcabil grad de mișcare a capătului distal al cateterului în timpul flexiei, extensiei și rotației capului. Autorul a remarcat că excursia capătului cateterului poate ajunge pînă la 12 cm în lungul axului cardiac în timpul acelor manevre. La pacienți în viață, a demonstrat existența mișcărilor similare cu ajutorul cineradiografiei, mișcări care pot migra cateterul pe o distanță de 8 cm în ax. Deplasări asemănătoare sînt cauzate de mișcările diafragmului precum și de hemodinamica curentului sanguin. Aceste mișcări violente pot fi uneori responsabile de lezarea endocardului.

Leziuni pulmonare. Friedman și colab. (1964), examinînd histologic țesutul pulmonar a 65 pacienți cu șunt ventriculoauricular, au demonstrat existența la 58% din cazuri a leziunilor vasculare pulmonare vechi, noi și multiple.

Rao și colab. (1970) au constatat autopsic, la un caz cu cord pulmonar după șunt, o tromboză masivă a atriului drept și evidență de hipertensiune pulmonară. Autorii accentuează că pentru detectarea clinică a hipertensiunii pulmonare trebuie să existe un obstacol de 60% din patul vascular pulmonar, fapt care necesită o evoluție de mai mulți ani. Emery și Hilton (1961) au notat multiple embolii pulmonare la 14 din 15 cazuri.

Scanned with OKEN Scanner

Emboliile au fost găsite în arterele mici, cu numeroase grade de organizare și recanalizări. Autorii au observat multiple leziuni pulmonare care par a fi independente și neexplicate de tromboze sau embolii ca : periarterite, degenerări ale intimei și hemosideroză.

Deși embolia pulmonară masivă poate determina apariția unui cord pulmonar acut, mai real și frecvent se poate dezvolta un cord pulmonar cronic avînd drept cauză modificarea arterelor pulmonare. Din această cauză se recomandă un control de 2 ori pe an la bolnavii cu șunt ventriculo-atrial pentru a detecta această complicație și a ridica șuntul cînd ea apare. Controlul radiografic al dilatării cordului, dilatarea arterelor pulmonare principale și a celor centrale cu descreșterea marcată în dimensiuni a ramurilor arterelor pulmonare centrale, ar sugera acest diagnostic. Datele fizice și electrocardiografice evidențiază o accentuare a celui de al doilea zgomot al pulmonarei, hipertrofia ventriculului drept, devierea axului vertical și pulmonar. Circulația arterelor colaterale bronșice este capabilă, în multe cazuri, să prevină infarctul după ocluzia embolică a arterelor mici pulmonare. Aceasta explică discordanța dintre absența sau paucisimptomatologia radiologică pulmonară și înaltă incidență a emboliilor pulmonare descoperite la examenul necropsic, la cei cu șunt ventriculo-atrial. Debutul hipertensiunii pulmonare și al cordului pulmonar este gradat și insidios. Șuntul ventriculo-atrial reprezintă și un potențial transportor de celule maligne din ventriculul cerebral în curentul sanguin. Makeever și King (1966) au raportat un caz de meduloblastom diseminat prin acest șunt, făcut paleativ în cazul unui meduloblastom obstructiv.

— Kurlander și Chua (1967) au observat de 2 ori închiderea prematură a suturii sagitale după șunt, fapt care a determinat pe unii autori să uzeze discontinuu de valve cu joasă presiune.

— Ascendenta deplasare a trunchiului cerebral și a cerebelului, secundar contractării hemisferelor cerebrale, este o altă complicație a decomprimării. Guidetti și colab. (1969) citează moartea precoce la cîteva ore de la operație datorită hipotensiunii prin drenaj excesiv.

— O complicație potențială este edemul pulmonar acut, ca rezultat al drenajului rapid al sistemului ventricular dilatat, în compartimentul vascular.

— *În privința complicațiilor infecțioase*, e posibil ca șuntul să vehiculeze o infecție intraventriculară latentă în curentul sanguin. Pe de altă parte, deși sistemul de valve are o reactivitate tisulară scăzută, el acționează, totuși, ca un corp străin favorizînd colonizarea unor bacterii de la suprafață sau interior. Cînd bacteriile sînt saprofite, patogenitatea lor se poate schimba în prezența unui corp străin. Bacteriile virulente pot provoca septicemii și embolizarea plămînului cu producerea de abces sau anevrisme micotice. Organismele cu o virulență mai mică pot produce o bacteriemie cronică, cu febră persistentă, anemie progresivă și splenomegalie (Cohen, și colab., 1961). Incidența infecției postoperatorii a fost între 14% (Overton 1965) și 15,7% din care acute, postoperator 9% (Shurtleff și colab., 1971).

În ciuda comunicărilor în care s-a raportat o frecvență între 5% și 23%, la un număr de serii (Bruce și colab., 1963, Fokes 1970, Foltz și colab., 1963, Forrest și colab., 1968, Nulsen și colab., 1966, Overton,

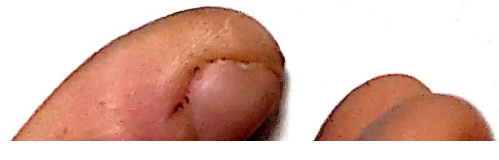

Scanned with OKEN Scanner

1965, Quinn și colab., 1965, Yashon și colab. 1964. Salmon 1972, Horwitz și colab., 1967, Steinbock și colab., 1976, Schimke și colab., 1961), nu există încă o estimare precisă pentru acest coeficient de infecție postoperatorie. La Illingworth și colab., (1971) infecția a apărut la 9% pacienți. La unii dintre ei a fost afectată incizia de la gît. Cauza a constituit-o stafilococul auriu, stafilococul alb și difteroid. Simptomele au apărut între 5 zile și 7 luni de la data inserției valvei. La 3 pacienți infecția a dispărut cu antibiotice, iar la 5 a fost necesară înlăturarea valvei. Doi au murit. Bacteriemia, ca rezultat al acestor infecții, a fost uneori urmată de către o gravă afectare renală (Rames și colab., 1970, Stickler și colab., 1968). La Giuffre (1977) infecția a apărut la 23,1% din pacienți. Forrest și colab. (1968), la un număr de 455 cazuri, a avut un procentaj de infecție de 11% cu o rată superioară la vîrstnici (16%). Infecțiile indolente persistă luni sau ani pînă la apariția recidivei simptomelor, dar pot fi identificate prin culturi repetate.

Aceasta se întîmplă la pacienți care anterior au avut anumite infecții. Shurtleff și colab. (1971) făcînd culturi în mod curent, postoperator, au constatat că la unii pacienți acestea au fost pozitive înaintea apariției simptomelor de infecție. Prin această metodă s-a detectat o rată dezamăgitor de mare de infecții, în ciuda precauțiilor luate. O parte din acestea apar ca infecții intraoperatorii, prin contaminarea plăgii de către aerul septic din sală (Henderson, 1967, Lindbom și colab., 1967, Oldstine, 1966, Wiss și colab., 1959) iar o altă parte de la o infecție endocardiacă (Amoury și colab., 1966, Anderson și colab., 1966, Quinn și colab., 1966, Roberts și colab., 1966) sau de la un șunt infectat (Overton 1965). Infecțiile indolente, nesuspectate, pot brusc provoca moartea probabil datorită formării de trombuși. Tromboemobolismul benign sau septic poate cauza decesul prin insuficiență cardiacă dreaptă. Un alt factor care contribuie la dezvoltarea acestor infecții este susceptibilitatea mărită a pacienților hidrocefali și rezistența deficitară a acestora.

Prezența endocarditei bacteriene a atriului drept și a valvei tricuspide a fost notată de Crome (1966) și Erdohazi și colab. (1966) la 4 din 35 de cazuri autopsiate. În plus, vegetațiile care servesc ca sursă emboligenă pot cauza și obstrucția valvei tricuspide. Guidetti și colab. (1969) a avut 4 cazuri de endocardită, 3 de meningită și 3 de ependimită ventriculară, la 200 șunturi. De fapt ventriculita și septicemia au fost recunoscute ca complicații al acestor derivații din 1959 (Anderson, 1959, Carrington, 1959, Shurtleff și colab., 1959, Newton, 1959, Sayers, 1966, Scarf, 1963). Una din cele mai importante complicații este septicemia cu stafilococus epidermis (Perrin și colab., 1967). Aceasta a apărut la 19% din cazuri în interval de cîteva zile pînă la 18 luni (Salmon, 1972) de la operație. Preventiv, autorul administrează în preziua operației, intraoperator și 48 ore după, meticilină, după care schimbă antibioticul. Numai un pacient din 32 care au primit această medicație a avut o septicemie. Rata mortalității la acești pacienți este de 50%. În prezența acestor complicații, șuntul se înlătură fără întîrziere, politica de a aștepta și a vedea fiind dăunătoare. Cînd episodul infecțios a trecut și au reapărut semne de hipertensiune intracraniană, șuntul se repune de aceeași parte sau de partea opusă. Uneori, pot să nu mai apară semne de hipertensiune intracraniană.

Viugouroux și colab. (1968) și Migliore Arrigo și colab. (1968) citează cazuri cu escare și supurații locale. Aceste infecții sînt mai numeroase, iar gravitatea lor impune ridicarea întregului șunt pînă la o însănătoșire completă,

după care se poate face o nouă derivație la un interval de timp rezonabil. Cînd infecția nu poate fi stăpînită repede, iar hipertensiunea intracraniană devine manifestă, se poate recurge la un drenaj de partea opusă.

În general, aceste infecții pot fi acute cînd nu prezintă nici o problemă de diagnostic, subacute și cronice rar clinic, sînt în majoritate acute. Cele cronice sau oculte sînt trenante, cu febră mică și se manifestă mai mult prin anemie, leucocitoză și hepatosplenomegalie.

Studiile autopsice făcute la copii cu șunt ventriculovascular, frecvent au demonstrat prezența anevrismelor micotice ale arterelor pulmonare sau a abceselor pulmonare multiple (Emery și colab. 1961, Friedman și colab. 1964, Sperling și colab. 1964, Talner și colab. 1961).

Se pare că aceste infecții pulmonare se produc în luni și ani după inserția șuntului.

Hematomul subdural și extradural apare cînd după drenaj se instalează un colaps rapid ventricular care poate cauza ruperea venelor corticomeningeale sau a vaselor epidurale.

Asemenea cazuri au fost descrise de Anderson (1952), Becker și colab. (1968), Davidoff și colab. (1953), Emery (1965), Foltz și colab. (1963), Forrest și colab. (1968), Greitz și colab. (1969), Guidetti și colab. (1969), Hemmer și colab. (1969), Horovitz și colab. (1967), Illingswirth (1970), Rc Cullough și colab. (1972), Samuelson și colab. (1972), Strenger (1963), Waaga și colab. (1970) etc. La formarea acestora contribuie manipulările operatorii, scăderea acută a presiunii intracraniene și din spațiul subdural, produsă de către eliminarea bruscă a unei cantități mari de LCR imediat după cateterizarea ventriculului, separarea arahnoidei și durei, angorjarea rebound vasculară (în special venoasă) cerebrală și acumularea de LCR în acest spațiu.

Ishii și colab. (1972) afirmă că odată ce dura și arahnoida sînt separate, orice sînge prezent se poate amesteca cu LCR producînd o situație care, experimental, are loc în producerea unui hematom subdural cronic, progresiv, la animale. Situația este în continuare accentuată prin reducerea presiunii intracraniene ca rezultat al procedeului de șuntare.

Cînd această cavitate este perfect închisă, este bine tolerată dar cînd aici se acumulează LCR venit pe lîngă cateterul ventricular, formarea hematomului se produce ușor, mai ales cu ocazia unui traumatism minor, sau de la început. Hematomul epidural se dezvoltă în primele ore de la operație, în timp ce hematoamele subdurale se dezvoltă în primele zile, săptămîni sau luni, de la aceasta. Hematoamele se dezvoltă mai mult la adulți cu HPN și la cei cu craniu disproporționat. Portnoy și colab. (1973) au avut cazuri la care hematoamele subdurale au fost asimptomatice. Acestea au fost descoperite la angiografia de rutină pe care o facem, ca măsură de precauție, la 1 săptămînă după șunt.

Inițial, bolnavii au o ameliorare clinică, dar pe măsură ce se dezvoltă hematomul, interval de timp care poate ajunge pînă la 1 an sau mai mult, apar semne de focar și hipertensiune intracraniană. În astfel de cazuri, bolnavii vor fi investigați pentru hematom subdural.

Uneori, la cei cu hematom bilateral apare hipertensiunea intracraniană fără semne neurologice de focar. Astfel, simptomele nespecifice ale hematomului devin identice cu ale unei derivații care nu funcționează. Mai rar, aceste hematoame (HE și HS) pot apare simultan, așa cum s-a întîmplat la Driesen și colab. (1974) în 3 cazuri, sau bilateral (Leheta și colab. 1974, un caz).

Scanned with OKEN Scanner

Pentru prevenirea hematomului extradural (HE) se recomandă suspendarea durei în jurul găurii de trepan și evitarea unei decompensări bruște în timpul introducerii tubului intraventricular. Migliore Arrigo și colab. (1968), au avut un caz cu hematom extradural. Recunoașterea timpurie a acestora este vitală pentru pacient. După evacuarea hematomului se recomandă inplantarea unei valve cu presiune înaltă, reumplerea sistemului ventricular cu soluție izotonică, aplicarea unui drenaj cu aspirație, subdural, pentru scurt timp sau înlăturarea capacului osos de deasupra hematomului în caz că s-a făcut volet. Depinzînd de cauză, aceste metode pot fi combinate. Uneori, hematoamele se tratează mai bine cu ajutorul unui dren aspirativ, decît prin metode clasice. Alteori, la drenaj se asociază și o întrerupere funcțională a valvei. Unii autori întrerup drenajul și tratează hematomul, clasic, prin gaură de trepan. Valvele antisifon ar fi de preferat, spun alți autori. Ca procentaj, amintim că aceste hematoame apar într-o proporție de 4,5% (Illingwort și colab., 1971) 5% (Becker și colab., 1968, Driesen și colab. 1974), Giuffre (1977) 13% (Leheta și Kazner, 1974), 20,8% (Samuelson și colab. 1972).

Philippon și colab. (1974) au avut 2 decese din cauza hematoamelor subdurale, în urma drenării cu valvă cu presiune joasă.

În concluzie, cînd la un bolnav, după șunt, crește presiunea intracraniană, apar crize convulsive, simptome neurologice și tulburări de conștiență, este necesar a nu lua în considerare numai o disfuncție a șuntului ci și posibilitatea dezvoltării unui hematom subdural sau extradural.

— *Embolia pulmonară* ca urmare a aplicării unui drenaj ventriculo-atrial la bolnavii la care s-a făcut în prealabil iodoventriculografie.

Studiile patologice și experimentale pe animale au demonstrat că poate fi prezent mult ulei în capilarele și arteriolele pulmonare, fără ca acestea să fie vizibile radiografic (Hallgrimsson și colab., 1965, Strenger 1963). De cele mai multe ori, radiografia relevă un aspect difuz, fin granular sau punctat în ambii plămîni și ocazional un aspect liniar reticular (Bron și colab., 1963). Ocazional, au fost raportate infiltrate datorită unei pneumonii chimice secundare (Takahashi și colab., 1967). Infarctul pulmonar poate avea un aspect similar (Goldberg și colab., 1963). Au fost descrise și atelectazii (Ishida și colab., 1964).

Majoritatea pacienților sînt asimptomatici sau cu simptome ușoare gripale, cu febră, tuse, durere toracală, dispnee minimă sau moderată, meningism etc. Au fost descrise și simptome grave, cu hipertensiune bruscă, cianoză și dispnee, ca urmare a sindromului de blocare alveolo-capilară, în general pasagere și reversibile. Cînd embolizarea se produce în SNC, apare o morbiditate gravă și mortalitate (Collrad și colab., 1969, Davidson, 1969, Nelson și colab., 1965, Rasmussen, 1970). Simptomele cerebrale se manifestă prin confuzie și comă. Ca mecanism s-a postulat trecerea substanței de contrast prin derivație, intracardiac drept, apoi spre stînga prin spațiul capilar pulmonar (Collard, 1969).

Lang și Russell (1970) semnalează că pantopacul rezidual obstruează și valvele, fapt pentru care pledează pentru îndepărtarea completă a substanței, după idoventriculografie.

Drept complicații ale șuntului lomboperitoneal sau ventriculoperitoneal au fost citate : obstrucția capătului lombar sau peritoneal, chisturi abdominale mari (Ferguson, 1898, Fischer și colab., 1969, Murtagh și colab., 1967,

Scanned with OKEN Scanner

Scott și colab., 1955), perforații intestinale (Wilson și colab., 1966, Giuffre și colab. 1972, Schulhof și colab. 1975), hematoame subdurale (Jones, 1967, Murtagh și colab. 1967), hernia și hidrocelul (Eisenberg și colab. 1971), durerea lombară și în membrul inferior cu redoare și rigiditate, apoi deficit motor, care au dispărut după revizie (Eisenberg și colab. 1971), peritonite, meningite, perforare vaginală cu ieșirea în afară a capătului cateterului Raimondi și meningită (Patel și colab. 1973), volvulus intestinal (Sakoda și colab. 1971) și pneumoencefalus, ca urmare a unui defect congenital de dură tegmen timpani și a ambelor oase temporale (Pitts și colab. 1975). Funcționarea intermitentă a șuntului producea o presiune intracraniană negativă, fapt care permitea aerului să pătrundă prin acele puncte anormale. Repararea defectelor a rezolvat problema pneumoencefalului. Kessler și Stern (1962) au raportat o fistulă bronho-ventriculară după revizuirea unui șunt ventriculopleural. În concluzie, complicațiile biologice (infecțiile, colonizările bacteriene, reacțiile tisulare, coroidale și ependimare datorită cateterului ventricular, tromboza venoasă, embolia, hipertensiunea în pulmonare, edemul pulmonar acut, cordul pulmonar cronic, perforarea cardiacă, închiderea prematură a șunturilor craniene, îngroșarea calvariei, endocardita și reacțiile peritoneale) sînt cele mai frecvente și mai grave. Complicațiile mecanice care au ca rezultat oprirea funcționării derivației, se datoresc în majoritatea cazurilor creșterii corpului sau defectelor intrinseci ale șuntului (ocluzia pasivă a acestuia, disconexiuni, dislocări, lezarea fizică a țesuturilor și organelor ca inima, vase și viscere). Complicațiile datorite unei tehnici chirurgicale incorecte se întîlnesc mai rar.

REZULTATELE ȘI POSIBILITĂȚILE DE ANTICIPARE A LOR

Evaluarea unui rezultat terapeutic implică, în primul rînd, o constatare obiectivă asupra dispariției sau ameliorării simptomelor clinice și de hipertensiune intracraniană și o judecată mai subiectivă privind durata acestui efect terapeutic.

Bolnavii cu cele mai multe șanse de ameliorare sînt acei a căror etiologie este precisă și al căror tablou clinic este complet. Toate simptomele tumorilor de ventricul 3, apeduct sau ale arahnoiditei adezive, care dispar după șunt, pot fi atribuite hidrocefaliei și nu tumorei sau fibrozei meningeale care rămîne pe loc. Este mai dificil de judecat clinic ameliorarea după șunt a unor pacienți după un traumatism cranio-cerebral grav, mai ales cînd aceștia au ieșit din comă. În general, în caz de H. ex-vacuo, rezultatele șuntării sînt slabe. Pacienții cu șansa cea mai probabilă de ameliorare sînt aceia care nu au leziuni cerebrale întinse, datorită altor cauze.

Reversibilitatea tulburărilor psihice (atenție, memorie, gîndire, comportament și activitate) este mult mai rapidă decît corectarea tulburărilor de mers și a spasticității preoperatorii. În cazuri mai ușoare, ameliorarea este mai evidentă și începe în primele zile după șunt, pe cînd în cazuri mai severe, se scurg cîteva săptămîni mai înainte ca mersul să devină bun, după ce în prealabil intelectul a revenit la normal sau a ajuns la un nivel de la care deviază foarte puțin.

Dacă nici ameliorarea nu se produce în primele 2 luni, speranțele devin minime sau nule. Cît despre hidrocefalie, controalele făcute la 2, 4, 6 luni sau un an, au relevat o stabilizare sau o diminuare a ei. Dinamica

Scanned with OKEN Scanner

LCR studiată cu radioizotopi, uneori se ameliorează prin dispariția factorului mecanic de comprimare a spațiului subarahnoidian, alteori nu. Derivarea permite doar o restabilire a echilibrului LCR și a unei circulații cerebrale optime prin dispariția hipertensiunii. Tratarea cazurilor la începutul evoluției lor, înainte ca hidrocefalia să devină impresionantă, în timp ce există deja o evidentă hipertensiune intraventriculară, așa cum reiese din lucrările lui Lundberg și colab. (1965), este dificilă, deoarece în acel moment cateterizarea ventriculului este în general laborioasă. Deși Philippon și colab. (1974) afirmă că durata evoluției preoperatorii nu este un factor de prognostic rău, totuși cu cît aceasta depășește limita unui an de la debut, cu atît rezultatele vor fi mai slabe.

Dilatarea ventriculară globală, singura constatare comună la toți bolnavii cu semne de blocaj cisternal și absența aerului de pe convexitate, acompaniată de tulburări de resorbție a LCR, constituie cel mai bun procedeu de diagnostic pentru o ameliorare chirurgicală.

Diferite criterii de studiu diagnostic s-au dovedit folositoare, însă nici unul nu poate prezice ferm care pacienți vor reacționa la derivația LCR (Behrman și colab. 1971, Benson și colab. 1970, Hussey și colab. 1970, Le May și colab. 1970, Gasauer și colab. 1968, Patten și colab. 1968). În variate serii chirurgicale, ameliorarea după șunt a corelat numai cu : factorii clinici (Symon și colab. 1972), relativa dilatare a cornului temporal (Greitz și colab. 1971), cu grosimea mantiei cerebrale (Salmon, 1972), cu unghiul calos (Tator și colab. 1971, Wolinsky și colab. 1973), cu aspectul cisternografiei izotopice (Guidetti și colab. 1972, Heinz și colab. 1970, M. Cullough și colab. 1970, Tator și colab. 1971) sau cu rezultatul testului de infuzie salină (Coblentz și colab. 1973). Din aceste date ajungem la concluzia că avantajele trase după derivația ventriculară în cazul H acute, cu presiune normală la adult, au fost în general nepredictibile, datorită impreciziei criteriilor pentru diagnosticarea sindromului. Pentru o bună prognoză chirurgicală, trebuie satisfăcute cel puțin 6 criterii esențiale : etiologic, clinic (demență, tulburări de mers și incontinență), evolutiv, PEG, cisternografic și EEG de decompensare. Faptul că unii pacienți cu H se agravează sau nu se ameliorează după șunt, denotă că au fost incluși în tratamentul chirurgical bolnavii care nu au îndeplinit criteriile de diagnostic amintite, sau că sînt necesare criterii și parametri suplimentari. Andersson și Carlsson (1966) constată că după primele rapoarte copleșitoare de succes ale șuntului ventriculo-atrial, situația balansează acum, încît 70% succese sînt privite ca satisfăcătoare la cele mai multe serii ale diferiților autori. La May și New (1970) au raportat 46% ameliorări, Mc. Cillough și colab. (1970) 39%, Benson și colab. (1970) 64%.

La Salmon (1972), din 80 bolnavi cu hidrocefalie, 42% s-au ameliorat (20% spectaculos), 37,5% au rămas staționari, 12,5% s-au agravat și 7,5% au decedat în primele 2 luni de la operație. Mulți pacienți au avut nevoie de 1—2 săptămîni pentru a-și recăpăta nivelul de activitate dinaintea operației. Au supraviețuit 5 ani 3 pacienți, 4 ani 11 pacienți și 3 ani 16 pacienți. Această statistică arată că hidrocefalia produce un slab prognostic pentru supraviețuirea postoperatorie.

Yasargil și colab. (1973) a avut 19 (68%) ameliorări din 28 pacienți cu H după hemoragie subarahnoidiană, dată de. ruperea unui anevrism.

Shenkin și colab. (1973) care au operat 28 pacienți cu demență asemănătoare senilității și cu H idiopatică, cu presiune normală, au obținut

Scanned with OKEN Scanner

rezultate excelente la 43% cazuri și ameliorare moderată la 21% iar 35,7% au decedat din diferite cauze. Uneori, valva cu presiune joasă a provocat cefalee persistentă, fapt care a necesitat înlocuirea acesteia cu o valvă cu presiune medie.

Stein și Langfitt (1974) au obținut o ameliorare spectaculoasă ca urmare a aplicării șuntului, la 8 din 10 pacienți cu H secundară hemoragiei subarahnoidiene, unei tumori cerebrale sau unei leptomeningite bazale. Tot la autorii de mai sus, rata reușitei de 24% din cei 33 pacienți cu HPN idiopatică, este decepționantă.

Giuffre (1977) afirmă că din 346 bolnavi cu H operați, a avut 4,6% (16) decese după prima operație, 7,7% (27) decese după revizii și 10,9% (38) ceva mai tîrziu. La 88 pacienți, au persistat deficite reziduale (14 cu epilepsie, 30 cu deficite motorii, 44 cu diferite grade de tulburări psihice). Rezultate bune a obținut la 136 (39,2%) favorabile la 68 (19,7%) și slabe la 20 (5,8%).

Brock (1977) afirmă că din cei 142 pacienți cu HPN publicați în literatură, numai 72 (50,7%), adică jumătate, s-au însănătoșit.

De aceea este necesar a se face o selecție mai bună a pacienților pentru derivație, prin înregistrarea continuă a presiunii intracraniene și cu ajutorul celorlalte metode. Apariția oscilațiilor patologice de presiune la un pacient cu HPN, reprezintă o indicație operatorie clară. Examinarea neurologică este importantă în selectarea candidaților pentru șunt. Dovada existenței unei leziuni cerebrale întinse în zonele critice din nucleii bazali și trunchi cerebral, la pacienții alcoolici cu neuropatie periferică, degenerarea mezencefalică sau cu atrofii cerebrale posttraumatice și după hemoragii cerebrale sînt condițiile unei slabe previziuni de ameliorare după șunt. În ceea ce privește grosimea mantiei cerebrale (distanța de la partea cea mai anterioară a cornului frontal ventricular pînă la tabla internă a craniului) n-a fost obținută nici o ameliorare spectaculară la pacienții a căror grosime a depășit 40 mm. Este paradoxal că bolnavii cu creier mai puțin (grosime mai mică de 40 mm) se ameliorează mai mult decît cei cu dimensiuni cerebrale aproape de normal. La bolnavii cu demență senilă și cu HPN, Shenkin și colab. (1973) nu au putut stabili criterii care să indice sau nu șuntul. Succesul obținut de autori la 6 din 8 pacienți cu cisternografia izotopică normală, i-a făcut să se întrebe la cîți pacienți li s-a refuzat șansa de ameliorare datorită acestui rezultat normal. În general, HPN idiopatică, apărută la oamenii în vîrstă, ar putea fi sechela unei boli cerebrale mai puțin evidente ca : etilismul sau ateroscleroza. Aceasta diferă de alte forme de HPN care de obicei sînt obstructive și simptomatice (după meningită, hemoragie subarahnoidiană, traumatism etc.). În general, nu s-a reușit încă să se releve caracteristicile clinice care să distingă pacienții HPN de cei cu demență senilă sau alte sindroame organice asemănătoare.

De fapt regresul temporar al simptomelor după o puncție lombară, pare a fi de mai mare valoare diagnostică decît simptomatologia propriu-zisă. Apoi faptul că în HPN, în aproximativ 70—90% din cazuri, la PEG spațiul subarahnoidian se umple puțin cu aer sau deloc, denotă că această H acționează din interior spre exterior asupra creierului, prin dilatarea ventriculară care comprimă și mai mult spațiul subarahnoidian. Clinic, acești bolnavi se pot diferenția în : grav demențiați (necesită o îngrijire atentă din partea altora), moderat demențiați (pot să se îngrijească parțial)

Scanned with OKEN Scanner

și ușor demențiați (se îngrijesc singuri dar au o capacitate de lucru scăzută). Deci studiile pe termen lung a diferitelor tipuri de pacienți cu H, au contribuit puțin la elucidarea diagnosticului, la selecționarea acestora pentru tratamentul chirugical și la prevenirea complicațiilor care pot rezulta.

REVIZII

Jackson (1965) a raportat o incidență de 47% revizii de șunt. După experiența altora, aceasta variază între 20% și 67%.

Guidetti și colab. (1969) la 200 bolnavi cu șunt ventriculo-atrial a fost nevoit să facă 73 revizii pentru restabilirea continuității sistemului sau pentru scoaterea întregului șunt în caz de tromboză a venei jugulare la gît, cu repetarea operației și inserarea unei valve noi de partea opusă. Cauza cea mai frecventă a constituit-o obstrucția tubului ventricular. Acest tub acționează ca un iritant cronic fapt care determină apariția unei granulații ependimare, urmată de o progresivă obliterare a ventriculilor.

Anderson și colab. (1966) a fost nevoit a revizui 27 șunturi din 85, iar Migliore Arrigo și colab. (1968) 28 (24,1%) din 116 din cauza diferitelor complicații. O mare parte din eșecuri se datoresc unei tehnici insuficiente. Atragem atenția că manipularea cateterului distal în încercarea de a restabili continuitatea sistemului sau de a plasa capătul în mijlocul atriului, poate duce la mobilizarea emboliilor spre plămîni. În ciuda numărului mare de complicații și a frecventelor revizii a șuntului ventriculo-atrial, este evident că supraviețuirea și dezvoltarea mintală este mai bună după această metodă, decît după alte procedee de șuntaj utilizate anterior. În timp ce tehnica operatorie se perfecționează, o mai bună cunoaștere a complicațiilor care apar după astfel de intervenții, ne duc la luarea în considerație a reintervențiilor ca operații necesare și nu cu soluții de compromis.

BIBLIOGRAFIE

Abbott, M., Alksne, J. F. — *Neurology (Minneap.)*, 1968, 18, 870—874.
Abraham, J., Chandy, J. — *J. Neurosurg.*, 1963, 3, 252—253.
Adams, D. R. — *Proc. roy. Soc. Med.*, 1966, 11, 1 135—1 140.
Adams, P. — *Neuro-chirurgie*, 1976, 22, 146.
Adams, R. D., Fisher, C. M., Hakim, S., Ojemann, R. G., Sweet, W. H. — *New Engl. J. Med.*, 1965, 273, 117—126.
Adams, R. D., Sidman, R. L. — Introduction to Neuropathology, McGraw-Hill, Blakiston Division, New York, 1968, p. 84—86.
Akerman, M., Derome, P., Guiot, G. — *Neuro-chirurgie*, 1970, 2, 117—126.
Alderson, P. O., Siegel, B. A. — *J. nucl. Med.*, 1973, 14, 609—611.
Alexander, E. Jr., Botterell, E. H. — *J. Neurosurg.*, 1949, 6, 197—206.
Alexander, W. Jr., Davis, C. H. Jr. — *N. C. med. J.*, 1953, 14, 610—613.
Alker, G., Glasauer, F. E., Leslie, E. V. — *J. Amer. med. Ass.*, 1972, 219, 1 005—1 010.
Alkinson, J. R., Shuftloff, D. B., Foltz, E. L. — *J. Neurosurg.*, 1967, 27, 428—432.
Alksne, J. F., White, L. E. Jr. — J. *Neurosurg.*, 1965, 22, 481—488.
Allen, W. E., D'Angelo, M. C. — *J. Neurosurg.*, 1971, 35, 623—627.
Amacher, A. L., Page, L. K. — *J. Neurosurg.*, 1971, 35, 673—676.
Ames, R. H. — *J. Neurosurg.*, 1967, 27, 525—529.
Amoury, R. A., Bowman, F. O., Mahn, J. R. — *J. thorac. cardiovasc. Surg.*, 1966, 51, 36—48.
Ancri, D., Fohanno, D. — *Minerva neurochir.*, 1972, *16*, 2, 171—174.
Ancri, D. Lonchampt, M. F., Pertuiset, M. — *Rev. neurol.*, 1974, 130, 293—299.
Anderson, F. M. — *Pediatrics*, 1952, 10, 11—18.

Scanned with OKEN Scanner

ANDERSON, F. M. — *J. Neurosurg.*, 1959, 16, 551—557.
ANDERSON, F. M., LANDING, B. H. — *J. Pediat.*, 1966, 69, 88—96.
ANDERSSON, H. — *Acta paediat. (Uppsala)*, 1966, 55, 192—196.
ANDERSSON, H., CARLSSON. C. A. — *Neurochir.*, 1966, 2, 61—65.
ANDERSSON, H., LÖFGREN, J. — *Dev. Med. Child Neurol.*, 1968, *suppl.* 16, 30—34.
APPENZELLER, O., SALMON, J. H. — *J. Neurosurg.*, 1967, 26, 478—482.
APPENZELLER, O., SALMON, J. H., BLATT, E. — *Trans. Amer. neurol. Ass.*, 1968, 93, 163—165.
ATKINSON, J. R., FOLTZ, E. L. — *J. Neurosurg.*, 1962, 19, 159—168.
ATKINSON, J. R., SHURTLEFF, D. B., FOLTZ, E. L. — *J. Neurosurg.*, 1967, 27, 428—432.
AZAMBUJA, N., ARANA INIGUEZ, R., SANDE, M. T. și colab. — *Acta neurol. lat- amer.*, 1956, 2, 58—64.
AYER, J. B. — *Arch. Neurol Psychiat. (Chic.)*, 1925, 14, 440—448.
BADELL-RIBERA, A., SHULMAN, K., PADDICK, N. — *Pediatrics*, 1966, 37, 787—793.
BAKER, H. L., CAMPBELL, J. K., HOUSER, O. W., REESE, D. F., SHEEDY, P. F., HOLMAN, C. B. — *Proc. Mayo Clin.*, 1974, 49, 17.
BANERJEL, T. — *J. Neurosurg.*, 1977, 46, 674—676.
BANNISTER, R., GILFORD, E., KOCEN, R. — *Lancet*, 1967, *ii*, 1 014—1 017.
BARGE, M., BENABID, A. L., ROUGEMONT, J. DE, CHIROSSEL, J. P. — *Neuro-chirurgie*, 1976, 22, 639—644.
BARNES, B., FISH, M. — *Neurology (Minneap.)*, 1972, 22, 83—91.
BATSON, O. V. — *Fed. Proc.*, 1944, 3, 139—144.
BAUMGARTNER, J., LAUSEKER, CH., BRAUM, J. P., HARTLEYB, H., RUST, F. — *Neuro-chirurgie*, 1968, 1, 27—34.
BAWSHER, D. — Cerebrospinal Fluid Dynamics in Health and Disease, Ch. C. Thomas, Springfield, 1960.
BECHT, F. C. — *Amer. J. Physiol.*, 1920, 51, 1—125.
BECK, D. J. K., RUSSELL, D. S. — *J. Neurosurg.*, 1946, 3, 337—347.
BECKER, C. P., NULSEN, F. E. — *J. Neurosurg.*, 1968, 28, 215—226.
BECKETT, R. A., NETSKY, N. G., ZIMMERMAN, H. M. — *Amer. J. Path.*, 1950, 26, 755—787.
BEDFORD, T. H. B. — *Brain*, 1935, 58, 427—447.
BEDFORD, T. H. B. — *Brain*, 1936, 59, 324—336.
BEDFORD, T. H. B. — *J. Physiol. (Lond.)*, 1942, 101, 362—368.
BEHRMAN, S., CAST, J., O'GORMAN, P. — *J. Neurosurg.*, 1971, 35, 677—680.
BEHRMAN, S., CAST, J., O'GORMAN, P. și colab. — *Lancet*, 1971, *i*, 131.
BELL, R. L. — *J. Neurosurg.*, 1957, 14, 674—679.
BELL, R. L. — *J. nucl. Med.*, 1970, 11, 299.
BENSON, D. F., MAY, M. LE, PATTEN, D. H., RUBENS, A. B. — *New Engl. J. Med.*, 1970, 283, 609—615.
BERCAW, B. L., GREER, M. — *Neurology (Minneap.)*, 1970, 20, 787—790.
BERING, E. — *J. Neurosurg.*, 1962, 19, 405—413.
BERING, E. A. JR. — *Arch. Neurol. Psychiat (Chic.)*, 1955, 73, 165—172.
BERING, E. A. JR. — *J. Neurosurg.*, 1956, 13, 587—595.
BERING, E. A. JR., SALIBI, B. — *Arch. Neurol. Psychiat. (Chic.)*, 1959, 81, 693—698.
BERING, E. A., SATO, O. — *J. Neurosurg.*, 1963, 20, 1 050—1 063.
BHAGWATI, S. — *J. Neurosurg.*, 1964, 3, 226—229.
BOWSHER, D. — A Possible Mechanism of Hydrocephalus: The Osmotic Regulation of Cerebrospinal Fluid Volume. In: „CIBA Foundation Symposium on the Cerebrospinal Fluid. Production, Circulation and Absorption (ed. *G. E. W. Wolstenholme, C. M. O'Connor)*, Little, Brown and Comp., Boston, 1958, p. 282—297 și 335.
BRADLEY, K. C. — *J. Neurol. Neurosurg. Psychiat.*, 1970, 33, 387—397.
BRADSHAW, P. — *J. Neurol. Neurosurg. Psychiat.*, 1956, 19, 28—41.
BREIG, A., EKBOM, K., GREITZ, T., KUGELBERG, E. — *Lancet*, 1967, 22, 874—875.
BRIZZI, R. E., CRISTUIB-GRIZZI, L., PARMA, M., PASSERI, S., ZAMPOLLO, A. — *Sist nerv.*, 1968, 20, 1—9.
BROCH, M. — *Radiologe*, 1977, 17, 460—465.
BROCKLEHURST, G. — *J. Neurol. Neurosurg. Psychiat. (Chic.)*, 1968, 31, 162—168.
BRON, K. M., BAUM, S., ABRAMS, H. L. — *Radiology*, 1963, 80, 194—202.
BRUCE, A. M., LORBER, J., SHEDDON, W. J. și colab. — *Nev. Med. Child. Neurol.*, 1963, 5, 461—470.
BURMEISTER, H. — *Acta Neurochir. (Wien)*, 1959, 7, 477—482.
CARRIER, H. — L'hydrocephalie non tumorale de l'enfant (étude anatomique de 57 observations) Thèse, Paris, 1969, p. 38—190.

Scanned with OKEN Scanner

Carrington, K. W. — *J. Mich. med. Soc.*, 1959, 58, 373—376.
Cassinari, V., Pagni, C. A., Vitale, A. — *Minerva neurochir.*, 1963, 7, 84—88.
Chattha, A. S., Long, G. R. De — *J. Neurol. Neurosurg. Psychiat. (Chic.)*, 1975, 38, 288—296.
Chou, S. N., French, L. A. — *Neurology (Minneap.)*, 1955, 5, 555—557.
Clark, R. G., Milhorat, T. H. — *J. Neurosurg.*, 1970, 32, 400—413.
Clark, W. E. L. — *J. Anat. (Lond.)*, 1920, 55, 40—48.
Coblentz, J. M., Mattis, S., Zingesser, L. H., Kasof, S. S., Wisniewski, H. M., Katzman, R. — *Arch. Neurol. (Chic.)*, 1973, 29, 299—308.
Cohadon F., Castel, J. P., Nouillant, M., Kondendriessche, M., Houot, F. — *Neuro-chirurgie*, 1976, 22, 193—199.
Cohen, S. J., Callaghan, R. P. — *Brit. med. J.*, 1961, 2, 677—680.
Collard, M., Leroux, G., Noël, G. şi colab. — *J. Radiol. Électrol.*, 1969, 50, 793—802.
Cophignon, J. — *Neuro-chirurgie*, 1976, 22, 103—104.
Cophignon, J., George, B., Visot, A., Levante, A., Philippon, J. — *Neuro-chirurgie*, 1976, 22, 124—131.
Cornell, S. H., Christie, J. H., Chiu, C. L., Lyon, L. W. — *Amer. J. Roentgenol.*, 1975, 124, 186—192.
Cowan, M. A., Allen, M. B. Jr. — *J. Neurosurg.*, 1971, 35, 348—350.
Cramer, A. — *Mschr. Psychiat. Neurol.*, 1905, 17, 561—570.
Creyssel, J., Douillet, M. — *Rev. Chir. (Paris)*, 1930, 68, 62—74.
Crome, L., Erdohazy, M. — *Arch. Dis. Child.*, 1966, 41, 179—182.
Cronquist, S. — *Brit. J. Radiol.*, 1967, 40, 38—42.
Crosby, E. C., Schneider, R. C., De Jonge, B. R. şi colab. — *J. comp. Neurol.*, 1966, 127, *suppl.* 1, 1—85.
Cushing, H. — Surgery of the Head. În : „Surgery, Its Principles and Practice", (ed. *W. E. Keen)*, vol. III, W. B. Saunders Comp., Philadelphia, 1908, p. 17—76.
Cushing, H. — *J. med. Res.*, 1914, 31, 1—19.
Cushing, H. — The Third Circulation, Oxford University Press, Londra, 1926.
Cushing, H. — Studies in Intracranial Physiology and Surgery. The Third Circulation. The Hypophysis. The Gliomus, Oxford University Press, Londra, 1926.
Cushing, H., Goetsch, E. — *Amer. J. Physiol.*, 1910, 27, 60—86.
Cutler, R. W. P., Page, L., Galicich, J., Watters, G. V. — *Brain*, 1968, 91, 707—720.
Dandy, W. E. — *Ann. Surg.*, 1919, 70, 129—142.
Dandy, W. E. — *Bull. Johns Hopk. Hosp.*, 1921, 32, 67—75.
Dandy, W. E. — *Bull. Johns Hopk. Hosp.*, 1922, 33, 189—190.
Dandy, W. E. — *J. Amer. med. Ass.*, 1929, 92, 2 012—2 014.
Dandy, W. E. — The Brain, În : „Practice of Surgery", (ed. *S. Lewis)*, W. F. Prior Comp., Hagerstown Md., 1932, 682 p.
Dandy, W. E., Blackfan, K. D. — *J. Amer. med. Ass.*, 1913, 61, 2 216—2 217.
Dandy, W. E., Blackfan, K. D. — *Amer. J. Dis. Child.*, 1914, 8, 406—482.
Daniel, P. M. — *Proc. roy. Soc. Med.*, 1949, 42, 169—174.
Davidoff, L. M. — *Arch. Surg.*, 1929, 18, 1 737—1 762.
Davidoff, L. M., Chamlin, M. — *Pediatrics*, 1959, 24, 1 065—1 068.
Davidoff, L. M., Epstein, B. S. — The Abnormal Pneumoencephalogram, Lea and Febinger, Philadelphia, 1955.
Davidoff, L. M., Feiring, E. H. — *J. Neurosurg.*, 1953, 10, 557—563.
Davidson, J. W. — *Amer J. Roentgenol.*, 1969, 105, 763—771.
Davson, H., Physiology of the cerebrospinal Fluid, J. A. Churchill, Londra, 1967, p. 125—126.
De Land, F. H., James, A. E., Ladd, D. J., Konigsmark, B. W. — *Amer. J. clin. Path.*, 1972, 58, 58—63.
De Land, F. H., Wagner, H. N. Jr.— Atlas of Nuclear Medicine, vol. I (The Brain), W. B. Saunders Comp., Philadephia, 1969.
De Land, F. H., Wagner, H. N. Jr., James, A. E. Jr. — *J. nucl. Med.*, 1970, 11, 314—315.
Demeter, D. E., Blacker, H. M. — *Neurology (Minneap.)*, 1965, 15, 642—643.
De Tover, G., Akerman, M., Panneciere, C., Perez, R. — *Neuro-chirurgie*, 1976, 22, 149—152.
Deway, R. C., Kosnik, E. J., Sayers, M. P. — *J. Neurosurg.*, 1976, 44, 121—126.
Di Chiro, G. — *J. Amer. med. Ass.*, 1964, 188, 524—529.
Di Chiro, G., Reames, P. M., Matthews, W. B. J. — *Neurology (Minneap.)*, 1964, 14, 185—191.
Dohrmann, G. J. — *J. Neurosurg.*, 1972, 37, 538—542.

Scanned with OKEN Scanner

Doniach, J. — *J. Path. Bact.*, 1949, 61, 253—259.
Dorsch, N. W. C., Stephens, R. J., Symon, L. — *Bio-medical Engin*, 1971, 6, 452.
Dott, N. M. — *Brain*, 1927, 50, 548—560.
Drachman, D. A., Richardson, E. P. — *Arch. Neurol. (Chic.)*, 1961, 5, 552—559.
Dramov, B., Dubou, R. — *Calif. Med.*, 1971, 115, 64—66.
Driesen, W., Elies, W. — *Acta neurochir. (Wien)*, 1974, 30, 85—93.
Drummond, C. M., Almeida, A. S. Dr, Tilho, J. J., Andrade, S. A. De, Drummond, M. C. — *Seara Med. Neurocir.*, 1974, 3, 23—25.
Du Boulay, G., Shah, S. H., Currie, J. C. și colab. — *Brit. J. Radiol.*, 1974, 47, 579—587.
Dzenitis, A. J., Mealey, J. Jr., Waddell, J. R. — *J. Amer. med. Ass.* 1965, 194, 1 251 — 1 253.
Eckstein, H. B., Cooper, D. G. W. — *Z. Kinderchir.*, 1968, 5, 309—315.
Edwards, J. — *Arch. Dis. Child.*, 1961, 36, 486—496.
Effenterre, R. — *Neuro-chirurgie*, 1976, 22, 105—108.
Eisenberg, H. M., Davidson, R. J., Shillito, J. Jr. — *J. Neuro-surg.*, 1971, 35, 427—431.
Eisenberg, H. M., Mclennan, J. E., Welch, K. — *J. Neurosurg.*, 1974, 41, 20—28.
Eisenberg, H. M., McLennan, J. E., Welch, K. și colab. — *Radiology*, 1974, 110, 339—402.
Eisenberg, H. M., McComb, J. G., Lorenzo, A. V. — *J. Neurosurg.*, 1974, 40, 381—385.
Ekbom, K., Greitz, T., Kolmer, M. și colab. — *Acta neurochir. (Wien)*, 1969, 20, 1—5.
El Gamal, T. — *Amer. J. Roentgenol.*, 1969, 1, 309—328.
Ellington, E., Margolis, G. — *J. Neurosurg.*, 1969, 30, 651—657.
Emery, J. L. — *Dev. Med. Child Neurol.*, 1965, 7, 302—309.
Emery, J. L., Hilton, H. B. — *Surgery*, 1961, 50, 309—314.
Emery, J. L., Zachary, R. B. — *Arch. Dis. Child.*, 1956, 31, 288—292.
Engeset, A., Lonnum, A. — *Acta radiol. (Stockh.)*, 1958, 5, 5—16.
Engeset, A., Skraastad, E. — *Neurology (Minneap.)*, 1964, 14, 381—396.
Entzian, W., Gullota, F. — *Neuropaediatrie*, 1972, 3, 313—318.
Erdohazi, M., Eckstein, H. B., Crome, L. — *Dev. Med. Child Neurol.*, 1966, *suppl.* 11, 36—44.
Ewald, T., Mahaley, S. Jr., Goodrich, J. și colab. — *J. Neurosurg.*, 1971, 35, 657—663.
Faiburn, B. — *J. Neurosurg.*, 1960, 17, 166—171.
Feinberg, S. B., Langer, L. O. — *Amer. J. Roentgenol.*, 1965, 95, 41—47.
Feld, M. — *Rev. neurol.*, 1951, 85, 520—521.
Ferguson, A. H. — *N. Y. med. J.*, 1898, 67, 902.
Fischer, E. G., Shillito, J. Jr. — *J. Neurosurg.*, 1969, 31, 441—444.
Fischer, E. G., Welch, K., Shillito, J. Jr. — *J. Neurosurg.*, 1977, 47, 96—100.
Fishman, R. A. — *Amer. J. Physiol.*, 1953, 175, 96—98.
Fishman, R. — *New Engl. J. Med.*, 1966, 274, 466—467.
Fishman, R. A., Greer, M. — *Arch. Neurol. (Chic.)*, 1963, 8, 156—161.
Fleming, F. R., Sheppard, R. H., Turner, V. M. și colab. — C. S. F. Scanning in the Evolution of Hydrocephalus : A Clinical Review of 100 Patients. În : „Cisternography and Hydrocephalus (A Symposium)" (ed. *J. C. Harbert)* Ch. C. Thomas, Springfield, 1972, p. 261—284.
Flexner, L. B., Weed, L. H. — *Amer. J. Physiol.*, 1933, 104, 681—692.
Flor, W. J., Stevenson, J. S., Ghaed, N., James, E. Jr. — *Neurology*, 1974, 24, 266—270.
Flori, B. — Moyens d'exploration des hydrocéphalies communicantes sans hypertension intra-crânienne. Intérêt de la mesure de la résistance à l'écoulement du LCR. Thèse, Clermont-Ferrand, 1974.
Fokes, E. C. Jr. — *J. Neurosurg.*, 1970, 33, 517—523.
Foley, J. — *Brain*, 1955, 78, 1—41.
Foltz, E. L., Shurtleff, D. B. — *J. Neurosurg.*, 1963, 20, 1 064—1 079.
Foltz, E. L., Shurtleff, D. B. — *J. Neurosurg.*, 1966, 24, 520—529.
Foltz, E. L., Ward, A. A. J. — *J. Neurosurg.*, 1956, 13, 546—566.
Ford, F. R. — Diseases of the Nervous System. În : „Infancy, Childhood and Adolescence", ed a V-a, 1966, p. 458—461 ; ed. a VI-a, 1973, p. 1 288, Ch. C. Thomas, Springfield.
Foroglou, G. — *Neuro-chirurgie*, 1976, 22, 108—111.
Forrest, D. M., Cooper, D. G. W. — *J. Neurosurg.*, 1968, 506—512.
Forrest, D. M., Laurence, K. M., Mc Nab, G. H. — *Lancet*, 1957, 274, 827—840.
Forrest, D. M., Tsingoglon, S. — *Dev. Med. Child Neurol.*, 1968, *suppl.* 16, 17.
Fossati, P., Cappoen, J. P., Christiaens, J. L. — *Ann. Endocr. (Paris)*, 1974, 35, 156—158.
Fox, J. L., McCullough, D. C., Green, R. C. — *J. Neurosurg.*, 1972, 37, 700—705.
Frenckner, P. — *Acta oto-laryng. (Stockh.)*, 1934, 20, 477—483.
Frenckner, P. — *Proc. roy. Soc. Med.*, 1937, 30, 413—421.

Scanned with OKEN Scanner

FRENCKNER, P. — *Acta oto-laryng. (Stockh.)*, 1940, 28, 107—135.
FRENCKNER, P. — *Acta oto-laryng. (Stockh.)*, 1958, 49, 273—281.
FRIEDMAN, S., ZITA-GOZUM, C., CHATTEN, J. — *J. Pediat.*, 1964, 64, 305—314.
FRONT, D., BEKS, J. W. F., GEORGANAS, C. L., BREKHNIS, H., PENNING, L. — *Neuroradiology, (Minneap.)*, 1972, 4, 6—13.
GALERA, R., GREITZ, T. — *J. Neurosurg.*, 1970, 32, 634—641.
GALIBERT, P., DELCOUR, J., ROSAT, P., GRUNEWALD, P., GARS, D. DE — *Neuro-chirurgie*, 1976, 22, 131—136.
GALLI, G., TRONCONE, L., ROSSI, G. DE — *J. nucl. Biol. Med.*, 1973, 17, 64—70.
GARDNER, W. J. — *Arch. Otolaryng.*, 1939, 30, 253—268.
GARDNER, W. J. — *Clin. Neurosurg.*, 1968, 15, 57—79.
GARRETT, G., LOOP, J. W. — *Neuroradiology*, 1971, 3, 32—35.
GATAI, G., FOLDI, M. — *Neurochir.*, 1961, 4, 57—64.
GEORGE, B., LEVANTE, A., VISOT, A., COPHIGNON, J. — *Neuro-chirurgie*, 1977, 23, 37—46.
GEORGE, B., PHILIPPON, J., HORN, Y., LEVANTE, A., VISOT, A., COPHIGNON, J. — *Neuro-chirurgie*, 1976, 22, 200—206.
GESCHWIND, N. — *J. neurol. Sci.*, 1968, 7, 481—493.
GILLES, F. H., DAVIDSON, J. R. — *J. Neurosurg.*, 1971, 35, 421—426.
GIUFFRÉ, M. D. — *Phronesis*, 1977, 31, 40—48.
GIUFFRÉ, R., DI LORENZO, N. — *Surg. Neurol.*, 1972, 3, 23—24.
GIUS, J. A., GRIER, D. H. — *Surgery*, 1950, 28, 305—319.
GLASAUER, F. E., ALKER, G. J. JR., LESLIE, E. V. şi colab. — *J. Neurosurg.*, 1968, 29, 555—561.
GLOBUS, J. M., BERGMAN, D. — *J. Neuropath. exp. Neurol.*, 1946, 5, 342—363.
GO, K. G., LAKKE, F. P., BOKS, J. W. — *Dev. Med. Child Neurol.*, 1968, *suppl.* 16, 100.
GOLDBERG, M. E., FEINBERG, S. B. — *Radiology*, 1963, 81, 479—483.
GRASHEY, H. — Experimentelle beiträge zur lehre von der blutcirculation in der schädel-ruckgratshöhle, Festschrift (sub red. *L. A. Buchner*), München, 1892.
GREENFIELD, J. G. — Neuropathology, Edward Arnold, Londra, 1958, p. 312—319.
GREENFIELD, J. C. JR., TINDALL, G. — *J. clin. Invest.*, 1965, 44, 1 343—1 351.
GREITZ, T. — *Acta radiol. (diagn.) (Stockh.)*, 1964, 2, 369—378.
GREITZ, T. — *Acta radiol. (diagn.) (Stockh.)*, 1969, 8, 376—384.
GREITZ, T., GREPE, A. Q. L. — *Acta radiol. (diagn.) (Stockh.)*, 1970, 3, 232—242.
GREITZ, T., GREPE, A. — *Acta radiol. (diagn.) (Stockh.)*, 1971, 11, 232—242.
GREITZ, T., LEVANDER, B. E., LOPEZ, J. — *Acta neurochir. (Wien)*, 1971, 24, 201—206.
GRINKER, R. R., BUCY, P., SAHS, A. — Neurology, ed. a V-a, Ch. C. Thomas, Springfield, 1960, 214—217.
GUIDETTI, B., GAGLIARDI, F. M. — *Acta neurochir. (Wien)*, 1972, 27, 1—9.
GUIDETTI, B., OCCHIPINTI, E., RICCIO, A. — *Acta neurochir. (Wien)*, 1969, 21, 295—308.
GUILLAIN, G. — *Bull. Soc. Méd. Hôp. Paris*, 1918, 42, 757—761.
GUILLAUME, J., ROGE, R. — *Rev. neurol.*, 1950, 82, 424.
GUIOT, G., DEROME, P., HERTZOG, E., BAMBERGER, C., AKERMAN, M. — *Presse méd.*, 1968, 76, 1 923.
GUTHKELCH, A. N., RILEY, N. A. — *Arch. Dis. Child.*, 1969, 44, 29—35.
GUTIERREZ-LARA, F. — *J. Amer. med. Ass.*, 1972, 219, 150—151.
GUTIERREZ-LARA, F., HAKIM, S. — *J. Neurosurg.*, 1975, 42, 104—107.
GUTIERREZ, Y., REINHARD, PH. D., FRIEDE, R. L., KALINEY, J. W. — *J. Neurosurg.*, 1975, 43, 553—558.
GUY, G., COMOY, J., CHEVET, D., THOMAS, R., POGAMP, P. LE — *Neuro-chirurgie*, 1976, 22, 631—638.
HAGEMAN, R., GROOD, M. — *Neuro-chirurgie*, 1968, 1, 35—48.
HAKIM, S. — Algunas observaciones sobre la presion del L. C. R. sindrome hidrocefalico en el adulto con presion normal del L. C. R., Tesis de grado, Facultad de Medicina, Bogota, 1964.
HAKIM, S., ADAMS, R. D. — *J. neurol. Sci.*, 1965, 2, 307—327.
HAKIM, S., JIMENEZ, A., ROSAS, F. — *Acta Neurochir. (Wien)*, 1956, 4, 224—227.
HAKIM, S., VENEGAS, J. G., BURTON, J. D. — *Surg. Neurol.*, 1976, 5, 187—210.
HALL, P. V., CAMPBELL, R. L., KALSBECK, J. E. — *J. Neurosurg.*, 1975, 43, 457—463.
HALL, P. V., MULLER, J., CAMPBELL, R. L. — *J. Neurosurg.*, 1975, 43, 464—470.
HALLGRIMSSON, J., CLOUSE, M. E. — *Arch. Path.*, 1965, 80, 426—430.
HARBERT, J. C. — Ra dionuclide cisternography. Seminars in nuclear medicine (ed. *L. M. Freeman, M. D. Blaufox)*, vol. I, Henry M. Stratton Inc., Ne w York, 1971.

Scanned with OKEN Scanner

HARRISSON, M. J., ROBERT, C. M., UTTLEY, D. — *J. Neurol. Neurosurg. Psychiat. (Chic.)*, 1974, 37, 1 322.
HARSH, G. R. — *J. Neurosurg.*, 1954, 11, 284—294.
HASSIN, G. B. — *Arch. Neurol. Psychiat. (Chic.)*, 1930, 23, 65—78.
HASSLER, O. — *Acta neuropath. (Berl.)*, 1964, 4, 65—74.
HAYDEN, P. W., FOLTZ, E. L., SHURTLEFF, D. B. — *Pediatrics*, 1968, 41, 955—967.
HAYDEN, W. P., SHURTLEFF, D. B., FOLTZ, E. L. — *Arch. Neurol. (Chic.)*, 1970, 23, 147—154.
HECK, A., HAMEROFF, S. B., HORNICK, R. B. — *Neurology (Minneap.)*, 1971, 21, 263—270.
HEIDRICH, R. — Die subarachnoidale blutung, Leipzig, Georg Thieme, Stuttgart, 1970.
HEILE, B. — *Arch. klin. Chir.*, 1914, 105, 501—516.
HEINZ, E. R., DAVIS, D. O., KARP, H. R. — *Radiology*, 1970, 95, 109—120.
HEMMER, R., PORRHOFF, P. C. — *Neurochirurgia (Stuttg.)*, 1969, 12, 102—106.
HENDERSON, R. J. — *Brit. J. Surg.*, 1967, 54, 756—760.
HILL, M. E., LOUGHEED, W. M., BARNETT, H. J. — *Can. med. Ass. J.*, 1967, 97, 1 309—1 320.
HOCHWALD, G. M. și colab. — *Exp. Neurol.*, 1969, 25, 190—199.
HOGAN, P. A., WOOBSEY, R. M. — *J. Amer. med. Ass.*, 1966, 198, 524—528.
HOLDER, A. M., CROW, M. L. — *J. thorac. cardiovasc. Surg.*, 1963, 45, 138—140.
HOLLAND, H. C., GRAHAM, W. L. — *J. Neurosurg.*, 1958, 15, 688—694.
HOPPENSTEIN, R. — *Lancet*, 1965, *i*, 90—91.
HORWITZ, N. H., RISSOLI, H. V. — Postoperative Complications in Neurosurgical Practice: Recognition, Prevention and Management, Williams and Wilkins, Baltimore, 1967.
HOSAIN, F., SOM, P. — *Brit. J. Radiol.*, 1972, 45, 677—679.
HUCKMAN, M. S., FOX, J., TOPEL, J. — *Radiology*, 1975, 116, 85—94.
HULME, A., CHAWLA, J. C., COOPER, R. — *J. Neurol. Neurosurg. Psychiat.*, 1971, 34, 108—109.
HULME, A., COOPER, R. — *Proc. roy. Soc. Med.*, 1972, 65, 883—884.
HUSSEY, F., SCHANZER, B., KATZMAN, R. — *Neurology (Minneap.)*, 1970, 20, 665—680.
ILLINGWORTH, R. D., LOGUE, V., SYMON, L., UEMURA, K. — *J. Neurosurg.*, 1971, 35, 681—685.
INGRAHAM, F. D., ALEXANDER, E., MATSON, D. D. — *J. Amer. med. Ass.*, 1947, 135, 82—87.
INGRAHAM, F. D., ALEXANDER, E. J., MATSON, D. D. — *J. Neurosurg.* 1947, 4, 164.
INGRAHAM, F. D., MATSON, D. D. — Neurosurgery in Infancy and Childhood, Ch. C. Thomas, Springfield, 1961, p. 117—156.
IRVING, J. M., CASTILLA, P., HALL, E. G. și colab. — *J. Pediat. Surg.*, 1971, 6, 724—729.
ISHII, S., WATANABE, S., SHIMADA, H. — *J. Neurosurg.*, 1972, 37, 552—561.
ISHIDA, O., YOSHIHIRO, T., MORI, S. și colab. — *Med. J. Osaka Univ.*, 1964, 14, 275—303.
JACKSON, J. D. — *Sth. med. J. (Bgham Ala)*, 1965, 58, 505—508.
JACKSON, J. J. — *J. Pediat.*, 1951, 38, 251—258.
JACKSON, J. J., SNODGRASS, S. R. — *J. Neurosurg.*, 1955, 12, 216—222.
JAKUBOWSKI, J., JEFFERSON, A. — *J. Neurol. Neurosurg. Psychiat.*, 1972, 35, 114—123.
JAMES, A. E. — *Amer. J. Roentgenol.*, 1972, 115, 201—204.
JAMES, A. E. JR., DE LAND, F. H., HODGES, F. J. și colab. — *J. Amer. med. Ass.*, 1970, 213, 1 615—1 622.
JAMES, E. A., NEW, P. F., HEINZ, R. W., HODGES, F. J., DE LAND, F. H. — *Amer. J. Roentgenol.*, 1972, 115, 39—49.
JAMES, A. E., STRECKER, E. P. — *Invest. Radiol.*, 1973, 8, 105—115.
JAMES, A. E., STRECKER, E. P., BUSH, M. — *Radiology*, 1973, 106, 437—446.
JENNETT, B., JOHNSTON, P. H. — *Proc. roy. Soc. Med.*, 1972, 65, 885—886.
JEPPSSON, S. — *Acta chir. scand.*, 1964, 128, 218—224.
JIROUT, J. — *Acta radiol. (Stockh.)*, 1956, 46, 81—86.
JOFFROY, A., ACHARD, C. — *Arch. Physiol. Norm. Path.*, 1887, 10, 435—472.
JOHNSON, R. T. — Clinicopathological Aspects of the Cerebrospinal Fluid Circulation. În: CIBA Foundation Symposium on the cerebrospinal Fluid: Production, Circulation and Absorption (ed. *G. E. W. Wolstenholme C. M. O'Connor)*, Little Brown Comp., Boston, 1957, p. 265—281.
JOHNSON, R. T., YATES, P. O. — *Acta radiol. (Stockh.)*, 1956, 46, 241—249.
JONES, R. F. C. — *J. Neurosurg.*, 1967, 26, 313—315.
KATZMAN, R., HUSSEY F. — *Neurology (Minneap.)*, 1970, 20, 534—544.
KAZNER, F., HOPMAN, H. — Possibilities and Reliability of Echoventriculography, The 17th Annual Meeting of the A. I. U. M., Philadelphia, 30 X. 1972.
KEMPE, G. L., BLAYLOCK, R. — *J. Neurosurg.*, 1977, 47, 86—95.
KESSLER, L. A., STERN, W. Z. — *J. Pediat.*, 1962, 60, 418—420.

Scanned with OKEN Scanner

KEY, E. A. H., RETZIUS, M. G. — Studien in der anatomie des nervensystems und des bindegewebes, Samson and Wallin, Stockholm, 1875.
KIBLER, R. F., COUCH, R. S. C., CROMPTON, M. R., Brain, 1961, 84, 45—61.
KIEFFER, S. A., WOLFF, J. M., PRENTICE, W. B., LOKEN, M. K. — *Amer. J. Roentgenol.*, 1971, 112, 225—236.
KIEFFER, S. A., WOLFF, J. M., WESTREICH, G. — *Radiology*, 1973, 106, 133—140.
KILGORE, B. B., DAVIS, D. O., POTCHEN, E. J. — *Acta radiol. (Stockh.)*, 1969, 195, 626—634.
KIM, S. CH., BENNETT, R. D., ROBERTS, S. TH. — *Neurology (Minneap.)*, 1969, 19, 533—535.
KINAL, M. E. — Traumatic Thrombosis of Dural Nervous Sinuses, în: First International Congress of Neurological Sciences (ed. *L. van Bogaert, J. Radermacker*), Pergamon Press, Londra, 1959, p. 178—188.
KINAL, M. E. — *J. Neurosurg.*, 1962, 19, 195—201.
KINAL, M. E., JAEGER, R. M. — *J. Neurosurg.*, 1960, 17, 81—89.
KINNAERT, P. — *J. Anat.*, 1973, 115, 45—52.
KLOSOVSKY, B. N. — Hydrocephalus. În: „Pathology of the Nervous System" (ed. *J. Minckler*), McGraw-Hill, Blakinston Division, New York, 1968, p. 456—462.
KLUGER, G., GEUNA, E. — *Minerva chir.*, 1955, 10, 681—692.
KRAYENBÜHL, H., LÜTHY, F. — *Schweiz. Arch. Neurol. Psychiat.*, 1948, 61, 7—21.
KRAYENBÜHL, H. A., YASARGI, M. G., GLAMM, E. S. și colab. — *J. Neurosurg.*, 1972, 37, 678—686.
KURLANDER, J. G., CHUA, T. G. — *Amer. J. Roentgenol.*, 1967, 1, 157—167.
KUSHNER, J., ALEXANDER, E. JR., DAVIS, C. H. J. și colab. — 1971, 34, 783—791.
LANG, E. K., RUSSELL, J. R. — *J. Neurosurg.*, 1970, 32, 5—15.
LANGFITT, T. W. și colab. — *Acta neurochir. (Wien)*, 1966, 15, 212—222.
LAURENCE, K. M. — *Brain*, 1959, 82, 551—565.
LAURENCE, K. — *Dev. Med. Child Neurol.*, 1964, 6, 638.
LAURENCE, K. M., TEW, B. J. — *Arch. Dis. Child.*, 1971, 46, 127—138.
LAVENDER, J. P., DUBOULAY, G. H. — *Clin. Radiol.*, 1965, 16, 330—333.
LAZORTHES, G. — *Presse méd.*, 1953, 61, 1 210—1 219.
LAZORTHES, G. — *Presse méd.*, 1954, 62, 903.
LAZORTHES, G., ANDUZE-ACHER, H., CAMPAN, L., ESPAGNO, J. — *Neuro-chirurgie*, 1957, 3, 59—64.
LAZORTHES, G., ESPAGNO, J., LAZORTHES, Y. — *Gaz. Hóp. (Paris)*, 1963, 809—812.
LEE, J. C., OLSZEWSKI, J. — *Neurology (Minneap.)*, 1960, 10, 814—822.
LEHETA, F. — Clinical Experience with Cordis-Hakim-Value System Progress Ped. Neurosurg., Hippokrates-Verlag, Stuttgart, 1974, p. 150—151.
LEHETA, F. — *Med. Klin.*, 1974, 69, 626—629.
LEHETA, F., KAZNER, E. — *Seara méd. Neurocir.*, 1974, 1, 1—2.
LEHETA, F., KAZNER, E. — *Seara méd. Neurocir.*, 1974, 1, 3—5.
LEHRER, H. — *Amer. J. Roentgenol.*, 1968, 104, 150—161.
LEJEUNE, F. — La décompensation de l'hydrocéphalie chronique de l'adolescent ou de l'adulte (à propos de 6 observations), Thèse, Amiens, 1974, 86 p.
LEKSELL, L. — *Acta psychiat. (Kbh.)*, 1949, 24, 559—611.
LE MAY, M., NEW, P. F. J. — *Radiology*, 1970, 96, 347—358.
LERNER, N. A., KOSARY, I. Z., COHEN, B. E. — *Brit. J. Radiol.*, 1969, 42, 310—312.
LIN, J. P. T., GOODKIN, R., TONG, E. C. și colab. — *Radiology*, 1968, 90, 36—41.
LINDBOM, G., LAURELL, G., GRENVIK, A. — *Acta path. microbiol. scand.*, 1967, 69, 219—263.
LINDGREN, E. — *Acta radiol. (Stockh.)*, 1975, *suppl.* 346.
LINSER, P. — *Beitr. klin. Chir.*, 1900, 28, 642—653.
LONG, D. M., WALL, R. A. DE — *J. Neurosurg.*, 1964, 21, 233—234.
LORBER, J. — *Dev. Med. Child Neurol.*, 1971, 13, 279—303.
LORENZO, A. V., PAGE, L., WATTERS, G. V. — *Brain*, 1970, 93, 679—692.
LUNDBERG, N. — *Acta psychiat. scand.*, 1960, 36, *suppl.* 149, 1—193.
LUNDBERG, N., WEST, K. A. — *Acta radiol. (Stockh.)*, 1965, 41, *suppl.* 13.
LUYENDIJK, W., NOORDIJK, J. A. — *Acta neurochir. (Wien)*, 1959, 7, 483—501.
MAHALEY, M. S. — *J. Neurosurg.*, 1974, 41, 471—480.
MAIRA, G., DI ROCCO, C., ROSSI, G. F. — *Neuro-chirurgie*, 1974, 5, 462—467.
MALINA, S. — *Surg. Neurol.*, 1973, 1, 333—336.
MAMO, L., DERLON, J., COPHIGNON, J., HOUDART, R. — *Neuro-chirurgie*, 1976, 22, 153—157.
MARGOLIS, G., KILHAM, L. — *J. Neurosurg.*, 1969, 1, 1—9.
MARTIN, J. P. — *Brit. med. J.*, 1955, 2, 467—470.
MARTINI, T., OBERSON, R. — *Acta radiol. (diagn.) (Stockh.)*, 1969, 2, 635—644.

Scanned with OKEN Scanner

MARTINS, A. N. — *J. Neurol. Neurosurg. Psychiat.*, 1973, 36, 313—318.
MASSERMAN, J. H. — *Arch. Neurol. Psychiat. (Chic.)*, 1934, 32, 523—553.
MATIN, P., GOODWIN, D. A., DE HARDO, G. L. — *Radiology*, 1970, 94, 435—438.
MATSON, D. D. — *J. Neurosurg.*, 1949, 6, 238—247.
MATSON, D. D. — *J. Neurosurg.*, 1951, 8, 298—404.
MATSON, D. D. — *Pediatrics*, 1953, 12, 326.
MAYHER, W. E., GINDIN, R. A. — *Arch. Neurol. (Chic.)*, 1970, 23, 274—277.
MCCULLOCH, G. A. J., CARTLEDGE, J. MC P. — *J. Neurosurg.*, 1975, 42, 98—100.
MCCULLOUGH, D. C.. FOX, J. L. — *J. Neurosurg.*, 1974, 40, 372—375.
MCCULLOUGH, D. C., FOX, J. L., CURL, F. și colab. — Effect of C. S. F. Shunts on Intracranial Pressure and C. S. F. Dynamics. În: „Cisternography and Hydrocephalus" (ed. *J. C. Harbert)*, Ch. C. Thomas, Springfield, 1972, p. 335—342.
MC CULLOUGH, D. C., HASBERT, J. C., DI CHIRO, G. — *Neurology (Minneap.)*, 1970, 20, 594—598.
MCHUGH, P. R. — *Quart. J. Med.*, 1964, 33, 297—308.
MCLAURIN, R. L., BAILEY, O. T., SCHURR, P. H. și colab. — *Arch. Path.*, 1954, 57, 138—146.
MCNAB — *J. Neurol. Neurosurg. Psychiat.*, 1959, 22, 82—83.
MERREM, B. — *Zbl. Neurochir.*, 1970, 31, 127—148.
MERREM, B. — *Zbl. Neurochir.*, 1971, 32, 35—52.
MERREM, B. — *Zbl. Neurochir.*, 1971, 32, 245—257.
MESSERT, B., BAKER, N. H. — *Neurology (Minneap.)*, 1966, 16, 440—452.
MESSERT, B., HENKE, T. K., LANGHEIM, W. — *Neurology (Ninneap.)*, 1966, 16, 635—649.
MESSERT, B., LEVINE, A. B. — *Arch. Neurol. (Chic.)*, 1972, 26, 49—59.
MESSERT, B., REIDER, M. J. — *Neurology (Minneap.)*, 1972, 22, 789—792.
MESSERT, B., WANNAMAKER, B. B. — *Neurology (Minneap.)*, 1974, 24, 224—231.
MESSERT, B., WANNAMAKER, B. B., DUDLEY, A. W. JR. — *Neurology (Minneap.)*, 1972, 22, 941—951.
MIGLIORE, A., PAOLETTI, P., VILLANI, R. — *Neuro-chirurgie*, 1968, 1, 60—62.
MILHORAT, T. H. — Hydrocephalus and The Cerebrospinal Fluid, Williams and Wilkins, Baltimore, 1972.
MILHORAT, T. H., CLARK, R. G. — *J. Neurosurg.*, 1970, 32, 522—528.
MILHORAT, T. H., CLARK, R. G., HAMMOCK, M. K. — *J. Neurosurg.*, 1970, 32, 390—399.
MILHORAT, T. H., HAMMOCK, M. K., DI CHIRO, G. — *J. Neurosurg.*, 1971, 33, 7—15.
MONTRIEUL, G., JANNY, P., CHABANNES, J., PLANE, C. — *Rev. Oto-neuro-ophtal.*, 1970, 42, 95—102.
MOORE, M. T. — *Neurology (Minneap.)*, 1969, 19, 32—36.
MORI, K., HANDA, H. — *Neurochirurgia (Sttutg.)*, 1977, 20, 154—161.
MURTAGH, A., LEHMAN, R. — *J. Amer. med. Ass.*, 1967, 202, 1 010—1 014.
NAG, T. K., FALCONER, M. A. — *Brit. med. J.*, 1966, 2, 1 168—1 170.
NELLHAUS, G. — *Pediatrics*, 1968, 41, 106—114.
NELSON, B., RUSH, E. A., TAKASUGI, M. și colab. — *New Engl. J. Med.*, 1965, 273, 1 132—1 134.
NELSON, J. R., GOODMAN, S. J. — *Neurology (Minneap.)*, 1971, 21, 1 037—1 053.
NELSON, K. M., DEUTSCHBERGER, J. — *Dev. Med. Child. Neurol.*, 1970, 4, 487.
NELSON, S. R., ANDY, O. J., FOSHEE, D. P. — *Confin. neurol. (Basel)*, 1964, 24, 308—313.
NETTER, A., SICARD, J. R., WOLINETZ, E., COHEN, A.—*Ann. Endocr. (Paris)*, 1955, 16, 403 — 411.
NEUMANN, C. G., HOEN, T. J., DAVIS, D. A. — *Plast. reconstr. Surg.*, 1959, 23, 159.
NEWTON, W. A. — *Amer. J. Dis. Child.*, 1959, 98, 470.
NICOL, C. F. — *Neurology (Minneap.)*, 1967, 17, 199—200.
NORRELL, H. și colab. — *J. Neurosurg.*, 1969, 31, 561—569.
NOSIK, W. A. — *J. Neurosurg.*, 1950, 7, 236—239.
NOSIK, W. A. — *J. Pediat.*, 1950, 37, 190—194.
NULSEN, F. E., BECKER, D. P. — *Clin. Neurosurg.*, 1966, 14, 256—273.
NULSEN, F. E., SPITZ, E. B. — *Surg. Forum*, 1952, 2, 399—403.
NUYENT, G. R., LUCAS, R., JUDY, M., BLOOR, B. M., WARDEN, H. — *J. Neurosurg.*, 1966, 24, 34—42.
OBENCHAIN, T. G., BECKER, D. P. — *N. Neurosurg.*, 1972, 37, 457—459.
OBERSON, R. — *Schweiz. Arch. Neurol. Neurochir. Psychiat.*, 1971, 109, 51—71.
OBERSON, R. — *Neurochirurgia (Stuttg.)*. 1976, 22, 169—177.
OBERSON, R., AZAM, F., FANKHAUSER, H. — *Neurochirurgia (Stuttg.)*, 1976, 22, 157—164.
OBERSON, R., KUSHELEVSKY, A. — *Neuroradiology*, 1974, 7, 139—144.

Scanned with OKEN Scanner

Ogata, J., Hochwald, G. M., Cravioto, H., Ransohoff, J. — *Acta neuropath. (Berl.)*, 1972, 21, 213—223.
Ojemann, R. G. — *Clin. Neurosurg.*, 1972, 18, 337—370.
Ojemann, R. G., Lisher, C. M., Adams, R. D., Sweet, W. M., New, P. J. E. — *J. Neurosurg.*, 1969, 31, 279—294.
Oldendorf, W. H., Sisson, W. B., Jisaka, Y. — *Arch. Neurol. (Chic.)*, 1970, 23, 94—99.
Oldendorf, W. H., Sisson, W. B., Jisaka, Y. — *J. nucl. Med.*, 1970, 11, 85—88.
Oldham, R. K., Staab, E. V. — *Radiology*, 1970, 97, 317—321.
Oldstine, M. B. — *Amer. Surg.*, 1966, 32, 391—394.
Overbeck, W. J. — *Neurol. Neurochir. Psychiat.*, 1968, 71, 99—103.
Overgaard, J., Haase, J., Hein, O., Laursen, B., Ronde, F., Barnkob, R., Hinke, H. — *Ugeskr. Laeg.*, 1970, 132, 695—705.
Overton, M. C., Derrick, J., Snodgrass, S. R. — *J. Neurosurg.*, 1966, 23, 164—171.
Overton, M. C., Snodgrass, S. R. — *J. Neurosurg.*, 1965, 23, 517—521.
Paine, K. W., McKissock, W. — *J. Neurosurg.*, 1955, 12, 127—145.
Pappenheimer, J. R., Heisey, R. S., Jordan, E. F. — *Amer. J. Physiol.*, 1961, 200, 1—10.
Pappenkeimer, J. R., Heisey, S. R., Jordan, E. F. — *Amer. J. Physiol.*, 1962, 203, 763—774.
Parkinson, D., Join, K. K. — *Canad. J. Surg.*, 1961, 4, 183.
Patel, C. D., Matloub, H. — *J. Neurosurg.*, 1973, 38, 761—762.
Patten, D. H., Benson, D. F. — *J. nucl. Med.*, 1967, 8, 267.
Patten, D. H., Benson, D. F. — *J. nucl. Med.*, 1968, 9, 457—461.
Patterson, R. H. Jr., Bergland, R. M. — *J. Neurosurg.*, 1968, 29, 252—254.
Paul, L. W., Erickson, T. C. — *Radiology*, 1946, 46, 139—147.
Payr, E. — *Arch. klin. Chir.*, 1908, 87, 801—885.
Payr, E. — *Verh. dtsch. Ges. Chir.*, 1911, 40, 515—535.
Pedersen, K., Haase, J. — *Acta neurol. scand.*, 1973, 49, 10—30.
Penfield, W. G. — *Amer. J. Dis. Child.*, 1923, 26, 283—390.
Penfield, W., Elvidge, A. R. — Hydrocephalus and The Atrophy of Cerebral Compression. În: „Cytology and Cellular Pathology of the Nervous System" (ed. *W. Penfield*), vol. III, Hofner Publ. Comp., New York, 1932, 1 203—1 217.
Pennybacker, J. — *Proc. roy. Soc. Med.*, 1940, 33, 507—512.
Perrin, J. C. S., Mc Laurin, R. L. — *J. Neurosurg.*, 1967, 24, 21—26.
Pertuiset, B., Houtteville, J. P., George, B., Margent, P. — *Neuro-chirurgie*, 1972, 4, 113—126.
Petit Dutaillis, D., Thiebaut, F., Berdet, H., Barbizet, J. — *Rev. neurol.*, 1950, 82, 417—421.
Philippon, J. — *Neuro-chirurgie*, 1970, 22, 189—193.
Philippon, J., Ancri, D. — Chronic Adult Hydrocephalus. În: „Advances and Technical Standards in Neurosurgery" (ed. *Krayenbühl*) Springer Verlag, Viena — New York, 1974, p. 61—92.
Philippon, J., Ancri, D., Pertuiset, B. — *Rev. neurol.*, 1971, 5, 347—358.
Philippon, J., George, B., Visot, A., Cophignon, J. — *Neuro-chirurgie*, 1976, 22, 111—117.
Philippon, J., Ricou, P., Ancri, D. — *Rev. neurol.*, 1974, 9—10, 333—342.
Picaza, J. A. — *J. Neurosurg.*, 1956, 13, 289—293.
Pitts, L. H., Wilson, C. B., Dedo, H. H., Weyand, R. — *J. Neurosurg.*, 1975, 43, 631—633.
Podget, D. H. — *Amer. J. Anat.*, 1956, 98, 307—355.
Pollay, M., Davson, H. — *Brain*, 1963, 86, 137—150.
Pollock, J. J., Boshes, B. — *Arch. Neurol. Psychiat. (Chic.)*, 1936, 36, 931—974.
Portnoy, H. D., Croissant, P. D. — *Surg. Neurol.*, 1974, 2, 41—42.
Portnoy, H. D., Schulte, R. S., Fox, J. L., Croissant, P. D., Trip, L. — *J. Neurosurg.*, 1973, 38, 729—738.
Potter, E. L. — Pathology of The Fetus and The New-born, ed. a II-a, Yearbook Medical Publ., Chicago, 1961, p. 499—508.
Potter, E. L., Rosenbaum, W. — *Amer. J. Obstet. Gynec.*, 1943, 45, 822—827.
Pradat, P., Redondo, A., Tadie, M., Foncin, J. F. — *Neuro-chirurgie*, 1976, 22, 185—188.
Pudenz, R. H., Russell, F. E., Hurd, A. H. și colab. — *J. Neurosurg.*, 1957, 14, 171—179.
Putnam, T. J. — *New Engl. J. Med.*, 1934, 210, 1 373—1 376.
Quinn, E. L., Cox, F., Drake, E. H. — *J. Amer. med. Ass.*, 1966, 196, 815—818.
Quinn, E. L., Cox, F., Fisher, M. — *Ann. N. Y. Acad. Sci.*, 1965, 128, 428—442.
Quinn, J. L., Ciric, J., Hauser, W. N. — *J. Amer. med. Ass.*, 1965, 194, 157—160.
Raimondi, A. J. — *J. Neurosurg.*, 1969, 31, 550—560.

Scanned with OKEN Scanner

RAIMONDI, A. J. — Pediatric Neuroradiology, W. B. Saunders Comp., Philadelphia, 1972, p. 126—146 și 240—241.
RAIMONDI, A. J., WHITE, H. — *Ann. Radiol.*, 1967, 10, 147—164.
RAMES, L., WISE, B., GOODMAN, J. R. și colab. — *J. Amer. med. Ass*, 1970, 212, 1 671—1 677.
RANSOHOFF, J. — *J. Neurosurg.*, 1954, 11, 295—298.
RANSOHOFF, J., HIATT, R. — *Trans. Amer. neurol. Ass.*, 1952, 77, 147—152.
RANSOHOFF, J., SHULMAN, K., FISHMAN, R. A. — *J. Pediat.*, 1960, 56, 399.
RAO, P. S., MOLTHAN, M. E., LIPOW, H. W. — *J. Neurosurg.*, 1970, 33, 221—225.
RASMUSSEN, K. E. — *Acta radiol. (diagn.) (Stockh.)*, 1970, 10, 199—202.
RAY, B. S., DUNBAR, H. S., DOTTER, C. T. — *J. Neurosurg.*, 1951, 8, 23—37.
RAYPORT, M., REISS, J. — *J. Neurosurg.*, 1969, 30, 455—467.
RIBADEAU-DUMAS, J. L., RICOU, P., VERDURE, L., RONDOT, P., ESCOUROLLE, R. — *Neurochirurgie*, 1976, 22, 138—145.
RICAUD, J. L. — Les relations pression-volume à l'interieur de la cavité cranio-rachidienne, Thèse, Bordeaux, 1974.
RICE, E., GENDELMAN, S. — *J. Amer. med. Ass.*, 1973, 223, 409—412.
RICH, B. L., MEACHAM, W. F. — *J. Neurosurg.*, 1967, 27, 15—20.
RICH, M., SCHEINBERG, P., BELLE, M. S. — *Circulat. Res.*, 1953, 1, 389—395.
RICHARDSON, A., EVERSDEN, J., STERNBERGH, C. — *Proc. roy. Soc. Med.*, 1972, 65, 886—888
RICKHAM, P. P., PENN, J. A. — *Dev. Med. Child. Neurol.*, 1965, 7, 296—301.
RICOU, PH. — Contribution à l'étude de l'hydrocéphalie à pression normale (syndrome de Hakim). À propos de 7 observations, Thèse, Paris VI, 1972.
RIECHELT, A., FISCHER, G., DIRTZ, H. — *Acta neurochir. (Wien)*, 1965, 23, 556—571.
RIESELBACK, R. E. — *New Engl. J. Med.*, 1962, 267, 1 273—1 278.
RISBERG, J., ANCRI, D., INGVAR, D. H. — *Exp. Brain Res.*, 1969, 8, 321—326.
ROBERTS, W. C.. MORROW, A. G. — *Arch. Path. (Chic.)*, 1966, 82, 164—169.
ROHRBACH, R. — *Beitr. klin. Chir.*, 1897, 17, 811—828.
ROWAN, J. O., ROBERTSON, J. S. — *Brit. J. Radiol.*, 1970, 43, 831.
ROSSI, G. F., GALLI, G., DI ROCCO, C., MAIRA, G., MEGLIO, M., TRONCONE, L. — *Acta neurochir. (Wien)*, 1974, 30, 69—83.
ROUGEMONT, J., COUDERC, P., BARGE, M., CHATELAIN, R. — *Neuro-chirurgie*, 1968, 1, 64—71.
ROUGEMONT, J., VERAIN, A. DE, BARGE, M., BENABID, A. L. — *Minerva neurochir.*, 1972, 16, 199—202.
ROVIT, R. L., SCHECHTER, M., ORTEGA, B., BRINKER, R. A. — *J. Neurosurg.*, 1972, 36, 50—59.
RUBIN, R., HENDERSON, E. S., OMMAYA, A. K. și colab. — *J. Neurosurg.*, 1966, 25, 430—436.
RUDD, T. G., NELP, W. B. — *J. nucl. Med.*, 1970, 11, 358—359.
RUDD, T. G., O'NEAL, J. T., NELP, W. B. — *J. nucl. Med.*, 1971, 12, 61—63.
RUSSELL, D. S. — Observations on The Pathology of Hydrocephalus, London, H. M. Stationary Office (Spec. Rep. Serv. Med. Res. Council nr. 265), 1949.
RUSSELL, D. S., DONALD, C. — *Brain*, 1935, 58, 203—215.
RUSSO, R. H., KINDT, G. W. — *J. Neurosurg.*, 1974, 41, 720—723.
RYDER, H. W., ESPEY, F. F., KIMBELL, F. D. și colab. — *J. Lab. clin. Med.*, 1953, 41, 428—435.
SAHAR, A., HOCHWALD, G. M., RANSOHOFF, J. — *Exp. Neurol.*, 1969, 25, 200—206.
SAHAR, A., HOCHWALD, G. M., RANSOHOFF, J. — *Arch. Neurol. (Chic.)*, 1970, 23, 413—418.
SAHAR, A., HOCHWALD, G. M., RANSOHOFF, J. — *Exp. Neurol.*, 1970, 28, 113—122.
SAKODA, T. H., MAXWELL, J. A., BRACKETT, C. E. JR. — *J. Neurosurg.*, 1971, 35, 95—96.
SALMON, J. H. — *Geriatrics*, 1969, 24, 67—72.
SALMON, J. H. — *J. Neurosurg.*, 1970, 32, 219—226.
SALMON, J. H. — *J. Neurol. Neurosurg. Psychiat.*, 1971, 34, 687—692.
SALMON, J. H. — *Surg. Gynec. Obstet.*, 1971, 133, 634—636.
SALMON, J. H. — *J. Neurosurg.*, 1972, 37, 423—428.
SALMON, J. H., GONEN, J. Y., BROWN, L. — *Dis. nerv. Syst.*, 1971, 32, 299—307.
SALMON, J. H., TIMPERMAN, A. L. — *Neurology (Minneap.)*, 1971, 21, 33—42.
SAMUELSON, S., LONG, D. M., CHOU, S. N. — *J. Neurosurg.*, 1972, 37, 548—551.
SANDERS, T. P., SANDERS, T. D., GALLACHER, E. J. — Quantitative Studies of C. S. F. Dynamics. În: „Cisternography and Hydrocephalus", A Symposium (ed. *J. C. Harbert)*, Ch. C. Thomas, Springfield, 1972, p. 463—470.
SAYERS, M. P. — În: „Workship in Hydrocephalus" (ed. *Shulmank)*, University of Pennsylvania Press, Philadelphia, 1966, p. 74—75.

Scanned with OKEN Scanner

Scarff, J. E. — *J. Neurosurg.*, 1951, 8, 204—213.
Scarff, J. E. — *J. Neurosurg.*, 1952, 9, 164—176.
Scarff, J. E. — *J. Neurol. Neurosurg. Psychiat.*, 1963, 26, 1—26.
Schaltenbrand, G., Putnam, T. — *Dtsch. Z. Nervenheilk.*, 1927, 96, 123—132.
Schatzki, R., Baxter, D. H., Troland, C. E. — *New Engl. J. Med.*, 1947, 236, 419—428.
Schechter, M. M., Zingesser, L. H. — *Radiology*, 1967, 88, 905—916.
Shiefer, W., Kanzner, E. — Klinische-Echoencephalographie, Springer, Berlin, 1967.
Schimke, R. T., Black, P. H., Mark, V. H. și colab. — *New Engl. J. Med.*, 1961, 264, 264—270.
Schreier, H., Rapin, J., Davis, J. — *Neurology (Minneap.)*, 1974, 24, 232—236.
Schulhof, L. A., Worth, R. M., Kalsbeck, J. E. — *Surg. Neurol.*, 1975, 3, 265—269.
Schweizer, O., Leak, G. H. — *Ann. Surg.*, 1952, 136, 948—956.
Scott, M., Wycis, H. T. — *J. Neurosurg.*, 1955, 12, 165—175.
Shaa, S. H., Kendall, B. — *Brit. J. Radiol.*, 1971, 44, 245—257.
Shabo, A. L.., Maxwell, D. S. — *J. Neurosurg.*, 1968, 29, 451—463.
Shabo, A. L., Maxwell, D. S. — *J. Neurosurg.*, 1968, 29, 464—474.
Shaffer, A. J. — Diseases of The New-born, ed. a II-a, W. D. Saunders, Philadelphia, 1965, p. 668.
Shallat, R. F., Pawl, R. P., Jerva, N. F. — *J. Neurosurg.*, 1973, 38, 717—721.
Shapiro, H. M., Langfitt, T. W., Weinstein, J. D. — *Acta neurochir. (Wien)*, 1966, 15, 223—233.
Shenkin, H. A., Greenberg, J., Bouzarth, F. W., Gutterman, P., Morales, J. O. — *J. Amer. med., Ass.*, 1973, 225, 1 486—1 489.
Shulman, K., Macmaron, A. — *Dev. Med. Child Neurol.*, 1968, *suppl.* 16, 11—16.
Shulman, K., Martin, B. F., Popoff, N. și colab. — *J. Neurosurg.*, 1963, 20, 1 040—1 049.
Shulman, K., Ransohoff, J. — *J. Neurosurg.*, 1965, 23, 169—173.
Shulman, K., Verdier, G. R. — *Amer. J. Physiol.*, 1967, 213, 1 084—1 088.
Shulman, K., Yarnell, P., Ransohoff, J. — *Arch. Neurol. (Chic.)*, 1964, 10, 575—580.
Shurtleff, D. B., Christie, D., Foltz, E. L. — *J. Neurosurg.*, 1971, 35, 686—694.
Shurtleff, J. E., Foltz, E. L. — *J. Dis. Child.*, 1959, 98, 467—468.
Shurtleff, D. B., Foltz, E. L. — Ten Year Follow-up of 267 Myelomeningocele Patients. În: Amer. Acad. Orthopedic Surgeons, Symposium on Myelomeningocele, The C. V. Mosby Comp., St. Louis, 1972, p. 282—293.
Sibayan, R. Q., Begeman, P. C., King, A. J., Gurdjian, E. S., Thomas, L. M. — *Arch. Neurol. (Chic.)*, 1970, 23, 165—172.
Sikkens, T. B. — *Neuro-chirurgie*, 1957, 3, 65—69.
Sjaastad, O., Lonnum, A. — *Acta neurol. scand.*, 1966, 42, 317.
Sjaastad, O., Skalpe, I. O., Engeset, A.—*Neurology (Minneap.)* 1969, 19, 1 087—1 093.
Smith, G. W., Moretz, W. H., Pritchard, W. L. — *Surg. Forum.*, 1958, 9, 701—712.
Smith, J. E. — *J. Neurosurg.*, 1955, 14, 442—455.
Sperling, D. R., Patrick, J. R., Anderson, F. M. și colab. — *Amer. J. Dis. Child.*, 1964, 107, 308—315.
Spetzler, R. F., Weinstein, P. R., Chater, N., Wilson, C. R.—*J. Neurosurg.*, 1977, 47, 299—302.
Staab, E, V., Allen, J. H., Young, B., Meachem, W. A., Brill, A. B. — *J. nucl. Med.*, 1970, 11, 363—364.
Staab, E. V., Allen, J. H., Young, A. B. și colab. — I^{131} H. S. A. Cisternograms and Pneumoencephalograms in Evaluation of Hydrocephalus. În: „Cisternography and Hydrocephalus", A Symposium (ed. *J. C. Harbert)*, Ch. C. Thomas Publ., Springfield, 1972, p. 235—248.
Stein, C. S., Langfitt, T. W. — *J. Neurosurg.*, 1974, 41, 463—470.
Steinbok, P., Thompson, G. B. — *Surg. Neurol.*, 1976, 5, 31—35.
Stevenaert, A., Bonnal, J. — *Neuro-chirurgie*, 1976, 22, 210—211.
Stewart, E. A. — *Bull. Johns Hopk. Hosp.*, 1941, 69, 240—265.
Stickler, G. B., Shin, M. H., Burke, E. C. și colab. — *New Engl. J. Med.*, 1968, 279, 1 077—1 082.
Stookey, B., Scarff, J. E. — *Bull. neurol. Inst. N. Y.*, 1936, 5, 348—377.
Storassli, J. P., Krieger, H., Friedell, H. L., Holden, W. D. — *Surg. Gynec. Obstet.*, 1950, 91, 458—464.
Strecker, E. P., Bush, M., James, A. E. — *Amer. J. vet. Res.*, 1973, 34, 101.
Strecker, E. P., James, J. A. E. — *Neuroradiology*, 1973, 6, 200—205.
Strenger, L. — *J. Neurosurg.*, 1963, 20, 219—224.

Scanned with OKEN Scanner

Stuntz, J. T., Shuman, R. M. — *J. Neurosurg.*, 1977, 47, 286—289.
Sugarbaker, E. D., Wiley, H. M. — *Cancer (Philad.)*, 1951, 4, 242—250.
Sutton, D. — *Brit. J. Radiol.*, 1950, 23, 208—218.
Swash, H. — *J. Neurol. Neurosurg. Psychiat.*, 1974, 37, 21—26.
Sweet, W. H., Brownell, G. L., Scholl, J. A. și colab. — *Res. Publ. Ass. nerv. ment. Dis.*, 1954, 34, 101—159.
Symon, L., Dorsch, N. W. C., Stephens, R. J. — *Proc. roy. Soc. Med.*, 1972, 65, 888—890.
Symon, L., Dorsch, N. W. C., Stephens, R. J. — *Lancet*, 1972, *ii*, 1 291—1 292.
Symonds, C. P. — *Brain*, 1931, 54, 55—71.
Symonds, C. P. — *Brain*, 1937, 60, 531—550.
Symonds, C. P. — *Neurology (Minneap.)*, 1956, 6, 681—685.
Sypert, G. W., Leffman, H., Ojemann, G. A. — *Neurology (Minneap.)*, 1973, 23, 234—238.
Taggart, J. K. Jr., Walker, A. E. — *Arch. Neurol. Psychiat. (Chic.)*, 1942, 48, 583.
Takahashi, M., Abrams, H. L. — *Radiology*, 1967, 89, 633—638.
Talner, N. S.., Hsi-Yen Liu, Oberman, H. A., Schmidt, R. W. — *Amer. J. Dis. Child.*, 1961, 101, 602—609.
Tator, C. H., Fleming, J. F. K., Sheppard, R. H. și colab. — *Canad. med. Ass. J.*, 1969, 97, 493—503.
Tator, C. H., Fleming, J. F. R., Sheppard, R. H. și colab. — *J. Neurosurg.*, 1968, 28, 327—340.
Tator, C. H.. Murray, S. — *Canad. med. Ass. J.*, 1971, 105, 573—579.
Tator, C. H., Murray, S. — The Value of C. S. F., Radioisotope Studies in The Diagnoses and Management of Hydrocephalus. În : „Cisternography and Hydrocephalus", Symposium, (ed. *J. C. Harbert)*, Ch. C. Thomas Publ., Springfield, 1972, p. 249—260.
Tatsumi, T., Howland, W. J. — *J. Neurosurg.*, 1970, 32, 593—596.
Tauber, E. S., Langworthy, O. R. — *J. Nerv. ment. Dis.*, 1935, 81, 245—264.
Taylor, A. R., Milliken, J. R., Davison, P. P. — *Brit. med. J.*, 1960, 2, 1 356—1 359.
Thiebaut, F., Fénecon, F. — *Rev. neurol.*, 1950, 82, 449—451.
Thomas, W. S. — *J. exp. Med.*, 1914, 19, 106—120.
Timmons, G. D., Johnson, K. — *New Engl. J. Med.*, 1970, 283, 1 505.
Torkildsen, A. — *Acta chir. scand.*, 1939, 82, 117—124.
Torkildsen, A. — *Acta chir. scand.*, 1941, 85, 254.
Torkildsen, A. — New Palliative Operation in Different Types of Non Communicating Hydrocephalus, Johan Grundt Tanum Forlag, Oslo, 1947.
Tremoulet, M., Lagarrigue, J., Espagno, J. — *Neuro-chirurgie*, 1976, 22, 206—210.
Trotter, J. L., Luzecky, M., Siegel, B. A., Gado, M. — *Neurology (Minneap.)*, 1974, 24, 181—191.
Tsingoglou, S., Eckstein, H. B. — *J. Neurosurg.*, 1971, 35, 695—699.
Turnbull, J. M., Drake, C. G. — *J. Neurosurg.*, 1966, 24, 24—33.
Turner, L. — The Structure and Relationships of Arachnoid Granulations. În (ed. *G. W. E. Wolstenholme, C. M. O'Connor)*, C. I. B. A. Foundation Symposium on the Cerebrospinal Fluid. Production, Circulation and Absorption, Little Brown and Comp., Boston, 1958, p. 32—50.
Turner,, L. — *Ann. roy. Coll. Surg. Eng.*, 1961, 29, 237—264.
Van Wart, C. A., Dupont, J. R., Kraintz, L. — *Proc. Soc. exp. Biol. (N. Y.)*, 1960, 103, 708—710.
Van Wart, C. A.. Dupont, J. R., Kraintz, L. — *Proc. Soc. exp. Biol. (N. Y.)*, 1961, 106, 113—114.
Vapalahti, M., Troupp, H. — *Brit. med. J.*, 1971, 111, 404.
Verdura, J., Resnikoff, S., Cardenas, J. — *J. Neurosurg.*, 1973, 38, 786—788.
Vigouroux, A. — *Rev. neurol.*, 1908, 16, 281—285.
Vigouroux, R. P., Choux, M., Baurand, C., Guillermain, P., Chaix, P. — *Neuro-chirurgie*, 1968, 1, 89—92.
Visot, A., Cophignon, J., George, B., Philippon, J. — *Neuro-chirurgie*, 1976, 22, 118—123.
Voetmann, E. — *Acta anat. (Basel)*, 1949, *suppl.* 10, 1—116.
Wadia, N. H., Singhal, B. S. — *Neurology (Bombay)*, 1967, 15, 127—132.
Waga, S., Hashi, K., Ohtsubo, K. și colab. — *Brain Nerve (Tokyo)*, 1970, 22, 325—329.
Wallace, J. R. — *J. Amer. dent. Ass.*, 1967, 75, 172—173.
Wang, Y., Paoletti, P. — Radionuclide Applications in Neurology and Neurosurgery, American Lecture Series, cap. VII, Ch. C. Thomas, Springfield, 1970.
Weber, L. W. — *Arch. Psychiat. Nervenkr.*, 1906, 41, 64—133.
Weed, L. H. — *J. med. Res.*, 1914, 31, 51—91.

Scanned with OKEN Scanner

Weed, L. H. — *Anat. Rec.*, 1917, 12, 461—496.
Weed, L. H. — *Contrib. Embryol. Carneg. Instn.*, 1917, 5, 7—116.
Weed, L. H. — *Amer. J. Anat.*, 1923, 31, 191—221.
Weed, L. H. — *Arch. Surg.*, 1929, 18, 1 049—1 068.
Weed, L. H. — *Physiol. Rev.*, 1933, 13, 80—102.
Weed, L. H., Flexner, L. B. — *Bull. Johns Hopk. Hosp.*, 1932, 50, 196—223.
Weed, L. H., Flexner, L. B. — *Amer. J. Physiol.*, 1933, 105, 266—272.
Weiss, S. R., Raskind, R. — *Int. J. Surg.*, 1969, 51, 13—19.
Welch, F., Friedman, V. — *Brain*, 1960, 83, 454—469.
Welch, K. — *Amer. J. Physiol.*, 1962, 202, 757—760.
Welch, K., Pollay, M. — *Amer. J. Physiol.*, 1961, 201, 651—654.
Weller, R. O., Wisniewski, H., Shulman, K., Terry, R. D. — *J. Neuropath. exp. Neurol.*, 1971, 30, 613—626.
White, W. C. — *Amer. J. Insan.*, 1902, 58, 503—516.
Wiggli, U., Muller, H. R., Elke, M., Hunig, R., Wuthrich, R. — *Neuro-chirurgie*, 1976, 22, 177—184.
Wilkinson, H. A., Le May, M., Drew, J. H. — *Arch. Neurol. (Chic.)*, 1966, 15, 643.
Willanger, R., Thygesen, P., Nielsen, R., Petersen, O. — *Dan. med. Bull.*, 1968, 15, 65—93.
Williams, B. — *Brain*, 1973, 96, 399—412.
Williams, T. P., Pribram, H. F. W., Lynde, R. H., Sharpe, A. R. — *J. nucl. Med.*, 1970, 11, 592—596.
Willis, T. — Cerebri anatome, Londra, 1664.
Wilson, C. B., Bertan, V. — *Amer. Surg.*, 1966, 32, 601—603.
Wilson, C. B., Bertan, V. — *Arch. Neurol., (Chic.)*, 1967, 17, 614—619.
Wilson, S. A. — *J. Neurol. Psychopath.*, 1934, 14, 173.
Winer, L. H., Sternberg, T. H., Lehman, R. și colab. — *Arch. Derm.*, 1964, 90, 588.
Winkelman, N. W., Fay, T. — *Arch. Neurol. Psychiat. (Chic.)*, 1930, 23, 44—64.
Wise, R. I., Sweeney, F. J., Haupt, G. J. și colab. — *Ann. Surg.*, 1959, 149, 30—42.
Wislocki, G. B., Putnam, T. J. — *Amer. J. Anat.*, 1921, 29, 313—320.
Wisniewski, H., Weller, R. O., Terry, R. D. — *J. Neurosurg.*, 1969, 31, 10.
Witcofski, R. L. — *Arch. Neurol. (Chic.)*, 1967, 16, 286—289.
Witcofski, R. L., Maynard, D., Janeway, R. — *Arch. Neurol.* (Chic.), 1968, 18, 301—303.
Wolinsky, J. S., Barnes, B. D., Margolis, M. T. — *Neurology (Minneap.)*, 1973, 23, 706—713.
Wolpert, S. M., Haller, J. S., Rabe, E. F. — *Amer. J. Roentgenol.*, 1970, 109, 261—272.
Woodhall, B. — *Arch. Surg.*, 1936, 33, 297—314.
Woodhall, B. — *Laryngoscope (St. Louis)*, 1939, 49, 966—1 009.
Wright, R. D. — *Aust. N. Z. J. Surg.*, 1938, 7, 215—235.
Yakovlev, P. J. — *Amer. J. ment. Dis.*, 1947, 51, 575.
Yarnell, P. R., Matin, P., Curningham, J. G. — *Neurology (Minneap.)*, 1972, 22, 806—812.
Yasargil, G. M., Yonekawa, Y., Zumstein, B., Stahl, H. J. — *J. Neurosurg.*, 1973, *39*, 474—479.
Yashon, D., Sugar, O. — *Arch. Dis. Child.*, 1964, 39, 58—60.
Yokoyama, J., Aoki, H., Tatebayashi, K., Hirai, T., Matsumoto, T., Fukushima, T. — *Folia psychiat. neurol. jap.*, 1959, 13, 305.
Youmans, C. R., White, J., Derrick, J. R. — *J. thorac. cardiovasc. Surg.*, 1968, 55, 383—388.
Zander, E. — *Schweiz. med. Wschr.*, 1969, 99, 1 624—1 629.
Zander, E., Foroglou, G., Azam, F., Fankhauser, H., Oberson, R. — *Neuro-chirurgie*, 1976, 22, 164—169.
Zander, E., Foroglou, G., Oberson, R. — *Neuro-chirurgie*, 1968, 14, 13—26.
Zeiger, L. S., Harbert, J. C., Mc Cullough, D., Davidson, J. D., Adhburn, L. — Beta Dose to Spinal Cord and Nerve Roots in 131 I-hsa Cisternography, Medical Radionuclides : Radiation Dose and Effekts, *A. E. C. Symp. Ser.*, 1969, 20, 207—223.
Ziedses Des Plantes, B. G. — *Ned. T. Geneesk.*, 1950, 94, 1 542—1 550.
Ziemnowicz, S. T. — *Zbl. Neurochir.*, 1950, 10, 11—17.

Scanned with OKEN Scanner

B. VALOAREA INFORMATIVĂ A EXAMENELOR PARACLINICE ÎN TULBURĂRILE DE DINAMICĂ ALE L.C.R. LA ADULT

AI. CONSTANTINOVICI, A. CRISTESCU, N. SIMIONESCU

Continua perfecționare tehnică a mijloacelor de investigație paraclinică a pus la dispoziția neurochirurgului o serie de teste necesare în stabilirea unui diagnostic patogenic al hidrocefaliilor și implicit în instituirea unui tratament chirurgical adecvat. Valoarea inegală a acestora, precum și rezultatele — uneori diametral opuse-obținute — au condus pe de o parte la necesitatea utilizării unei „baterii" de teste, iar pe de altă parte la continua perfecționare a acestora, mergînd de la măsurarea simplă a presiunii intraventriculare pînă la cele mai noi investigații utilizate: tomografia axială computerizată și scintigrafia plexurilor coroide.

Studierea prin mijloace paraclinice a hidrocefaliilor comportă investigarea atît *statică* — a conținătorului, respectiv a spațiilor ventriculo-subarahnoidiene, cît și *dinamică* — a conținutului, respectiv studiul tuturor aspectelor circulației L.C.R.

Conținătorul ependimo-leptomeningian este constituit dintr-o suită de vase, comunicante prin orificii de dimensiuni reduse : sectorul central ventricular („ependimar") cu un volum normal de 7—30 ml. la periferie găsindu-se spațiul leptomeningeal cranian cu o capacitate de circa 25 ml, continuat de segmentul caudal, spațiul leptomeningian rachidian cu capacitate de circa 75 ml. (fig. 58). Instalarea unui proces patologic alterează atît echilibrul între cele 3 volume intracraniene : sînge, țesut nervos și LCR cît și repartiția rezorbției. În aceste condiții investigațiile paraclinice trebuie să determine valoarea, sediul și mecanismul procesului obstructiv, precum și felul modificărilor de drenaj lichidian.

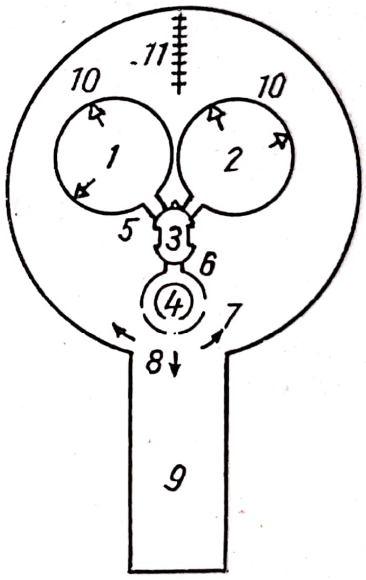

Fig. 58. — Schema conținătorului ependimo-leptomeningian.
1, 2 — ventriculii laterali; *3* — ventriculul III; *4* — ventriculul IV; *5* — gaura Monro; *6* — apeduct; *7* — găurile Luschka; *8* — gaura Magendie; *9* — spațiul leptomeningian spinal; *10* — spațiul leptomeningian intracranian; *11* — granulațiile Pacchioni (parasagital).

A. INVESTIGAȚII NEURORADIOLOGICE

1. **Radiografia craniană simplă** este de obicei de valoare mai redusă la adulți, destul de puține cazuri prezentînd semnele radiologice de hipertensiune intracraniană : dehiscența suturilor, accentuarea impresiunilor digitate ale calotei la tineri, atrofia dorsului selar, demineralizarea vîrfului stîncilor temporale, mai rar alte semne (fig. 59).

2. **Angiografia carotidiană**. Modificările angiografice în hidrocefalii sînt : derularea și întinderea arterei pericaloase, deplasarea spre exterior a ramurilor silviene la nivelul vaselor insulare pe clișeul de față și ridicarea

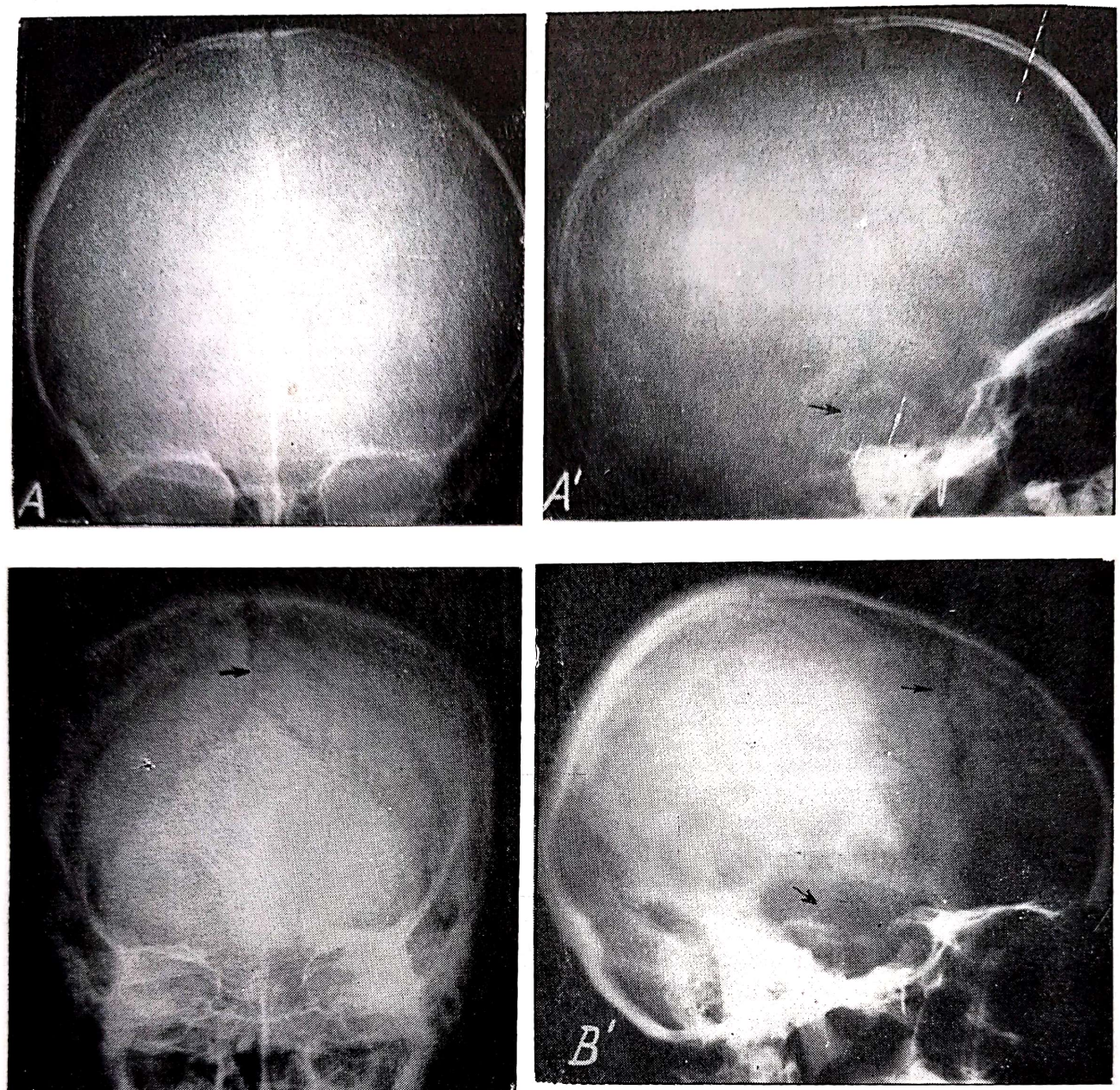

Fig. 59. — A, A' — Radiografie craniană de față și profil (vîrsta cazului : 14 ani) : craniu macrocefal, platibazie, accentuarea amprentelor digitate ale calotei, ușoară dehiscență a suturilor ; *B, B'* — radiografie craniană de față și de profil (vîrsta cazului : 28 de ani) : dehiscența suturilor, atrofia dorsului selar și a vîrfurilor stîncilor oaselor temporale.

cu întindere a acelorași ramuri pe clișeul de profil, în faza venoasă găsindu-se creșterea valorii unghiului definit de vena striotalamică și vena cerebrală internă fapt ce dă indirect posibilitatea aprecierii dimensiunilor sistemului ventricular (fig. 60).

3. **Modificări pneumoencefalografice** (PEG). Acest gen de investigație permite obținerea celor mai precise imagini ale sistemului ventricular și a spațiului leptomeningian cranian. Este indicată de asemenea utilizarea PEG fracționate, asociată eventual cu tomografia. Din punct de vedere tehnic trebuie asigurate condiții pentru o bună umplere aerică a spațiilor

Scanned with OKEN Scanner

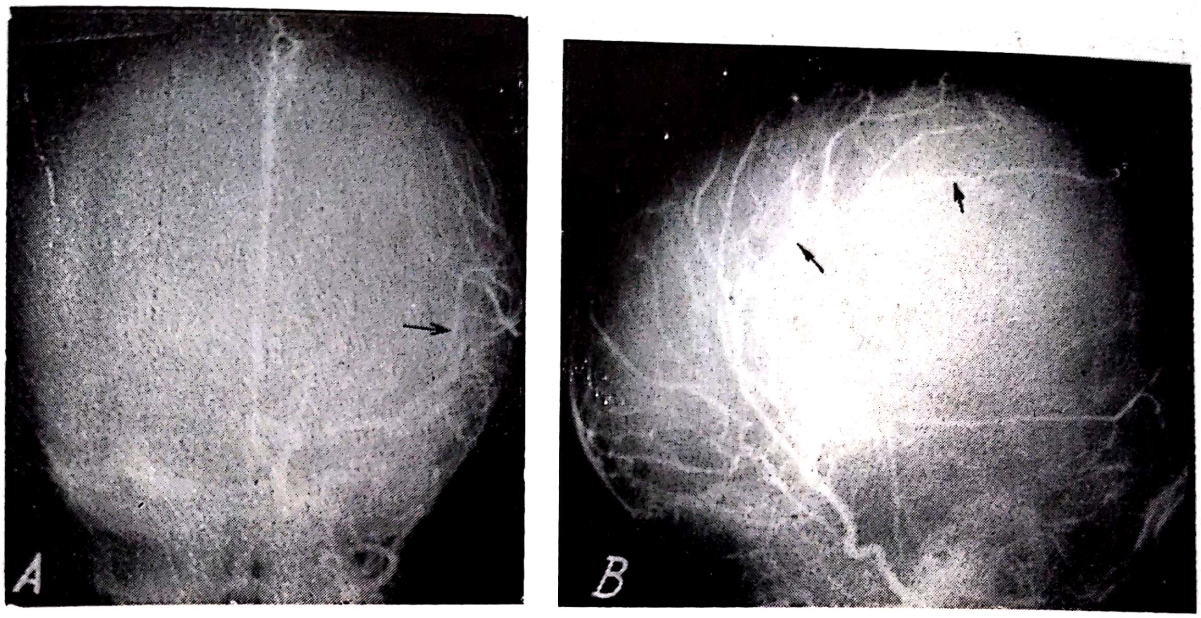

Fig. 60. — Arteriografie carotidiană stîngă (timp arterial; incidențele antero-posterioară și laterală) : derulare și destindere mare a arterei pericaloase și deplasarea externă a arterei sylviene (imagine de față — A și în sus (imagine de profil — B), fără deplasarea axului arterial al creierului.

studiate. Semnele PEG diferă după sediul obstrucției (sistem ventricular, cisterne, șanțurile convexităților), permițînd totodată aprecierea gradului dilatării lor. Există imagini destul de tipice pentru diferitele mecanisme patogenice ale hidrocefaliilor de utilitate diagnostică și prognostică. Astfel se pot întîlni : lipsa de umplere a sistemului ventricular în hidrocefaliile prin blocaj la nivelul căilor inferioare de drenaj ventricular, alteori dilatarea sistemului ventricular și a cisternelor în hidrocefaliile nonrezorbtive sau prezența masivă a aerului subarahnoidian asociat cu ventriculomegalie asimetrică în hidrocefaliile atrofice. Hidrocefalia internă simetrică constituie adesea un semn orientativ de subcompensare clinică, pe cînd o dilatație asimetrică traduce de obicei o atrofie unilaterală. Mărirea globală a sistemului ventricular, precum și bombarea pereților cu rotunjirea unghiurilor pledează pentru o hidrocefalie activă (fig. 61).

Creșterea progresivă a dimensiunilor ventriculare în zilele următoare examenului P.E.G. asociată uneori de agravare clinică este un semn bine cunoscut în hidrocefaliile cu presiune normală subcompensate (Jirout 1956, Le May 1967, Rovit și colab., 1972). Cauza sa ar fi traumatismul cauzat de introducerea aerului într-un sistem cu circulația L.C.R. deja compromisă. Compensarea ulterioară s-ar produce prin creșterea dimensiunilor ventriculare, respectiv a suprafeței active de resorbție transependimară a L.C.R. În contrast cu acest fapt, în hidrocefaliile prin abiotrofie cerebrală se poate observa destul de des o ameliorare pasageră a semnelor psihoorganice după PEG.

Persistența aerului intraventricular peste 24 ore este orientativă pentru o hidrocefalie comunicantă, fără a putea stabili totuși o distincție netă între hidrocefaliile atrofice („ex vacuo") și cele nonrezorbtive.

Studiul dimensiunilor ventriculare furnizează o serie de elemente utile în tranșarea diagnosticului patogenic al hidrocefaliilor. Tendințele

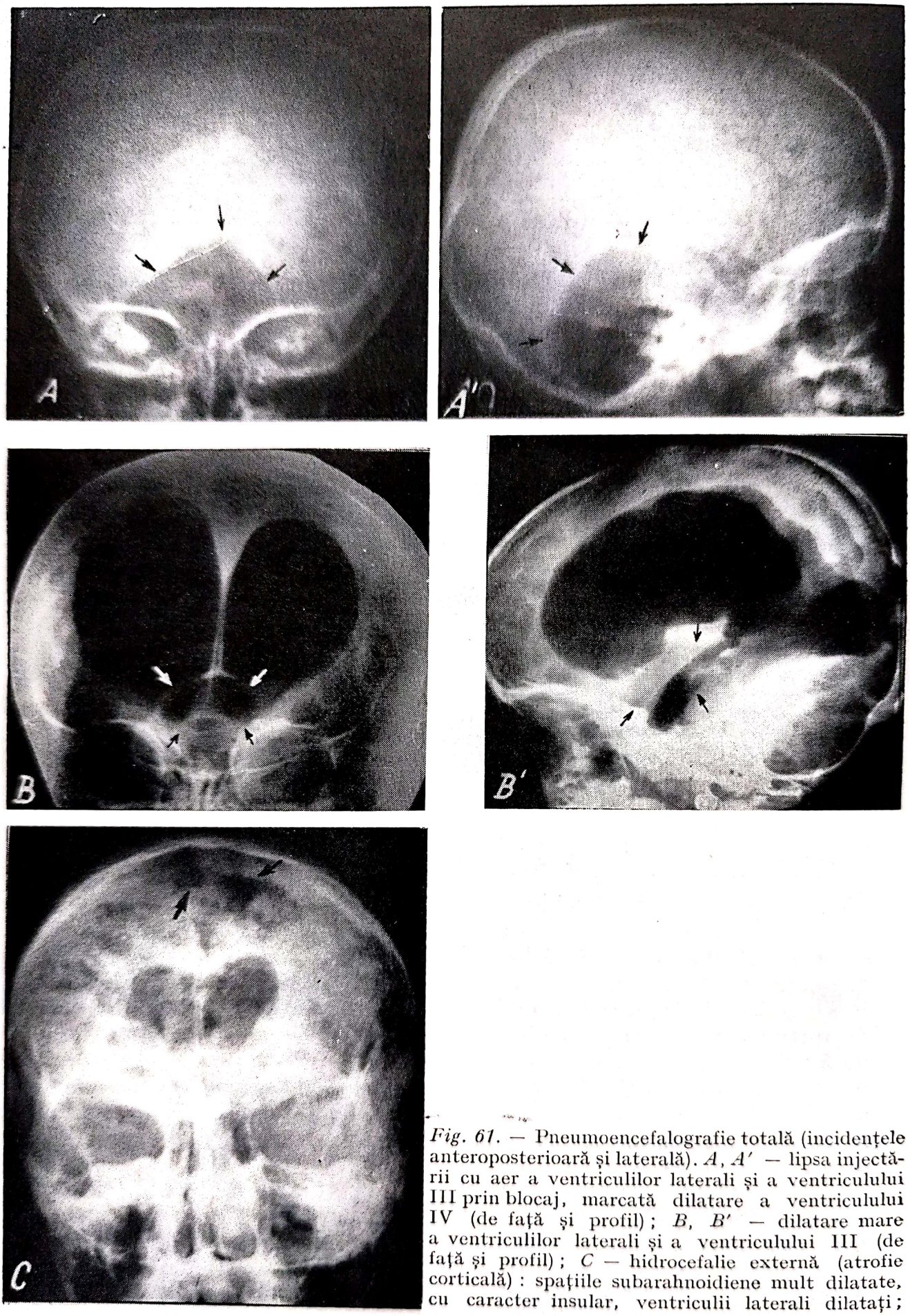

Fig. 61. — Pneumoencefalografie totală (incidențele anteroposterioară și laterală). *A*, *A'* — lipsa injectării cu aer a ventriculilor laterali și a ventriculului III prin blocaj, marcată dilatare a ventriculului IV (de față și profil); *B*, *B'* — dilatare mare a ventriculilor laterali și a ventriculului III (de față și profil); *C* — hidrocefalie externă (atrofie corticală): spațiile subarahnoidiene mult dilatate, cu caracter insular, ventriculii laterali dilatați;

Scanned with OKEN Scanner

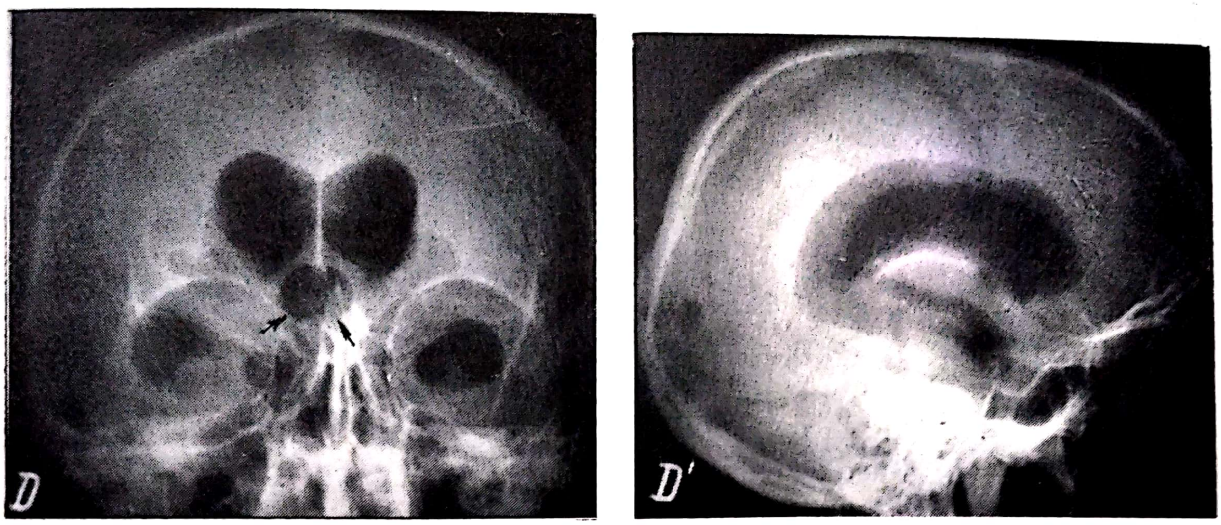

D, D' — bombarea pereților ventriculari, cu rotunjirea unghiurilor; ventriculul III apare sferoid pe imaginea de față *(D')*.

unor autori de a atribui caracter de specificitate exclusivă unora sau altora dintre acestea pare a li se opune ideea că nici un parametru dimensional nu oferă mai multe indicații decît P.E.G. însăși. Următoarele dimensiuni ventriculare sînt utile în studiul hidrocefaliilor:

a. *Anvergura ventriculară* („ventricular span") cu valoare medie cuprinsă între 35—45 mm, crește considerabil în hidrocefalie (fig. 62).

b. *Unghiul corpului calos* (fig. 63) (Le May și New, 1970) este în condiții normale superior valorii de 120°. În hidrocefaliile cu presiune normală acest unghi este micșorat, proporțional cu gradul decompensării. În hidrocefaliile prin atrofie („ex vacuo") unghiul corpului calos este întotdeauna peste 130°. Oberson și Azam (1975), au subliniat valoarea prognostică a acestui indice, pacienții care au răspuns favorabil la instituirea drenajului ventricular avînd valoarea unghiului sub 120°.

c. *Înălțimea cornului frontal* al ventriculului lateral, cu valori normale pînă la 30 mm (clișeu de profil) (fig. 64). Aprecierea grosimii „mantalei cerebrale" la acest nivel constituie după unii autori (Salmon, 1972, Shenkin și colab., 1973, Moretti și colab., 1976) un criteriu prognostic, remarcîndu-se rezultate favorabile la bolnavii la care acest parametru avea valori peste 40 mm.

d. *Dimensiunile coarnelor temporale* au fost considerate de autorii scandinavi (Sjaastadt, 1969, Greitz și Grepe 1971, ș. a.) definitorii în diferențierea hidrocefaliilor nonrezorbtive de cele „ex vacuo" în care afectarea acestora ar fi mai redusă, eventual asimetrică (fig. 65).

e. *Dimensiunile ventriculului III* sînt constant mărite, lățimea normală fiind de 7—8 mm. Urmărirea acestui parametru prin P.E.G. (fig. 66) sau Echoencefalografie (Leheta și Kanzer, 1974) pare de interes limitat, neputînd diferența hidrocefaliile după patogenie.

f. *Dilatarea ventriculului IV* pare a constitui un semn prognostic favorabil pentru instituirea unui drenaj ventricular (fig. 67).

g. *Vizualizarea spațiului leptomeningeal* constituie un element important. Stenoza sau ocluzia cisternelor bazale impietează asupra circula-

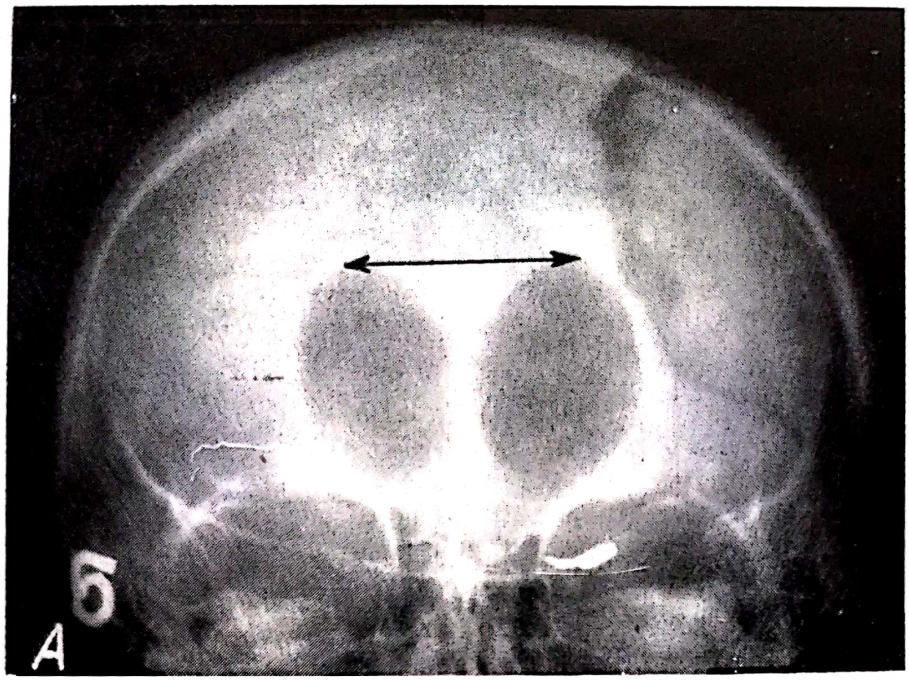

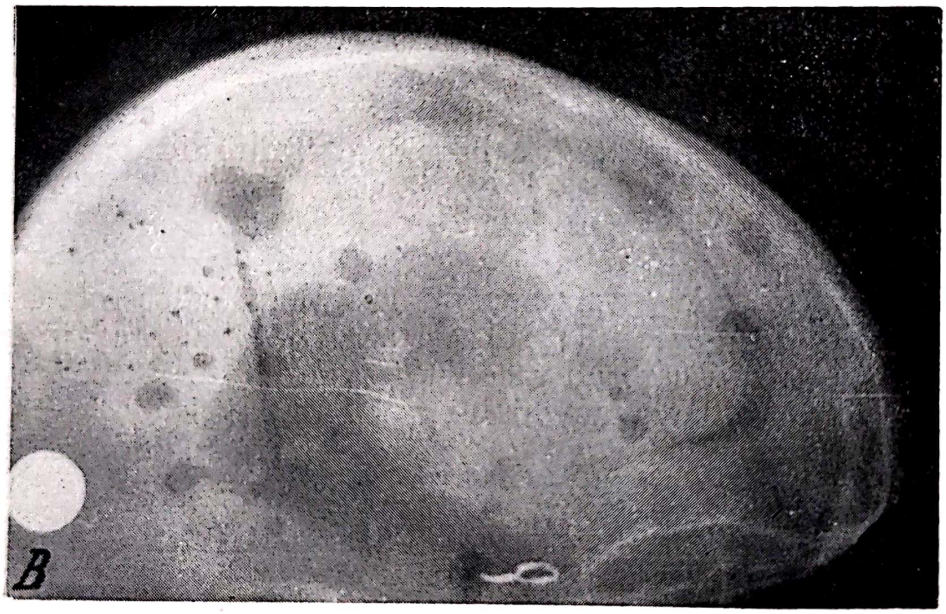

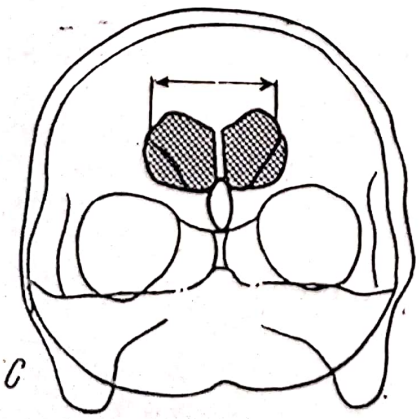

Fig. 62. — Pneumoencefalografie totală în incidențele antero-posterioare *(A)*, laterală *(B)*, însoțită de reprezentarea schematică *(C)*: creșterea anvergurii ventriculare peste 35—45 mm (valori normale).

Scanned with OKEN Scanner

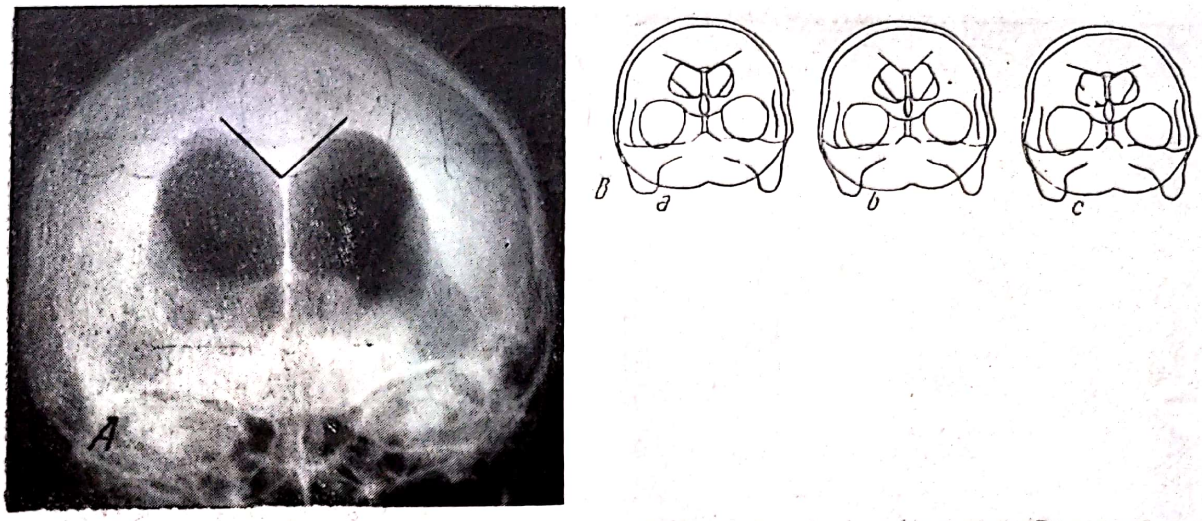

Fig. 63. — Pneumoencefalografie de față *(A)*, însoțită de prezentarea schematică *(B)* : creșterea peste 130° a unghiului corpului calos (UCC) ;
a — UCC normal (120 — 130°) ; *b* — hidrocefalie cu presiune normală (UCC < 120°) ; *c* — hidrocefalie atrofică (UCC > 140°).

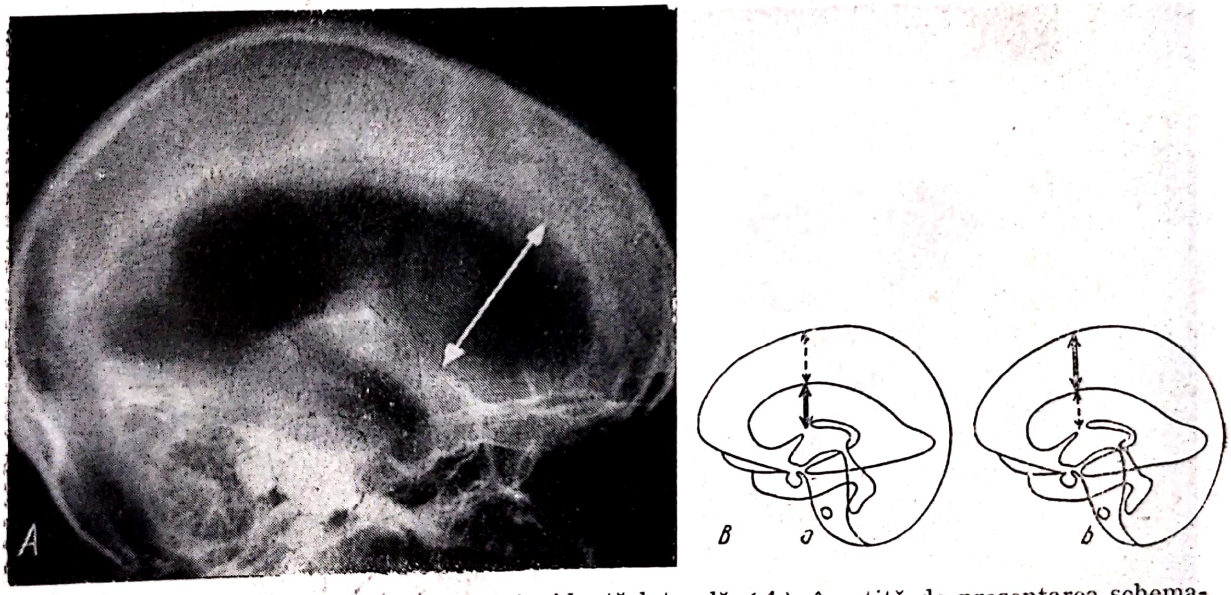

Fig. 64. — Pneumoventriculografie în incidență laterală *(A)*, însoțită de prezentarea schematică *(B)* : creșterea peste 30 mm a înălțimii cornului frontal (⟨ . . . ⟩) :
a — înălțimea cornului frontal : valorile normale < 30 mm ; în hidrocefaliile decompensate și HPN se înregistrează valori > 30 mm ; *b* — mantaua cerebrală : valori normale = 4 cm.

ției L.C.R. corespunzător nivelului de situare. Blocajul incizural la nivelul orificiului tentorial determină dilatarea cisternelor posterioare bazale. Dilatarea văilor silviene și absența gazului pe convexități evocă blocajul convexital (,,Convexity block hydrocephalus''-Greitz și Grepe, 1971). Prezența sau absența aerului în sulcusurile convexitale este mult dependentă de factori tehnici și trebuie apreciate în contextul celorlalte date oferite de P.E.G. Prezența asimetrică unilaterală a gazului pe convexitatea hemisferei poate traduce o hidrocefalie ,,ex vacuo'' (fig. 68).

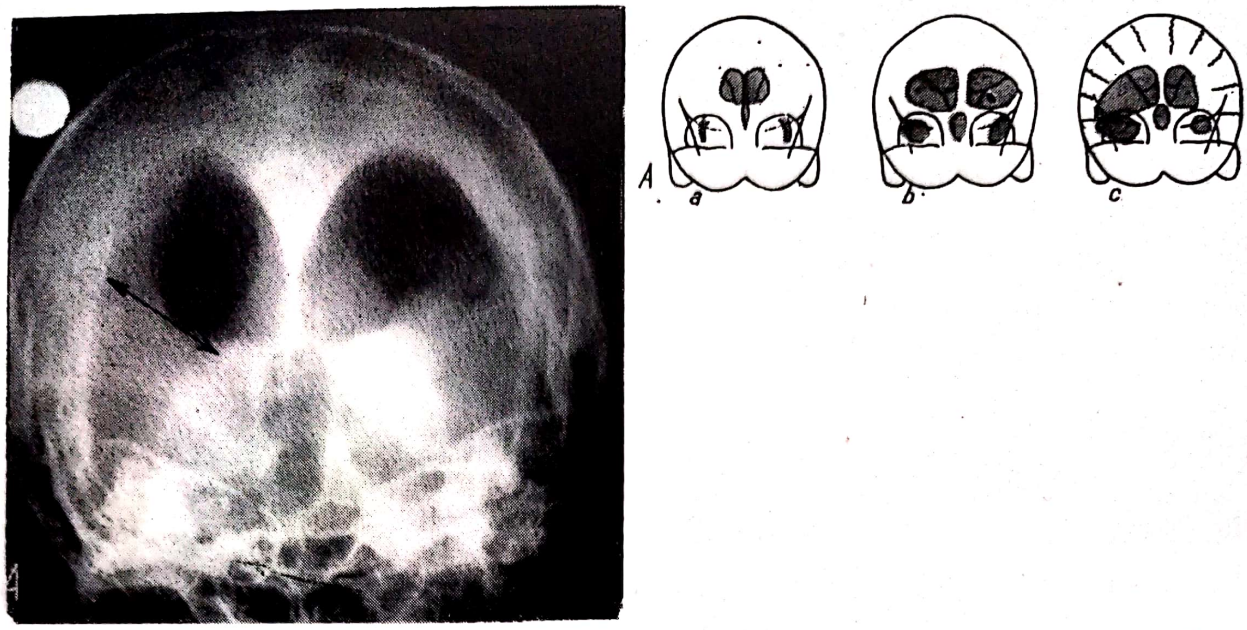

Fig. 65. — Pneumoventriculografie în incidență de față *(A)*, însoțită de prezentarea schematică *(B)*: dilatarea coarnelor temporale și asimetria lor (↔):
a — aspect normal (⩽ 5 mm); *b* — hidrocefalie nonresorbtivă; *c* — hidrocefalie *ex vacuo*.

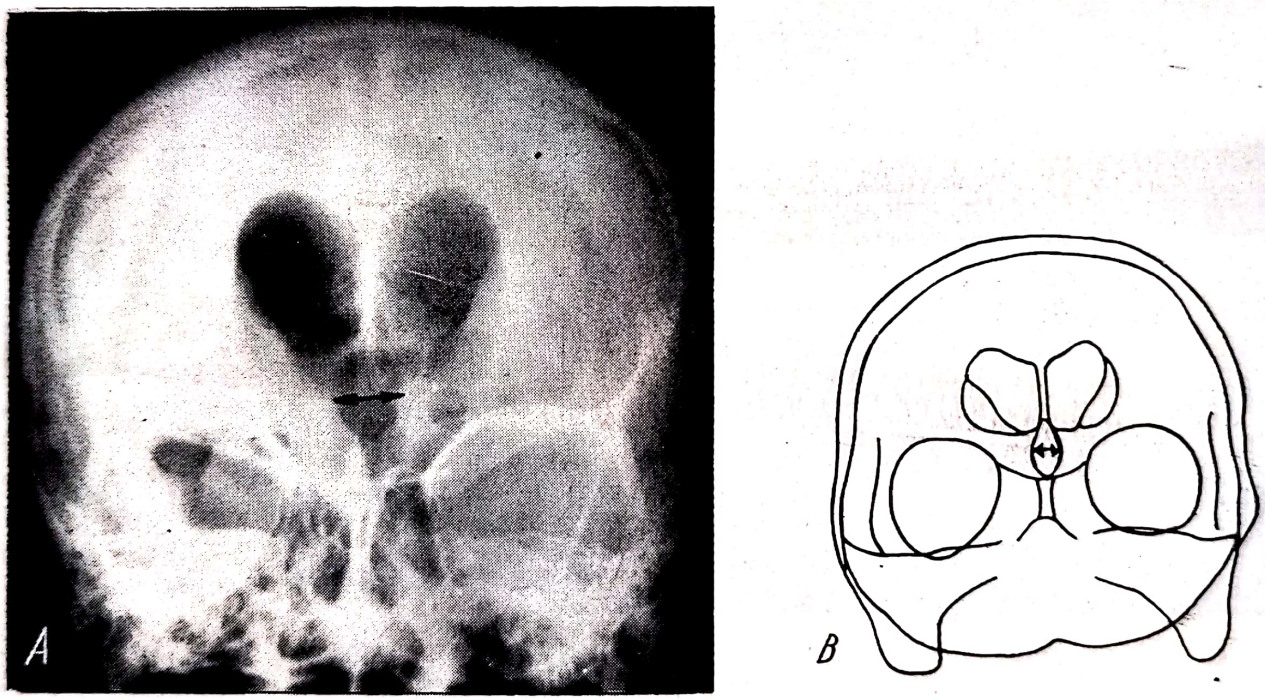

Fig. 66. — Pneumoventriculografie de față *(A)*, însoțită de prezentarea schematică *(B)*: dilatarea ventriculului III (↔), al cărui diametru are valorile normale între 7 și 8 mm.

Pneumografia cerebrală a permis înțelegerea mai completă a patogeniei hidrocefaliilor. Aportul său principal constă în evidențierea cadrului static al hidrocefaliilor, respectiv al alterărilor consecutive ale conținătorului. Ea continuă să fie un examen de referință în ciuda unor dezavantaje și a apariției unor noi metode de investigație apte de a demonstra tulburările dinamice și în același timp mai ușor suportate de bolnavi.

4. **Tomografia axială computerizată** (T.A.C.) a reușit să se impună în dauna altor metode radiodiagnostice. Investigația în sine constă în

Scanned with OKEN Scanner

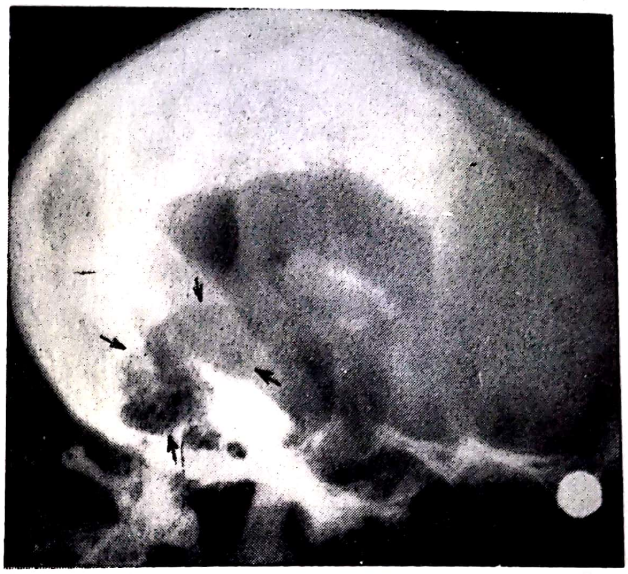

Fig. 67. — Pneumoventriculografie de profil: marcată dilatare a ventriculului IV, indicată prin săgeți.

baleiajul cranian printr-un fascicul de raze X intens diafragmat care traversează cutia craniană în plan transversal. Reconstituirea unui anumit nivel investigat se bazează pe valorile regionale diferențiate ale absorbției tisulare de raze X. Întregul organ poate fi reprezentat printr-o serie de secțiuni transversale pe care, grație diferenței de absorbție între parenchimul cerebral și L.C.R., sistemul ventricular și uneori și spațiile subarahnoidiene pot fi recunoscute cu ușurință fără utilizarea vreunei substanțe de contrast (fig. 69).

Astfel, în *hidrocefaliile obstructive* dilatația ventriculară interesează mai ales zonele înconjurate de substanța albă, adică coarnele frontale și occipitale și zona trigonală. În obstrucții acute se observă în plus semne de edem juxtaventricular în aceleași zone care ar traduce absorbția transependimară compensatorie a L.C.R. consecutivă blocajului circulației acestuia.

În *hidrocefaliile nonrezorbtive* T.A.C. evidențiază dilatația globală a sistemului ventricular și absența atrofiei convexitale.

În fine, în *hidrocefaliile prin atrofie* se evidențiază atrofia substanței cenușii la nivelul cortexului sau a nucleilor bazali. Hidrocefalia poate fi internă, externă sau o combinație a ambelor, fără a atinge dimensiunile tipurilor sus-menționate.

În concluzie T.A.C. constituie un progres remarcabil în investigarea neuroradiologică a hidrocefaliilor, permițînd un triaj facil al diferitelor forme ale acestora, precum și evaluarea postoperatorie a regresiunii volumului ventricular.

5. **Investigații neuroradioizotopice**. Punerea la punct a investigației radioizotopice a spațiilor ventriculare și subarahnoidiene grație lucrărilor lui Di Chiro (1964) ș.a. a făcut ca acestea să constituie un instrument prețios în înțelegerea patogeniei tulburărilor de dinamică ale circulației L.C.R. și implicit în practica curentă. Pentru a putea fi utilizat în acest domeniu un radiotrasor trebuie să îndeplinească următoarele criterii (Bell, 1971): să fie nemetabolizat în L.C.R., insolubil în lipide, cu clearance sanguin rapid, cu cale de eliminare principală prin vilozitățile arahnoidiene para-

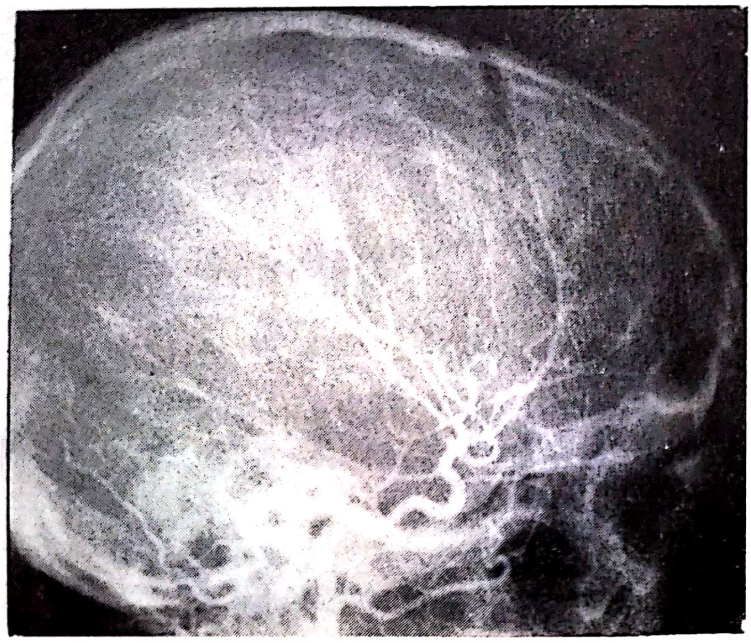

Fig. 68. — Pneumoencefalografie de profil : dilatarea și umplerea exagerată a spațiilor leptomeningiene (aspect de hidrocefalie *ex vacuo*).

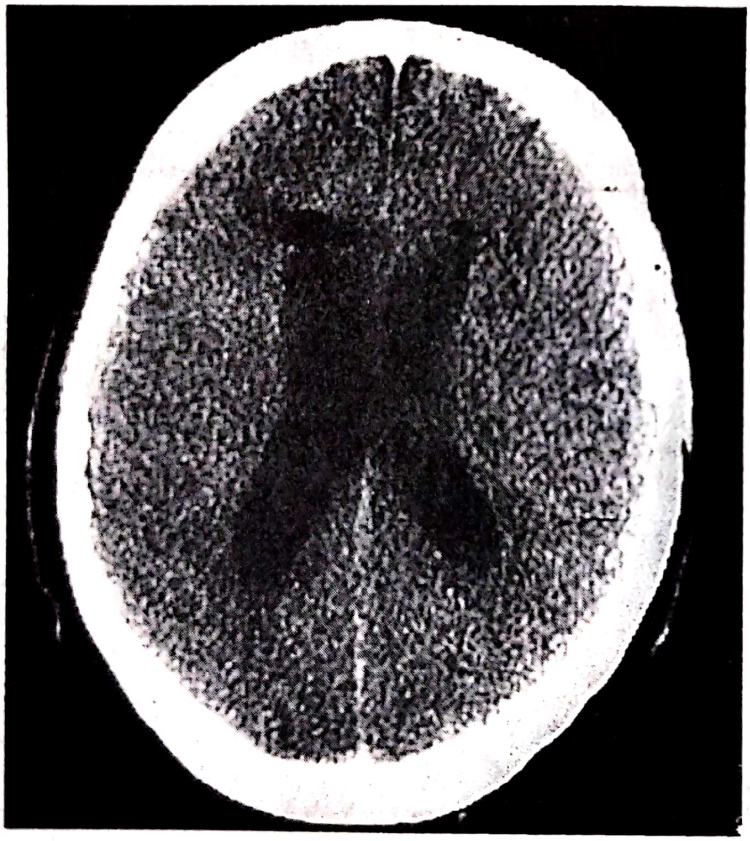

Fig. 69. — Imagine tomografică axială computerizată : hidrocefalie nonresorbtivă.

sagitale convexitale, cu difuziune moleculară rapidă, să fie neiritant, areactiv, neantigenic, ușor de marcat cu gamaemițătorul dorit, apirogenic și ușor de sterilizat. Dacă timp de mulți ani derivatele sterile ale albuminei umane au deținut un rol aproape exclusiv în investigarea fluxului L.C.R., datorită greutății moleculare ridicate (70 000) care le conferea o ,,remanență'' suficientă (48—72 ore) pentru urmărirea migrării lor către zonele fiziologice de rezorbție, caracterul puternic iritant al albuminei la nivelul meningelor, manifestat chiar la administrarea unor doze reduse (sub 2 mg)

Scanned with OKEN Scanner

a făcut să fie căutați alți radiotrasori. Astfel s-a ajuns la complexuri care să scutească de producerea reacțiilor meningeale „aseptice" (tip D.T.P.A., inulină) și la alți radionuclizi pentru marcare în locul ^{131}Iodului folosit în studiile inițiale de către Di Chiro și colab. Acești radionuclizi trebuie să aibă un timp de injumătățire fizică destul de convenabil astfel încît să permită înregistrările repetate timp de 2—4 zile după administrare, fără însă a iradia în mod excesiv nevraxul. Astfel deși pînă în prezent majoritatea studiilor au fost efectuate cu ^{131}I-RHSA, defectele acestui radiotrasor (iritație meningeală, iradiere nevraxială forte) l-au făcut să fie înlocuit cu chelați ai ^{169}Yb (tip D.T.P.A.), deși și acesta are unele defecte destul de importante: iradiere excesivă nevraxială, difuziune transpiamater prea rapidă (datorită greutății moleculare prea mici a D.T.P.A. — circa 600). Se pare că performanțe superioare ar prezenta derivații unor produși de ciclotron: ^{111}In, cu timp de înjumătățire fizică de 2,8 zile dar la care problemele de aprovizionare ridică încă unele greutăți.

Calea de introducere a trasorului pentru explorarea hidrocefaliilor este puncția suboccipitală sau lombară, mai rar intraventricular. Doza utilă este de ordinul a 100—150 μCi pentru ^{131}I-RHSA, 500 μCi pentru ^{111}In-DTPA și ^{169yb}DTPA și pînă la 2 mCi pentru ^{99m} Tc-RHSA.

Determinarea apariției trasorului în sînge și urină (Siegel și Johnson, 1974, Thiebault, 1975) nu pare a aduce elemente suplimentare de diagnostic în cazul tulburărilor de resorbție a L.C.R.

Cisternografia radioizotopică (C.R.I.) este un examen de interes capital în diagnosticul hidrocefaliilor comunicante ale adultului. Trasorul radioactiv umple cisternele bazale în 1—2 ore, atinge fisura silviană și porțiunea anterioară a fisurii longitudinale în 3—6 ore; în 40% din cazuri trece pe convexitatea cerebrală la 6 ore, acumulîndu-se în condiții normale în ariile de resorbție parasagitale la 24—36 ore (fig. 70).

În *hidrocefalia internă obstructivă*, aspectul CRI poate fi uneori aproape normal, difuziunea convexitală a trasorului nefiind modificată de creșterea presiunii L.C.R. intraventricular. De obicei însă, sistemul ventricular nu este vizibil, remarcîndu-se adesea de asemenea și o stagnare a radiotrasorului în cisternele bazale pînă la 24—48 ore (fig. 71).

Hidrocefalia comunicantă (cu obstrucție periferică, dar circulație liberă ventriculo-subarahnoidiană) are ca elemente caracteristice circulația lentă a trasorului pe convexitățile cerebrale (fig. 72) cu blocaj asimetric (fig. 73), reflux ventricular și resorbție întîrziată (peste 48 ore). Aceste semne pot fi asociate în mod divers sau incomplet. De importanță majoră patogenică și prognostică este refluxul ventricular al trasorului, ce apare precoce (3—4 ore) cu persistență de peste 24 ore. Acesta poate fi tranzitoriu (pînă la 24 ore) sau mult prelungit (fig. 74). Mecanismul său exact nu este încă bine precizat. Se pare că ar fi vorba de inversarea sensului curentului normal al L.C.R. Scurgerea normală a acestuia nemaiputîndu-se efectua, se ajunge la creșterea marcată a suprafeței ependimare care prin capacitatea sa compensatorie de resorbție inversează fluxul L.C.R. Utilizarea C.R.I. seriate în timp (James și colab., 1974) a permis a se considera acest fenomen ca stadiu final în dezvoltarea unei hidrocefalii comunicante. Staza ventriculară a trasorului apare cu aspect de „virgulă" („C") pe clișeele de profil și „inimă sau fluture" pe imaginea de față.

Scanned with OKEN Scanner

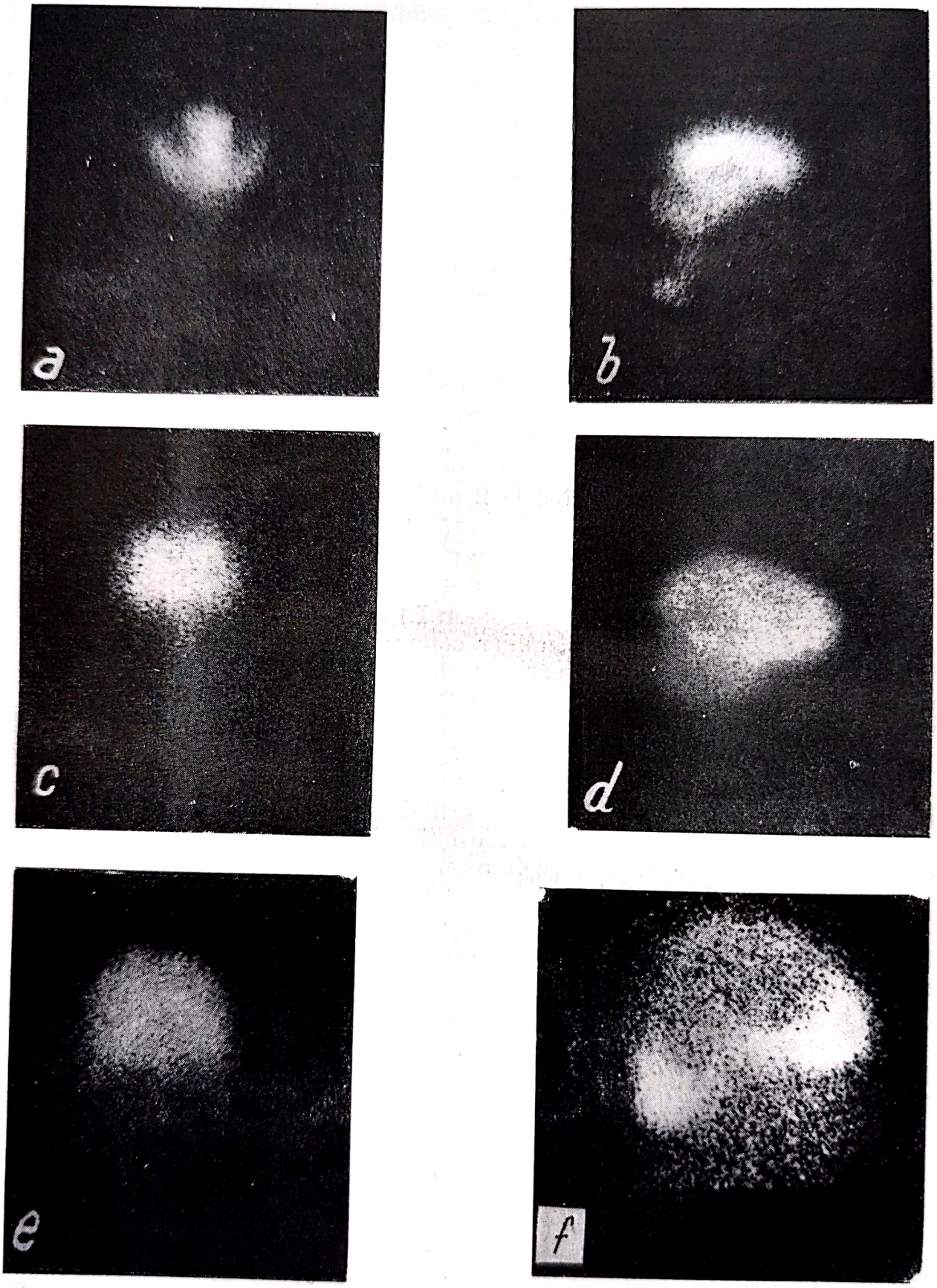

Fig. 70. — Aspect radiocisternografic normal (^{169}Yb DTPA).
a, c, e — incidențe antero-posterioare la 4, 24 și, respectiv, 48 de ore; *b, d, f* — imaginile de profil drept corespunzătoare.

Scanned with OKEN Scanner

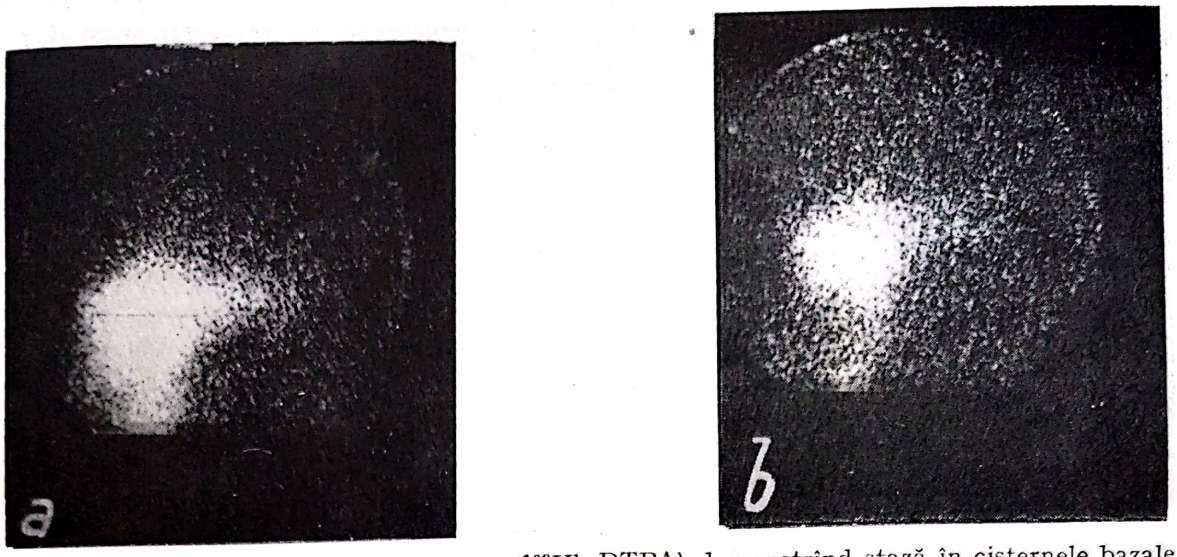

Fig. 71. — Cisternografie radioizotopică (^{169}Yb-DTPA) demonstrînd stază în cisternele bazale atît la 24 *(a)*, cît și la 48 de ore *(b)*.



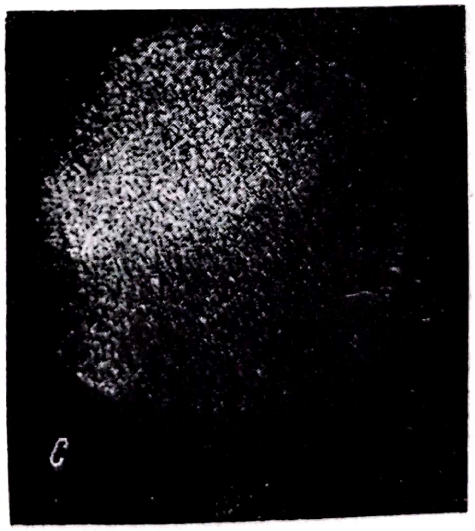

Fig. 72. — Cisternografie radioizotopică (^{169}Yb-DTPA) la un bolnav cu migrare și resorbție convexitală întîrziate:
a — la 24 de ore; *b* — la 48 de ore; *c* — la 96 de ore.

Scanned with OKEN Scanner

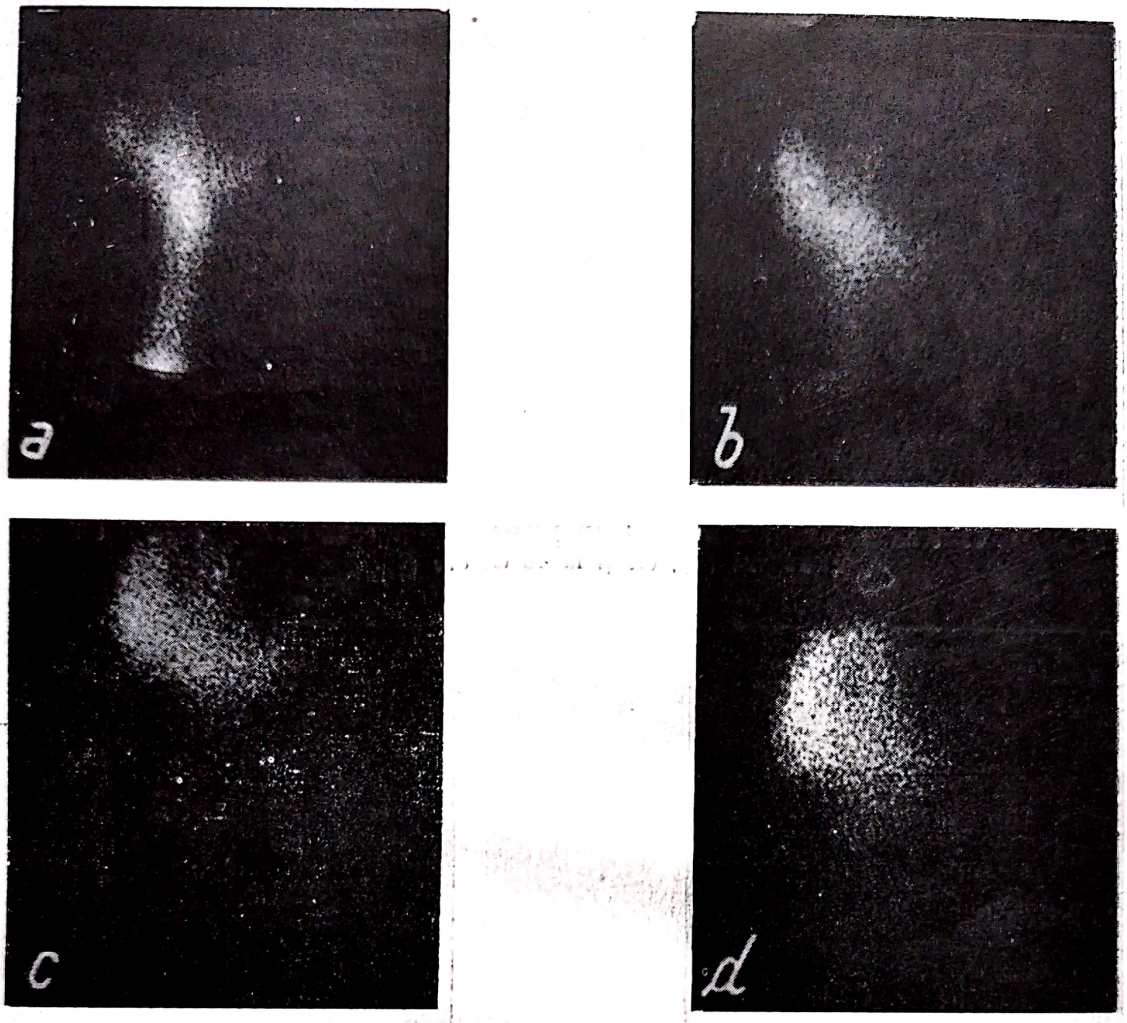

Fig. 73. — Radiocisternografie cu ^{169}Yb-DTPA (incidențe antero-posterioare) demonstrînd un blocaj convexital de emisferă stîngă la 4 *(a)*, 24 *(b)*, 48 *(c)* și, respectiv, 72 de ore *(d)*.

Persistența durabilă a refluxului cisternoventricular cu absența trasorului la nivelul convexității cerebrale, considerată patognomonică pentru hidrocefalia cu presiune normală (H. P. N.) de Stevenaert (1972) ar constitui și o indicație pentru practicarea drenajului ventricular.

Hidrocefalia prin atrofie cerebrală („ex vacuo") se caracterizează prin staza persistentă (cel puțin 72 ore), uniformă de obicei, a trasorului pe convexitate, datorită dilatării șanțurilor corticale și întîrzierii în resorbție la nivelul vilozităților. Imaginea ventriculară apare relativ fugace și de intensitate frustă. Pe de altă parte și tranzitul normal al trasorului poate evoca o atrofie cerebrală.

C.R.I. permite în unele cazuri și aprecierea eficienței derivației L.C.R. (James și colab., 1972, Depresseux, 1976). Pentru aceasta trasorul radioactiv se injectează lombar, suboccipital sau direct în ventriculul lateral. În hidrocefalia obstructivă noncomunicantă, C.R.I. poate arăta postoperator repermeabilizarea spațiilor convexitale, dacă drenajul e funcțional. Absența acestui semn nu ar permite însă nici o concluzie (Depresseux și Stevenaert,

Scanned with OKEN Scanner

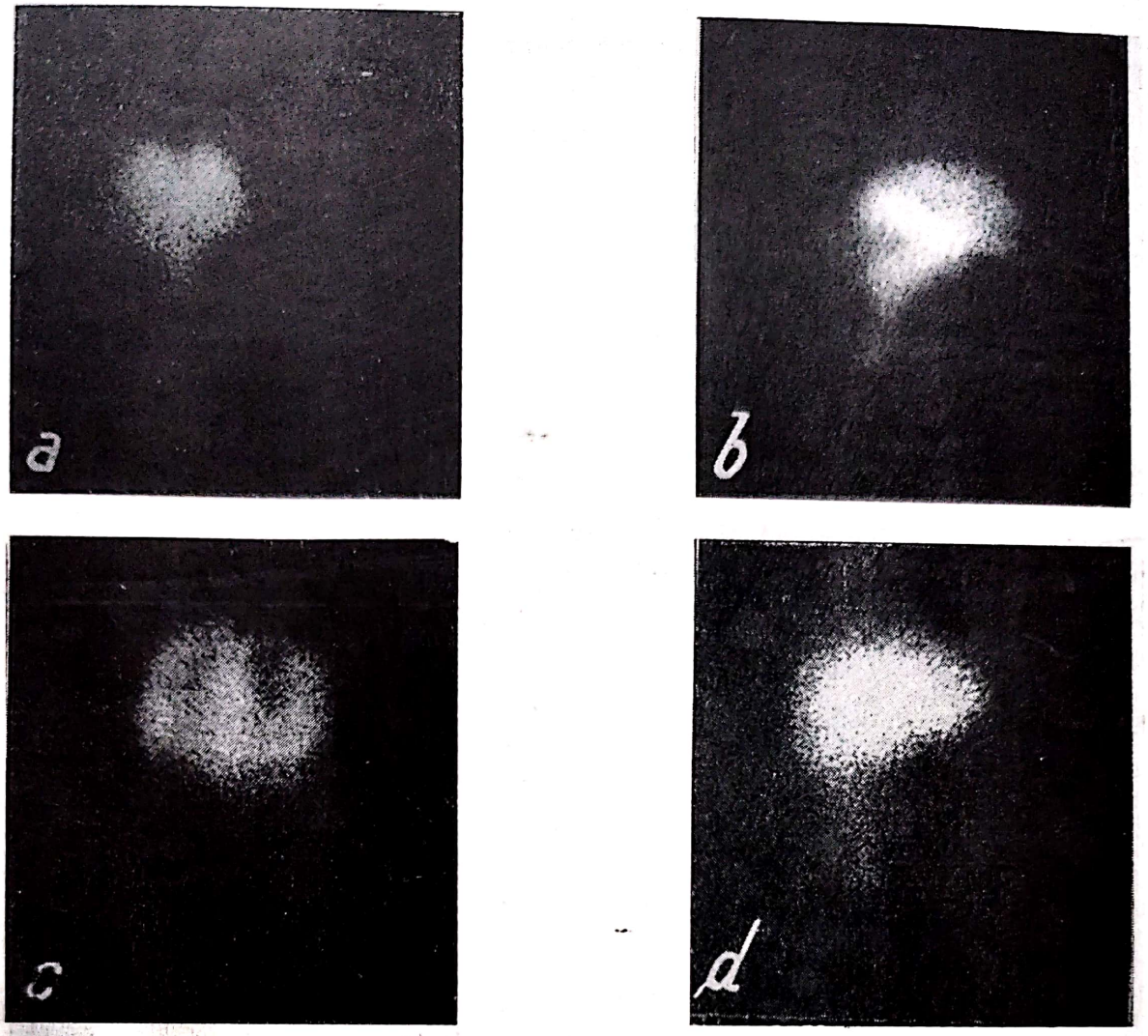

Fig. 74. — Reflux intraventricular prelungit al radiotrasorului (^{169}Yb-DTPA), evidențiat atît la 24 de ore (*a* — imagine de față; *b* — imagine de profil drept), cît și la 48 de ore (*c* — și, respectiv, *d*).

1976). În hidrocefaliile comunicante, reducerea gradului de reflux ventricular permite evidențierea netă a reducerii dimensiunilor ventriculare, precum și semne de repermeabilizare a spațiilor convexitale (fig. 75).

Avantajele principale ale C.R.I. constă astfel din morbiditate redusă și concomitent acuratețe înaltă a informațiilor asupra circulației L.C.R. Dacă în cadrul hidrocefaliilor comunicante C.R.I. permite diagnosticul prin evidențierea stazei ventriculare persistente, a blocajului spațiilor subarahnoidiene convexitale sau a unui deficit al resorbției, este dificil a i se acorda însă în exclusivitate o semnificație prognostică absolută, rezultatele sale necesitînd confruntarea atît cu starea clinică a bolnavului cît și cu celelalte investigații paraclinice, în special cu P.E.G.

Scintigrafia plexurilor coroide este cea mai recent încercată metodă de investigație neuroradioizotopică în studiul hidrocefaliilor. Din punct de vedere tehnic vizualizarea acestora este realizabilă prin injectarea intravenoasă prealabilă a unui compus de Sn (pirofosfat, clorură) care amplifică

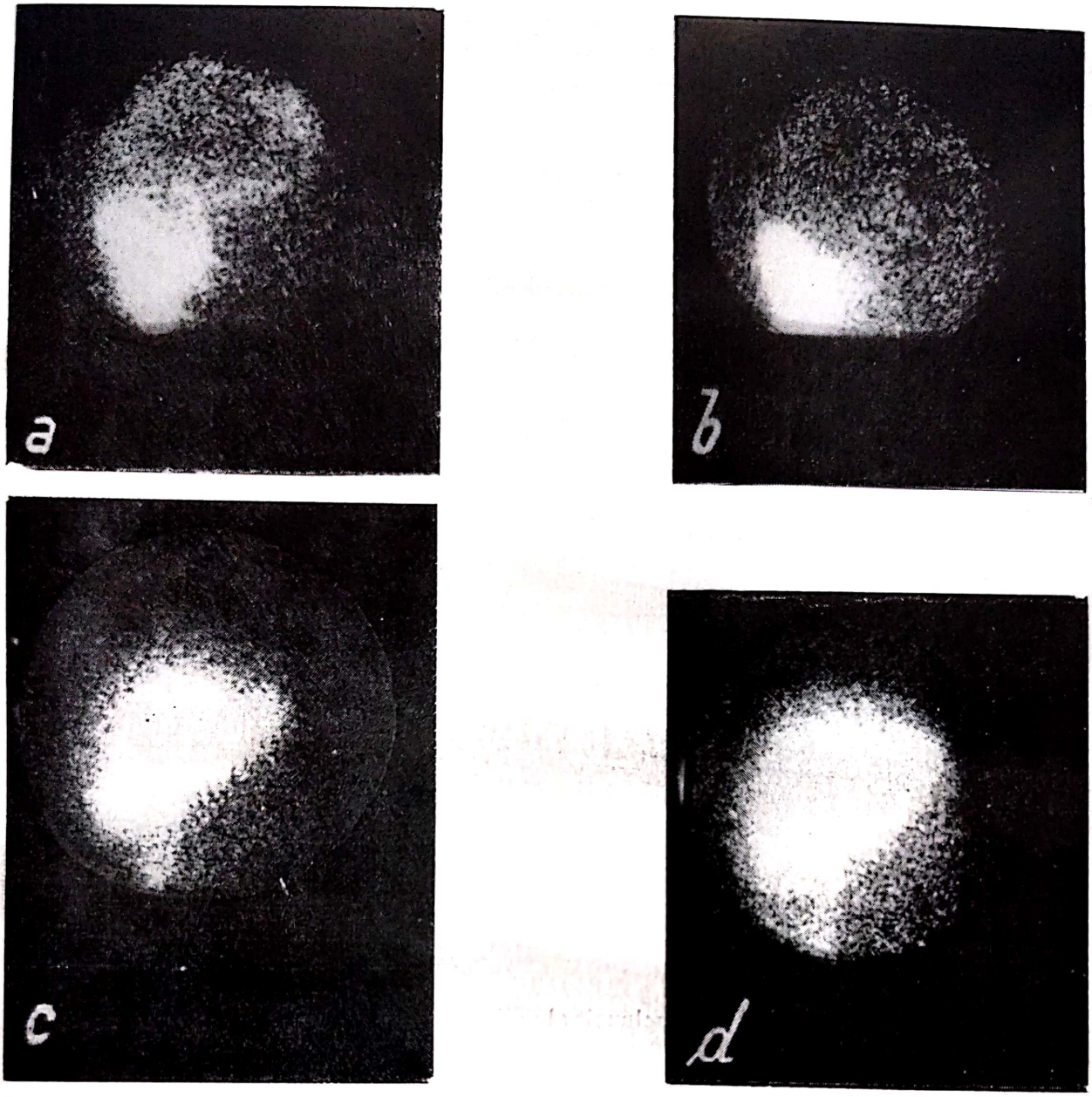

Fig. 75. — Imagini radioscintigrafice de profil drept obținute la 24 de ore și, respectiv, 48 de ore, înainte *(a* și *b)* și la 2 ani după instalarea unui drenaj ventriculo-atrial *(c* și *d)* la o bolnavă cu hidrocefalie comunicantă. Se constată ameliorarea netă a migrării și resorbției convexitale.

fixarea ulterioară a radiotrasorului în speță ^{99m}Tc. După efectuarea înregistrării se raportează cantitativ activitatea de la nivelul plexurilor coroide la cea a unei zone cerebrale de referință. Tovar, Akerman și colab., 1976 emit ipoteza unei relații între intensitatea fixării radioactive de către plexurile coroide și funcția lor de secreție a L.C.R. În cazurile studiate de autorii susmenționați o curbă scăzută de activitate a corespuns unei hidrocefalii vechi, cu diminuarea probabilă a secreției L.C.R. În cazurile tratate chirurgical, cu ablație sau șuntarea obstacolului de pe căile lichidiene poate reapare hiperactivitatea, ceea ce traduce reluarea secreției L.C.R. la un nivel apropiat de normal.

Scintigrafia plexurilor coroide este încă la începuturile sale. Perfecționările viitoare ale acestei metode de investigație vor putea permite, după

Oberson și colab. 1976, studiul dinamic al barierei hemato-lichidiene, precum și a semnificației captării plexuale în diversele stadii ale hidrocefaliilor.

6. **Studiul L.C.R.** a) *Hiperalbuminorahia* din hidrocefaliile obstructive nu necesită comentarii. În hidrocefaliile comunicante valorile albuminorahiei sînt normale sau moderat crescute. Creșterea acesteia la nivel lombar, după instituirea drenajului ventricular ar reprezenta însă un criteriu indirect de eficiență a șuntului, consecutiv stagnării L.C.R. (Salmon, 1972).

b. *Variațiile presiunii L.C.R.* pot furniza date semnificative în elucidarea patogeniei diverselor hidrocefalii. *Măsurarea intraoperatorie a presiunii intraventriculare* cu ocazia instituirii drenajului ventriculo-venos, practicată de noi în toate cazurile, are o valoare de necontestat, permițînd utilizarea valvelor de presiune adecvată fiecărui caz în parte. În determinarea presiunii L.C.R. trebuie avute de asemenea în considerație variațiile fiziologice ale presiunii a căror neglijare poate antrena decizii terapeutice eronate. Ne referim în primul rînd la *variațiile nictemerale ale presiunii intracraniene* — care poate atinge 400 mm H_2O, la o presiune de bază de 100—200 mm H_2O. De asemenea, descoperirea recentă a presiunilor negative intracraniene după instituirea drenajului de tip ventriculo-cardiac sau ventriculo-peritoneal, agravate de trecerea din clino- în ortostațiune constituie un factor demn de o mai mare atenție. Opiniile actuale (Stevenaert, 1976, Philipon, 1976) confirmă acest fapt, care se explică printr-un efect de sifonaj și care ar fi responsabil de instalarea hematoamelor subdurale consecutive instituirii drenajului ventricular. Formele evolutive, cu presiune ridicată nu pun probleme nici de diagnostic, nici în ceea ce privește indicația operatorie. Interesul real al studiilor manometrice este reprezentat de hidrocefaliile cu evoluție lentă și presiune normală sau ușor ridicată. Majoritatea autorilor sînt de acord în a stabili ca valoare superioară limită pentru hidrocefaliile comunicante cifrele de 180—200 mmH_2O.

Utilizarea clinică a unor investigații de dată recentă cu determinarea constantei de rezistență la scurgere a L.C.R., monitorizarea continuă a presiunii intracraniene nu au intrat încă în cadrul investigației de rutină datorită dificultăților tehnice.

Testele dinamice constau în perturbarea experimentală a volumului conținutului intracranian observîndu-se efectul produs asupra presiunii. Actualmente sînt mai utilizate probele de încărcare lichidiană prin care se pot urmări doi parametri:

— *Studiul relației presiune-volum.* Miller și colab. (1972—1974), Janny și colab.(1974) arată că există o corelație strînsă lineară între această relație și presiunea intracraniană de bază cu condiția existenței unor dimensiuni ventriculare normale. Valoarea corelației diminuă cînd apare dilatația ventriculară. Acest tip de test furnizează date asupra gradului de decompensare a amortizoarelor de presiune cranio-rahidiene. Eficiența sa este însă limitată datorită atît dificultăților tehnice cît și posibilității de decompensare intempestivă. Braham și colab. (1971) au elaborat o variantă tehnică care permite disocierea hidrocefaliilor comunicante. Aceasta constă în puncție lombară cu extragerea a 5 cm^3 L.C.R. și apoi reintroducerea lor. În condiții normale presiunea scăzută ușor după extragerea L.C.R. are tendința să revină la valori inițiale și apoi să crească după reintroducerea acestuia, cu revenire la valori normale, în circa 20 de minute. În hidrocefalia comunicantă nonresorbtivă, cu stază ventriculară la C.R.I., normalizarea

Scanned with OKEN Scanner

presiunii L.C.R. în acest test se produce tardiv sau deloc. Utilizată de noi în 4 cazuri, a dat însă rezultate neconcludente.

— *Studiul capacității de resorbție a L.C.R.* se face prin testele de perfuzie subarahnoidiană (Katzmann și Hussey, 1970, Nelson și Goodman, 1971). Aceasta se bazează pe existența unui ritm constant de formare a L.C.R. În aceste condiții, mărirea artificială, în condiții cunoscute, a debitului efectiv al L.C.R. prin perfuzarea subarahnoidiană de soluție NaCl 9‰, poate evidenția diferențele în capacitatea de resorbție, prin aprecierea variațiilor curbei presiunilor.

Experimental, James și colab. (1973) au demonstrat în hidrocefaliile comunicante prezența unui paralelism între datele obținute prin testul de perfuzie și C.R.I. și anume, scăderea tardivă a presiunii L.C.R. apare corelată cu refluxul ventricular al trasorului și respectiv absorbția transependimară a L.C.R.

Flori (1974), Janny și colab. (1973), cu ajutorul unei perfuzii continue cu debit constant au remarcat că rezistența la scurgere e practic mărită în H.P.N., iar Cohadon și Castel, prin utilizarea perfuziei discontinue, constată unele diferențe între H.P.N. și hidrocefalia „ex vacuo". Pe plan practic Philipon a constatat că presiunea intracraniană (P.I.C.) crește considerabil timp de 24—72 de ore după P.E.G. în H.P.N., fapt responsabil de agravarea clinică ulterioară. În cazul atrofiilor cerebrale în schimb P.I.C. revine la valori fiziologice chiar de la sfîrșitul examenului.

Critica majoră ce se aduce testului de perfuzie subarahnoidiană este că exagerează tulburările prezente pentru a le evidenția. Deși aduce indicații suplimentare pe plan patogenic, acest test nu poate servi singur ca referință absolută în aprecierea hidrocefaliilor comunicante. În ceea ce privește valoarea prognostică postoperatorie, George și colab. (1976) găsesc rezultate favorabile în 82% din cazurile cu test de perfuzie pozitiv, față de 60% la cei investigați doar prin C.R.I. pe cînd Wolinski și colab. (1973) îi contestă orice utilitate. Concluzia care se desprinde este că în ciuda cunoașterii mai aprofundate a fiziopatologiei P.I.C., nu există încă un test de utilizare practică absolută.

7. *Studiul debitului sanguin cerebral* apare de asemenea ca o metodă de interes științific considerabil, dar fără o eficiență practică și prognostică particulară. Datele din literatură arată că debitul este diminuat atît în H.P.N. cît și la cele „ex vacuo". Scăderea sa ar fi mult mai marcată la primele și se ameliorează considerabil după drenaj (Guidetti și Gagliardi, 1972, Tremoulet și colab., 1976).

8. *Studiul E.E.G.* la bolnavi cu hidrocefalie este de importanță redusă, întrucît rareori furnizează date privind etiopatogenia hidrocefaliei. Aspectul E.E.G. caracteristic, cu unde lente, înscrise difuz poate servi însă ca indicator al intensității afectării encefalice, amplitudinea anomaliilor E.E.G. fiind proporțională cu aceasta și diminuînd după instituirea drenajului ventriculo-venos (Zander și Foroglou, 1976).

*

Multitudinea de elemente propuse ca indicatori ai gradului de tulburare a dinamicii L.C.R. în hidrocefaliile adultului, deși oferă o serie de date prețioase, confirmă prin ea însăși că acest capitol este departe de a fi epuizat, fapt ce obligă la continuarea cercetărilor în acest domeniu.

Scanned with OKEN Scanner

BIBLIOGRAFIE

Bell E. G. — Radiopharmaceuticals for cysternography, Symp. on Cysternography and Hydrocephalus, Washington, Mai, 1971.

Braham J., Sarova-Pinhas I. și colab. — *Europ. Neurol.*, 1971, 5, 294—302.

Cohadon F., Castel J. P., Nouillant M., Vandendriessche M., Houot F. — *Neuro-chirurgie*, 1976, 22, 193—199.

Depresseux J. C., Stevenaert A. — *Neuro-chirurgie*, 1976, 22, 411—428.

Di Chiro G., Reames P. M., Matthews W. S. — *Neurology (Minneap.)*, 1964, 14, 185.

Flori, B. — Moyens d'explorations des hydrocéphalies communicantes sans hypertension intracrânniene. Intérêt de la mesure de la résistance à l'écoulement du liquide céphalo-rachidien, Thèse, Clermont-Ferrand, 1974.

George B., Philippon J., Horn Y. și colab. — *Neuro-chirurgie*, 1976, 22, 200—205.

Greitz T., Grepe A. — *Acta radiol. (diagn.) (Stockh.)*, 1971, 11, 232—242.

Guidetti B., Gagliardi, F. M. — *Acta neurochir. (Wien)*, 1972, 27, 1—9.

James A. E., New P. F. J., Heinz E. R. și colab. — *Amer. J. Roentgenol.*, 1972, 115, 39—49.

James A. E., Strecker E. P., Novak G., Burns, B. — *Neurology (Minneap.)*, 1973, 23, 1 226—1 233.

James A. E., Sperber E. și colab. — *Acta neurol. scand.*, 1974, 50, 153—170.

Janny P., Godeneche P., Flori, B. și colab. — *Rev. neurol.*, 1973, 128, 161—170.

Janny P. — *Neuro-chirurgie*, 1974, 20, 535—542.

Jirout J. — *Acta radiol. (Stockh.)*, 1956, 46, 55—60.

Katzman R., Hussey F. — *Neurology (Minneap.)*, 1970, 20, 534—544.

Leheta F., Kanzer E. — *Seara méd. Neurochir. (S. Paulo)*, 1974, 1, 1—2.

Le May, M. — *Radiology*, 1967, 88, 57—63.

Le May M., New P. F. J. — *Radiology*, 1970, 96, 347—358.

Miller J. D., Garibi J. — Intracranial volume / pressure relationship during continous monitoring of ventricular fluid pressure. În : „Intracranial Pressure" (ed. *M. Brock, H. Dietz*), Springer, Heidelberg — Berlin, New York, 1972.

Miller J. D., Leech P. J., Pickard J. D.— Volume Pressure Response in Various Experimental and Clinical Conditions; IIth International Symp. on Intracranial Pressure, Lund, 1974 (cit. *Janny*, 1974).

Moretti J. L., Thebault B., Mathieu E. — *Neuro-chirurgie*, 1976, 22, 371—384.

Nelson J. R., Goodman S. J. — *Neurology (Minneap.)*, 1971, 21, 1.037—1 053.

Oberson R., Azam F. — *Neuro-chirurgie*, 1975, 21, 317—328.

Oberson R., Azam F., Fankauser H. — *Neuro-ehirurgie*. 1976, 22 : 157—163.

Philippon J. — *Neuro-chirurgie*, 1976, 22, 213.

Rovit R. L., Schecter M. M. și colab. — *J. Neurosurg.*, 1972, 1, 50—59.

Salmon J. H. — *J. Neurosurg.*, 1972, 37, 423—428.

Shenkin H. A., Greenberg J., Bouzarth W. F. și colab. — *J. Amer. med. Ass.*, 1973, 225, 1 486.

Siegel B. A., Johnson E. W. — *Neurology (Minneap.)*, 1974, 24, 501—503.

Sjaastad O., Skalpe I. O., Engeset A. — *Neurology (Minneap.)*, 1969, 19, 1 087—1 093.

Stevenaert A., Depresseux J. C. și colab. — *Minerva neurochir.*, 1972, 16, 217—224.

Stevenaert A., Thibaut A. — Study of the Variations in Ventricular Volume Folowing Internal Drainage for Hydrocephalus. În : „Progress in Paediatric Neurosurgery", (ed. *Bushe, Spoerri, Shaw*), Hippokrates Verlag, Stuttgart, 1974.

Stevenaert, A., Bonnal J. — *Neuro-chirurgie*, 1976, 22, 210—212.

Thebault B. — Le transit izotopique dans les hydrocephalies dites à pression normale, Thèse. Paris — Val de Marne, 1975.

Tovar G., Akerman M. și colab. — *Neuro-chirurgie*, 1976, 22, 149—152.

Tremoulet M., Lagarrigue, J., Espagno, J. — *Neuro-chirurgie*, 1976, 22, 206—209.

Wolinski J. S., Barnes B. D., Margolis M. T. — *Neurology (Minneap.)*, 1973, 23, 706—713.

Zander E., Foroglou G. — În : „Injuries of The Brain and Skull (ed. *P. J. Vinken, G. W. Bruyn*), partea a II-a, North Holland Publ. Comp., Amsterdam, 1976, p. 231—253.

Scanned with OKEN Scanner

C. HIDROCEFALIA SUGARULUI

C. ARSENI, LENKE HORVATH VLAD CIUREA

Hidrocefalia sugarului constituie una din cele mai frecvente probleme și încă nerezolvate complet ale patologiei neurochirurgicale infantile. De fapt nu există o hidrocefalie ci hidrocefalii, întrucît nu este vorba de o boală unică, ci de o stare patologică întîlnită în diferite boli, cauzată de mecanisme patogene foarte variate.

Prin hidrocefalia sugarului se înțelege o mărire de volum a craniului datorită creșterii cantității de L. C. R. și acumulării sale sub presiune în cavitățile anatomice intracraniene preformate, care are drept consecință o dilatare a acestor cavități lichidiene pe seama substanței cerebrale. Pe măsură ce cantitatea de L. C. R. sub presiune crește în spațiile intracerebrale, crește și volumul craniului, în timp ce volumul global al parenchimului cerebral diminuează. Este deci un proces activ. Trebuie să nu se confunde hidrocefalia cu macrocefalia (cap mare dar cu ventriculi normali ca dimensiune, de obicei familială) sau hidrocefalia pasivă — consecutivă reducerii parenchimului cerebral prin atrofie cerebrală.

CLASIFICARE

Una din particularitățile sugarului este de a răspunde printr-o mărire de volum a capului și hidrocefalie ventriculară, la o serie de afecțiuni intracraniene foarte variate ca natură, sediu și condiții. De aici rezultă și diferite clasificări după etiologie, morfologie, fiziopatologie, aspect clinic, evoluție etc. Din multitudinea de clasificări reținem :

Clasificarea lui Dandy (1918) :

1) Hidrocefalia obstructivă datorită unui blocaj al căilor de circulație L. C. R. într-un punct oarecare.

2) Hidrocefalia comunicantă cînd căile de circulație L. C. R. sînt libere, prin hipersecreție sau hiporesorbție L. C. R.

Clasificarea lui Matson (1963), făcută pe criterii clinice și importanță terapeutică care deosebește :

1) Hidrocefalia evolutivă, cu semne progresive dar fără dovezi de leziuni cerebrale ireversibile.

2) Hidrocefalia extrem de evolutivă, cu hidrocefalie persistentă de mult timp și leziuni cerebrale ireversibile, dar existînd încă perspective de tratament.

3) Hidrocefalia stabilizată, cînd există o oprire a evoluției.

Clasificarea lui Lazorthes (1954) :

1) Hidrocefalia activă, cînd există o tulburare sau blocaj ale circulație L. C.R. (corespunde hidrocefaliei obstructive a lui Dandy).

2) Hidrocefalia funcțională — existența unei disproporții între producția de L. C. R. și resorbția lui (corespunde în genere hidrocefaliei comunicante a lui Dandy).

3) Hidrocefalia pasivă, care de fapt nu face parte — prin însăși definiția hidrocefaliei sugarului — din acest capitol.

Scanned with OKEN Scanner

Clasificarea lui Carrier (1969) :

Hidrocefalia comunicantă și hidrocefalia necomunicantă. El preferă acest din urmă termen în locul hidrocefaliei obstructive, întrucît prin hidrocefalie obstructivă se înțelege în mod curent o dispariție de comunicare între cavitățile intra- și pericerebrale. Acest termen s-ar putea preta la confuzii cînd obstrucția este mai jos de ventriculul IV.

Mai amintim vechea clasificare în : hidrocefalie congenitală și hidrocefalie cîștigată care are încă și azi importanța ei.

ETIOLOGIE

Frecvența este greu de apreciat. Statisticile se referă numai la hidrocefalii congenitale sau mai bine zis la hidrocefalii manifeste la naștere. Astfel Warren și colab. (1963) indică frecvența de un caz la 500—1 500 nașteri, Creenshaw și Banner (1952) de la Mayo Clinic găsesc 24 cazuri la 12 500 nașteri. *Bulfin* (1956) constată o hidrocefalie congenitală la 1 200 nașteri.

De fapt aceste date sînt în concordanță cu cele furnizate de Hellman și Pritchard (1971), care consideră drept hidrocefalie prezentă la naștere. numai nou-născuții cu perimetrul cranian peste 50 cm și volumul L. C.R între 500 și 1 500 ml. În aceste condiții găsesc un hidrocefal la 2 000 nașteri, ceea ce reprezintă 12% din totalul malformațiilor înregistrate la naștere. Clinica de Obstetrică Polizu remarcă pe aceleași criterii 3 hidrocefalii la 6 000 nașteri pe anul 1977 (Rusu).

Factorii etiologici responsabili de producerea hidrocefaliei sugarului pot fi grupați astfel :

1) Malformații congenitale.
2) Procese expansive intracraniene.
3) Procese inflamatorii cerebro-meningeale.
4) Hemoragii meningiene.
5) Procese vasculare.
6) Hipersecreție L. C. R.

1) MALFORMAȚII CONGENITALE

Hidrocefalia prin malformații congenitale poate fi manifestă la naștere, dar nu obligatoriu. Ea se poate descoperi uneori abia după cîteva luni de la naștere. Acestea sînt destul de frecvente. Laurence (1958) constată 43 de cazuri dintr-un număr total de 182 hidrocefalii la sugar.

Un factor genetic a fost semnalat numai excepțional într-o observație a lui Gellmann (1959) cu privire la 2 gemeni hidrocefali, iar Record și Mc Keown (1950) arată că șansele de hidrocefalie și anencefalie sînt multe, mai mari pentru frați și surori, dacă primul născut este atins de o asemenea malformație și anume dau o incidență de 1,9%. Dar și factorii negenetici exo- și endogeni pot contribui la apariția hidrocefaliei ca anomalii morfologice și funcționale ale uterului și anexelor sale, ale placentei, ale învelișurilor și cordonului ombilical, maladii infecțioase, toxice, hormonale și sanguine ale mamei, unele terapeutici ale mamei în timpul sarcinii.

Scanned with OKEN Scanner

În cursul dezvoltării intrauterine fiecare om prezintă o hidrocefalie în primele 5 luni, deci trece printr-un stadiu de hidrocefalie fiziologică. La 6 săptămîni capul embrionului uman seamănă cu un balon transparent, în tensiune, gata să se spargă. Apoi pe măsura permeabilizării acoperișului rombic, lichidul se filtrează și disecă spațiile subarahnoidiene, care iau astfel naștere prin acest proces activ. În felul acesta hidrocefalia obstructivă din prima fază devine comunicantă, care în mod normal pînă în luna a cincea se compensează. Așa cum subliniază Weed (1917) dacă acoperișul rombic din anumite motive nu devine suficient de permeabil, lichidul nu scapă în cantitate suficientă, deci nu dezvoltă în mod satisfăcător spațiul subarahnoidian. În acest caz stadiul obstructiv al hidrocefaliei persistă chiar dacă ulterior acoperișul rombic se perforează. Astfel se demonstrează că unele forme de hidrocefalie nu reprezintă o stare nouă, ci persistența patologică a unei stări care este normală în viața fetală (Gardner, 1968).

Hidrocefalia poate fi produsă de următoarele malformații congenitale:

a) *Disgenezii ale apeductului Sylvius*. Este vorba aici, bineînțeles, de malformații ale apeductului de origine congenitală, generatoare de hidrocefalie obstructivă. Stenoza poate fi completă sau incompletă. Cînd stenoza este completă duce la o hidrocefalie constituită în timpul vieții fetale, care este deja manifestă la naștere provocînd naștere distocică sau chiar făt mort. Această hidrocefalie triventriculară este însoțită de leziuni cerebrale importante.

b) *Sindromul Dandy-Walker* prin atrezia găurilor Magendie și Luschka, afecțiune rară congenitală, în opoziție cu închiderea prin aderențe inflamatorii ale fosei posterioare a acelorași orificii. Clinic afecțiunea realizează o hidrocefalie cvadriventriculară cu dilatația enormă pseudochistică a ventriculului IV, cu sinusurile laterale împinse în sus și cu inserția înaltă a tentoriului pe oasele parietale (Matson, 1956).

c) *Malformația Arnold-Chiari*. Malformația complexă a măduvei, bulbului și cerebelului cu coborîrea acestor elemente în canalul cervical, ce se însoțește des de hidrocefalie, consecință a deformărilor existente la nivelul ventriculului IV. Jena circulației L.C.R. este fie la nivelul ventriculului IV, fie la nivelul apeductului Sylvius prin compresiunea acestuia.

d) *Spina bifida și hidrocefalia*. Deși este încă o opinie larg răspîndită că intervenția chirurgicală pentru cura meningomielocelului creează un dezechilibru lichidian cu hidrocefalie consecutivă, trebuie să subliniem că această concepție este învechită. Lorber (1961) prin ventriculografie sistematică pe copii cu meningomielocele înainte și după operație a dovedit că hidrocefalia este deja prezentă înainte de operație, iar postoperator nu apare hidrocefalie la cei la care sistemul ventricular a fost normal înainte de operație. Se pare că sacul meningomielocelului acționează ca auxiliar al mecanismului normal de absorbție pulsatilă a tecii spinale.

Ablația meningomielocelului poate antrena o pierdere parțială a acestui mecanism și să contribuie la lărgirea ventriculară (Wealthall, 1973). Ceea ce trebuie însă subliniat este frecvența mare a asociației meningomielocel—hidrocefalie (70—80% Lorber, 1961; Laurence, 1964) și că deseori este prezentă o malformație Arnold-Chiari sau alte malformații ale joncțiunii cranio-vertebrale.

Scanned with OKEN Scanner

e) *Alte malformații.* Sînt malformații meningeale de tipul chisturilor arahnoidiene congenitale, malformații osoase localizate la nivelul joncțiunii cranio-vertebrale sau generalizate ca acondroplazia sau polidistrofia Hurler care pot fi însoțite de hidrocefalie.

2) PROCESE EXPANSIVE INTRACRANIENE

La sugar tumorile cerebrale sînt rare. Tumorile supratentoriale pot duce la o micșorare a ventriculului homolateral cu deplasare spre partea opusă, blocaj al găurii Monro și hidrocefalie contralaterală. Deci, nu tumoarea prin ea însăși produce hidrocefalie, ci acționează ca un proces înlocuitor de spațiu. Există o singură excepție și anume papiloamele hipersecretante de plex coroid cu o supraproducție de L. C. R. Dintre procesele expansive intracraniene netumorale, abcesele cerebrale și revărsatele subdurale ale sugarului se traduc clinic de cele mai multe ori prin hidrocefalie.

3) PROCESE INFLAMATORII MENINGO-CEREBRALE

Aici sînt cuprinse procesele infecțioase generatoare de hidrocefalie, fie că sînt de origine bacteriană, virală sau parazitară. Acestea pot acționa fie în timpul vieții intrauterine cînd duc la o hidrocefalie de obicei manifestată la naștere, fie după naștere în orice stadiu al dezvoltării.

a) *Ependimita.* Ependimul în caz de inflamație se transformă într-o membrană roșie, secretîndă, cu o capacitate mare de producere de L. C. R. (Klein, 1958). În ependimită, hidrocefalia poate fi comunicantă dacă inflamația este limitată la ventriculii laterali, sau să devină obstructivă dacă ea se întinde secundar la apeduct.

b) *Meningitele* duc la aderențe care împiedică circulația L.C.R. Hidrocefalia se dezvoltă cu atît mai repede cu cît membranele sînt mai groase, cu cît resorbția L.C.R. este mai împiedicată și cisternele bazale mai obstruate. Pizarro (1959) găsește o asemenea etiologie în 10 din 50 cazuri de hidrocefalie la sugari.

c) *Encefalita toxoplasmică.* Asocierea unei hidrocefalii cu calcificări intracraniene și corioretinită, care formează triada clasică a toxoplasmozei congenitale, permite suspectarea toxoplasmei drept etiologia hidrocefaliei.

4 HEMORAGII MENINGIENE

Hemoragiile meningiene prin depuneri fibrinoase produc o fibroză meningiană marcată mai ales la bază și la nivelul șanțurilor emisferelor cu blocarea căilor de resorbție. Cantități mici de sînge se găsesc în L.C.R. aproape la toți nou-născuții, sîngerări mai mari la prematuri. Pentru dezvoltarea unei hidrocefalii vin în considerare numai sîngerări mari în L.C.R. După hemoragia subarahnoidiană survine o reacție meningiană pînă la fibroza leptomeningelor. Această fibroză apare sigur dacă sîngele a persistat cel puțin 10 zile, de unde rezultă necesitatea și eficacitatea punctiilor lombare în aceste cazuri. Deci tratînd hemoragia meningiană la sugar cu puncții lombare se previne instalarea unei hidrocefalii prin blocaj al căilor de resorbție. Frecvența hidrocefaliei prin hemoragie meningiană este diferit apreciată

Scanned with OKEN Scanner

de autori. Astfel Pizarro (1959) găsește 4 cazuri din 50 de hidrocefalie, în timp ce Laurence (1958, 1959) constată 22 cazuri din 100 hidrocefalii verificate anatomic. Desigur că prematurii datorită fragilității vasculare extreme sînt supuși mai mult decît născuții la termen la acest gen de complicații.

5) HIDROCEFALIA PRIN PROCESE VASCULARE

A fost semnalată prin tromboză de sinus longitudinal superior sau prin malformație a venei Galen. În ambele cazuri hidrocefalia este imputabilă unei diminuări a resorbției L.C.R.

6) HIDROCEFALIE PRIN HIPERSECREȚIE

Majoritatea autorilor nu admit posibilitatea unei hidrocefalii prin hipersecreție decît în cadrul restrîns al papiloamelor hipersecretante. Partizanii hidrocefaliei hipersecretorii printre care se numără și Klein (1958), Lund (1956) aduc drept argumente în favoarea unei hipersecreții faptul că la numeroși hidrocefali plexurile coroide au un volum de 2—4 ori mai mare decît normal.

Printre cazurile mai rare de hipersecreție se numără și observațiile după ingestia de doze masive de vitamina A (Marie și See, 1961), cunoscută sub numele de hidrocefalie benignă acută prin vitamina A. Dar și hipovitaminoza A antrenează o hipersecreție de L.C.R. Aceste hidrocefalii (hidrocefaliile prin tulburări metabolice) pasagere au încă un mecanism obscur. Ele sînt benigne, nu necesită tratament.

Dar un mare număr de hidrocefalii rămîn încă, în practică, cu etiologie nedeterminată. Trebuie persistat atît anamnestic cît și prin investigații pentru a reduce numărul acestora.

PATOGENIE

Mecanismul de formare a hidrocefaliei este legat de producerea, resorbția, circulația și presiunea L.C.R. asupra cărora nu insistăm, întrucît au fost dezbătute în capitolele anterioare.

TABLOUL CLINIC

Hidrocefalia cu imaginea de sugar cu capul mare, plin de L.C.R. sub presiune, cu aspect monstruos cum eram obișnuiți în trecut, este din ce în ce mai rară datorită depistării cazurilor la începutul afecțiunii și a introducerii tratamentelor moderne. Copilul hidrocefal recunoscut de mamă ca atare este deja într-o fază mai înaintată a bolii.

Cînd hidrocefalia se manifestă clinic este deja foarte evidentă. Ea se prezintă ca o disproporție între craniul mare și fața mică și mai ales disproporția între extremitatea cefalică mare pe un corp firav de sugar, fruntea bombată, fontanela anterioară largă, bombată în tensiune, suturile desfăcute, ochii în apus de soare. Pielea capului subțiată, părul rar, venele dilatate.

Scanned with OKEN Scanner

Dimensiunea anormal de mare a capului este principalul semn, dar ea nu este suficientă pentru etichetarea unei hidrocefalii. Este necesar să fie prezentă concomitent și o bombare a fontanelei anterioare ca expresie a presiunii intracraniene crescute, obligatorie într-o hidrocefalie activă evolutivă. Mai mult, o bombare persistentă a fontanelei la sugar pune suspiciunea unei hidrocefalii chiar dacă dimensiunea perimetrului cranian este în limite normale. La palpare, tot într-un stadiu mai avansat, se pot percepe suturile desfăcute, apărînd ca un șanț între oasele calotei. Fontanela anterioară care în mod obișnuit la naștere are un diametru de 2—3 cm ajunge la 8—10 cm și chiar mai mare, este bombată și nu colabează cu mișcările respiratorii nici în poziție verticală. Pentru evaluarea tensiunii în fontanela anterioară, copilul va fi ținut în poziție verticală și va fi examinat într-un moment cînd este liniștit. La percutarea craniului apare ascultător un zgomot de oală spartă cunoscut și sub numele de semnul Macewin. Corespunzător modificărilor capului se ivește și o nedezvoltare generală psihomotorie sau o oprire în dezvoltare sau chiar regres psihomotor. Apare curînd o spasticitate a membrelor inferioare, mai tîrziu și a membrelor superioare. De asemenea se pot ivi paralizii oculare sub formă de strabisme diferite și în cazuri grave modificări de fund de ochi pînă la atrofie optică completă cu absența reflexelor pupilare și cecitate. Neurmărirea obiectelor de către un sugar nu înseamnă totdeauna cecitate, ea poate fi și expresia unei nedezvoltări psihice.

DIAGNOSTICUL

Diagnosticul poate fi pus dintr-o privire pe aspectul capului, întrucît nici o altă afecțiune nu poate da aspectul hidrocefaliei. Acesta însă este valabil pentru cazurile avansate cu tabloul complet al afecțiunii. Probleme de diagnostic se ivesc însă în cazurile incipiente cînd capul fie că este puțin crescut în dimensiune sau deloc, fie că doar fontanela anterioară este mai mare decît de obicei. Pentru aceasta sînt necesare o serie de investigații și examene paraclinice de a confirma diagnosticul de hidrocefalie, de a preciza natura ei și de a elimina alte afecțiuni. Acestea sînt :

a) *Urmărirea diagramei de creștere a capului și de închidere a fontanelei anterioare*, care ne obligă la măsurători periodice din 2 în 2 săptămîni pentru aprecierea unei hidrocefalii evolutive.

b) *Transiluminarea craniului*

c) *Ecoencefalografia*

d) *Măsurarea presiunii L.C.R. prin tonometrie la nivelul fontanelei anterioare percutane*

e) *Examenul L.C.R.* La examenul L.C.R. pentru hidrocefalie două elemente interesează : dozarea proteinelor totale și citologia care ne poate îndrepta spre o etiologie inflamatorie, tumorală, hemoragică etc. Examenul L.C.R. își arată însă utilitatea sa în special pentru terapie. Astfel hiperalbuminoze mari, constituie contraindicații pentru intervenții de drenaj.

f) *Radiografia simplă a craniului* arată în hidrocefalia congenitală un craniu cu aspect de balon, cu contururi rotunjite, cu o disproporție evidentă între mărimea craniului și masivul facial, cu fontanela anterioară mare. Transparența craniului la raze X este mărită, cu calota subțiată fără structură. Marginile oaselor calotei dispărute, suturile invizibile, încît

Scanned with OKEN Scanner

craniul apare ca o bilă mare la care se recunosc doar limitele subțiri în interiorul căruia există un aspect uniform opalescent. Dacă suturile apar sau devin mai evidente decît pe o radiografie anterioară, este o dovadă că hidrocefalia se stabilizează. În cazul unei hidrocefalii prin proces expansiv intracranian (tumoare, hematom subdural, abces etc.) craniul este doar ușor mărit de volum, pe primul plan fiind dehiscența suturilor care nu numai că devin evidente, dar crenelurile suturilor sînt alungite, întinse. Nu există impresiuni digitale. Pe radiografia craniului se mai pot constata uneori calcificări intracraniene, care după forma și sediul lor pot orienta spre toxoplasmoză, papilom pe plex coroid cu calcificări sau craniofaringiom.

g) *Pneumoencefalografia și ventriculografia* pot fi folositoare pentru aprecierea permeabilității căilor lichidiene, pentru precizarea nivelului obstrucției, pentru ghidarea neurochirurgului în executarea unor intervenții în hidrocefalie.

h) *Probe cu substanțe colorante*, introduse în lichidul ventricular, folosite pentru investigarea circulației L.C.R., sînt metode depășite.

i) *Utilizarea izotopilor radioactivi în hidrocefalia sugarului.* În timp ce studiile cu aer dau informații cu privire la morfologia cavităților L.C.R., tehnicile izotopice pot oferi date cu privire la permeabilitatea căilor, viteza de circulație și absorbția L.C.R.-ului. De aceea aceste două teste se completează (Paoletti și Villani, 1971).

j) *E.E.G.* Nu există un traseu E.E.G. caracteristic pentru hidrocefalie.

k) *Angiografia cerebrală* furnizează informații precise cu privire la prezența hidrocefaliei și stadiul ei. De asemenea servește pentru excluderea de tumori, revărsate subdurale, hematoame și mai ales pentru evidențierea de malformații vasculare.

DIAGNOSTIC DIFERENȚIAL

Problema diagnosticului diferențial pus de hidrocefalie este cea a unui cap mare. În acest sens se va elimina în primul rînd *macrocefalia*, cap mare congenital, cel mai adesea familial, fără caracter patologic, neevolutiv, cu ventriculi de dimensiuni normale. Trebuie să subliniem aspectul la prematuri, la care capul în primele luni este relativ mare, cu fontanela anterioară moderat în tensiune. Ventriculii nu sînt măriți și fenomenele sînt în regres — aspectul hidrocefal dispare complet pînă la un an. Microcefalia la naștere apare și în sindromul descris de Russell (1954) (sindrom de pitic intrauterin — dwarfism), ca și în condrodistrofie (pitic neproporționat), dar diagnosticul este relevat imediat de aspectul morfologic.

Chisturile arahnoidiene congenitale la sugar se pot manifesta prin creșterea anormală a dimensiunilor craniene. Cele supratentoriale de obicei prezintă asimetrie craniană și convulsii. Diagnosticul diferențial cel mai frecvent discutat este reprezentat de *revărsatele subdurale*, cu atît mai mult cu cît ele sînt de cele mai multe ori bilaterale. O puncție subdurală este edificatoare pentru diagnostic.

Hidrancefalia, așa-numita „Blasenhirn" a autorilor germani, *nu* trebuie confundată cu o formă severă de hidrocefalie. În hidrancefalie nu există mantie cerebrală în tot lobul frontal, parietal, pe fața convexă a lobului

Scanned with OKEN Scanner

temporal și occipital, adică în tentoriile de distribuire a arterelor cerebrale anterioare și medii. De fapt hidrancefalia este o expresie a ocluziei arterelor carotide interne imediat distal de artera coroidiană anterioară.

EVOLUȚIE

Hidrocefaliile pot trece prin 3 stadii evolutive și anume:

Stadiul I, în care craniul este de mărime normală, deși sistemul ventricular este dilatat. Există o presiune a L.C.R. crescută, fără ca atrofia cerebrală să se fi instalat.

Stadiul al II-lea. Apare dilatația cutiei osteomembranoasă drept compensare a creșterii presiunii L.C.R. cu aspect clinic tipic de hidrocefalie, cu început de diminuare a mantiei cerebrale.

Stadiul al III-lea. Din cauza creșterii progresive a tensiunii L.C.R. și a acumulării sale în cantitate mare, se produce o oprire în creșterea țesutului nervos, iar cel existent este supus unei destrucții din ce în ce mai rapide, mantia cerebrală reducîndu-se progresiv, devine papiracee.

Unele hidrocefalii se stabilizează spontan. Stabilizarea hidrocefaliei, după Klein (1958) este de 5%, în timp ce Laurence și Coates (1962) apreciază că 46% din toate hidrocefaliile ar evolua spre o oprire spontană. Noi credem că procentul de 5% a lui Klein (1958) este prea mic, dar și cel de 46% a lui Laurence și Coates (1962) ni se pare exagerat, cu atît mai mult cu cît autorii susțin și o bună funcționalitate la aceste cazuri.

Dar și hidrocefaliile stabilizate rămîn nesigure. Ele se pot decompensa la un moment dat în a doua copilărie sau chiar la adolescență și să devină evolutive cu fenomene grave de hipertensiune intracraniană. Aceasta se observă mai ales după un traumatism, efort, boală intercurentă și în special în cazurile cînd se tentează o puncție lombară sau pneumoencefalografie. *Deci la hidrocefali compensați aceste manevre sînt periculoase ducînd foarte ușor la decompensarea hidrocefaliei stabilizate.*

Cei mai mulți sugari cu hidrocefalie evolutivă netratați (vorbim de hidrocefalii care nu pot beneficia de tratament etiopatogenic) decedează în primele 18 luni prin insuficiență cardio-respiratorie, datorită compresiunii bulbului de către L.C.R. prin hipertensiune intracraniană.

PROGNOSTIC

Prognosticul hidrocefaliei active, evolutive, a sugarului este privit și azi încă cu mult pesimism. Statisticile mari din întreaga lume (Schick și Matson, 1961; Foltz și Shurtleff, 1963; Pertuiset și colab., 1964; Yashon, 1963; Lepoire și Lapras, 1967) atestă un prognostic mai favorabil în cazurile operate decît în cele neoperate. Aceste studii au dovedit că în cazurile de hidrocefalie netratată, 60% dintre copii mor în primele 18 luni, iar cei care supraviețuiesc șansele opririi spontane a hidrocefaliei și viitorul funcțional al copilului sînt cu aproximativ 30% mai reduse decît la copiii tratați chirurgical. Trebuie să avem o rezervă față de hidrocefaliile congenitale foarte manifeste la naștere care au dus la nașteri distocice, prelungite sau au necesitat chiar operație cezariană. De asemenea cu cît

Scanned with OKEN Scanner

compresiunea cerebrală apare la un creier mai imatur cu atît distrucțiile sînt mai mari. La aceștia pe lîngă leziunea congenitală se mai adaugă și traumatismul obstetrical care agravează și mai mult leziunile cerebrale. Deci prognosticul depinde de distrucția parenchimului cerebral, de stadiul de evoluție și mai ales de timpul scurs de la debutul hidrocefaliei pînă la intervenția chirurgicală. Un cortex care are încă 2—3 cm, cu circumvoluții de formă aproape normală, care nu sînt încă turtite, are multe șanse de a-și recăpăta funcțiile după reducerea hipertensiunii. Vasele care păstrează mult timp un calibru suficient și vascularizează un cortex redus de volum, pot să mențină o activitate satisfăcătoare, pentru a da copilului o capacitate intelectuală vecină normalului.

TRATAMENT

Hidrocefalia activă, evolutivă, beneficiază numai de tratament chirurgical. Tratamentele medicale sînt ineficace sau cu acțiune foarte limitată și temporară. Punctiile lombare sau ventriculare pot reduce hipertensiunea, dar cu efect de scurtă durată, urmate de hipersecreție L.C.R., în plus punctiile repetate duc la contaminări bacteriene. Indicațiile puse corect și la timp pot duce la rezultate favorabile. Un principiu esențial al indicației operatorii este acela ca timpul scurs de la recunoașterea la tratarea hidrocefaliei să fie cît mai scurt. Tratamentul chirurgical urmărește: 1) îndepărtarea cauzelor hidrocefaliei; 2) oprirea evoluției hidrocefaliei ca scop imediat; 3) asigurarea unui viitor funcțional pentru copil, familie și societate, ca scop îndepărtat.

În cazurile de hidrocefalie simptomatică trebuie să ne orientăm în primul rînd către un tratament etiopatogenic. În tumori cerebrale, abcese cerebrale, revărsate subdurale la sugar, intervenția operatorie va tenta ablația lor. În hidrocefalii obstructive cauzate de arahnoidită de fosă cerebrală posterioară sau malformație Arnold-Chiari la sugar, intervenția direct pe aceste leziuni are un caracter temporar, întrucît aderențele arahnoidiene la sugar și copii mici se refac foarte repede. În ceea ce privește tratamentul hidrocefaliei prin stenoză de apeduct, unii autori utilizează metoda repermeabilizării apeductului. Aceste intervenții dau însă o mortalitate prea mare.

Deoarece tratamentul etiopatogenic se adresează încă la un număr destul de restrîns de hidrocefalii la sugar, marea majoritate a hidrocefaliilor beneficiază de intervenții chirurgicale menite să oprească evoluția lor. Contraindicațiile sînt: 1) semne de atingere neurologică ca cecitate, nistagmus spontan, tulburări de deglutiție, hemiplegie etc.; 2) malformații congenitale concomitente ale S.N.C. sau ale altor organe; 3) hiperalbuminoraahia care depășește 1‰; 4) mantia cerebrală sub 1 cm grosime; 5) distrofie accentuată sau stare generală alterată; 6) cînd hidrocefalia nu este net evolutivă; 7) hidrocefalia internă fără tensiune; 8) bolile infecțioase cranio-encefalice (meningo-encefalite, piodermite) care pot duce la o generalizare a infecției. Din toate acestea o contraindicație absolută este doar infecția: septicemia, meningita, ventriculita. Celelalte contraindicații sînt date de rezultatele post-operatorii slabe la care ne putem aștepta și privesc în special viitorul copilului.

Scanned with OKEN Scanner

Reducerea presiunii intraventriculare se poate face prin diminuarea secreției L. C. R. sau prin derivarea lichidului intraventricular fie intracranian, fie extracranian, de aceea în chirurgia hidrocefaliei se efectuează 3 tipuri de operații: 1) rezecția plexurilor coroide; 2) drenaje intracraniene; 3) drenaje extracraniene. Toate aceste metode tind la reducerea presiunii intraventriculare a L. C. R.-ului, adică la restabilirea echilibrului hidrodinamic și nu acționează împotriva factorului etiologic a hidrocefaliei.

Procedeul de a diminua secreția L. C. R. constă în *rezecția plexurilor coroide* din ventriculii laterali prin diferite metode. La majoritatea neurochirurgilor cu experiență mare în hidrocefalie, această metodă nu a dat rezultate satisfăcătoare (Matson, 1963; Cassinari și colab., 1963; Arseni și colab., 1965 și 1966).

Metodele de drenaj intracraniene (perforarea lamei supraoptice, ventriculocisternostomia posterioară tip Torkildsen, 1939), se utilizează numai în hidrocefalii obstructive unde există siguranța unei bune resorbții. Ele nu au indicație în hidrocefalia sugarului.

Dintre metodele de drenare a lichidului ventricular în prezent se utilizează doar *metodele de drenaj extracranian cu valve automate*. Procedeele de drenaj extracranian a lichidului ventricular sînt foarte numeroase. Ca loc de drenare se utilizează diferite cavități, organe sau sisteme prin intermediul de tuburi și valve. Actualmente practic se utilizează 2 procedee: drenajul ventriculo-cardiac și ventriculo-peritoneal cu valve.

Avantajele metodelor de drenaj ventriculo-cardiace sînt: tehnică chirurgicală simplă, traumă operatorie minoră, adaptabilitate la cei mai mici sugari, toleranță bună, nu apar pierderi de apă și electroliți, se poate controla radiologic, reintervenția chirurgicală este la fel de simplă. Inconvenientele sînt: blocajul tubulaturii și al valvei, creșterea copilului din care cauză tubulatura devine prea scurtă, prezența de aer în valvă sau tubulatură care împiedică circulația L. C. R., deconectarea tubulaturii, complicații infecțioase, în fine complicații tardive cardio-vasculare și pulmonare (rare).

Datorită complicațiilor amintite mai sus și revizuirilor iterative necesare uneori pentru a menține funcționarea drenajului ventricula-cardiac, o serie de autori preferă metoda drenajului ventriculo-peritoneal. Această metodă evită complicațiile cardio-vasculare și pulmonare, în schimb infecțiile și obstruarea cateterului abdominal sînt frecvente. Însă urmărirea postoperatorie este de prea scurtă durată și numărul de bolnavi operați cu această metodă este prea mic.

REZULTATE

Statisticile despre rezultatele hidrocefaliilor operate variază foarte mult. Sînt mai puțin dependente de felul valvei implantate, adică dacă s-a utilizat sistemul de valve după Pudenz sau după Holter, depinde mai mult de criteriile pe care le are la bază statistica și printre acestea durata de urmărire postoperatorie joacă primul rol. De aceea după același material se pot da rezultate diferite după cum aceste rezultate sînt apreciate imediat postoperator la externarea din spital sau după un timp de control și urmărire mai tardiv de 6 luni, 1 an, 5 ani etc. Din experiența noastră reiese

Scanned with OKEN Scanner

că complicațiile operatorii la copii hidrocefali sînt cu atît mai frecvente, cu cît timpul de urmărire postoperatorie este mai lung. Astfel putem să ajungem cu timpul ca revizuirile de tubulatură să fie mai frecvente într-o clinică decît aplicarea inițială a sistemului de drenaj. Rezultatele depind în mare măsură de indicațiile operatorii puse corect și la timp. Evaluarea rezultatelor îndepărtate se bazează pe criteriile gradului de dezvoltare psihomotorie. Astfel Guidetti și colab. (1969) pe o serie de 200 copii operați pentru hidrocefalie netumorală cu o perioadă de urmărire între 1—8 ani după criteriul de mai sus, au următoarele rezultate : slabe 40 (20%) ; bune 77 (38,5%) ; excelente 35 (17,5%) ; decese 18 (9%) ; neurmărite 30 (15%) ; complicații 79 (39,5%) ; revizuiri 73 (36,5%) ; 12 (6%) dezvoltare psihomotorie bună, deși valva Pudenz aplicată era nefuncționîndă.

În Clinica de Neurochirurgie București au fost operate în perioada 1963—1977 inclusiv 416 cazuri de hidrocefalie necauzată de procese înlocuitoare de spațiu la sugar cu o perioadă de urmărire postoperatorie între 1—14 ani. Dintre aceștia 15 (3,6%) au decedat ; 43 au fost neurmăriți. Din cele 358 cazuri operate urmărite, au fost obținute rezultate excelente la 89 (24,9%) ; bune 198 (55,3%) ; slabe la 71 (19,8%). Complicații postoperatorii au apărut la 87 copii (24,3%), dintre care 21 (5,8%) infecțioase și 66 (18,4%) mecanice, care au necesitat revizuirea tubulaturii de drenaj. La acești 66 copii s-au practicat 112 revizuiri și anume la 45 pacienți o dată, iar la 21 pacienți între 2 pînă la 5 ori. Cele mai multe complicații mecanice au fost la nivelul cateterului ventricular.

Subliniem că nu există o corelație perfectă între circumferința craniului și rezultatele clinice bune. De asemenea nu există o relație absolută între grosimea mantiei cerebrale și capacitatea funcțională a creierului. De aici rezultă că nu atît dimensiunile hidrocefaliei determină viitorul funcțional al copilului, cît leziunile parenchimului cerebral însăși.

CONCLUZII

În ultimele decenii în tratamentul hidrocefaliilor s-au făcut mari progrese. Deși unele publicații trezesc impresia optimistă că problema tratamentului hidrocefaliei după introducerea sistemelor de drenaj moderne cu valve automate ar fi practic rezolvată și că o serie de incidente și complicații s-ar datora unor tehnici fie defectuos executate, fie insuficient puse la punct. Impresionant este însă faptul că mereu se fac îmbunătățiri și modificări ale sistemelor de valve, ceea ce atestă că tratamentul hidrocefaliei sugarului nu este soluționat definitiv și rămîne încă o problemă de rezolvat cu toate îmbunătățirile metodelor și a rezultatelor din ce în ce mai bune.

BIBLIOGRAFIE

Adams, R. D., Fisher, C. M., Hakim, S., Ojemann, R. G., Sweet, W. H. — *New Engl. J. Med.*, 1965, 273, 117—126.

Aderson, F. M. — *J. Neurosurg.*, 1959, 16, 551—557.

Arseni, C., Dănăilă, L., Constantinescu, Al. I., Nereantiu, F. — *Neurologia (Buc.)*, 1975, 20, 187—195.

Scanned with OKEN Scanner

Bannister, C. M. — *Acta neurochir. (Wien)*, 1972, 27, 11—15.
Bannister, R., Gilford, E., Kocen, R. — *Lancet*, 1967, *ii*, 1 014—1 017.
Bhagwati, S. N. — *J. Neurosurg.*, 1971, 35, 309—313.
Bourrat, L., Allegre, G. E. — *Rev. neurol.*, 1950, 82, 349—358.
Breig, A., Ekbom, K., Greitz, T., Kugelberg, E. — *Lancet*, 1967, *i*, 874—875.
Brizzi, R. E., Cristuib-Grizzi, L., Parma, M., Passeri, S., Zampollo, A. — *Sist. nerv.*, 1968, 20, 1—9.
Brunerie, A. — Contribution à l'étude des hydrocéphalies latentes, Thèse, Toulouse, 1955.
Burmeister, H. — *Acta neurochir. (Wien)*, 1959, 7, 411—482.
Cowan, M. A., Allen, M. B. Jr. — *J. Neurosurg.*, 1971, 35, 348—350.
Crome, L., Erdohazi, M. — *Arch. Dis. Child.*, 1966, 41, 179—182.
Dandy, W. E. — *Ann. Surg.*, 1919, 70, 129—142.
Dandy, W. E. — *Bull. Johns Hopk. Hosp.*, 1922, 33, 189—190.
Dandy, W. E., Blackfan, K. D. — *Amer. J. Dis. Child.*, 1914, 8, 406—482.
Daniel, P. M. — *Proc. roy. Soc. Med.*, 1949, 42, 169—174.
Drachman, D. A., Richardson, E. P. — *Arch. Neurol. (Chic.)*, 1961, 5, 552—559.
Dzenitis, A. J., Mealey, J. Jr., Waddell, J. R. — *J. Amer. med. Ass.*, 1965, 194, 1 251—1 253.
Eckstein, H. B., Cooper, D. G. W. — *Z. Kinderchir.*, 1968, 5, 309—315.
Effenterre, R. — *Neuro-chirurgie*, 1976, 22, 105—108.
Ekbom, K., Greitz, T., Kolmer, M. — *Acta neurochir. (Wien)*, 1969, 20, 1—5.
Feld, M. — *Rev. neurol.*, 1951, 85, 520—521.
Fishman, R. — *New Engl. J. Med.*, 1966, 274, 466—467.
Foltz, E. L., Shurtleff, D. B. — *J. Neurosurg.*, 1963, 20, 1 064—1 079.
Foltz, E. L., Ward, A. A. J. — *J. Neurosurg.*, 1956, 13, 546—566.
Foroglou, G. — *Neuro-chirurgie*, 1976, 22, 108—111.
Forrest, D. M., Cooper, D. G. W. — *J. Neurosurg.*, 1968, 29, 506—512.
Forrest, D. M., Laurence, K. M., Mcnab, G. H. — *Lancet*, 1957, 274, 827—840.
Friedman, S., Zita-Gozum, C., Chatten, J. — *J. Pediat.*, 1964, 64, 305—314.
Galera, R., Greitz, T. — *J. Neurosurg.*, 1970, 32, 634—641.
Galibert, P., Delcour, J., Rosat, P., Grunewald, P., Gars, L. D. — *Neuro-chirurgie*, 1976, 22, 131—136.
George, B., Levante, A., Visat, A., Cophignon, J. — *Neuro-chirurgie*, 1977, 23, 37—46.
Giuffre, M. D. — *Phronesis*, 1977, 31, 40—48.
Glasauer, F. E., Alker, G. J. Jr., Leslie, E. V. — *J. Neurosurg.*, 1968, 29, 555—561.
Globus, J. M., Bergman, D. — *J. Neuropath. exp. Neurol.*, 1946, 5, 342—363.
Greitz, T. — *Acta radiol. (diagn.) (Stockh.)*, 1964, 2, 369—378.
Greitz, T. — *Lancet*, 1969, 8, 63—65.
Greitz, T. — *Acta radiol. (diagn.) (Stockh.)*, 1969, 8, 376—384.
Greitz, T., Grepe, A. Q. L. — *Acta radiol. (diagn.) (Stockh.)*, 1970, 3, 232—242.
Greitz, T., Levander. B. E., Lopez, J. — *Acta neurochir. (Wien)*, 1971, 24, 201—206.
Guidetti, B., Occhipinti, E., Riccio, A. — *Acta neurochir. (Wien)*, 1969, 21, 295—308.
Guiot, G., Derome, P., Hertzog, E., Bamberger, C., Akerman, M. — *Presse med.*, 1968, 76, 1 923—1 926.
Hakim, S. — Algunas observaciones sobre la presion del L. C. R. sindrome hidrocefalico en el adulto con presion normal del L. C. R., Tesis de grado, Facultad de Medicina, Bogota, 1964.
Hakim, S., Adams, R. D. — *J. Neurol. Sci.*, 1965, 2, 307—327.
Hakim, S., Jimenez, A., Rosas, F. — *Acta neurochir. (Wien)*, 1956, 4, 224—227.
Hars, G. R. — *J. Neurosurg.*, 1954, 11, 284—294.
Hassin, G. B. — *Arch. Neurol. Psychiat. (Chic.)*, 1930, 23, 65—78.
Heidrich, R. — Dis subarachnoidale blutung, Georg Thieme, Leipzig, 1970.
Hill, M. E., Lougheed, W. M., Barnett, H. J. — *Canad. med. Ass. J.*, 1967, 97, 1 309—1 320.
Hogan, P. A., Woolsey, R. M. — *J. Amer. med. Ass.*, 1966, 198, 524—528.
Holder, T. M., Crow, M. L. — *J. thorac. cardiovasc. Surg.*, 1963, 45, 138—140.
Holland, H. C., Graham, W. L. — *J. Neurosurg.*, 1958, 15, 688—694.
Hussey, F., Schanzer, B., Katzman, R. — *Neurology (Minneap.)*, 1970, 20, 665—680.
Jackson, J. D. — *Sth. med. J. (Bgham Ala)*, 1965, 58, 405—408.
James, A. E., Strecker, E. P. — *Invest. Radiol.*, 1973, 8, 105—115.
James, A. E., Strecker, E. P., Bush, M. — *Radiology*, 1973, 106, 437—446.

Scanned with OKEN Scanner

KATZMAN, R., HUSSEY, F. — *Neurology (Minneap.)*, 1970, 20, 534—544.
KIBLER, R. F., COUCH, R. S. C., CROMPTON, M. R. — *Brain*, 1961, 84, 45—61.
KLUZER, G., GEUNA, E. — *Minerva chir.*, 1955, 10, 681 (cit. de Scarff, 1963).
KURLANDER, J. G., CHUA, T. G. — *Amer. J. Roentgenol.*, 1967, 1, 157—167.
LAURENCE, K. M. — *Amer. roy. Coll. Surg. Engl.*, 1959, 24, 388—401.
LAZORTHES, G., ANDUZE-ACHER, H., CAMPAN, L., ESPAGNO, J. — *Neuro-chirurgie*, 1957, 3, 59—64.
LAZORTHES, G., ESPAGNO, J., LAZORTHES, Y. — *Gaz. Hop. (Paris)*, 1963, 809—812.
LAZORTHES, G., ESPAGNO, J., LAZORTHES, Y., ZADEH, J. O. — *Neuro-chirurgia (Stuttg.)*, 1968, 1, 5—12.
LEKSELL, L. — *Acta psychiat. (Kbh.)*, 1949, 24, 559 (cit. de Scarff, 1963).
LONG, D. M., WALL, R. A. DE, FRENCH, L. A. — *J. Neurosurg.*, 1964, 21, 233—234.
MATSON, D. D. — *J. Neurosurg.*, 1951, 8, 398—404.
MATSON, D. — *J. Neurosurg.*, 1953, 10, 119—126.
MC CULLOCH, G. A. J., CARTLEDGE, J. MC. P. — *J. Neurosurg.*, 1975, 42, 98—100.
MIGLIORE, A., PAOLETTI, P., VILLANI, R. — *Neuro-chirurgie*, 1968, 1, 60—62.
NEUMANN, C. G., HOEN, T. I., DAVIS, D. A. — *Plast. reconstr. Surg.*, 1959, 23, 159.
OBERSON, R. — *Neuro-chirurgie*, 1976, 22, 169—177.
OBERSON, R., AZAM, F., FANKHAUSER, H. — *Neuro-chirurgie*, 1976, 22, 157—164.
OJEMANN, R. G. — *Clin. Neurosurg.*, 1972, 337—370.
PECKER, J., BERDET, H., MESSIMY, R. — *Neuro-chirurgie*, 1958, 4, 45—60.
PERTUISET, B., HOUTTEVILLE, J. P., GEORGE, B., MARGENT, P. — *Neuro-chirurgie*, 1972, 4, 113—126.
PHILIPPON, J. — *Neuro-chirurgie*, 1976, 22, 189—193.
PHILIPPON, J., GEORGE, B., VISOT, A., COPHIGNON, J. — *Neuro-chirurgie*, 1976, 22, 111—117.
PICAZA, J. A. — *J. Neurosurg.*, 1956, 13, 289—293.
PUTNAM, T. J. — *New Engl. J. Med.*, 1934, 210, 1 373—1 376.
RANSOHOFF, J. — *N. Neurosurg.*, 1954, 11, 295—298.
ROVIT, R. L., SCHECHTER, M., ORTEGA, B., BRINKER, R. A. — *J. Neurosurg.*, 1972, 36, 50—59.
RUSSELL, D. S. — Observations on The Pathology of Hydrocephalus, London, H. M., Stationary Office (Spec. Rep. Serv. Med. Res. Council nr. 265), 1949.
SALMON, J. H. — *J. Neurol. Neurosurg. Psychiat.*, 1971, 34, 687—692.
SALMON, J. H. — *Surg. Gynec. Obstet.*, 1971, 133, 634—636.
SALMON, J. H. — *J. Neurosurg.*, 1972, 37, 423—428.
SALMON, J. H., GONEN, J. Y., BROWN, L. — *Dis. Nerv. Syst.*, 1971, 32, 299—307.
SALMON, J. H., TIMPERMAN, A. L. — *Neurology (Minneap.)*, 1971, 21, 33—42.
SCARFF, J. E. — *J. Neurosurg.*, 1952, 9, 164—176.
SCHIEFER, W., KANZNER, E. — Klinische-Echoencephalographie, Springer, Berlin, 1967.
SCOTT, M., WYCIS, H. T., MURTAGH, F. și colab. — *J.Neurosurg.*, 1955, 12, 165—175.
SHENKIN, H. A., GREENBERG, J., BOUZARTH, F. W., GUTTERMAN, P. J. O.— *J. Amer. med. Ass.*, 1973, 225, 1 486—1 489.
SMITH, G. W., MORETZ, W. H., PRITCHARD, W. L. — *Surg. Forum*, 1958, 9, 701—712.
STOOKEY, B., SCARFF, J. E. — *Bull. Neurol. Inst. N. Y.*, 1936, 5, 348—377.
STRENGER, L. — *J. Neurosurg.*, 1963, 20, 219—224.
SUWANWELA, C. — *Proc. Aust. Neurol.*, 1968, 5, 493—495.
SWEET, W. H., BROWNELL, G. L., SCHOLL, J.A. și colab. — *Res. Publ. Ass. nerv. ment. Dis.*, 1954, 34, 101—159.
SYPERT, G. W., LEFFMAN, H., OJEMANN, G. A. — *Neurology (Minneap.)*, 1973, 23, 234—238.
TAPTAS, J. N., KORDIOLIS, N. J. — *Neuro-chirurgie*, 1968, 6, 717—718.
TAVERAS, J. M., WOOD, E. H. — Diagnostic Neuroradiology, Williams and Wilkins, Baltimore, 1964.
THOMAS, W. S. — *J. exp. Med.*, 1914, 19, 106.
TIMMONS, G. D., JOHNSON, K. — *New Engl. J. Med.*, 1970, 283, 1 505.
TORKILDSEN, A. — *Acta chir. scand.*, 1939, 82, 117—123.
TREMOULET, M., LAGGARIQUE, J., ESAPAGNO, J. — *Neuro-chirurgie*, 1976, 22, 206—210.
TSINGOGLOU, S., ECKSTEIN, H. B. — *J. Neurosurg.*, 1971, 35, 695—699.
TURNBULL, I. M., DRAKE, C. G. — *J. Neurosurg.*, 1966, 24, 24—33.
WADIA, N. H., SINGHAL, B. S. — *Neurology (Bombay)*, 1967, 15, 127—132.
WEISS, S. R., RASKIND, R. — *Int. Surg.*, 1969, 51, 13—19.
WIGGLI, U., MULLER, H. R., ELKE, M., HUNIG, R., WUTHRICH, R. — *Neuro-chirurgie*, 1976, 22, 177—184.

Scanned with OKEN Scanner

Williams, B. — *Brain*, 1973, 96, 399—412.
Wolinsky, J. S., Barnes, B. D., Margolit, M. T. — *Neurology (Minneap.)*, 1973, 23, 706—713.
Yasargil, G. M., Yonekawa, Y., Zumstein, B., Stahl, H. J. — *J. Neurosurg.*, 1973, 39, 474—479.
Yokoyama, J., Aoki, H., Tatebayashi, K., Hirai, T., Matsumoto, T., Fukushima, T. — *Folia psychiat. neurol. jap.*, 1959, 13, 305 (cit. de Scarff, 1963).
Zander, E. — *Schweiz. med. Wschr.*, 1969, 99, 1 624—1 629.
Zander, E., Foroglou, G., Oberson, R. — *Neuro-chirurgie*, 1968, 14, 13—26.
Zander, E., Foroglou, G., Azam, F., Fankhauser, H., Oberson, R. — *Neuro-chirurgie*, 1976, 22, 164—169.
Ziemnowicz, St. — *Zbl. Neurochir.*, 1950, 10, 11—17.

D. HIDROCEFALIA INTERNĂ DECOMPENSATĂ TARDIV

C. ARSENI, AL. I. CONSTANTINESCU ȘI LEON DĂNĂILĂ

Studiul hidrocefaliei interne, afecțiune de mult cunoscută, a luat o dezvoltare deosebită în ultimii ani datorită atît multiplicării cunoștințelor asupra fiziopatologiei formării, circulației și resorbției L. C. R. cît și datorită perfecționării investigațiilor paraclinice (mai ales prin folosirea radioizotopilor).

S-au lămurit și completat multe cunoștințe asupra aspectelor clinice, paraclinice și terapeutice ale hidrocefaliei, inclusiv a celei care se decompensează tardiv, formă clinică care ridică adesea probleme importante de diagnostic și tratament. La cercetarea diverselor aspecte ale acestei forme și-au adus aportul numeroși autori, dintre care menționăm pe: Girard și Schott (1950), Bourrat și Allegre (1950), Hakim și Adams (1965), Messert și Baker (1966), Mc Hugh (1966), Taptas și Kordiolis (1968), Arseni și Constantinescu (1972), Arseni și colab. (1975), Galibart și colab. (1976), Cophignon și colab. (1976), Oberson (1976), George și colab. (1977).

Vorbind de hidrocefalie internă decompensată tardiv ne gîndim la acele cazuri de hidrocefalie avînd în special drept cauză o malformație congenitală (fără stigmate clinice evidente) sau datorate unor afecțiuni inflamatorii, vasculare sau traumatice suferite cu ani în urmă și care la un moment dat își fac semnalată prezența printr-o simptomatologie neuropsihică. Aceste hidrocefalii sînt mult timp asimptomatice sau manifestate prin simptome discrete și nesemnificative (cefalee, tulburări de memorie etc.). În privința patogeniei considerăm că tulburările vasculo-circulatorii au un rol important în decompensare mai mult sau mai puțin brusc contribuind la perturbarea unui echilibru lichidian precar. Aceste tulburări vasculo-circulatorii sînt mai ales urmarea unor cauze evidente (traumatisme cranio-cerebrale) sau infecții intercurente, afecțiuni vasculare acute sau chiar unor cauze minore, fie se datoresc unei cauze nedecelabile. Cointeresarea echilibrului lichidian pare dovedită de tulburările de resorbție evidențiate prin metoda radioizotopică folosită. Girard și Schott (1950) menționează importanța leziunilor cerebrale asociate (în special a proceselor inflamatorii) în evoluția hidrocefaliilor pseudotumorale. Importanța afecțiunilor intercurente în decompensarea hidrocefaliilor este discutată și de Bourrat și Allegre (1950) care menționează printre cauzele posibile ale acestor decompensări chiar și eforturile fizice mai susținute. Rolul afec-

Scanned with OKEN Scanner

țiunilor intercurente în declanșarea simptomatologiei unei hidrocefalii interne pînă atunci bine tolerată este evidențiat și de Arseni și Constantinescu (1972) care accentuează și posibila decompensare a unei astfel de hidrocefalii după o pneumoencefalografie efectuată în scopul elucidării cauzei unor simptome minore.

Galibart și colab. (1976) menționează că într-o hidrocefalie internă decompensată tardiv intelectul poate fi normal sau doar ușor alterat dar în schimb apar cel mai frecvent semne de hipertensiune intracraniană fără semne de localizare și mai rar aspecte pseudomeningitice, atrofie optică, sindrom Parinaud. Galibart și colab. (1976) implică în procesul patogenic al decompensării modificarea factorului vasculo-cerebral, modificarea anatomică a eventualului obstacol mecanic, traumatisme, infecții intercurente (gripe), afecțiuni cronice (T. B. C., bronșiectazie) cît și hipertensiunea plexuală provocată de terapeutici intempestive intermediare. Sindromul Parinaud este menționat în cadrul tabloului clinic al hidrocefaliilor decompensate tardiv și de către Cophignon și colab. (1976). Oberson (1976) introduce un termen nou referindu-se la hidrocefalia internă rău compensată și cea decompensată. Această formă rău compensată ar putea evolua după Oberson (1976) fie spre compensare fie spre decompensare, în acest ultim caz intervenind suplimentar o iritație meningeală, un traumatism craniocerebral sau o investigație paraclinică (pneumoencefalografia). Decompensarea unei hidrocefalii interne este cercetată și de George și colab. (1977) care o consideră ca o urmare a perturbării activității substanței reticulate. După acești ultimi autori citați, decompensarea trece prin 3 faze dintre care primele 2 sînt reversibile. Această decompensare datorită perturbării funcționale a substanței reticulate ar putea fi implicată ori de cîte ori ar exista și o suferință a trunchiului cerebral. Într-un caz al nostru cu hidrocefalie consecutivă unei leptomeningite cu fenomene extrapiramidale (hemibalism, suferință de trunchi cerebral) o iodoventriculografie a decompensat grav hidrocefalia și a dus la exitus.

După Girard și Schott (1950) care se referă la cazurile avînd o evoluție pseudotumorală, hidrocefaliile decompensate tardiv se caracterizează printr-un aspect clinic deosebit, tabloul simptomatologic fiind parcelar, disarmonic, semnele clinice fiind grupate discordant și avînd o evoluție variabilă. Din punct de vedere clinic s-au descris (Taptas și Kordiolis, 1968) forme în care predomină tulburările psihice ce merg pînă la demență (McHugh, 1966), forme în care predomină tulburările neurologice, în special ataxia (Messert și Baker, 1966).

În ceea ce privește cazurile noastre datorită profilului clinic se remarcă o simptomatologie manifestată în special prin tulburări psihice (tulburări de memorie, stări confuzive etc.) și semne de hipertensiune intracraniană, care au determinat suspicionarea unui proces înlocuitor de spațiu. Se remarcă de asemenea posibila manifestare a acestor tulburări în crize ce durează ore sau zile, uneori variabile în intensitate, alteori am întîlnit tulburări manifeste neurologice, în special tulburări ataxice, epilepsie, hemi- sau paraparezâ. Din cauza hidrocefaliei poate apare obezitate. Afecțiunea poate evolua de-a lungul unei perioade variabile de la 7 zile pînă la 16 ani, media fiind 1—2 ani. Hidrocefalia internă decompensată tardiv poate apare la orice vîrstă (15—71 ani în statistica noastră); în ceea ce privește sexul predomină cel masculin.

Scanned with OKEN Scanner

Toți pacienții trebuie să fie cît mai complet investigați pentru a se înlătura suspiciunea unui proces expansiv intracranian. După un examen clinic complet se va face un examen encefalografic, radiografii craniene (se pot găsi semne de hipertensiune intracraniană) și ale articulației occipito-atlantoidiene, angiografii cerebrale, aerografii (pneumoencefalografii și la unii chiar ventriculografii), scintigrafii cerebrale. Investigațiile (aerografie, angiografie) evidențiază numai existența hidrocefaliei fără a se decela o cauză tumorală. Cercetarea L. C. R. în general arată în toate cazurile o hipertensiune lichidiană (constatată manometric) cu datele de laborator normale sau foarte puțin modificate (albuminorahia la limita superioară a normalului, rar ușor deasupra acestei limite). Investigația cu radioizotopi (R. I. H. S. A.) poate arăta o lipsă a resorbției L. C. R. sau o întîrziere a acestei resorbții.

Dacă investigația cu radioizotopi (R. I. H. S. A.) arată la un hidrocefal o întîrziere sau o lipsă de absorbție a L.C.R. se va face un drenaj ventriculocardiac (Spitz-Holter) cu valvă cu presiune medie. În peste 80% din cazuri se obține ameliorare marcată.

BIBLIOGRAFIE

Arseni, C., Constantinescu, Al. I. — Hipertensiunea intracraniană, Ed. Acad. R. S. R., București, 1972.
Arseni, C. și colab. — *Neurologia (Buc.)*, 1975, 20, 187—196.
Bourrat, L., Allégre, G. E. — *Rev. neurol.*, 1950, 82, 349—358.
Cophignon, J. și colab. — *Neuro-chirurgie*, 1976, 22, 124—131.
Galibart, P. și colab. — *Neuro-chirurgie*, 1976, 22, 131—136.
George, B. și colab. — *Neuro-chirurgie*, 1977, 23, 37—46.
Girard, P. F., Schott, B. — *Rev. neurol.*, 1950, 82, 336—348.
Hakim, S., Adams, R. D. — *J. neurol. Sci.*, 1965, 2, 307—327.
Mc Hugh, P. R. — *Bull. N. Y. Acad. Med.*, 1966, 42, 907—917.
Messert, B., Baker, N. — *Neurology (Minneap.)*, 1966, 16, 440—452.
Oberson, R. — *Neuro-chirurgie*, 1976, 22, 169—177.
Taptas, J. N., Kordiolis, N. J. — *Neuro-chirurgie*, 1968, 6, 717—738.

E. TULBURĂRI DE HIDRODINAMICĂ A L.C.R. ÎN SIRINGOMIELIILE ÎNALTE

C. ARSENI ȘI MĂRGĂRIT DINU

Cu toate că teoriile morfopatogenice ale producerii cavităților la joncțiunea bulbo-cervicală nu sînt unanime, ele arată totuși principalele mecanisme de formare ale acestora.

Gardner a susținut că una din condițiile fundamentale pentru dezvoltarea siringomieliei este defectul de perforare completă a tavanului ventriculului IV în perioada timpurie a vieții fetale.

Barnet, Foster și Hudgson (1973) cred că factorul important este blocarea scurgerii L. C. R. din ventriculi indiferent de cauză la nivelul joncțiunii cranio-spinale.

Intraoperator modificarea cea mai frecvent găsită a fost coborîrea amigdalelor cerebeloase în canalul cervical deși într-un număr de cazuri

Scanned with OKEN Scanner

s-a constatat un proces de arahnoidită fibroadezivă care oblitera spațiul subarahnoidian la nivelul joncțiunii cranio-spinale.

În Clinica de Neurochirurgie din București în 4 cazuri verificate operator s-a constatat de asemenea angajarea amigdalelor cerebeloase prin foramen magnum, polul lor inferior ajungînd pînă la nivelul C_2 și de asemenea o atrofie a ventriculului IV.

Sindromul Dandy-Walker, de asemenea, poate fi un factor patogenetic. Oricum ar sta lucrurile, tulburarea hidrodinamică a L.C.R. depinde, în primul rînd, de drenajul dintre sistemul ventricular și canalul central medular începînd încă din perioada embrionară și fetală. S-au găsit breșele amintite de Ionescu-Sisești la un pacient cu o arahnoidită după meningită T. B. C.

Bolnavul a făcut în afară de siringomielie și siringobulbie, precum și siringocefal, ceea ce ar sugera posibilitatea unui mecanism hidrodinamic pentru formarea de cavități ale măduvei și bulbului.

Pe baza studiului lui Greenfield (1963) s-a putut stabili că cele mai multe cavități intrabulbare comunicau cu ventriculul IV și Williams în 1970 susține că mecanismul care acționează asupra măduvei și bulbului este același deși în unele cazuri încl nă spre părerea că breșa bulbară este o extindere craniană a unui diverticul din canalul central.

Gardner (1969) conchide după o serie de intervenții chirurgicale că obstrucția se datorează unei hidromielii cu obstrucția cronică a drenajului L.C.R. dinspre ventriculul IV asociat cu o comunicare a acestuia și canalul central medular.

Din studiile embriologice pe om și pe animal s-a stabilit că găurile Magendie și Luscka sînt esențiale pentru drenajul L.C.R. din ventricul înspre spații.

Planșeul romboidal se micșorează cu timpul începînd din a 6-a săptămînă sub presiunea pulsativă a L.C.R. În caz de imperforare a acestor găuri încă din perioada embrionară timpurie — a 8-a săptămînă, se ajunge la o hidrocefalie comunicantă sau în alte cazuri la sindromul Dandy-Walker sau la sindromul Arnold-Chiari.

Gardner și colab. în 1957 au sugerat pentru prima dată că malformațiile Arnold-Chiari, sindromul Dandy-Walker, chisturile arahnoidiene ale cerebelului și siringomielia sînt manifestări patologice diferite ale unei singure anomalii de dezvoltare și anume atrezia embrionară a ventriculului IV. În sprijinul ipotezei lor autorii au notat că entitățile patologice menționate mai sus au următoarele manifestări comune : impresiunea bazilară, scolioza, hidromielia și banda de meninge îngroșat care strînge structurile nervoase la nivelul găurii occipitale și obstruează scurgerea L.C.R. din ventriculul IV.

Injectînd indigo carmin în ventriculi laterali colorantul a apărut în cavitatea siringomielică, explicația fiind comunicarea ventriculului IV cu cavitatea printr-un canal central permeabil.

Ameliorarea după intervenția chirurgicală își găsește explicația prin decompresiunea efectuată asupra structurilor de la nivelul joncțiunii craniospinale care măresc presiunea în ventriculul IV.

Dacă în săptămîna a 8-a nu are loc perforarea membranei tectoria se produce siringomielocel sau siringomielie la nivel cranial sau diastemato-

Scanned with OKEN Scanner

mielic la nivel caudal iar dacă drenajul încă nu se face se ajunge la mieloschizis.

Gardner (1969) susține că în cazul în care L.C.R. din ventriculul IV nu se evacuează în ritmul pulsatil obișnuit datorită imperforării membranei tectoria se produce un efect de hipertensiune lichidiană pulsatilă care se exercită asupra canalului central medular, efect pe care autorul îl denumește ciocan hidraulic și efectul este dilatația progresivă a acestuia printr-un proces de hidrodisecție.

Deci în timp ce orificiile naturale de drenaj ale ventriculului IV sînt închise pacienții cu siringomielie nu fac de regulă sindrom de H. I. C. prin mecanismul amintit.

Conway (1967) a adus o dovadă convingătoare a existenței unei comunicări între ventriculul IV și canalul central pentru că măduva cervicală colabează rapid ajungînd ca un fel de panglică în timp ce ea apărea umflată la mielografia cu contrast pozitiv. Acest colaps se datorește scurgerii L.C.R. din spațiul subarahnoidian spinal — P.E.G. — sau prin cisterna mare deschisă intraoperator.

Acest flux lichidian produce un gradient de presiune între lichidul aflat sub tensiune în cavitatea cervicală și cavitatea intracraniană care este echilibrat de lichidul care se scurge în sus dinspre cavitate în ventricul printr-o comunicare posibilă.

Ellerston și Greitz în 1969 au injectat fluoresceină în 8 cazuri de siringomielie și de asemenea au injectat intrarahidian R.I.H.S.A.

În toate cazurile substanțele injectate apăreau în lichidul chistului siringomielic în timp ce el nu putea fi pus în evidență în alte chisturi intramedulare folosite ca material de control. Și invers R.I.H.S.A. injectată în lichidul intramedular din siringomielie s-a acumulat în cisternele bazale la 2—3 ore de la injectare sugerînd că L.C.R. circulă înspre și dinspre chisturile siringomieliee.

Principiul lui Pascal este aplicabil în hidrocefalie cu presiune normală: în egală măsură chisturile intramedulare și rupturile produse de lichidul pulsativ aplicat unei rezistențe neuniforme a cavității inițial siringomielice poate duce la formarea unei fisuri apoi a unei cavități care se poate izola ulterior printr-un proces de gliază.

Ogenann și colab. (1969) raportează rezultate favorabile în hidrocefalie cu presiune normală prin shunt ventriculo-cardiac și sugerează ideea unei echivalente drenări a L.C.R. în anumite cazuri de siringomielie.

Barnett, Foster și Hudgson (1973) preconizează drenajul cu shunt la siringomielie asociată cu arahnoidită la nivelul găurii occipitale.

Triada Gardner: cavitate intramedulară, drenaj ventricular defectuos și o comunicare între cavitatea intramedulară este bine stabilit ca o entitate morfopatologică pentru sindromul siringomielic.

Williams (1969) introduce termenul de siringomielie comunicantă și sugerează ideea că distensia canalului central este un proces intermitent prin creșterea de presiune a L.C.R. și nu continuu cum presupune Gardner prin presiunea ciocanului hidraulic.

Concepția lui Williams poate fi rezumată astfel: anatomie normală plus distensie venoasă duce la creșterea uniformă a presiunii L.C.R. pe toată întinderea spațiului subarahnoidian.

Scanned with OKEN Scanner

Drenaj ventricular defectuos plus flux venos crescut la un bolnav cu canal central permeabil duce la siringomielie comunicantă.

După studiile lui Williams (1971, 1972) prin măsurarea simultană a presiunilor L.C.R. în cisterna mare și la nivel lombar în timpul efortului de tuse — echivalent cu manevra lui Valsalva s-a putut constata că ridicarea presiunii L.C.R. în sens cranial este mai mare decît presiunea în sens caudal, de aici ideea că în siringomielie unda L.C.R. în sens cranial dislocă pentru moment amigdalele cerebeloase angajate în foramen magnum și intră cu presiune în ventriculul IV prin găurile de scurgere Magendie și Luscka pentru ca apoi lichidul va trece prin șoc în canalul central mărind în timp cavitatea siringomielică, explicație care nu poate fi plauzibilă în sindromul Dandy-Walker și arahnoidita fibroadezivă în care fluxul retrograd al L.C.R. este imposibil.

Explicația faptului că de predilecție întîlnim siringomielie la nivel cervical și lombar este că la aceste nivele măduva prezintă intumescențe care permit o expansiune în canalul spinal și tot la aceste nivele substanța cenușie plastică favorizează dilatația canalului central și chiar ruperea lui în caz de mieloschizis.

Probele Quequenstedt, Valsalva, precum și introducerea de lipiodol intracavitar nu a adus rezultate concludente în ceea ce privește patogenia cavităților mielice.

Din cele expuse în ciuda divergenței părerilor diverșilor autori rezultă că nu există un mecanism unic ci mai mulți factori care se asociază pentru a produce formarea cavităților la nivelul joncțiunii bulbo-cervicale.

BIBLIOGRAFIE

Barnett, H. J., Foster, J. B., Hudgson, P. — Siringomielia. Major Problems in Neurology, W. B. Saunders Comp., Londra, 1973.

Gardner, W. J. — *Lancet*, 1969, 11, 541 (corespondence).

Gardner, W. J., Angel, J. — The Campe of Syringomyelia and in Surgical Treatment, *Cleaveland Clin. Quart.*, 1958, 25, 4.

Greenfield, J. G. — Syringomyelia and Syringobulbia. În: „Greenfield's Neuropathology", ed. a II-a (ed. *W. Blackwood, W. H. McMenemey, A. Meyer, R. Norman, D. S. de Russell*), 1963, p. 331.

Jonesco Siseti, N. — La syringobulbie. Contribution à la phisiopatologie du tronc cérébral, Masson et Cie, Paris, 1932.

Williams, B. — *Lancet*, 1969 *a*, 11, 696 (corespondence).

Williams, B. — *Lancet*, 1969 *b*, 1, 1, 189.

Scanned with OKEN Scanner

IV

SINDROMUL MENINGEAL

AL. I. CONSTANTINESCU

Sindromul meningeal este un ansamblu de simptome care exteriorizează clinic o afecțiune a meningelui. Afirmarea existenței sindromului meningeal implică obiectivizarea lui prin evidențierea unor modificări ale lichidului cefalorahidian, modificări asupra cărora nu insistăm în prezentul capitol, ele fiind pe larg expuse în capitolul despre lichidul cefalorahidian. Spre deosebire de sindromul meningeal în *meningism* nu există modificări patologice ale lichidului cefalorahidian (apare în multe boli infecțioase acute datorită acțiunii toxice asupra meningelui, ceea ce duce la o hipersecreție de lichid cefalorahidian), iar în *reacția meningeală* există doar foarte discrete modificări lichidiene (apare ca o manifestare secundară în cursul evoluției unor boli infecțioase).

ETIOLOGIE

Cauzele care stau la baza producerii unui sindrom meningeal sînt foarte numeroase, iar modul cum aceste cauze acționează pentru a produce respectivul sindrom este variat.

Majoritatea factorilor etiologici împreună cu caracteristicile clinice și de laborator ale sindromului meningeal pe care îl produc sînt expuse în alte capitole ale prezentei lucrări încît aci ne vom mărgini să prezentăm pe scurt doar unele aspecte etiopatogenice.

Factorii etiologici cei mai frecvenți ai sindromului meningeal pot fi grupați în: factori infecțioși, parazitari, micotici; factori hemoragici și vasculo-circulatori; factori traumatici și factori fizici diverși; factori alergici și toxici; factori tumorali.

În clasificarea menționată de Voiculescu (1971) adoptată și de Predescu și Taindel (1971) în primul grup sînt cuprinși următorii factori etiologici (care sînt și cei mai frecvent întîlniți factori cauzali): virusuri, neorickettsii, bacterii, fungi, protozoare, metazoare.

Scanned with OKEN Scanner

După Gavrilă și Iurașog (1966) calea de pătrundere a agenților patogeni *infecțioși* etc. în spațiul meningeal poate fi: hematogenă (cea mai frecventă), directă, prin contiguitate, septinevritică și limfatică periolfactivă. După Taindel și Predescu (1975) punctul de plecare al unei infecții meningeale este în mod obișnuit rinofaringele sau sîngele circulant. În ceea ce privește nou-născutul, Ducas (1967) menționează două surse ale infecției spațiului meningeal: mama și anturajul. De la mamă infecția generalizată a acesteia este propagată transplacentar sau infecții digestive sau genitale ale acesteia sînt propagate prin lichidul amniotic. Grupului etiologic mai sus menționat i se alătură și sindroamele meningeale produse de o cauză inflamatorie de vecinătate („Simpatice"). De remarcat că spațiul meningeal are o importantă rezistență la infecție dar odată infecția pătrunsă aci evoluția poate fi gravă datorită, după Girard (1966), următoarelor condiții favorizante: spațiul meningeal este un spațiu închis care nu se poate drena, infecția cu toate fenomenele ei anatomopatologice de acompaniament (exsudație, edem) se dezvoltă într-un spațiu practic inextensibil, ceea ce duce la creșterea presiunii intracraniene, cointeresarea de regulă a substanței nervoase aflate în imediata vecinătate a meningelui.

În al doilea grup etiologic sînt cuprinse *hemoragiile subarahnoidiene* produse prin ruperea unei malformații vasculare cerebrale (cauza de departe cea mai frecventă aparținînd acestui grup etiologic), sîngerările subarahnoidiene din cursul evoluției endocarditei lente maligne, din sindroamele hemoragipare diverse (hemofilie, purpură etc.). Tot în acest grup etiologic sînt cuprinse și sindroamele meningeale apărute prin perturbarea hemodinamicii cerebrale în encefalopatia hipertensivă, în insuficiența cardiorespiratorie.

În grupul factorilor etiologici *traumatici* sînt cuprinși factorii rezultați în urma unui traumatism cranio-cerebral (contuzie cerebrală), dar tot acestui grup aparțin și sindroamele meningeale apărute în cursul unei insolații și după unii autori (Gavrilă și Iurașog, 1966) și cele produse după tratamente intraranidiene.

Grupul factorilor etiologici *alergici și toxici* este reprezentat de alergeni identificabili sau neidentificabili, de factori endotoxici (uremie, diabet), de factori exotoxici (plumb, acetonă etc.). Un loc aparte în acest grup îl ocupă meningita aseptică apărută după operații pentru o tumoare epidermoidă cerebrală, uneori însă chiar înainte de precizarea existenței unui proces expansiv de această natură (Arseni și Constantinescu, 1974). Aceasta s-ar datora acțiunii toxice iritante asupra meningelui a colesterinei eliberate de tumoare.

Referitor la ultimul grup etiologic, al factorilor *tumorali* sînt de menționat mai multe aspecte. Uneori sindromul meningeal se datorește suferinței intracraniene generale apărute ca urmare a creșterii presiunii intracraniene. Sindromul meningeal poate fi uneori în astfel de cazuri atît de intens încît reprezentînd suferința dominantă alcătuiește forma pseudomeningeală a hipertensiunii intracraniene (Castaigne, 1955). Alteori însă unele elemente ale sindromului respectiv (cefalee, redoare de ceafă, vomismente) marchează apariția conurilor de presiune (Arseni și Constantinescu, 1971).

Sindromul meningeal poate apare și în cazul infiltrării meningelui de către procesul tumoral: tumori ale meningelui ca meningiomatoza, glio-

Scanned with OKEN Scanner

matoza, melanomatoza, sarcomatoza, carcinomatoza (Arseni, Constantinescu și Maretsis, 1977) sau tumori care cointeresează secundar meningele (mai ales glioblastoame dar și metastaze). Unele tumori cerebrale se manifestă cîteodată în cursul evoluției prin semnele unui sindrom meningeal datorită producerii unor mici hemoragii. Astfel se întîlnește acest sindrom în cursul evoluției unor glioblastoame, meduloblastoame, papiloame de plex coroid, tumori hipofizare.

Un aspect deosebit este cel al sindromului meningeal apărut în cursul evoluției unor tumori cerebrale (glioblastom, meduloblastom) și care se însoțește de modificări lichidiene asemănătoare celor din meningită, fapt ce complică diagnosticul. Fiziopatologia acestui aspect este imprecisă. Astfel de cazuri menționate printre alții și de Bondarenko (1962) și Rougerie (1965) se întîlnesc mai ales la copii unde debutul bolii poate fi uneori ,,meningitic''.

SIMPTOMATOLOGIE

În cadrul sindromului meningeal găsim foarte multe simptome asociate variat dintre ele, nelipsind decît foarte rar trepiedul devenit clasic : cefalee, contracturi musculare, vomismente. Împreună și alături de acestea apare o simptomatologie complexă care nu poate fi decît cu greu sistematizată (Gavrilă și Iurașog, 1966 ; Cincă și Mareș, 1971 ș. a.). Dificultatea sistematizării simptomelor apărute în urma suferinței meningelui rezidă fără îndoială și din etiologia vastă a acestui sindrom dar și din cauza caracteristicilor anatomo-funcționale deosebite meningo-encefalo-mielo-radiculare. Simptomele sînt mai caracteristice în forma acută a sindromului meningeal decît în cursul unei evoluții clinice subacute sau cronice.

După părerea noastră simptomele apărute în cadrul sindromului meningeal se pot clasifica în simptome meningo-radiculare (cefalee, rahialgii, hiperestezie cutanată, contracturi musculare, unele modificări de reflexe și paralizii, tulburări de nervi cranieni etc.), simptome datorate suferinței creierului și măduvii (vomismente, convulsii, unele paralizii, tulburări viscero-vegetative, edem papilar etc.) și simptome generale (astenie, erupții cutanate, hepato-splenomegalie etc.). Menționînd astfel simptomele sindromului meningeal remarcăm încă odată dificultatea încadrării unor simptome care pot fi foarte bine clasificate într-un grup sau în altul patogenia lor fiind complexă, cu elemente intricate (ca de exemplu vomismentele, unele tulburări motorii și reflexe, edemul papilar și multe alte simptome).

1. SIMPTOME MENINGO-RADICULARE

Cefaleea este precoce, uneori precedînd toate celelalte simptome. Este de obicei difuză și puternică. Poate fi uneori predominant occipitală (Simpson, 1969). În cazul unei cauze vasculare (ruperea unei malformații vasculare cerebrale de exemplu) poate fi vorba de o hemicranie cu iradiere în globul ocular și cu caracter pulsatil. De obicei intensitatea cefaleei (ca și altor simptome de altfel) variază spontan dar ea este evident exacerbată de efortul fizic, de mișcări, tuse, strănut sau compresiunea jugularelor.

Scanned with OKEN Scanner

Cîteodată cefaleea este atît de puternică încît chiar un bolnav adult geme sau strigă de durere. De menționat că aspectul cefaleei nu dă indicații asupra etiologiei sindromului meningeal (Kunkle și Wolff, 1962) exceptînd cauza vasculară menționată.

Rahialgia este de obicei difuză, durerea se transmite de-a lungul întregii coloane vertebrale, mai rar fiind mai accentuată în regiunea cervicală și lombară. Uneori durerea iradiază spre torace sau spre membre. Are de asemenea o intensitate variabilă spontan și se accentuează mult la mișcările active sau la mișcările ce se caută a fi imprimate de examinator. Apăsarea sau percuția coloanei vertebrale determină o accentuare a durerii.

Hiperestezia cutanată este frecventă, generalizată, apare la orice atingere a suprafeței cutanate, oricît ar fi de discretă.

Contracturile musculare sînt localizate sau generalizate, sînt spontane sau provocate, acestea din urmă fiind contracturi decelabile prin folosirea unei anumite manevre. Contracturile spontane sînt reprezentate de poziția capului în flexiune posterioară, opistotonus (fig. 76), poziția „în cocoș de pușcă" (fig. 77) și uneori trismus. Contracturile provocate sînt reprezentate de redoarea cefii (simptom aproape constant, precoce, de intensitate variabilă, contractura interesînd de obicei musculatura retrocervico-dorsală bilaterală, foarte rar unilaterală, mișcările laterale pot fi păstrate), redoarea trunchiului (mai puțin intensă ca cea de ceafă), redoarea membrelor inferioare (de obicei precoce și constantă) se evidențiază prin manevrele Kernig, Brudzinski sau prin semnul trepiedului (fig. 78), redoarea membrelor superioare (de obicei mai rară și mai variabilă) se poate evidenția prin manevra Chauffard. Un semn care evidențiază de asemenea contractura unor grupe musculare dar este mai rar întîlnit este și semnul nuco-midriatic al lui Flatau.

Modificările unor reflexe (abolire) și apariția unor *paralizii* (cu caracter periferic) pot fi încadrate tot printre simptomele meningo-radiculare fiind datorate cointeresării rădăcinilor nervoase.

Tulburări din partea unor nervi cranieni se pot adesea întîlni în cadrul unui sindrom meningeal prin cointeresarea nervilor respectivi la nivelul bazei craniului. Mai des este vorba de cointeresarea nervilor optic și acustico-vestibular (Simpson, 1969).

Fotofobia, eclipsele vizuale, nistagmusul pot fi adesea întîlnite. Uneori apar și simptome datorate suferinței nervilor oculo-motori sau nervului facial.

2. SIMPTOME DATORATE SUFERINȚEI CREIERULUI ȘI MĂDUVII

Vomismentele sînt relativ constante. Apar de obicei spontan, nefiind în funcție de alimentație, se produc fără efort, rar precedate de grețuri, sînt influențate de încercările de mobilizare a capului. Acest tip de vomisment are o patogenie greu de precizat, dar fără îndoială că edemul cerebral joacă un rol în producerea lor, un argument în sprijinul acestei ipoteze constituindu-l și asemănarea caracterului lor cu a celor apărute în hipertensiunea intracraniană. Vomismentele în cazul meningitelor apar precoce dar dispar de regulă după cîteva zile de evoluție și sînt aproape nelipsite în cazul sindroamelor meningeale infecțioase la copiii mici.

Scanned with OKEN Scanner

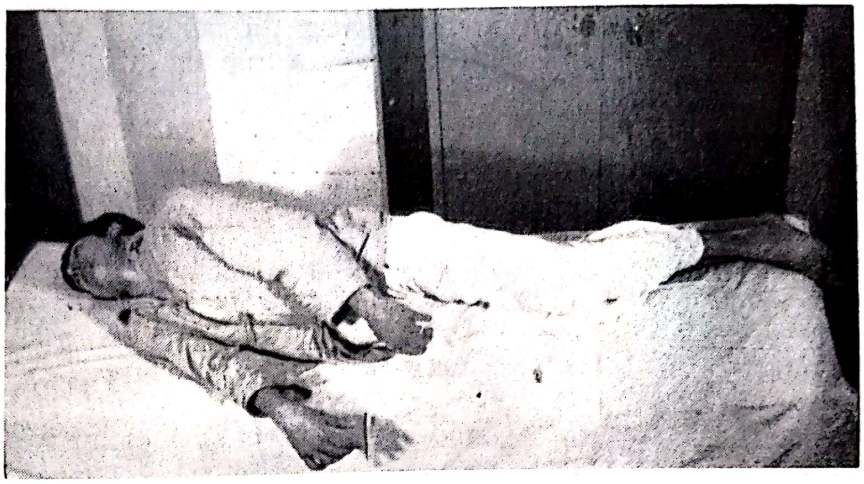

Fig. 76. — Opistotonus.

Fig. 77. — Poziția „în cocoș de pușcă".

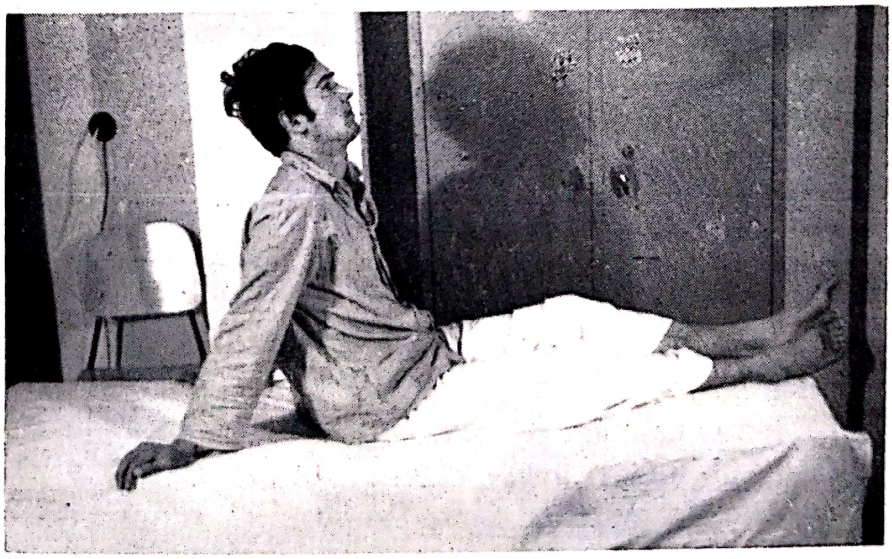

Fig. 78. — Semnul „trepiedului".

Scanned with OKEN Scanner

Convulsiile apar foarte frecvent la sugari și copiii mici, dar destul de frecvent ele se întîlnesc și la o vîrstă mai înaintată, chiar la adult. Convulsiile pot fi generalizate sau localizate (epilepsie focalizată) și se întîlnesc mai frecvent în meningitele purulente și tuberculoase fiind foarte rare în meningitele virotice (Gavrilă și Iurașog, 1966). Convulsiile sînt frecvente și în cazul meningitelor leucemice și tumorale în general. Prezența convulsiilor, indiferent de aspectul clinic pe care-l îmbracă, denotă în general o evoluție severă datorată coexistenței fenomenelor de encefalită.

Tulburările motorii sînt de obicei rare și discrete în cadrul unui sindrom meningeal. Ele apar mai tardiv, în cursul evoluției, trădînd un proces encefalitic sau mielitic. Hemiparezele sau paraparezele (în cazul unei meningite spinale) sînt de cele mai multe ori tranzitorii. Hemiparezele pot uneori urma unei crize de epilepsie focalizată. În cazul unei leziuni encefalitice importante deficitul motor însă poate fi accentuat și durabil, rămînînd ulterior sechele motorii după regresiunea sindromului meningeal.

Mișcări involuntare au fost descrise uneori sub forma mișcărilor coreice, atetozice, tremurături sau mioclonii, în patogenia cărora sînt neapărat încriminate leziunile subcorticale, ale formațiunilor extrapiramidale cointeresate în procesul encefalitic. Aceste mișcări involuntare apar mai frecvent la copii (Simpson, 1969).

Tulburările de reflexe prin leziune piramidală, centrală, se pot întîlni fie sub forma diminuării sau chiar abolirii reflexelor osteotendinoase fie din contră sub forma exagerării lor însoțite de clonus și semnul Babinski.

Tulburările cerebeloase (ataxie, incoordonare) sînt în general discrete și fugace, fiind poate ceva mai importante doar în cazul unui sindrom meningeal produs în cazul unei meningite supurate în fosa posterioară, a unei meningite tuberculoase sau a unei hemoragii subarahnoidiene produsă prin ruptura unei malformații vasculare vertebro-bazilare.

Tulburările de sensibilitate sînt foarte rar descrise în cadrul sindromului meningeal, bineînțeles, exceptînd hiperestezia și durerile menționate mai sus. Hemihipoestezia, hipoestezia cu nivel etc. sînt raritați care totuși merită a fi menționate.

Tulburările sfincteriene apărute rar în cadrul unui sindrom meningeal sînt de regulă expresia unei pierderi a controlului aflată în cadrul tulburărilor psihice; foarte rar este vorba de o leziune secundară a centrilor nervoși respectivi.

Tulburările viscero-vegetative sînt constante în cadrul unui sindrom meningeal. Ele sînt foarte variate și uneori îmbracă aspecte din cele mai grave, completînd și complicînd simptomatologia generală. Se descriu în cadrul sindromului meningeal tulburări respiratorii (tahipnee, dispnee, respirație Cheyne-Stockes), tahicardie, mai rar bradicardie (aceasta în cazuri cu evoluție gravă), modificări ale tensiunii arteriale, de obicei hipotensiune uneori cu tendința la colaps, tulburări vasomotorii cutanate (fig. 79), constipație, hipertermie sau alternativ hiper- și hipotermie, diabet insipid, uremie, albuminurie, glicozurie.

Edemul papilar este întîlnit în cadrul sindromului meningeal ca dovadă obiectivă a creșterii presiunii intracraniene datorită edemului cerebral și mult mai rar perturbărilor lichidiene rezultate din obstruarea căilor de scurgere sau blocării suprafețelor de resorbție. În ultimii ani se consideră

Scanned with OKEN Scanner

tot mai frecvent că orice meningită, indiferent de etiologie, poate evolua cu simptome de hipertensiune intracraniană (Arseni și Constantinescu, 1971).

Tulburările psihice sînt variabile ca formă și intensitate. În general tulburările psihice sînt mai frecvente la copii. La aceștia ca și la adulți se pot întîlni iritabilitate, agitație, confuzii, delir, adinamie, somnolență și chiar comă. În forma supraacută a unor meningite (meningococică, tuberculoasă ș. a.) coma se instalează rapid chiar în cîteva ore de la debutul bolii (ca de exemplu în sindromul Waterhouse-Friederichsen). În formele acute și subacute ale meningitelor, tulburările psihice variabile de la caz la caz se pot accentua progresiv, coma putîndu-se instala după cîteva zile precedată de simptomele de iritație meningeală. În cazul unei hemoragii subarahnoidiene manifestată prin sindrom meningeal după Voiculescu și Stoica (1967), tulburările de conștiență lipsesc în majoritatea cazurilor. După acești autori, în cazul în care bolnavul își pierde conștiența, ar exista două posibilități : fie pierderea de conștiență este inițială, produsă în momentul ictusului, după care pacientul își recapătă treptat conștiența, fie coma se instalează după ore sau zile de la debutul bolii, în acest caz fiind vorba de producerea unui hematom, de o recidivă a sîngerării sau de un spasm vascular.

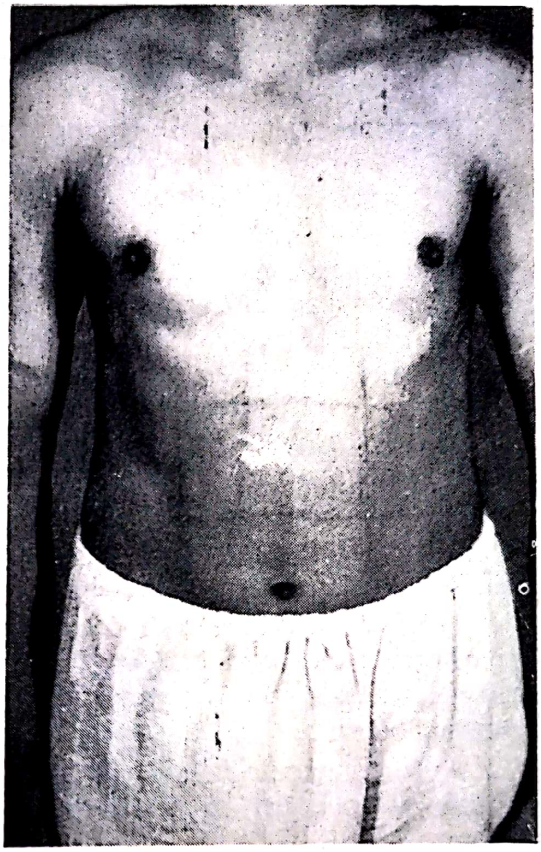

Fig. 79. — Dungi meningitice de tip Trousseau.

3. SIMPTOME GENERALE CLINICE ȘI DE LABORATOR

Manifestări cutanate apar destul de frecvent sub forma unor erupții herpetice sau a unor exanteme purpurice, petesiale, urticariene, rujeoliforme etc.

Herpesul apare la nivelul buzelor, feței sau chiar pe corp și membre, foarte frecvent îmbrăcînd aspecte grave, fiind întins și persistent. Exantemele diverse apar mai ales pe corp și membre, aproape numai în cadrul unui sindrom meningeal de etiologie infecțioasă (cu meningococ etc.) și fiind expresia unor diseminări sanguine.

S-au mai descris în cadrul simptomelor generale hepatomegalie și splenomegalie, modificări biochimice, sanguine, tisulare.

Lichidul cefalorahidian furnizează cele mai importante date în precizarea oricărui sindrom meningeal. Examinarea lui se impune, întrucît uneori numai aspectul lui poate duce la precizarea etiologiei. Recoltarea lui corectă

Scanned with OKEN Scanner

chiar în cantitate foarte mică (atenție la examenul fundului de ochi) dar suficientă pentru un examen de laborator este un fapt important și caracteristicile sale descrise în capitolul respectiv justifică aceste afirmații.

Evoluția sindromului meningeal este variabilă fiind în raport în special cu cauza ce l-a produs dar și cu precocitatea diagnosticului și cu posibilitățile terapeutice.

Formele clinice sînt de asemenea în primul rînd în raport cu cauza ce a produs sindromul meningeal. Se mai poate vorbi de forme clinice în raport cu evoluția (discret, supraacut, prelungit), în raport cu vîrsta (la nou- născut, copii mici, adulți, bătrîni etc.). Se pot descrie și forme clinice în funcție de predominanța unor simptome (a celor infecțioase de pildă în cazul unei meningite etc.) sau cu aspecte clinice deosebite datorită localizării leziunilor celor mai importante (convexitate, în fosa posterioară, la baza craniului, spinale).

Diagnosticul pozitiv se bazează pe prezența majorității simptomelor ce alcătuiesc sindromul meningeal și în special al triadei cefalee, contracturi musculare, vomismente.

Diagnosticul diferențial se face pe baza datelor clinice și de laborator (examenul lichidului cefalorahidian în primul rînd dar și investigații scintigrafice, radiologice craniocerebrale și spinale simple și cu substanțe de contrast și investigații generale de laborator).

Avînd numai datele clinice ne putem gîndi la un sindrom meningeal propriu-zis, la un meningism, la o reacție meningeală, la hipertensiune intracraniană.

Examenele de laborator menționate vor arăta despre care este vorba și, precizîndu-se că este vorba de un sindrom meningeal, care este cauza lui.

Prezența doar a unor simptome disparate din sindromul meningeal pot induce probleme diagnostice deosebite. De exemplu numai prezența rigidității cefei poate fi întîlnită și în afecțiuni ale coloanei cervicale. De asemenea cefalee, vomismente și fotofobie se pot întîlni și într-o criză de migrenă ș. a. m. d. Toate acestea ne determină să reaccentuăm importanța unui examen clinic cît mai corect, completat cu investigațiile de laborator ce se impun.

Tratamentul va fi etiologic și simptomatic.

Rezultatul depinde de cauza care a produs respectivul sindrom.

BIBLIOGRAFIE

Arseni C., Constantinescu Al. I. — Hipertensiunea intracraniană, Ed. Acad. R. S. R., București, 1971.

Arseni C., Constantinescu Al. I. — În: „Procesele expansive intracraniene" (Arseni C. și colab.), vol. II, Ed. Acad. R. S. R., București, 1974.

Arseni C., Constantinescu Al. I., Maretsis M. — Semiologie neurochirurgicală, Edit. didactică și pedagogică, București, 1977.

Bondarenko E. S. — *Zh. Nevropat. Psikhiat.*, 1962, 62, 1 024—1 028.

Castaigne P. — *Rev. Prat, (Paris)*, 1955, 5, 2 259—2 265 și 2 277— 2 284.

Cinca I., Mareș A. — Diagnostic neurologic, Edit. medicală, București, 1971.

Ducas P. — *Sem. Hôp. (Paris)*, 1967, 43, 219—231.

Scanned with OKEN Scanner

GAVRILĂ I., IURAȘOG G.— Meningitele în practica medicală, Edit. medicală, București, 1966.
GIRARD F. — *Sem. Hóp. (Paris)*, 1966, 42, 2 544—2 552.
KUNKLE E. C., WOLFF H. G. — În : „Clinical Neurology" vol. II,. A. B. Baker — A. Hoeber — Harper Book, New York, 1966.
PREDESCU I., TAINDEL C. — Meningite și encefalite acute, Edit. medicală, București, 1971.
ROUGERIE, J. — *Rev. Prat. (Paris)*, 1965, 15, 1 245—1 256.
SIMPSON J. F. — În : „Handbook of Clinical Neurology" (ed. *P. J. Vinken, G. W. Bruyn)*, vol. I, cap. 16, North Holland Publ. Comp., Amsterdam, 1969.
TAINDEL C., PREDESCU I. — Infecții acute ale sistemului nervos central, Editura medicală, București, 1975.
VOICULESCU M. — Boli infecțioase, ed. a II-a, Edit. medicală, București, 1971.
VOICULESCU V., STOICA E. — Stările comatoase, Edit. medicală, București, 1967.

Scanned with OKEN Scanner

V

SEMIOLOGIA REFLEXELOR

V. VOICULESCU

Nefiind influențate de voință, reflexele reprezintă simptome obiective de mare valoare. Lista relativ lungă de reflexe care a fost stabilită este justificată de necesitatea explorării arcurilor reflexe de la toate nivelele trunchiului cerebral și ale măduvei. Dispunînd de un mare număr de reflexe, clinicianul va putea explora un număr cît mai mare de nuclei motori, de segmente medulare, de rădăcini, nervi sau mușchi.

REFLEXELE EXTREMITĂȚII CEFALICE

Explorarea reflexă a oculomotricității extrinsece este posibilă prin reflexele vestibulo-oculomotorii, reflexele oculocefalogire, reflexele optokinetice. Semiologia acestora va fi expusă la capitolele consacrate oculomotricității, aparatului vestibular și căilor vizuale.

În teritoriul senzitiv al trigemenului se explorează următoarele reflexe :

a. Reflexul cornean. Se atinge ușor corneea cu o bucățică subțire de vată, cerînd bolnavului să privească în direcția opusă celei de unde vine excitantul, spre a evita reflexul de clipit la amenințare vizuală. Răspunsul constă într-o mișcare de clipit bilaterală, la care se poate asocia o retracție a capului. Calea aferentă este trigemenul, ramura oftalmică, calea eferentă fiind nervul facial care inervează orbicularul pleoapelor. Absența răspunsului arată întreruperea căii trigeminale. În cazul unei paralizii faciale, atingerea corneei de partea paraliziei declanșează clipit numai de partea opusă.

Abolirea sau diminuarea reflexului corneean este un semn precoce de atingere trigeminală, apărînd înaintea unui deficit de sensibilitate obiectivă. Ea constituie un semn prețios în diagnosticul tumorilor de unghi ponto-cerebelos, al leziunilor pontine etc.

Abolirea bilaterală a reflexului cornean în stări comatoase este un indice de gravitate deosebită. Diminuarea unilaterală a reflexului cornean poate

fi întîlnită în ictusuri hemiplegice recente ; a fost semnalată în unele sindroame talamice cu tulburări de sensibilitate ale feței.

b. Reflexul corneo-pterigoidian. Atingerea corneei determină o contracție a mușchiului pterigoidian extern, ducînd la devierea mandibulei de partea opusă. Se admite leziunea căii cortico-trigeminale, dar este posibil să intervină și scoaterea din funcție a altor structuri inhibitorii.

Reflexul corneo-pterigoidian este foarte evident în leziunile de trunchi cerebral. Mai rar apare, în leziuni emisferice expansive cu hernie cerebrală prin incizura tentoriului și compresie de trunchi cerebral. Poate fi întîlnită și în leziuni emisferice bilaterale întinse. Uneori este prezent în scleroza laterală amiotrofică.

c. Reflexul corneo-mental. Atingerea corneei provoacă o contracție a mușchilor bărbiei. Este prezent în leziuni de trunchi cerebral, scleroza în plăci, sindrom pseudo-bulbar.

d. Reflexele orbicularului pleoapelor. Contracția reflexă a orbicularului pleoapelor este obținută prin percuția extremității laterale a arcadei sprîncenoase (reflexul supraorbitar al lui Mc. Carthy) sau a rădăcinii nasului — glabella — (reflexul nazo-palpebral al lui Guillain). Abolirea răspunsului reflex indică o atingere a nervului facial. Exagerarea reflexului, lipsa fenomenului de epuizare după percutări repetate se întîlnește în sindromul parkinsonian și în leziuni piramidale.

Analiza electromiografică a arătat că reflexul se compune din 2 răspunsuri. Primul răspuns, apărînd după o latență de 10—15 milisecunde, nu se epuizează decît după numeroase repetări. Al doilea răspuns are o latență de 20—45 milisecunde și se epuizează repede.

Lungimea latențelor și modul de ,,habituare'' (obișnuință) la stimuli repetitivi au determinat pe Kugelberg (1952) să considere primul răspuns ca un reflex miotatic, monosinaptic și pe cel de al doilea, un reflex cutanat, polisinaptic. După cercetări mai noi (Shanani și Young, 1972), ambele răspunsuri ar fi expresia unor reflexe cutanate. Se consideră că mușchiul orbicular al pleoapelor este constituit dintr-o porțiune periferică alcătuită din fibre roșii cu contracție lentă și o porțiune centrală, alcătuită din fibre albe cu contracție rapidă (Moldauer, 1964). La un pacient care prezintă clinic numai o paraplegie, lungimea latenței reflexului orbicularului pleoapelor indică diseminarea leziunilor (scleroză în plăci).

e. Reflexul maseterin. Atît calea aferentă cît și cea eferentă sînt conținute în nervul trigemen, centrul reflexului fiind situat în punte. Pentru punerea în evidență a reflexului, pacientul ține gura întredeschisă, iar examinatorul aplică un deget deasupra bărbiei și apoi percută acest deget cu ciocanul de reflexe. Pentru cercetarea unilaterală, reflexul poate fi provocat aplicînd un apăsător de limbă pe molarii inferiori și apoi percutînd acest instrument.

În condiții normale, răspunsul constă dintr-o contracție a maseterului, care poate fi atît de slabă încît absența reflexului nu are o semnificație clinică certă. De aceea abolirea reflexului în leziuni ale nucleului sau nervului trigeminal este greu de interpretat. În schimb, exagerarea reflexului este caracteristică pentru leziuni bilaterale ale fasciculului cortico-nuclear.

Scanned with OKEN Scanner

O serie de reflexe au drept cale efectorie nervul facial. În această categorie intră reflexele descrise mai sus — cornean, corneo-mental, reflexele orbicularului ochiului — precum și :

a) Reflexul palato-palpebral : stimularea vălului palatin provoacă închiderea ochilor. Calea aferentă : nervii V, IX, X. Este abolit nu numai în leziuni ale arcului reflex dar și după leziuni ale fibrelor cortico-nucleare (sindrom pseudo-bulbar).

b) Reflexul cohleo-palpebral. Un zgomot neașteptat — pocnet din palme — provoacă închiderea ochilor. Pentru ca reflexul să se producă este necesară funcționarea căilor auditive și a centrilor bulbo-pontini respectivi. Reflexul persistă în absența scoarței cerebrale.

c) Reflexul de clipire la amenințare necesită prezența cortexului cerebral.

d) Reflexul palmo-mental (Marinescu și Radovici, 1920). Excitarea tegumentelor eminenței tenare are ca efect o contracție a mușchilor bărbiei. Acest reflex se întîlnește și în stare normală (28,7% după statistica lui N. Cuclelis) în special la indivizi mai înaintați în vîrstă. Reflexul este abolit în paralizia facială periferică. Este prezent în aproximativ 80% din cazurile cu sindroame piramidale sau parkinsonism. Cea mai mare frecvență și intensitate este constatată în sindromul pseudobulbar și în scleroza laterală amiotrofică.

Interpretarea fiziologică a reflexului este diferită, fiind socotit, rînd pe rînd, reacție de tresărire la durere, schiță de plîns, reacție de spaimă.

e) Reflexul orbicularului buzelor (reflexul bucal, Toulouse-Vurpas). Percuția buzei superioare determină o contracție a orbicularului buzelor, producînd o protruzie a acestora cu aspectul de a „face bot". Reflexul, prezent în primul an al vieții, lipsește la adultul normal, dar este evident la bolnavi cu leziuni supranucleare bilaterale, în primul rînd în sindromul pseudobulbar.

În teritoriul bulbar se examinează reflexul faringian și velopalatin. Pentru provocarea reflexului faringian se atinge cu un apăsător de limbă peretele posterior al faringelui, amigdala, pilierii palatini. Răspunsul constă în constricția musculaturii faringiene și retracția limbii. Calea aferentă este reprezentată de glosofaringian și în mod secundar de vag. Vagul și în mod secundar glosofaringianul constituie calea eferentă.

Reflexul velo-palatin este provocat prin atingerea părții laterale a vălului, la dreapta și la stînga. Răspunsul constă în ridicarea vălului și retracția uvulei. Calea aferentă este constituită de glosofaringian și, în măsură mai redusă, de vag și trigemen. Calea eferentă este reprezentată de vag.

Reflexele faringian și velopalatin sînt absente în cazul întreruperii căii aferente sau eferente. De asemenea ele sînt diminuate sau abolite după leziuni ale neuronului motor central — sindrom pseudo-bulbar, scleroză în plăci. După cum arată Rondot, în prezența unor tulburări de deglutiție în care se discută diagnosticul între un sindrom pseudo-bulbar și o scleroză laterală amiotrofică, conservarea reflexelor fundului de gît constituie mai degrabă un argument în favoarea sclerozei laterale.

Scanned with OKEN Scanner

Scanned with OKEN Scanner

REFLEXELE MEMBRULUI SUPERIOR

Reflexul scapulo-humeral. Percuția marginii interne a scapulei determină retracția scapulei prin acțiunea mușchilor romboizi (C_4—C_5). Concomitent se produce o adducție a brațului prin acțiunea marelui dorsal (C_6—C_8) și o rotație externă a brațului prin acțiunea subspinosului și a micului rotund (C_5—C_6).

Reflexul deltoidian (C_5—C_6). Percuția la nivelul inserției deltoidului pe humerus la unirea dintre treimea superioară cu cele două treimi inferioare ale brațului produce o abducție a brațului.

Reflexul pectoralului (C_5—T_1) precum și reflexul marelui dorsal (C_6—C_8) sînt provocate prin percutarea tendonului fiecăruia dintre acești mușchi prin intermediul indexului examinatorului care este aplicat pe tendon cît mai aproape de inserția lui pe humerus. Degetul aplicat pe tendon simte contracția mușchiului.

Reflexul bicipital (C_5—C_6). Se așază antebrațul în semiflexie pe braț și în poziție intermediară între pronație și supinație. Tendonul bicipital este percutat direct sau prin intermediul degetului examinatorului. Răspunsul constă într-o flexie a antebrațului pe braț.

Reflexul stilo-radial (C_5—C_6). Pacientul ține antebrațul în semiflexie și semipronație, astfel încît apofiza stiloidă radială să fie așezată în sus. Se percută apofiza stiloidă radială. Răspunsul constă într-o flexie a antebrațului pe braț datorită contracției lungului supinator și bicepsului. În leziuni ale căii piramidale, odată cu exagerarea reflexului, se observă o flexie a degetelor.

Reflexul tricipital (C_6—C_8). Examinatorul apucă brațul pacientului și-l așază în abducție cu antebrațul atîrnînd în flexie la unghi drept pe braț. Se percută tendonul tricepsului imediat deasupra inserției sale pe olecran. Răspunsul constă într-o extensie a antebrațului pe braț. Reflexul tricipital nu va fi confundat cu reflexul olecranian care este declanșat prin percuția olecranului și constă dintr-o flexie a antebrațului pe braț.

Uneori percuția tendonului tricipital determină o flexie a antebrațului în locul extensiei care caracterizează reflexul tricipital normal. Acest fenomen denumit „inversiunea reflexului tricipital" se datorește unor leziuni la nivelul segmentelor medulare C_7—C_8. În această situație stimulii aferenți sosiți pe calea rădăcinilor posterioare, în loc să ajungă la nucleul tricepsului reprezentat cu precădere în segmentele C_7—C_8, ajunge la segmentele C_5—C_6, determinînd contracția flexorilor antebrațului. Inversiunea reflexului se întîlnește în leziuni medulare — tumori medulare, siringomielie, mielite — sau radiculare.

Reflexul cubito-pronator (C_6—C_8) se explorează pe antebrațul în semiflexie și semipronație pe braț. Percuția apofizei stiloide cubitale produce o pronație a antebrațului.

Reflexul de extensie al mîinii (C_6—C_8) nu este întotdeauna evident. Se obține așezînd antebrațul în pronație cu mîna atîrnînd în jos și percutînd tendoanele extensorilor mîinii. În sindromul piramidal răspunsul se inversează, constînd în flexia mîinii și degetelor.

Reflexul de flexie a mîinii (C_6—T_1) este provocat prin percuția tendoanelor flexorilor deasupra ligamentului transvers al carpului. Reflexul de

flexie a degetelor (C_6—T_1) este provocat așezînd antebrațul pacientului în supinație, mîna fiind așezată pe o masă cu fața palmară în sus. Examinatorul aplică degetele sale pe fața palmară a falangei distale a pacientului și percută propriile sale degete. Degetele pacientului răspund printr-o flexie. Reflexul este util pentru deosebirea unei paralizii periferice a flexorilor de una centrală.

REFLEXELE TRUNCHIULUI

REFLEXE PROPRIOCEPTIVE

Reflexul costal periostal. Percuția marginii inferioare a coastelor determină o contracție a porțiunii superioare a mușchilor abdominali cu deplasarea ombilicului lateral și în sus. Se explorează astfel nervii intercostali superiori și segmentele medulare T_{5-9}.

Reflexul xifoidian este obținut prin percuția apendicelui xifoid. Răspunsul constă în ridicarea ombiliculu i.

Reflexele abdominale profunde. Examinatorul aplică indexul pe peretele abdominal, exercitînd o presiune asupra acestuia pentru a-l pune în tensiune. Percutarea indexului cu ciocanul are ca efect o contracție a mușchilor abdominali. Reflexul nu este întotdeauna evident la normal, dar este exagerat în sindromul piramidal, contrastînd cu abolirea reflexelor cutanate abdominale. Reflexul poate fi utilizat pentru explorarea segmentelor toracale T_{6-12}.

Reflexul medio-pubian. Pacientul se află în decubit dorsal cu coapsele în ușoară abducție. Percuția simfizei pubiene cu ciocanul prin intermediul degetelor examinatorului determină o contracție a mușchilor abdominali (T_{10-12}) și abductorilor coapsei (L_{2-4}). În leziuni ale segmentelor lombare reflexul poate fi disociat, prezentînd numai răspunsul abdominal.

REFLEXUL DORSAL

Pacientul fiind în decubit ventral se percută apofizele sacrate și lombare, obținîndu-se o contracție a mușchilor jghiaburilor vertebrale.

REFLEXELE EXTEROCEPTIVE (CUTANATE)

REFLEXELE CUTANATE ABDOMINALE

Bolnavul, fiind așezat în decubit dorsal, se trece repede cu acul, sau mai bine cu un băț de chibrit, peste tegumentele peretelui abdominal. Se obține o contracție a mușchilor abdominali în etajul respectiv. Se deosebește un reflex abdominal superior (T_{7-8}), unul mijlociu (T_{9-11}) și unul inferior (T_{12}—L_1).

Scanned with OKEN Scanner

Reflexele cutanate abdominale sînt greu de pus în evidență la indivizi cu abdomenul flasc, în special la femei care au avut sarcini, la obezi, la bătrîni. În afara acestor condiții, abolirea reflexelor cutanate abdominale se întîlnește atît în sindroame piramidale cît și în leziuni ale neuronilor periferici care inervează musculatura abdominală.

Reflexul cremasterian (L_{1-2}). Excitația tegumentelor feței interne a coapsei în porțiunea ei proximală cu un ac, în direcția de sus în jos, produce o contracție a mușchiului cremaster determinînd o ridicare a testiculului. Reflexul cremasterian nu va fi confundat cu reflexul dartoic, acesta fiind o contracție lentă a fibrelor netede ale scrotului inervate de sistemul nervos vegetativ. Abolirea reflexului cremasterian are aceeași semnificație ca și abolirea reflexelor cutanate abdominale, indicînd în primul rînd o leziune piramidală. În mod secundar, abolirea reflexului cremasterian constituie un simptom de întrerupere a arcului reflex trecînd prin segmentul L_{1-2}.

Reflexele cutanate ale spatelui sînt evidente la copii și greu de demonstrat la adulți. Se pun în evidență pe subiectul în decubit ventral printr-o zgîriere a tegumentelor cu un vîrf care pornește de la vertebre și se îndreaptă în afară. Această excitație provoacă o contracție a mușchilor spatelui.

Reflexul fesier. Zgîrierea tegumentelor fesiere în sens vertical cu un ac provoacă o contracție a mușchiului fesier mare ($L_4—S_2$).

Reflexul bulbo-cavernos ($S_3—S_4$). Ciupirea glandului între police și indice provoacă o contracție a mușchiului bulbo-cavernos și a sfincterului extern anal. Contracția mușchiului bulbo-cavernos poate fi percepută, examinatorul așezînd o mînă pe perineul bolnavului înapoia scrotului și apăsînd în sus spre a simți uretra bulbară. Contracția sfincterului anal este simțită de un deget introdus în canalul anal.

Reflexul anal ($S_3—S_5$) : zgîrierea tegumentelor din jurul orificiului anal determină contracția sfincterului extern anal.

REFLEXELE MEMBRULUI INFERIOR

Reflexul rotulian (L_{2-4}) este provocat prin percuția tendonului rotulian. Răspunsul constă într-o contracție a cvadricepsului avînd ca efect extensia gambei. Aprecierea răspunsului se face în cele mai bune condiții la bolnavul așezat pe scaun, cu picioarele sprijinite pe podea, în poziție simetrică. În cazul cînd răspunsul este prea slab pentru a fi văzut, palparea cvadricepsului poate surprinde chiar cea mai ușoară contracție. La bolnavul în decubit dorsal examinatorul introduce antebrațul său sub genunchii bolnavului, determinînd o ușoară flexie a acestora. În cazul cînd reflexul nu poate fi evidențiat se utilizează unele manevre de întărire. Manevra Jendrassik se realizează cerînd bolnavului să-și apuce o mînă cu cealaltă și apoi să exercite o tracțiune divergentă prin abducția puternică a brațelor. Potențarea se explică prin impulsuri pornite de la formația reticulată a trunchiului cerebral către motoneuronii gama care inervează fusurile musculare. Potențarea reflexului poate fi obținută și atunci cînd bolnavul contractă cvadricepsul apăsînd cu călcîiele pe planul patului. În cazul cînd ambele reflexe rotuliene sînt exagerate, o apreciere a unei

Scanned with OKEN Scanner

diferențe mai fine de răspuns poate fi obținută prin percuția inserției tendonului cvadricipital pe marginea superioară a rotulei (reflexul suprapatelar). Acest reflex se caută la bolnavul în decubit dorsal.

Reflexul adductorilor (L_{2-4}). Dependentă de nervul obturator, contracția adductorilor poate fi declanșată prin percuția epicondilului medial al femurului sau a condilului medial al tibiei. Inconstant la normali, este prezent uneori cu răspuns bilateral în caz de hiperreflectivitate prin leziune de neuron motor central.

Reflexul tibio-femural posterior ($L_4—S_2$), dependent de nervul sciatic, constă în contracția mușchilor semitendinos și semimembranos. Reflexul este obținut prin percuția tendoanelor mușchilor respectivi, prin intermediul degetului examinatorului.

Reflexul peroneofemural posterior ($L_5—S_2$) este obținut prin percuția tendonului bicepsului femural prin intermediul degetului examinatorului aplicat pe tendon imediat deasupra inserției acestuia pe capul peroneului.

Reflexul ahilian ($L_5—S_2$) este obținut prin percuția tendonului tricepsului sural. Pentru punerea în evidență a acestui reflex, bolnavul va sta fie în genunchi pe un scaun, fie în decubit lateral pe pat, cu genunchii flectați, examinatorul menținînd piciorul pacientului în ușoară flexie dorsală. Pentru potențarea răspunsului, pacientul va pune tricepsul în tensiune apăsînd cu planta pe mîna examinatorului.

Comparabil cu reflexul ahilian este reflexul medio-plantar al lui Guillain și Barré, obținut prin percuția regiunii plantare (de preferință pe pacientul în decubit ventral cu genunchii flectați la unghi drept).

Reflexe flexoare ale degetelor de la picior. Percuția bruscă a suprafeței plantare a degetelor de la picior determină, în cazul unei hiperreflectivități piramidale, o flexie plantară a degetelor (semnul Rossolimo). La normal, acest răspuns în general lipsește, deși poate fi prezent la indivizi cu hiperreflectivitate. Reflexul dorso-cuboidian al lui Mendel-Bechterew este provocat prin percuția feței dorsale a piciorului la nivelul cuboidului. La normal, reflexul este absent sau constă în extensia degetelor. În leziuni piramidale degetele se flectează, răspunsul fiind mai puțin constant decît semnul Rossolimo.

Reflexul cutanat plantar ($L_4—S_2$). Pacientul fiind în decubit dorsal, se zgîrie cu un vîrf bont marginea externă a plantei, mergînd de la călcîi spre degete. În stare normală se obține o flexie a degetelor. În leziuni ale neuronului motor central se obține o extensie a degetelor, în special a degetului mare. Se poate asocia o abducție a degetelor: semnul evantaiului. Cele două fenomene descrise separat de Babinski sub numele de ,,fenomenul degetelor de la picior" (dorsoflexia degetelor) și ,,semnul evantaiului" au fost considerate pe drept cuvînt ca cel mai important semn din neurologie.

La flexia dorsală a halucelui se adaugă uneori flexia dorsală a piciorului, flexia genunchiului și flexia coapsei pe bazin. Se poate asocia contracția tensorului fasciei lata — semnul Brissaud — aceasta din urmă neavînd semnificație clinică. Răspunsul este cu atît mai semnificativ cu cît extensia halucelui este mai lentă și mai susținută. La pacienți cu hiperestezie plantară se produce o extensie a halucelui care este mai rapidă decît dorsoflexia descrisă de Babinski și care se însoțește de o rapidă retracție a membrului inferior. În aceste cazuri poate fi necesar ca examinatorul

Scanned with OKEN Scanner

să imobilizeze membrul inferior al bolnavului în extensie. Absența unilaterală a reflexului cutanat plantar cu răspuns controlateral în flexie este interpretată ca semn de suferință piramidală.

Stimulii cutanați care declanșează reflexul Babinski sînt conduși prin fibrele delta ale sensibilității dureroase. Cercetări experimentale pe maimuță au arătat că semnul Babinski exprimă leziunea ariei 4 și a fasciculului piramidal, spre deosebire de semnele Hoffmann și Rossolimo, caracteristice pentru suferința ariei corticale 6 (arie motorie extrapiramidală). În general se consideră că semnul Babinski este un element al reflexului de triplă flexie.

Răspunsul în extensie al reflexului cutanat plantar este fiziologic la sugar, răspunsul în flexie apărînd la vîrsta cuprinsă între 6—24 luni. Răspunsul în extensie mai poate fi întîlnit în somn profund, în stări comatoase metabolice— hipoglicemie, uremie, insuficiență hepatică — în intoxicații diverse. La indivizii normali poate fi întîlnit după doze mari de scopolamină sau barbiturice.

Extensia halucelui poate fi provocată printr-o serie de manevre pe care le citățm, deși importanța lor practică a redusă:

— o fricțiune energică exercitată de sus în jos în fața internă a tibiei (semnul Oppenheim);

— o presiune exercitată asupra mușchilor posteriori ai gambei (semnul Gordon);

— ciupirea tendonului lui Achile (semnul Schaefer);

— stimularea cu un vîrf bont a tegumentelor în jurul maleolei externe (semnul Chaddok);

— flexia plantară a degetului 4 de la picior (semnul Gonda).

BIBLIOGRAFIE

Cucleis Nicolae — Reflexul palmo-mentonier, Teză de doctorat, București, 1975.

Kugelberg E. — Facial Reflexes, *Brain*, 1952, *75*, 385—396.

Marinesco G., Radovici A. — Sur un réflexe cutané nouveau, le réflexe palmo-mentonnier, *Rev. neurol.*, 1920, 236—240.

Moldaver J. — Facial Nerve Physiology and Electrical Analisys, *Trans. Amer. Acad. Ophtal. Otolaryng.*, 1964, *68*, 1 045—1 059.

Rondot P. — Central Motor Disorders. În: „Handbook of Neurology" (ed. *P. Winken, G. Bruyn*), vol. I, North Holland Publ. Comp., Amsterdam, 1969.

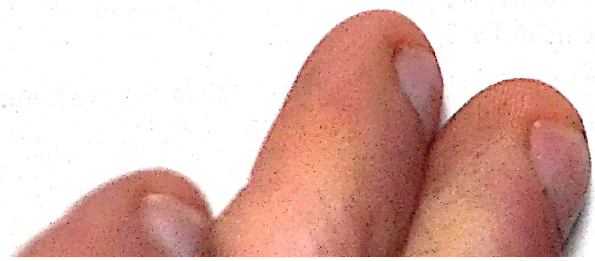

Scanned with OKEN Scanner

VI

EXPLORAREA TONUSULUI MUSCULAR

V. VOICULESCU

Tonusul este starea de contracție a mușchilor menținînd o anumită postură și opunîndu-se mișcărilor pasive ale segmentelor.

Palparea mușchilor nu dă decît indicații relative asupra tonusului, consistența mușchilor nefiind întotdeauna corelată cu tonicitatea lor. Deprimarea tendonului rotulian poate arăta hipotonia cvadricepsului.

Mobilizarea pasivă a segmentelor dă cele mai prețioase indicații asupra tonusului muscular. E importantă colaborarea pacientului care va căuta să realizeze o relaxare musculară cît mai completă. Mișcarea pasivă va fi efectuată cu viteză redusă, apoi cu viteză mare și cu amplitudini mai mici și mai mari. Se va deosebi hipertonia de retracțiile tendinoase, redorile articulare, contracturile antalgice. Se va urmări rezistența opusă mișcărilor pasive precum și amplitudinea mișcărilor. Se urmărește comparativ, la dreapta și la stînga, gradul de flexiune a antebrațului pe braț, posibilitatea aplicării călcîiului pe fesă, a coapsei pe abdomen. Testul căderii capului se caută pe pacientul în decubit dorsal, fără pernă. Se aplică mîna stîngă sub occiputul pacientului și cu mîna dreaptă se ridică capul acestuia, apoi mîna dreaptă este retrasă brusc. Normal capul cade brusc în mîna stîngă a examinatorului; în sindromul extrapiramidal, căderea este lentă.

Testele de pasivitate sînt descrise la sindromul cerebelos.

În unele stări hipotonice și în special în coreea acută, mîinile au tendința să se pună în pronație. Acest fenomen este deosebit de evident cînd brațele sînt ridicate deasupra capului.

Ridicînd membrele inferioare și apoi dîndu-le drumul, se observă căderea mai bruscă a membrelor hipotone.

Se va căuta pendularitatea reflexelor rotuliene.

Scanned with OKEN Scanner

SINDROAME HIPERTONE

HIPERTONIA PIRAMIDALĂ

Deși clinicienii continuă să întrebuințeze această expresie, experimentul fiziologic pe animal arată că leziunile limitate la sistemul piramidal (excizia ariei motorii 4, secțiunea fascicolului piramidal în bulb) produc hipotonie. La om situația pare a fi diferită și întreruperea piramidei bulbare ar da hipertonie.

Dacă la excizia ariei 4 se adaugă o excizie a ariei extrapiramidale, după o fază tranzitorie de hipotonie se instalează o hipertonie. Ablația ariei 6 are un efect activator atît asupra sistemului fuzorial gama (dezactivat prin suprimarea ariei 4) cît și asupra motoneuronului alfa (Gilman). Așadar, hipertonia ,,piramidală'', pentru care s-a adoptat termenul de spasticitate, este o hipertonie de tip alfa și gama. Leziunea corticală ar avea ca efect dezactivarea ariei inhibitoare din formația reticulată. Ar deveni preponderentă acțiunea căilor reticulo-spinale și vestibulo-spinale cu efect facilitator asupra sistemelor motorii alfa și gama din cornul anterior al măduvei.

Cel mai important caracter al hipertoniei piramidale este dependența ei de viteza cu care este efectuată mișcarea pasivă de întindere a mușchiului. La mișcări foarte lente, spasticitatea este practic absentă, la mișcări bruște este foarte evidentă. Hipertonia nu este uniformă pe toată durata mișcării pasive. În primii milimetri ai mișcării pasive lipsește, apoi crește rapid. Uneori mișcarea pasivă întîmpină o rezistență elastică care, dacă mișcarea pasivă este continuată, cedează brusc. Aceasta reprezintă fenomenul ,,lamei de briceag'' explicat prin solicitarea terminațiilor Golgi de la nivelul tendonului avînd ca efect o inhibiție motoneuronală.

Spasticitatea are predilecție pentru anumite grupuri musculare : flexorii la membrul superior și extensorii la membrul inferior. Se admite că, cu cît un mușchi este capabil de o activitate mai voluntară, mai puțin automată, cu atît este mai expus la spasticitate. Cînd mușchiul spastic este complet relaxat, el nu arată activitatea electrică de repaus. Caracteristică pentru hipertonia piramidală este de asemenea asocierea cu deficit motor, hiperreflectivitatea osteotendinoasă, clonus. Spasticitatea este suprimată în proporție mai mare sau mai mică prin întreruperea conducerii prin rădăcinile posterioare pe cale chirurgicală (rhizotomie) sau chimică (injecție subarahnoidiană de fenol). Aceasta indică o participare a sistemului fuzorial la hipertonia ,,piramidală''.

Deși spasticitatea este în linii mari aceeași, independent de nivelul unde a fost întreruptă calea piramidală, s-au arătat unele nuanțe a căror valoare pentru diagnosticul topografic al leziunii piramidale rămîne însă discutabilă. În hemiplegiile prin leziune capsulară sau a centrului oval, ar exista un tip de hipertonie cu caracter mai plastic, apropiat de rigiditatea extrapiramidală. Mai exact, la flexorii membrului superior și extensorii celui inferior găsim *spasticitate* (hipertonie piramidală) iar la antagoniștii lor se constată *rigiditate* (hipertonie extrapiramidală). În leziunile de trunchi cerebral, spasticitatea ar fi mai redusă. În leziunile hemisferice fenomenele sincinetice sînt mai evidente. În leziunile spinale, reflexele de triplă retracție sînt mai accentuate, iar hipertonia este supusă unor

Scanned with OKEN Scanner

variații trecătoare. Astfel, stimuli din afară sau eforturi ale pacientului produc spasme extinse care persistă un anumit timp după încetarea cauzei care le-a produs. Mai caracteristică pentru localizarea spinală ar fi existența unor cazuri în care o spasticitate considerabilă coexistă cu un deficit muscular mult mai puțin marcat.

RIGIDITATEA EXTRAPIRAMIDALĂ

Spre deosebire de hipertonia piramidală, cea extrapiramidală este constatată atît la mobilizarea lentă cît și la cea rapidă a segmentelor. Interesează atît mușchii flexori cît și pe cei extensori, ceea ce face ca rezistența să fie practic aceeași, indiferent de sensul în care este mobilizată articulația. Rezistența este neschimbată de la începutul pînă la sfîrșitul mișcării, dacă facem abstracție de fenomenul roții dințate care nu înseamnă decît suprapunerea unei tremurături pe fondul hipertonic. Cea mai importantă deosebire față de spasticitatea piramidală o constituie prezența la extrapiramidali a reflexelor de postură. Cînd prin mișcarea pasivă capetele mușchiului au fost apropiate, el se contractă scurtîndu-se și astfel adaptîndu-se la lungimea la care a fost adus. Acest fenomen se pune în evidență prin flexarea pasivă a antebrațului cînd tendonul bicepsului se întărește sub degetul examinatorului. Reflexele de postură stau la baza fenomenului de plasticitate sau flexibilitatea ceroasă, care face ca membrele să păstreze poziția care li se imprimă. Chiar dacă membrul este relaxat complet, electromiograma mai arată prezența de activitate electrică. Cercetări de electrofiziologie clinică arată că la baza rigidității parkinsoniene se află : 1) o activitate crescută a sistemului fuzimotor gama de tip static (Dietrichson) ; 2) o creștere a facilitării supraspinale a motoneuronilor alfa tonici ; 3) o hiperexcitabilitate a interneuronilor spinali, atît a celor care facilitează reflexele miotatice cît și a celor care inhibă interneuronii inhibitori Renshaw.

Rigiditatea extrapiramidală se întîlnește în sindromul parkinsonian de diverse etiologii (idiopatic, postencefalitic, prin mangan, prin intoxicație oxicarbonată, prin neuroleptice), mai puțin în rigiditatea arterioscleroasă sau boala Wilson.

RIGIDITATEA PRIN DECEREBRARE

Se caracterizează printr-o hipertonie predominînd asupra mușchilor care luptă împotriva gravitației. În forma completă, pacientul prezintă opistotonus, trismus, contracția membrului superior în extensie, adducție și hiperpronație a membrului inferior în extensie, adducție, rotație internă. Hipertonia este uneori supusă la exacerbări intermitente separate de relaxări. Alături de acest aspect clasic există forme incomplete sau latente în care rigiditatea apare numai la excitanți dureroși, cum sînt compresia pe creasta orbitară sau ciupirea marginii superioare a trapezului. Rigiditatea prin decerebrare este de multe ori — dar nu întotdeauna — însoțită de tulburări de conștiență sau de tulburări respiratorii (Cheyne-Stokes etc.). Spre deosebire de spasticitatea piramidală, rigiditatea prin decerebrare interesează concomitent agoniștii și antagoniștii, mișcările pasive întîmpinînd rezis-

Scanned with OKEN Scanner

tență, indiferent de direcția în care sînt executate. Rotația capului produce extensia membrului superior înspre care se întoarce fața și flexia celui opus (reflexe cervicale profunde ale lui Magnus și Klein). O altă deosebire față de spasticitatea piramidală rezultă din faptul că rigiditatea prin decerebrare se instalează imediat după transsecția trunchiului cerebral și nu după o perioadă de flaciditate.

Rigiditatea prin decerebrare a fost obținută experimental pentru prima dată de Sherrington (1896) printr-o secțiune mezencefalică caudal de nucleul roșu. Este explicabilă prin suprimarea căilor descendente (pornite de la cortex și formații subcorticale) care facilitează formația reticulată inhibitoare din trunchiul cerebral. În această situație arcurile reflexe miotatice spinale se află exclusiv sub influența sistemelor tonigene reticulo- și vestibulospinale.

Datele experimentale nu sînt în totul aplicabile în clinică. Astfel, nu se cunoaște nici un caz clinic de rigiditate prin decerebrare consecutivă unei secțiuni totale a mezencefalului. Pe de altă parte, s-a putut întîlni o postură în extensie bilaterală după un infarct bilateral în teritoriul arterei cerebrale medii. Rigiditatea decerebrată a putut fi întîlnită și în infarcte pontine. Postură decerebrată unilaterală a putut fi întîlnită imediat după un ictus hemiplegic.

Următoarele mecanisme duc la rigiditate prin decerebrare:

1. Leziuni ale porțiunii superioare a trunchiului cerebral: glioame ale trunchiului cerebral, pinealoame și alte tumori ale regiunii tuberculilor cvadrigemeni, tumori talamice, craniofaringioame.

2. Leziuni expansive supratentoriale care determină suferință mezencefalică prin hernii cerebrale angajate în incizura cortului cerebelos. Aci intră tumori hemisferice și probabil cazuri de inundație ventriculară, hidrocefalii.

3. Leziuni expansive ale fosei posterioare, ducînd la suferința mezencefalului și a părții superioare a punții.

4. Tulburări metabolice deprimînd funcția centrilor mezencefalici superiori (hipoglicemie, come hepatice, anoxii, intoxicații). Spre deosebire de caracterul foarte grav al rigidității decerebrate prin leziuni anatomice, cazurile avînd la bază tulburări funcționale metabolice pot fi reversibile.

În general, rigiditatea prin decerebrare constituie un tablou cu evoluție acută. Excepțional s-au semnalat cazuri cronice în afecțiuni sechelare, idioție amaurotică familială. Se face o deosebire între rigiditatea prin decerebrare și *rigiditatea prin decorticare*. În aceasta din urmă brațele sînt în adducție, antebrațele în flexie, mîinile în flexie și pronație.

Sindromul omului rigid („stiff-man syndrome") a fost descris de Moersch și Woltman în 1956. Este vorba de o rigiditate progresivă care interesează trunchiul, membrele și gîtul, respectînd multă vreme fața și musculatura respiratorie. Mușchii au o duritate „de lemn" sau „de piatră". Sînt interesați concomitent agoniștii și antagoniștii. Rigiditatea este exacerbată prin spasme paroxistice, de obicei dureroase, uneori însoțite de transpirație, apărînd spontan sau provocate de stimuli, amintind tetanosul. Electromiograma arată descărcări continue, chiar în stare de repaus. Rigiditatea dispare în somn și este mult scăzută prin Diazepam.

Deși patogenia nu este cunoscută, se admite în genere o hiperfuncție a motoneuronilor care ar fi datorită în primul rînd suferinței neuronilor

Scanned with OKEN Scanner

inhibitori intercalari (celule Renshaw și alți neuroni intercalari inhibitori). Alți autori discută cauze supraspinale. O hiperfuncție a sistemului gama nu poate explica singură hipertonia. Într-un caz personal (V. Voiculescu și colab., 1970) rahianestezia nu a suprimat contractura deși această procedură scoate din funcție sistemul gama. Pe baza cazuisticii proprii considerăm că ,,stiff-man syndrome'' nu reprezintă o entitate nosologică. Cel puțin două forme trebuie să fie luate în considerare:

a) O formă cronică progresivă ducînd cu timpul la infirmitate totală, cu tulburări de deglutiție și respirație și moarte după cîțiva ani de evoluție.

b) O formă acută sau subacută regresivă, evoluînd spre vindecare practic completă în decurs de cîteva luni. În aceste cazuri acute, ca factor etiologic apare frecvent un episod febril inițial. Am remarcat frecvența terenului alcoolic; la cîțiva bolnavi asociația de alcoolism și rezecție gastrică.

Se face deosebirea între ,,stiff-man syndrome'' și ,,sindromul de activitate continuă a fibrelor musculare'' descris de Isaacs (1961). În această curioasă afecțiune, blocajul local al nervului nu suprimă activitatea motorie, ceea ce a pus problema unei tulburări la nivelul ramificațiilor nervoase terminale.

Contracturi datorate dispariției interneuronilor spinali (Tarlow, 1967) au fost descrise în diferite afecțiuni: chist medular, siringomielie, faza incipientă a poliomielitei acute.

Tetania se manifestă prin crize de contracturi cu posturi caracteristice. Degetele sînt flectate în articulația metacarpofalangiană și extinse în articulațiile interfalangiene, degetul mare în extensie și adducție, mîinile în flexie, antebrațele în pronație. La picioare, uneori, se produce varus equin. Sînt prezente semne de hiperexcitabilitate neuromusculară (semnul Chvostek, semnul Trousseau). Nu vom aprofunda problemele etiologiei și diagnosticului tetaniei, această afecțiune neaparținînd neurologiei. Ne limităm să amintim importanța examenului electromiografic, al dozărilor de Ca, Mg, P, al depistării alcalozei.

Paratonia nu este o hipertonie propriu-zisă, ci o opoziție pe care pacientul o exercită față de mobilizarea pasivă. În general, pacientul nu are o postură preferențială. Atunci cînd pacientul efectuează mișcări voluntare, ele se execută cu rapiditate și ușurință. În general, este vorba de pacienți cu stări confuzionale sau stuporoase. Frecvent se întîlnesc reflexe de apucare.

HIPOTONIA

Hipotonia face parte din sindromul neuronului motor periferic, indiferent de sediul leziunii, la nivelul pericarionului, al rădăcinilor anterioare, al plexului, al nervilor periferici.

Întreruperea căilor sensibilității profunde are ca urmare scăderea tonusului muscular. Exemplul tipic este hipotonia tabetică. Scăderi de tonus găsim și în alte afecțiuni ale cordoanelor posterioare, în leziuni ale lobului parietal.

Scanned with OKEN Scanner

Suferința cerebelului duce la o paralizie a fusului muscular și consecutiv la o pierdere a tonusului muscular.

Dintre sindroamele extrapiramidale, coreea și în special coreea Sydenham se însoțește de o hipotonie foarte accentuată.

Întreruperea brutală a căii piramidale duce la hipotonie, așa cum a fost descrisă în capitolele privind hemiplegia și paraplegia flască.

Hipotonia în prima copilărie poate avea la bază următoarele grupe de afecțiuni : boli ale neuronului periferic, afecțiuni musculare primitive, encefalopatii, afecțiuni generale.

Diagnosticul diferențial va începe prin separarea hipotoniilor neurogene de cele miogene. Elementele de diagnostic au fost expuse la capitolul asupra sindromului de neuron periferic și la capitolele speciale consacrate diferitelor boli. Subliniem caracterul indispensabil al investigațiilor paraclinice (electromiografie, biopsie musculară, enzime serice).

1. Dintre hipotoniile neurogene, cea mai frecventă și în același timp cea mai gravă este amiotrofia spinală Werding-Hoffman. Mai rare sînt polinevritele, poliradiculonevritele sau poliomielita acută.

2. Dintre hipotoniile miogene, cele mai multe se încadrează în distrofiile musculare, boli cu transmisie genetică. Unele dintre hipotoniile miogene au caracter benign, regresiv : miatonia Oppenheim, hipotonia congenitală benignă a lui Walton. Altele, de gravitate intermediară, au un caracter relativ staționar cum sînt „central core disease" descrisă de Shy și Magee, miopatia nemalinică și altele descrise pe larg la capitolul distrofii musculare și al căror diagnostic se bazează pe examenul anatomic în microscopie optică sau electronooptică a biopsiei musculare. O proporție importantă dintre hipotoniile miogene infantile au caracter grav, progresiv, fiind datorate distrofiei musculare Duchenne. Alte hipotonii miogene mai rare sînt datorite miasteniei congenitale, polimiozitelor, glicogenozelor musculare.

Diagnosticul între formele maligne și benigne se bazează pe biopsia musculară și electromiografie care arată aspecte practic normale, sau puțin modificate în formele benigne.

3. Encefalopatiile infantile cu hipotonie se explică prin leziuni ale cerebelului sau ale neostriatului. Se găsesc în sechele după icter nuclear, în boala Down, în encefalopatia fenilpiruvică în prima fază a unor lipoidoze cerebrale etc. Se recunosc prin prezența tulburărilor psihice, a unor fenomene ataxice, a unor mișcări involuntare. Reflexele osteotendinoase sînt prezente spre deosebire de areflexia tendinoasă, întîlnită în hipotoniile prin leziuni ale neuronului periferic sau ale mușchilor.

4. Hipotoniile din afecțiuni generale. Se întîlnesc în rahitism, hipokaliemia secundară diareei, vărsăturilor, tulburărilor renale.

Hipotonia musculară nu va fi confundată cu hiperlaxitatea ligamentară din boala Ehlers-Danlos. Această boală se caracterizează printr-un colagen deficitar în hidroxilizină și are la bază un deficit enzimatic înnăscut (în unele forme lipsește lizil-protocolagen hidroxilaza, în altele procolagen peptidaza). Din punct de vedere clinic, boala Ehlers-Danlos mai prezintă hiperextensibilitate tegumentară, cicatrici cheloide, tendința la echimoze și hematoame, scolioză, picior strîmb, hernii, ptoze viscerale.

Scanned with OKEN Scanner

BIBLIOGRAFIE

Dietrichson P. — The Role of The Fusimotor System in Spasticity and Parkinsonian Rigidity. În : „New Developments in Electromyography and Clinical Neurophysiology (Ed. *J. Desmedt)*, vol. III, S. Karger, Basel, 1973.

Gilman S. — Significance of Muscle Receptor Control Systems in the Pathophysiology of Experimental Postural Abnormalities. În : „New Developments in Electromyiography" (ed. *J. Desmedt)*, vol. III, S. Karger, Basel, 1973.

Isaacs H. — *J. Neurol. Neurosurg. Psychiat.*, 1961, *24*, 319—325.

Moersch F. P., Woltman H. W. — *Proc. Mayo Clin.*, 1956, 31, 421—427.

Tarlow I. M. — *Arch. Neurol. (Chic.)*, 1967, *16*, 536.

Van Alphen H. A., Lammers J. H., Walder H. A. — *Neurochirurgia (Stuttg.)*, 8, 328—330.

Voiculescu V., Călcăianu G., Stănescu A. — *Rev. roum. Neurol.*, 1970, *7*, 221—226.

Scanned with OKEN Scanner

VII

SINDROMUL DE NEURON MOTOR CENTRAL

A. HEMIPLEGIA

V. VOICULESCU

Prin hemiplegie se înțelege deficitul motilității voluntare a unei jumătăți a corpului datorită leziunii unilaterale a căii corticospinale (calea piramidală). Aspectul semeiologic este diferit după cum ne aflăm în fața unui bolnav în stare de comă, în fața unei hemiplegii flasce sau a unei hemiplegii spastice.

HEMIPLEGIA LA UN BOLNAV COMATOS

Diagnosticarea unui deficit hemiplegic la bolnavul comatos este importantă atît pentru diagnosticul etiologic al comei, cît și pentru indicația unor examene paraclinice (arteriografia). Cu cît tulburarea de conștiență este mai profundă, cu atît evidențierea deficitului motor este mai dificilă.

Un prim indiciu asupra hemiplegiei este prezența unei pareze faciale de tip central. Fața este asimetrică, șanțul labiogenian mai șters, comisura bucală coborîtă. Uneori, obrazul de partea paralizată se umflă la fiecare expirație (bolnavul fumează pipa). În cazul în care asimetria facială lipsește, ea poate fi pusă în evidență prin apăsare pe marginea posterioară a ramurii ascendente a maxilarului (Marie și Foix, 1927) sau pe globul ocular, aceste manevre producînd o contracție facială limitată la partea sănătoasă. Reflexul cornean poate fi diminuat de partea hemiplegiei. Uneori se întîlnește deviația conjugată a globilor oculari. În cazurile de leziuni hemisferice sau ale pedunculului cerebral, globii oculari deviază spre partea opusă membrelor paralizate (bolnavul își privește leziunea). În leziuni pontine ochii deviază spre membrele paralizate. Membrul inferior al bolnavului hemiplegic se așază uneori în rotație externă. Aceeași poziție la bolnavi în vîrstă care

Scanned with OKEN Scanner

au căzut în momentul ictusului poate fi datorită unei fracturi a colului femoral. Membrul superior este așezat în pronație.

În come mai puțin profunde hemiplegia poate fi pusă în evidență urmărind mișcările membrelor provocate de stimuli dureroși. Se aplică de pildă un stimul dureros la nivelul toracelui : mîna de partea sănătoasă se va îndrepta spre locul stimulat. În come profunde în care aceste mișcări lipsesc, se caută hipotonia membrelor paralizate. Se constată că membrele de partea hemiplegică, ridicate pasiv și apoi lăsate să cadă, cad cu mai multă bruschețe decît cele de partea neafectată. Același fenomen poate fi pus în evidență prin semnul Raimiste pentru căutarea căruia se așază antebrațele în poziție verticală cu mîinile în prelungirea lor. În momentul în care se dă drumul mîinilor, se constată că cea de partea hemiplegică cade mai repede, așezîndu-se în unghi drept pe antebraț.

Reflexele cutanate abdominale sînt diminuate sau abolite de partea hemiplegiei. Comportarea reflexelor osteotendinoase este variabilă, ele putînd fi abolite bilateral în comele profunde. Uneori sînt diminuate de partea hemiplegiei, dar alteori pot fi exagerate. Prezența unui semn Babinski de o singură parte arată leziunea piramidală. Prezența unui semn Babinski unilateral are valoare diagnostică. Constatarea unui reflex cutanat plantar în extensie bilateral la un comatos este greu de interpretat, el putîndu-se întîlni în come metabolice sau toxice. Alteori semnul Babinski bilateral poate indica o leziune înlocuitoare de spațiu cu hernie cerebrală (angajare, con de presiune) și compresie a trunchiului cerebral. Alteori, bilateralitatea semnului Babinski înseamnă suferință de trunchi cerebral prin ischemie în teritoriul vertebro-bazilar.

O hemiplegie instalată brusc evoluează în două stadii : stadiul de hemiplegie flască și stadiul de hemiplegie spastică.

HEMIPLEGIA FLASCĂ

Se caracterizează prin scăderea tonusului muscular și scăderea sau abolirea reflexelor osteotendinoase. Durata perioadei de flacciditate este variabilă, de la cîteva ore la cîteva zile sau săptămîni.

Examenul motilității voluntare într-o hemiplegie flască prin leziune hemisferică arată o pareză facială de tip central. Comisura bucală este coborîtă. La deschiderea gurii aceasta se prezintă ca un oval cu extremitatea mai mare de partea sănătoasă. La proba de arătare a dinților, aceștia sînt mai puțin descoperiți de partea bolnavă. Mușchiul pielos de partea bolnavă nu se contractă. Pentru evidențierea semnului pielosului se cere bolnavului să strîngă dinții cu toată puterea sau să deschidă gura contra unei rezistențe aplicate pe mandibulă. Spre deosebire de pareza importantă a teritoriului facial inferior, teritoriul facial superior este aproape intact, încrețirea frunții și închiderea ochiului făcîndu-se cu forța aproape normală. Totuși, deschizătura palpebrală de partea bolnavă este ușor mărită. Orbicularul pleoapelor de partea parezei nu se poate contracta independent, ci numai în sinergie cu cel de partea opusă, pacientul neputînd închide în mod izolat ochiul de partea hemiplegiei (semnul Revillod). Această participare minimă a facialului superior contrastează cu prinderea în egală măsură a facialului superior și inferior în cadrul paraliziei faciale periferice.

Scanned with OKEN Scanner

Respectarea în mare măsură a facialului superior în paralizia facială datorită leziunii neuronului motor central se explică prin faptul că porțiunea din nucleul nervului facial afectată teritoriului facial superior primește fibre cortico-nucleare de la ambele hemisfere. Chiar dacă ne referim numai la paralizia facialului inferior, ea este mult mai accentuată în leziunea neuronului motor periferic decît în aceea a neuronului central. În paraliziile faciale centrale în general, motilitatea automată a feței este mai bine conservată decît motilitatea voluntară, asimetria facială dispărînd în timpul mișcărilor mimice emoționale legate de rîs și plîns (Monrad-Krohn). Alteori disociația este inversată, motilitatea voluntară fiind mai puțin afectată decît cea emoțională. Se admite că leziunile corticale și ale substanței albe subcorticale afectează în special motilitatea facială voluntară, iar leziunile profunde interesînd nucleul lenticular și talamusul interesează cu precădere mimica emoțională.

Mișcările limbii sînt păstrate, dar cînd pacientul scoate limba, aceasta este deviată spre partea hemiplegiei prin acțiunea mușchiului genioglos de partea sănătoasă. Funcția mușchilor masticatori nu este perturbată. Totuși unele manevre ar putea decela un deficit motor trigeminal. Astfel rezistența mandibulei la deplasări laterale este mai mică atunci cînd examinatorul exercită o presiune de partea hemiplegică (semnul Foix și Lévy). După Foerster (1936) este vorba de o pareză de pterigoidian extern cu caractere speciale. La deschiderea gurii mandibula nu deviază, spre deosebire de ceea ce se constată în paraliziile periferice ale pterigoidianului extern cînd mandibula deviază de partea mușchiului paralizat, ca efect al contracției pterigoidianului sănătos. Dar hemiplegicul nu poate deplasa voluntar mandibula spre partea hemiplegică, ci numai spre partea neparalizată a corpului. Acest fapt este atribuit de Foerster unei pareze a pterigoidianului extern de partea leziunii cerebrale. Rezultă, după părerea lui Foerster, că fibrele cortico-nucleare pentru pterigoidianul extern ar face excepție de la regula generală a încrucișării fibrelor neuronului central. O asemenea remarcabilă excepție există, după Foerster, și în cazul fibrelor cortico-nucleare ale sternocleidomastoidianului.

În cazul cînd leziunea cerebrală este strict unilaterală, deglutiția nu este afectată deși o analiză minuțioasă ar arăta o pareză de văl ușoară și rapid tranzitorie.

În concluzie, cu excepția parezei facialului inferior și a deviației linguale, musculatura inervată de nervi cranieni nu este semnificativ afectată în hemiplegie.

Deficitul motor al membrelor este total sau în orice caz important. Tonusul muscular este scăzut. Reflexul cutanat plantar se face în extensie. Ciupirea sau înțeparea tegumentelor piciorului produce un reflex de triplă flexie.

În perioada de recuperare, motilitatea voluntară revine mai întîi în grupele musculare care efectuează mișcări cu caracter predominant automat, involuntar, sinergic. Recuperarea mișcărilor cu caracter predominant voluntar și „discret", adică neangrenat într-o sinergie tipică, se face tardiv. De aceea se recuperează mișcările membrului inferior înaintea mișcărilor membrului superior și în primul rînd musculatura proximală și apoi cea distală. La membrul inferior se recuperează în primul rînd musculatura

Scanned with OKEN Scanner

alungitoare (extensorii gambei pe coapsă și ai piciorului pe gambă). La membrul superior flexorii revin înaintea extensorilor.

În general perioada de recuperare coincide cu instalarea spasticității.

HEMIPLEGIA SPASTICĂ

Se poate instala de la început, mai ales în leziunile piramidale cu constituire lentă. În leziunile cerebrale instalate brusc, hemiplegia spastică este precedată de o fază de flacciditate.

Primul semn al trecerii spre spasticitate este reprezentat de exagerarea reflexelor osteotendinoase, hipertonia musculară instalîndu-se mai tîrziu. Durata perioadei de flacciditate este cu atît mai mare cu cît leziunea cerebrală este mai masivă și cu cît instalarea s-a făcut mai brusc. În cazurile în care leziunea fasciculului piramidal este asociată cu leziuni ale căilor cerebeloase (leziuni de trunchi cerebral, sindrom de arteră talamo-perforată) sau ale căilor sensibilității profunde (sindrom talamic, sindrom parietal) hipotonia poate dura foarte multă vreme. În asemenea cazuri putem găsi asociate elemente de flacciditate și spasticitate. Reflexele osteotendinoase sînt exagerate, dar mișcările pasive se execută cu amplitudine mărită (călcîiul poate fi aplicat pe fesă și genunchiul pe abdomen). În cazul cînd mișcările pasive sînt executate în mod lent ele dau impresia de hipotonie, dar la flectarea rapidă a genunchilor se întîmpină rezistență.

Odată constituită, hemiplegia spastică se caracterizează prin hipertonie musculară, exagerarea reflexelor osteotendinoase, prezența de sincinezii.

Hipertonia se traduce prin rezistență la mișcările pasive. O caracteristică a contracturii piramidale este apariția ei la mișcări pasive rapide (de exemplu flexiunea bruscă a genunchiului) și absența ei aproape totală atunci cînd mișcarea pasivă este executată foarte lent. Localizarea de predilecție a contracturii zise piramidale pe anumite grupe musculare dă naștere la posturi caracteristice. La membrul superior brațul este în adducție și rotație internă, antebrațul în semiflexie pe braț și pronație, mîna în semi-flexie, degetele flectate, policele în adducție. Membrul inferior e contractat în extensie a genunchiului pe coapsă și a piciorului pe gambă (ecvin, uneori varus ecvin). Contractura este absentă sau neînsemnată în mușchii gîtului, ai trunchiului și abdomenului, ai centurii pelviene. Tipul clasic de repartizare a contracturilor poate fi modificat prin pozițiile în care este așezat membrul paralizat, contractura dezvoltîndu-se mai mult în mușchii ale căror capete de inserție sînt apropiate. Astfel dacă genunchiul este menținut în flexie, se poate instala cu timpul o contractură în flexie a membrului inferior.

Mersul este caracteristic : membrul inferior cu genunchiul în extensie, cu piciorul în varus ecvin descrie o mișcare de circumducție. La fiecare pas al piciorului bolnav, pentru a putea desprinde vîrful piciorului de pe sol, pacientul e obligat să ridice bazinul de partea hemiplegică.

Reflexele osteotendinoase sînt exagerate, acest fenomen precedînd apariția hipertoniei. Se constată o serie de răspunsuri reflexe anormale, pe care ne mulțumim să le enumerăm, ele fiind descrise la capitolul „Reflexe". La nivelul extremității cefalice sindromul piramidal se poate traduce prin

Scanned with OKEN Scanner

reflexul palmo-mentonier al lui Marinescu și Radovici (1920). La membrul superior se constată semnele lui Hoffman, Tromner și reflexul flexorilor. Aceste fenomene se pot întîlni și la indivizi normali cu hiperreflectivitate, dar atunci cînd sînt bine exprimate, mai ales cînd sînt unilaterale și asociate și cu alte semne de atingere a sistemului nervos ele sugerează suferința fasciculului piramidal. În cazul unei contracturi a flexorilor, extensia pasivă a degetelor provoacă flexie, opoziție și adducție a degetului mare. Un semn mai puțin utilizat a fost descris de Mayer. Mîna pacientului este ținută în mîna examinatorului, în supinație (cu palma în sus). Examinatorul imprimă o flexiune forțată falangelor proximale ale degetelor (în special degetul 3 și 4). În mod normal policele execută o mișcare de adducție și opoziție cu flexie în articulația metacarpofalangiană și extensie în articulația interfalangiană. În leziunile piramidale acest răspuns este absent, ceea ce constituie semnul Mayer. Acest fenomen poate fi întîlnit și la normali, dar în acest caz este bilateral.

La membrul inferior semnul Babinski este cel mai valoros indicator. Extensia halucelui mai poate fi obținută printr-o serie de manevre descrise la capitolul „Reflexe". Alte reflexe patologice indicînd leziunea piramidală sînt caracterizate prin flexia degetelor de la picior (semnele Rossolimo și Mendel-Bechterew).

Caracteristicile pentru sindromul neuronului motor central sînt sinergiile sau sincineziile. Odată cu scoaterea din funcție a fasciculului piramidal, dispare posibilitatea executării mișcărilor izolate ale unui singur segment. În perioada de recuperare funcția fasciculului piramidal respectiv a ariei motorii corticale (aria 4) este preluată de arii corticale zise extrapiramidale (ariile 6 și 8) și în anumită măsură de aria motorie ipsilaterală membrelor paralizate. Ariile motorii extrapiramidale, incapabile de a iniția mișcări izolate, au posibilitatea de a comanda numai mișcări sinergice. La membrul superior se produce o sinergie de flexie (ridicarea umărului, abducția brațului, flexia antebrațului, pronație, flexia degetelor) și o sinergie de extensie (adducția brațului, extensia antebrațului, pronație și extensie sau flexie a degetelor). În momentul în care vrea să imprime unui singur segment o mișcare izolată, pacientul nu reușește deoarece se declanșează întreaga sinergie în care se încadrează mișcarea intenționată. De pildă, încercarea de a flecta antebrațul împotriva unei rezistențe declanșează întreaga sinergie de flexie. De asemenea, pacientul este incapabil de a executa concomitent o mișcare aparținînd sinergiei de flexie și o altă mișcare aparținînd sinergiei de extensie.

Toate mișcările fine ale degetelor au dispărut. Pacientul nu poate extinde sau flecta un deget izolat sau o singură falangă. Nu poate executa concomitent flexia falangei proximale și extensia celorlalte două sau viceversa. Nu poate executa mișcări izolate ale policelui, în special opoziția și pensa polico-digitală. Forța este mai bine conservată proximal decît distal. În cazul cînd la membrul superior se observă o prindere mai accentuată proximală și o conservare a mișcărilor degetelor asociată cu o prindere severă a membrului inferior, se prezumă o ocluzie a arterei cerebrale anterioare sau o leziune situată parasagital paracentral (de exemplu o tumoare cu această localizare). În general în hemiplegie, la membrul superior paralizia predomină asupra extensorilor și supinatorilor, iar la membrul

Scanned with OKEN Scanner

inferior asupra flexorilor coapsei, flexorilor genunchiului și flexorilor dorsali ai piciorului.

Studiul semeiologic al sincineziilor prezintă interes pentru diagnosticul dintre o hemiplegie organică și una funcțională, în aceasta din urmă fenomenele sincinetice fiind absente.

Autorii clasici descriau mai multe tipuri de sincinezii :

a) Sincineziile globale sînt contracții în masă ale musculaturii de partea hemiplegiei, provocate de orice efort, de tuse, căscat etc.

b) Sincineziile de imitație în care membrul hemiplegic execută involuntar o mișcare efectuată voluntar de membrul sănătos. Acest tip de sincinezii sînt mai rare. Un exemplu este constituit de semnul Raimiste : cerînd bolnavului să execute o mișcare de adducție contra rezistentă a coapsei de partea sănătoasă, se observă o adducție sincinetică a coapsei bolnave explicată probabil prin intervenția ariei motorii ipsilaterale (fibre piramidale neîncrucișate). Un fenomen similar a fost descris la membrul superior de Sterling : adducția contra rezistentă a membrului superior sănătos provoacă contracția pectoralului de partea hemiplegică.

c) Sincinezii de coordonare, în care contracția voluntară a unor mușchi ai părții hemiplegice antrenează contracția involuntară a altor mușchi care în mod normal nu intervin în mișcarea pe care subiectul a avut intenția s-o efectueze. În felul acesta se produce una din sinergiile de flexie sau extensie care au fost descrise mai sus. Iată cîteva sincinezii utilizate în special în diagnosticul diferențial cu hemipareza funcțională :

1. Semnul flexiei combinate a coapsei și a trunchiului (Babinski). În momentul în care pacientul încearcă să treacă din decubit dorsal în poziție așezată, coapsa se flectează pe bazin, membrul inferior bolnav ridicîndu-se deasupra planului patului. La membrul sănătos acest fenomen nu se produce din cauza intervenției extensorilor coapsei care fixează membrul inferior pe pat. De partea hemiplegică, posibilitatea acțiunii concomitente a unor mușchi care aparțin sinergiei de flexie și a altora care aparțin sinergiei de extensie este pierdută.

2. Cerem bolnavului să flecteze gamba pe coapsă împotriva unei rezistențe. Se produce o flexie sincinetică a piciorului pe gambă (fenomenul tibialului anterior, descris de Strümpell).

3. Bolnavul fiind în picioare, la aplecarea trunchiului înainte se flectează genunchiul sincinetic (semnul Néri).

4. Cînd bolnavul ridică la verticală membrul superior de partea hemiplegică, degetele care erau în flexie trec în extensie și abducție (Souques).

5. În momentul cînd bolnavul strînge un obiect cu mîna paretică se produce o adducție, flexie și opoziție a policelui (Wartenberg).

6. Flexia activă contra rezistentă a antebrațului paretic provoacă o pronație și flexie a mîinii (semnul pronației al lui Strümpell).

7. Pacientul așezat pe o masă cu picioarele atîrnînd agață degetele de la o mînă cu degetele de la cealaltă și exercită o tracțiune puternică prin abducția brațului. Răspunsul sincinetic constă într-o extensie a gambei de partea paretică (Babinski).

8. Reflexul extensor cvadrupedal (Brain). În momentul cînd pacientul se apleacă înainte ca și cum ar vrea să ia poziția patrupedă, se produce o extensie a membrului superior paretic.

Scanned with OKEN Scanner

Sînt cu atît mai importante cu cît hemiplegia este mai severă. Se poate întîlni un edem moale, alteori dur, al feței dorsale a mîinii. Mîna și piciorul au adesea un aspect cianotic, cu temperatura locală scăzută. Mușchii prezintă un grad moderat de atrofie predominînd la mușchii mici ai mîinii. În hemiplegiile infantile membrele paralizate sînt mai mici decît cele normale.

Vechile explicații date amiotrofiilor din hemiplegie — inactivitatea mușchilor, artropatia scapulo-humerală — sînt insuficiente. În cazul tumorilor parietale, există amiotrofii importante ale musculaturii membrelor și uneori ale jumătății limbii, chiar în absența unui deficit motor accentuat. Este mai probabilă intervenția unei influențe trofice pe care cortexul motor ar exercita-o prin intermediul celulelor cornului anterior. Unii autori descriu leziuni de origine trans-sinaptică ale celulelor din cornul anterior (Botez și Carp, 1966 ; Van Alphen și colab., 1962). Biopsia musculară arată variație în diametrul fibrelor, ocazional fibre atrofice, foarte rare fibre necrotice, numeroase fibre cu nuclei interni. Au fost descrise modificări la nivelul joncțiunii neuromusculare constînd în hipertrofia aparatului subneural cu excrescențe plexiforme sau inelare (Chokroverty, 1976).

Artropatiile sînt frecvente la membrul superior, interesînd mai ales umărul, articulația pumnului și articulațiile degetelor. Se însoțesc de căldură locală și un indice oscilometric crescut.

Pentru diagnosticul unor hemipareze ușoare sînt necesare teste mai sensibile. Proba încheierii sau descheierii unui nasture este foarte utilă dar ea este alterată și în alte tulburări, decît sindromul piramidal (tulburări de sensibilitate, parkinsonism). Tendința la pronație a hemipareticului este pusă în evidență cerînd bolnavului să țină brațele întinse cu palmele în sus în supinație maximă : membrul paretic se așază în pronație. În proba brațelor întinse executată cu ochii închiși, se observă o coborîre lentă a brațului paretic. În proba „mîinii scobite" Garcin (1955) se cere bolnavului să țină antebrațele flectate cu mîinile verticale și în această poziție să execute o răsfirare cît mai energică a degetelor. De partea paretică policele nu poate menține poziția ci trece în adducție și ușoară flexie, determinînd apariția unei cute în palmă. Semnul Barré se caută la bolnavul în decubit ventral ținînd gambele pe coapse în unghi drept : gamba de partea paretică cade mai repede decît cealaltă. În proba Mingazzini se cere pacientului în decubit dorsal să flecteze coapsele pînă cînd genunchiul este îndoit la unghi drept, picioarele rămînînd în pat. Se observă cum membrul paretic alunecă încet pînă se așterne pe pat. Semnul N. Vasilescu se pune în evidență cerînd bolnavului în decubit dorsal să îndoaie genunchii astfel încît călcîiele să se apropie de fese. Mișcarea va fi executată cu oarecare viteză. Se constată că piciorul paretic rămîne în urma celui sănătos. Dimpotrivă în cazul unui sindrom cerebelos sau a unei tulburări de sensibilitate profundă, membrul bolnav se poate deplasa mai repede decît cel sănătos.

De asemenea au valoare pentru diagnosticul unei hemipareze discrete exagerarea unilaterală a reflexelor osteotendinoase, semnul Hoffmann, constatarea unora dintre sincineziile menționate. Este indiscutabil că

Scanned with OKEN Scanner

prezența reflexului cutanat plantar în extensie constituie cel mai sigur indice al suferinței piramidale. În cazuri rare însă, acest semn se găsește și în sindromul parkinsonian.

PARALIZII CEREBRALE FOCALE

În afara sindroamelor clasice de monoplegie crurală, monoplegie brahială și monoplegie facio-lingual, se cunosc paralizii de neuron central limitate la grupuri mai mici de mușchi. Aceste paralizii focale apar după plăgi cranio-cerebrale prin arme de foc, tumori, intervenții chirurgicale asupra focarelor epileptice, accidente vasculare cerebrale. Ele realizează aspecte variate, fiind localizate mai ales distal.

La membrul inferior s-au întîlnit paralizii ale grupului antero-extern al gambei, paralizii izolate ale degetelor, paralizii ale mișcărilor degetelor, piciorului și gambei cu conservarea mișcărilor coapsei. Un caz de tulburări sfincteriene izolate (retenție de urină și incontinență de scaun) a fost observat de Foerster (1936) după leziune bilateral a lobulului paracentral. Același autor întîlnește într-o tumoare a coasei creierului o paralizie a membrului inferior asociată cu paralizia musculaturii abdominale.

La membrul superior s-au constatat paralizii limitate la mînă și degete, uneori numai la degete, uneori numai la cîteva degete. S-au descris cazuri rare de paralizii izolate ale interosoșilor, ale mușchilor extensori sau ale mușchilor flexori ai degetelor.

Paraliziile de neuron central limitate la musculatura proximală sînt excepționale. Foerster citează un caz de prindere izolată a mișcărilor umărului, brațului, antebrațului cu integritatea mișcărilor mîinii și degetelor. În schimb e frecventă asocierea unei monoplegii crurale cu prinderea musculaturii proximale a membrului superior. Cînd un asemenea sindrom se instalează brusc este probabilă ocluzia arterei cerebrale anterioare. Cînd același tablou se instalează progresiv se prezumează o tumoare cu localizare parasagitală paracentrală.

Paraliziile corticale focale pot fi confundate cu paralizii periferice. Paralizia corticală a grupului antero-extern al gambei produce un mers stepat și imită o paralizie de sciatic popliteu extern. Asemenea pacienți operați pentru presupusă hernie de disc s-au dovedit după cîțiva ani purtători ai unei tumori parasagitale. Leziunea de neuron central se trădează prin exagerarea unor reflexe, prezența eventuală a semnelor Babinski și Rossolimo, prezența de sincinezii (incapabil de a flecta piciorul voluntar, bolnavul realizează uneori această mișcare sincinetic în timpul mersului). Pentru leziunea neuronului central pledează și reflexul Berlin (1975). Examinatorul aplică palma pe fața dorsală a piciorului pacientului și percută cu ciocanul fața dorsală a mîinii sale obținînd în caz de leziune piramidală o flexie dorsală a piciorului. Pareza centrală a grupului antero-extern al gambei sugerează o tumoare în regiunea lobulului paracentral. În același timp pune problema de diagnostic diferențial cu debutul peronier al sclerozei laterale amiotrofice, în acest caz clinica și electromiografia arătînd sindromul neuronului motor periferic.

La membrul superior, paraliziile corticale focale imită paraliziile de nerv median, cubital sau radial. Prezența reflexului flexorilor degetelor,

Scanned with OKEN Scanner

a semnului Hoffmann, a unor sincinezii arată natura centrală a deficitului.

În realitate, diagnosticul dintre o paralizie corticală focală și o paralizie periferică este întotdeauna posibil pe baza unui examen minuțios:

1. În perioada de paralizie flască, înainte de apariția reflexelor patologice și a sincineziilor, diagnosticul se bazează pe determinarea foarte precisă a teritoriului muscular paretic. Se examinează toate mișcările posibile, la toate articulațiile. Se va constata că teritoriul paretic nu se suprapune pe acela al unui nerv sau al unei rădăcini. Paraliziile au în general localizare distală, interesînd mușchii inervați de mai mulți nervi și în același timp respectînd mușchii proximali din teritoriul acelorași nervi al căror teritoriu distal este afectat.

2. Se vor căuta reflexele Babinski, Rossolimo, Mendel-Bechterew, Hoffmann, reflexul flexorilor degetelor de la mînă. Se vor căuta sincineziile cunoscute, cerînd bolnavului să exercite cu musculatura neparalizată eforturi energice contra rezistență.

3. După 1—3 săptămîni de la instalarea parezei, atingerile neuronului periferic se traduc prin modificări constatabile la electrodiagnosticul clasic, electromiografie, determinarea vitezei de conducere a trunchiurilor nervoase. Este evident că aceste modificări sînt practic absente în paraliziile de neuron motor central.

DIAGNOSTICUL DIFERENȚIAL AL HEMIPLEGIEI (HEMIPAREZEI)

Nu orice jenă funcțională localizată la o jumătate a corpului constituie o hemiplegie (hemipareză). Hemiplegia, respectiv hemipareza, va fi afirmată numai atunci cînd jena funcțională se datorește unei aboliri sau scăderi a forței musculare. În primul rînd vor fi eliminate hemiataxiile datorite unui hemisindrom cerebelos sau unui deficit de sensibilitate profundă. În aceste cazuri, în timpul mersului se observă un pas hipermetric de partea bolnavă; cerînd bolnavului să ridice rapid brațele înainte și să le oprească brusc în poziție orizontală, se observă cum membrul superior bolnav se ridică deasupra celui sănătos. Examinarea arată fie semne cerebeloase, fie tulburări de sensibilitate profundă rapid decelabile în proba indice-indice efectuată cu ochii închiși cînd pacientul greșește în special la găsirea indicelui de partea bolnavă.

Hemiparkinsonismul se deosebește prin prezența unei forțe musculare normale, reflexele osteotendinoase sînt normale, în timpul mersului lipsește balansul membrului bolnav. Contractura piramidală se evidențiază în special la mișcări pasive rapide, contractura extrapiramidală este prezentă și în mișcările lente. Reflexele de postură sînt exagerate în contractura extrapiramidală. Diagnosticul este dificil în cazurile rare de hemiparkinsonism cu pareză facială sau cu prezența semnului Babinski. Pentru aceste cazuri dificile proba terapeutică cu levopoda, este utilă (vezi capitolul tulburări de tonus). Hemipareza nu va fi confundată cu o hemicoree moale, cu tulburări apraxice localizate la o jumătate a corpului.

Hemiplegia isterică se recunoaște prin absența paraliziei faciale, prin absența modificărilor de reflexe, absența sincineziilor (semnul flexiei combinate a coapsei și a trunchiului, semnul adductorilor Raimiste, feno-

Scanned with OKEN Scanner

menul tibialului anterior Strümpell etc.). În locul mersului cosind, hemiplegicul isteric tîrăște piciorul în urma lui. La unii isterici se întîlnește hemiplegia senzitivo-senzorială, constînd în anestezie a jumătății hemiplegice a corpului, tulburări de vedere și de auz limitate la ochiul și urechea de partea hemiplegiei. Foarte utile pentru diagnosticul hemiparezei funcționale mai sînt :

— Semnul pronației automatice (Babinski). Mîinile bolnavului cu policele în sus și cu fața înăuntru sînt așezate pe palmele examinatorului care le imprimă cîteva mici salturi în sus : mîna hemiplegicului organic se așază în pronație, pe cînd mîna pitiaticului rămîne în poziția dată. Acest fenomen se caută mai simplu așezînd mîinile pacientului în supinație forțată : în caz de hemipareză organică mîna se așază în pronație.

— Semnul retragerii membrului superior. Examinatorul apucă mîinile bolnavului și le ridică în poziția orizontală, apoi stînd de vorbă cu bolnavul, pe neobservate și progresiv dă drumul mîinilor acestuia. În caz de hemiplegie organică mîna bolnavului se desprinde din mîna examinatorului căzînd în jos.

— Semnul Léri : cu o mînă examinatorul menține antebrațul bolnavului în supinație și ușoară flexiune, iar cu cealaltă imprimă o flexiune puternică degetelor și mîinii. La normal se produce o flexie a antebrațului care lipsește în hemiplegia organică. Se va căuta întotdeauna bilateral.

— Semnul pielosului prezent în hemiplegia organică se caută cerînd bolnavului să deschidă gura contra rezistență sau să aplece capul spre piept contra rezistență (examinatorul apasă pe fruntea pacientului).

Inversarea reflexului cutanat plantar este simptomul capital al suferinței fasciculului piramidal. Totuși absența semnului Babinski nu constituie întotdeauna un argument de certitudine pentru natura isterică a unei hemiplegii. Se cunosc cazuri rare de hemipareze mai discrete de origine tumorală, vasculară (mai ales în cadrul sindromului talamic) sau în scleroza în plăci în care semnul Babinski a fost absent. În asemenea cazuri este util examenul minuțios al forței musculare, verificîndu-se păstrarea proporției obișnuite în hemiplegia organică. Se știe că într-o hemipareză organică în care mersul este posibil, forța cvadricepsului este păstrată într-o mare proporție, în contrast cu scăderea masivă a forței flexorilor. Într-o hemipareză în care mersul este conservat, constatarea unui cvadriceps care cedează ușor sugerează existența isteriei.

În general diagnosticul de isterie nu va fi pus decît după investigație foarte completă și de preferință după ce s-a obținut vindecarea bolnavului. Este imprudent a se pune diagnosticul de hemiplegie isterică la un bolnav cu o leziune cardiacă emboligenă, chiar dacă pacientul are fenomene isterice supraadăugate sau dacă semnele „organice" neurologice nu sînt evidente.

DIAGNOSTICUL TOPOGRAFIC AL HEMIPLEGIEI

Localizarea corticală poate fi afirmată atunci cînd hemiplegia se asociază cu convulsii focale, cu afazie, apraxie sau agnozie. Prezența formelor parțiale — monoplegia facială, brahială sau crurală — constituie de asemenea un argument pentru localizarea corticală. S-au semnalat și excepții la regulile de mai sus. Astfel în leziuni talamice stîngi s-au întîlnit tulburări

Scanned with OKEN Scanner

afazice, este adevărat discrete și trecătoare. Monoplegii au fost descrise în mod excepțional în leziuni capsulare și de trunchi cerebral. Astfel în focare capsulare limitate s-a descris o monoplegie facio-linguală (Étienne) și monoplegie brahială (Dejerine). În leziuni ale fasciculului geniculat la nivel peduncular sau pontin s-au întîlnit paralizii supranucleare de nervi cranieni (literatura în Foerster, loc. cit. p. 235—237). Monoplegii brahiale se întîlnesc curent în leziuni ale măduvei cervicale superioare interesînd porțiunea internă a fasciculului piramidal.

Hemiplegia capsulară. Se descrie ca o hemiplegie globală interesînd o jumătate a corpului. S-a spus că spre deosebire de hemiplegia corticală nu are tulburări de sensibilitate și că diferența dintre prinderea mîinii și a piciorului, evidentă în hemiplegia corticală, nu este atît de accentuată în hemiplegia capsulară. Aceste criterii sînt departe de a fi constante, deficitul predominînd asupra membrului superior și în hemiplegia capsulară. Tulburările de sensibilitate lipsesc de foarte multe ori în hemiplegia corticală, ele pot fi prezente în hemiplegia capsulară, atunci cînd leziunea masivă interesează partea posterioară a capsulei unde se află grupate fibrele senzitive. Afirmația că spasticitatea este mai importantă în leziunile capsulare este controversată. Monoplegiile, paraliziile limitate la cîțiva mușchi, sînt caracteristice pentru leziunile scoarței, dar cum s-a arătat în paragraful precedent, în mod excepțional apar și în leziuni subcorticale. Este evident că epilepsia focală și afazia nu se găsesc decît în hemiplegia corticală. Unele mioclonii ale musculaturii paretice ar putea arăta în perioada de instalare a plegiei chiar în leziuni subcorticale, dar odată stabilizată leziunea, ele dispar.

Leziunile capsulare cu extindere posterioară pot determina asociația hemiplegie, hemianestezie, hemianopsie, dar acest tablou poate fi întîlnit și în leziuni corticale.

HEMIPLEGII DATORITE LEZIUNII TRUNCHIULUI CEREBRAL

Caracteristică este prezența unui sindrom altern, constînd din asocierea unei hemiplegii de partea opusă leziunii cu o prindere a unuia sau mai multor nervi de partea leziunii. În cazuri excepționale, sindromul altern se datorește la două leziuni separate și deci nu mai are valoarea localizatoare pentru trunchiul cerebral. Această eventualitate poate fi realizată de metastaze multiple, de lacune vasculare, de plăci de demielinizare în cursul sclerozei multiple. O problemă de diagnostic diferențial de mare urgență este pusă de leziunile expansive cu hernie de lob temporal manifestată clinic printr-un sindrom altern : hemipareză contralaterală și pareză de oculomotor comun (exprimată uneori numai prin midriază) homolaterală. În caz de dubiu, arteriografia carotidiană se impune fără întîrziere.

După nivelul leziunii distingem :

A. HEMIPLEGII PEDUNCULARE (Fig. 80)

a. Sindromul Weber : hemiplegie de partea opusă leziunii, asociată cu paralizia nervului oculomotor de partea leziunii. Leziunea este situată în partea ventrală a pedunculului.

b. Sindromul Benedikt. De partea leziunii : paralizia oculomotorului comun ; de partea opusă leziunii : tremor intențional, mișcări coreo-

Scanned with OKEN Scanner

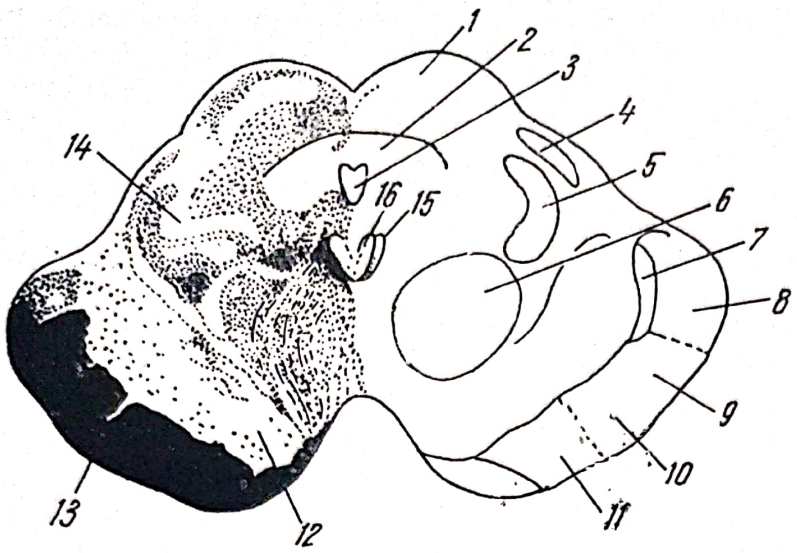

Fig. 80 — Secțiune prin mezencefal.

1 — colicului rostral; *2* — substanța cenușie centrală; *3* — apeductul Sylvius; *4* — brațul colicului rostral; *5* — lemniscul medial; *6* — nucleul roșu; *7* — fibre aberante cortico-bulbare; *8* — fibre parieto-temporo-occipito-pontine; *9* — fibre cortico-spinale; *10* — fibre cortico-bulbare; *11* — fibre fronto-pontine; *12* — substanța neagră; *13* — pedunculul cerebral; *14* — tegmentul; *15* — fasciculul longitudinal medial; *16* — nucleul oculomotorului comun.

atetozice, hemipareză ușoară. Leziunea interesează calota mezencefalică. O simptomatologie similară se găsește în sindromul inferior al nucleului roșu. În sindromul superior al nucleului roșu (Chiray, Foix și Niculescu, 1923) lipsește paralizia nervului oculomotor, simptomatologia constînd din prezența de partea opusă leziunii a unui sindrom cerebelos.

Sindromul zis „al răspîntiei hipotalamice" (Guillain și Alajouanine, 1924) cuprinde:

— o hemipareză discretă;

— mișcări involuntare de tip coreo-atetozic cu atitudine specială a mîinii;

— tulburări importante de sensibilitate în jumătatea corpului predominînd asupra sensibilității profunde;

— tulburări cerebeloase;

— uneori o hemianopsie homonimă sau o cvadranopsie.

Leziunea este situată în regiunea pedunculară înaltă pe care Guillain și Alajouanine o numesc „răspîntia hipotalamică" dar care este desemnată mai corect ca regiunea subtalamică.

În clinică se întîlnește foarte frecvent un sindrom, constînd din:

— hemipareză discretă;

— sindrom cerebelos;

— tulburări moderate de sensibilitate profundă.

Pentru acest sindrom se întrebuințează denumirea de sindrom de arteră talamo-perforată, sindrom superior al nucleului roșu.

B. HEMIPLEGII PONTINE

Sindromul altern Millard-Gubler, constînd din hemiplegie de partea opusă leziunii asociată cu paralizie facială periferică și paralizie de oculomotor extern de partea leziunii, se întîlnește mai ales în tumori sau hemoragii pontine. În schimb infarctele cerebrale, avînd predilecție pentru porțiunea ventrală a punții, se traduc uneori printr-o hemiplegie banală, fără suferință asociată de nervi cranieni, făcînd posibilă confuzia cu hemiplegia prin leziune hemisferică. Pentru originea pontină sînt semnificative

Scanned with OKEN Scanner

eventuala asociere de semne cerebeloase, fenomene dizartrice — care nu pot fi confundate cu afazia — paralizii ale mișcărilor conjugate ale globilor oculari de tip Foville (vezi capitolul oculomotricitate).

În cazul infarctelor pontine s-au descris mai multe forme topografice: sindroame pontine superioare, mijlocii și inferioare, fiecare dintre acestea putînd avea o formă medială și una laterală. Deși numai infarctele mediale dau o hemiplegie evidentă, pentru a nu descompleta descrierea infarctelor pontine vom menționa și localizările laterale.

I. SINDROM PONTIN SUPERIOR

a. Medial (arteră paramediană).

De partea leziunii: ataxie (peduncul cerebelos superior): uneori oftalmoplegie internucleară (fascicul longitudinal medial) uneori sindrom mioclonic.

De partea opusă leziunii: hemiplegie, mai rar simptome din partea lemniscului medial.

b. Lateral (sindrom de arteră cerebeloasă superioară).

De partea leziunii: ataxie a membrelor, cădere de partea leziunii prin leziune a pedunculului cerebelos superior, a feței superioare a cerebelului, a nucleului dințat. Vertij, nistagmus orizontal sau vertical.

De partea opusă se întîlnesc simptome de prindere a tractului spinotalamic și a fibrelor secundare trigeminale după încrucișare: tulburări de sensibilitate a feței și membrelor interesînd modalitățile termică și dureroasă. În același timp se constată tulburări ale sensibilității profunde și vibratorii interesînd mai ales membrul inferior. Hipoacuzie prin leziune a lemniscului lateral.

II. SINDROM PONTIN MIJLOCIU

a. Medial (ramuri paramediane din artera bazilară).

De partea leziunii întîlnim ataxie a membrelor prin leziunea pedunculului cerebelos mijlociu.

De partea opusă leziunii apare o hemiplegie, inclusiv paralizie facială centrală.

b. Lateral (artere circumferențiale scurte).

De partea leziunii se constată tulburări ale sensibilității faciale, mai rar semne trigeminale motorii. Poate exista și o ataxie a membrelor.

De partea opusă leziunii se găsește o hipoestezie termoalgezică.

III. SINDROM PONTIN INFERIOR (Fig. 81)

a. Medial (ramuri paramediane).

De partea leziunii paralizia oculomotorului extern; uneori paralizia privirii spre partea leziunii și ataxie a membrelor.

De partea opusă leziunii, o hemiplegie fără interesarea feței. Uneori semnele homolaterale lipsesc, toată simptomatologia sindromului pontin inferior medial reducîndu-se la o hemiplegie.

b. Lateral (artera cerebeloasă anterioară și inferioară).

De partea leziunii, prinderea nervilor V senzitiv, VII și VIII (surditate, acufene, nistagmus, vertij, vărsături), paralizia privirii spre partea

Scanned with OKEN Scanner

leziunii, ataxie a membrelor (leziunea cortexului cerebelos și a pedunculului cerebelos mijlociu).

De partea opusă: termanalgezie parțială.

C. HEMIPLEGII BULBARE (Fig. 82)

I. Sindromul interolivar (Dejerine)

De partea leziunii: paralizie de hipoglos.

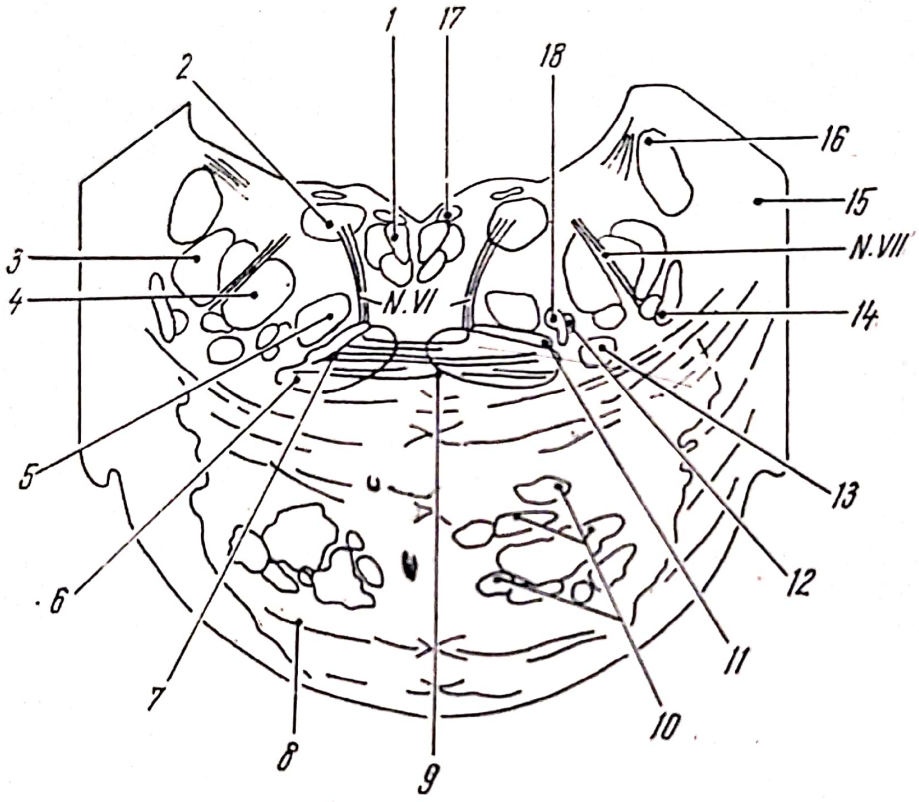

Fig. 81. — Secțiune prin treimea inferioară a punții.

1 — fasciculul longitudinal medial; *2* — nucleul n. abducens; *3* — tractul spinal al n. trigemen; *4* — nucleul n. facial; *5* — tractul tegmental central; *6* — tractul spino-talamic ventral; *7* — lemniscul medial; *8* — fibre ponto-cerebeloase; *9* — fibre trapezoidale; *10* — fibre cortico-spinale, corticopontine, cortico-bulbare; *11* — tractul trigeminal secundar ventral; *12* — lemniscul lateral; *13* — tractul spino-cerebelos ventral; *15* — pedunculul cerebelos mijlociu; *16* — corpul restiform; *17* — genunchiul facialului; *18* — oliva pontină.

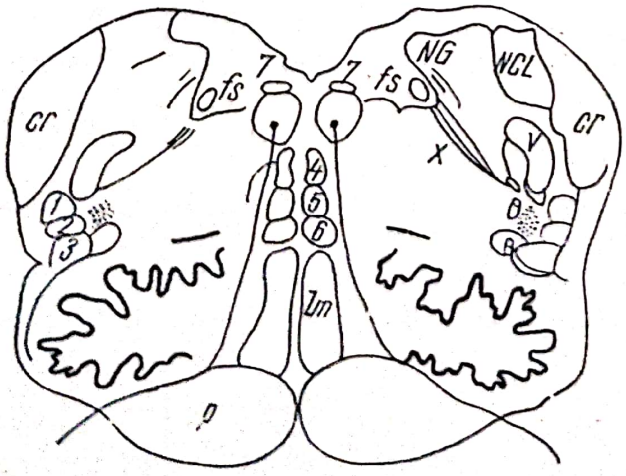

Fig. 82. — Secțiune prin bulb.

1 — fasciculul rubro-spinal; *2* — fasciculul tegmento-spinal lateral; *3* — fasciculul spino-talamic ventral; *4* — fasciculul longitudinal medial; *5* — fasciculul tecto-spinal medial; *6* — fasciculul spino-talamic ventral; *7* — fasciculul longitudinal dorsal; *NG* — nucleul gracilis; NCL — nucleul *cuneatus lateralis*; *cr* — corpul restiform; *fs* — fasciculul solitar; *lm* — lemniscul medial; *p* — piramida.

Scanned with OKEN Scanner

De partea opusă leziunii: hemiplegie (fără interesarea feței), uneori hemianestezie prin prinderea lemniscului medial.

II. Sindroame retroolivare. Există unele neclarități privind sindroamele clasice descrise de Avellis, Schmidt și Jackson. În descrierile inițiale, aceste denumiri au fost aplicate la sindroame pure de nervi cranieni. Sindromul Avellis, paralizie unilaterală palato-laringee, arată suferința nervului vag. Sindromul Schmidt, paralizie unilaterală palato-laringee asociată cu prinderea trapezului și sternocleidomastoidianului, arată suferința nervilor X și XI. Sindromul Jackson cuprinde paralizie unilaterală gloso-palato-laringee asociată cu paralizia trapezului și sternocleidomastoidianului (nervi X, XI, XII). Într-un caz descris destul de vag de Jackson și fără precizări dacă s-a efectuat examenul anatomic, se arată existența unei paralizii palato-gloso-laringee cu o hemiplegie controlaterală.

Sindroamele Avellis, Schmidt și Jackson pot fi datorate unor leziuni ale trunchiurilor periferice sau ale nucleilor nervilor X, XI, XII în teritoriul retroolivar. În acest ultim caz se poate asocia o hemiplegie controlaterală în general discretă. Pornind de la acest fapt, unii autori, depărtîndu-se de la accepțiunea inițială, aplică denumirile de sindrom Avellis, Schmidt și Jackson sindroamelor alterne retroolivare. De aceea e preferabilă înlocuirea sau completarea eponimelor cu denumiri indicînd topografia lezională.

III. Sindromul hemibulbului (Babinski, Nageotte). De partea leziunii: hemiasinergie, lateropulsiune, sindrom Claude Bernard—Horner, prindere vagală. De partea opusă leziunii: hemianestezie termalgezică și hemipareză în general ușoară. Rezultă de aci că tabloul clinic diferă de sindromul lateral al bulbului numai prin adăugarea deficitului hemiplegic. Se datorește ocluziei arterei vertebrale.

IV. Sindromul cervico-medular (subbulbar) Opalski se caracterizează prin:

a. De partea leziunii: o hemipareză (prinderea fasciculului piramidal după încrucișare), un sindrom cerebelos (prinderea fasciculului spino-cerebelos dorsal), o hipoestezie la nivelul feței (leziunea tractului descendent al trigemenului). Uneori se adaugă un sindrom Claude Bernard—Horner.

b. De partea opusă leziunii: hipoestezie termalgezică a trunchiului și membrelor prin leziune a fasciculului spino-talamic.

Tabloul clinic indică o leziune în teritoriul irigat de artera spinală posterioară. Arteriografia efectuată într-un caz (F. R. Videl și colab., 1975) arată ocluzia arterei vertebrale.

V. HEMIPLEGIA CRUCIATĂ

O leziune mică localizată la nivelul încrucișării piramidelor produce paralizia membrului superior de partea leziunii și a membrului inferior de partea opusă. Opinia după care paralizia interesează membrul superior de partea opusă este mai puțin dovedită. Se pot adăuga tulburări de sensibilitate și simptome din partea nervilor cranieni.

Hemiplegia cruciată bulbară poate fi imitată în cazul unor leziuni hemisferice bilaterale. În acest caz afectarea celor două membre nu este

Scanned with OKEN Scanner

simultană. Sub numele de „paralizie încrucișată" Bell (1970), C. Arseni și V. Maretsis (1974) descriu o diplegie brahială prin leziune traumatică cranio-spinală interesînd porțiunea superioară a decusației piramidale.

VI. HEMIPLEGIA SPINALĂ

Este determinată de leziuni interesînd o jumătate a măduvei, situate deasupra umflăturii cervicale. Constă, dintr-o paralizie a membrelor de partea leziunii cu respectarea feței. De cele mai multe ori se adaugă hemianestezie superficială încrucișată și tulburări de sensibilitate profundă de partea leziunii (sindrom Brown-Séquard). Alte simptome atrăgînd atenția asupra localizării medulare sînt: prezența frecventă a unui semn Babinski bilateral, abolirea sau inversiunea reflexelor membrului superior, amiotrofii de tip neuron motor periferic la membrul superior. Se vor căuta cu atenție tulburări de sensibilitate de tip radicular în segmentele cervicale, fără a neglija urechea și tegumentele occipitale (C_2) și gîtul (C_3).

DIAGNOSTICUL ETIOLOGIC AL HEMIPLEGIEI

Pentru diagnosticul etiologic sînt hotărîtoare datele de anamneză privind modul de instalare a hemiplegiei, antecedente îndepărtate (ictusuri cerebrale) sau recente: traumatism, stări febrile, intervenții chirurgicale, antecedente ginecologice. Examenul general este indispensabil, o atenție deosebită revenind examenului cardio-vascular (inclusiv auscultația arterelor carotide la gît, palparea pulsurilor periferice) precum și examenului radiologic pulmonar.

Principalele etiologii ar putea fi încadrate în următoarea schemă:

1. HEMIPLEGII CU INSTALARE BRUSCĂ

Deficitul hemiplegic se completează instantaneu, în cîteva ore, rar în cîteva zile pînă la o săptămînă. În aceste cazuri e aproape întotdeauna vorba de un accident vascular cerebral. Pentru diagnosticul dintre hemoragia cerebrală și infarctul cerebral, puncția lombară este indicatorul cel mai prețios, fără a fi însă infailibil: numai 80% din hemoragiile cerebrale au lichidul cefalo-rahidian sanguinolent (conținutul în sînge va trebui să fie verificat microscopic, 50 hematii pe milimetru cub fiind semnificative). Prin puncții repetate, în cazul unui lichid clar, asociat cu semne clinice de hemoragie (cefalee, redoare de ceafă) se poate mări numărul de diagnostice exacte.

Infarctul cerebral poate fi de origine embolică sau trombotică.

Emboliile pot fi:

a. De origine cardiacă, în fibrilația atrială, stenoza mitrală, infarct miocardic, endocardita bacteriană acută sau subacută, chirurgia cardiacă, endocardite aseptice din boli cașectizante (neoplasme), tumori ale cordului (mixom).

b. De origine extracardiacă. Embolii pornite de la un aterom al aortei, carotidei sau vertebralelor (constarea unui suflu la auscultarea arterelor gîtului e importantă). Emboli pot porni de la un trombus arterial conse-

Scanned with OKEN Scanner

cutiv arteriografiei, traumatismelor sau intervențiilor chirurgicale la nivelul arterelor gîtului. Alteori embolul pleacă de la arterele pulmonare. Embolia paradoxală are punctul de plecare de la o tromboflebită a membrelor inferioare. O embolie cu celule neoplazice poate explica debutul ictiform al unor metastaze cerebrale. Așa zisa „hemiplegie pleurală" a vechilor autori produsă în timpul punctiilor pleurale sau toracotomiilor are probabil la bază o embolie aeriană.

Trombozele arteriale sînt în primul rînd apanajul arteriosclerozei. Mai rar ele se datoresc arteritelor infecțioase (sifilis, tifos exantematic, febră tifoidă, meningită tuberculoasă sau meningite purulente), colagenozice (periarterită nodoasă, lupus eritematos difuz, arterită temporală), traumatismelor arterelor gîtului sau iradierii lor cu raze X. Formarea trombozelor e favorizată de policitemie, leucemie, disglobulinemie, hiperlipemie, administrare de contraceptive orale. Sindromul optico-piramidal caracteristic trombozelor carotidiene constă din cecitate sau ambliopie de partea leziunii și hemiplegie de partea opusă.

Spasmele arteriale se întîlnesc în anevrisme rupte, în migrene (cazuri rare de hemipareze fugace în cursul migrenelor acompaniate).

Hemoragia cerebrală se întîlnește la hipertensivi, în anevrisme sau angioame cerebrale, sindroame hemoragipare (leucemie, pancitopenie, purpură, administrare de anticoagulante), colagenoze. Hemoragii cerebrale se mai pot produce în tumori cerebrale, infarcte cerebrale, în cazuri de tromboflebită cerebrală.

2. HEMIPLEGIILE CU INSTALARE LENT PROGRESIVĂ

În general e vorba de o tumoare sau altă leziune expansivă intracraniană. Deficitul piramidal se accentuează progresiv atît în extindere cît și în intensitate. Începe cu o jenă a mîinii sau a piciorului care se extinde de la extremitate spre rădăcina membrului afectat apoi la restul jumătății corpului. În funcție de natura tumorii această extindere se face în decurs de săptămîni, luni sau ani. Debuturi sau agravări ictiforme se întîlnesc în metastaze sau glioblastoame. Accesele de epilepsie focalizate, uneori generalizate, sînt sugestive, fără a fi specifice pentru leziunile expansive. Uneori după o criză focalizată, membrele care au participat la convulsii prezintă o pareză total sau parțial reversibilă care ar putea fi confundată cu un ictus vascular. Pacientul poate prezenta cefalee, vărsături, edem papilar, dar absența fenomenelor de hipertensiune intracraniană nu infirmă tumoarea. Tulburări psihice, în special dezorientarea în timp sau spațiu, urinatul în pat sau în cameră sînt semnificative. Semne alarmante indicînd o angajare temporală sînt pareza oculomotorului comun de partea leziunii (limitată uneori numai la midriază) precum și bilateralizarea semnelor piramidale prin apariția unei hemipareze homolaterale față de tumoare.

În anumite cazuri tromboza carotidiană poate imita leziunea expansivă atît prin evoluția progresivă cît și prin prezența de tulburări psihice, uneori de fenomene convulsive. Mai caracteristică pentru tromboza carotidiană este prezența în antecedente a unor accidente ischemice tranzitorii precum și agravarea în trepte : producerea bruscă a unui deficit parțial urmat după o perioadă staționară de o nouă agravare. Certitudinea diagnosticului e dată de arteriografie.

Scanned with OKEN Scanner

O formă particulară de hemiplegie cu evoluție lentă a fost individualizată sub numele de sindromul Mills. Deficitul începe în general la membrul inferior și progresează lent extinzîndu-se în decurs de cîțiva ani la membrul superior. În forma tipică fața este cruțată. În perioada de stare se constată o hemipareză spastică cu ușoară atrofie musculară. Uneori apar parestezii de partea hemiplegică, fără tulburări de sensibilitate obiectivă. În general simptomatologia se reduce la o afectare unilaterală a fasciculului piramidal. Urmărirea mai îndelungată a arătat în cîteva cazuri depășirea teritoriului clasic prin prinderea feței, dizartrie, bilateralizare. Evoluția foarte lentă face ca pronosticul vital să fie relativ bun.

Încadrarea nosologică e discutată. Se admite o formă primară alături de forme secundare. Forma primară a fost concepută de Mills ca o hemipareză spinală datorită unei afecțiuni degenerative a fasciculului piramidal care se deosebește de scleroza laterală amiotrofică prin limitarea ei la un fascicul piramidal după degenerarea căruia evoluția se oprește. Cazurile lui Cossa (1952) pledează pentru o origine cerebrală, ele prezentînd pareză facială, atrofie a limbii și maseterului, atrofie corticală severă verificată pneumoencefalografic. Faptul că modificările pneumoencefalografice nu sînt constante, iar atunci cînd apar sînt în general tardive, arată posibilitatea unor forme primitive spinale.

Unii pacienți la care s-a stabilit diagnosticul de sindrom Mills s-au dovedit cu timpul a avea scleroză în plăci, scleroză laterală amiotrofică, malformații ale găurii occipitale. Pentru aceste cazuri se utilizează denumirea foarte discutabilă de sindrom Mills secundar. Un caz studiat de noi (Vlad Voiculescu și A. Stănescu, 1967) s-a dovedit a fi o tumoare infiltrativă a trunchiului cerebral. Considerăm că punerea diagnosticului de sindrom Mills trebuie făcută cu cea mai mare rezervă.

În hemiplegiile cu evoluție lentă e necesară discuția diagnosticului cu o scleroză laterală amiotrofică cu debut unilateral sau cu o scleroză în plăci. Pentru scleroza laterală amiotrofică sînt semnificative semnele clinice și electromiografice de atingere a neuronului motor periferic (amiotrofii, fasciculații, semne de denervare). În scleroza în plăci s-au semnalat forme limitate multă vreme la o hemiplegie (de obicei e vorba de o hemiplegie spinală). În absența unei decolorări a nervului optic se vor căuta semnele de laborator : imunoglobulinele în lichidul cefalorahidian, semnele de atingere infraclinice a nervului optic (timpul de conducere retino-cortical).

DIAGNOSTICUL ÎN FUNCȚIE DE CONTEXTUL ETIOLOGIC

În cazul unui traumatism cranian hemiplegia se datorește unei contuzii cerebrale, unui hematom intracrainan (vezi capitolele respective), unei tromboze posttraumatice de carotidă. În mod excepțional, la copii cu traumatisme cerebrale, s-au semnalat deficite motorii rapid reversibile, legate probabil de un spasm arterial (C. Haas și colab., 1975).

În cazul hematomului subdural, traumatismul de obicei discret, produs cu mai multă vreme înaintea constituirii deficitului, poate fi ignorat de bolnav, ceea ce face necesar ca examinatorul să se informeze de la pacient sau aparținători.

Prezența hematoamelor posttraumatice este sugerată de un sindrom de agravare care de cele mai multe ori este separat de momentul traumatismului

Scanned with OKEN Scanner

printr-un interval numit după autori „liber", „lucid" sau „remisiv". Accentuarea tulburărilor de conștiență și a deficitului neurologic ca și apariția unei inegalități pupilare sînt semne de alarmă. În hematoamele subdurale tardive, simptomatologia e discretă, hemipareza de multe ori ușoară contrastează cu alterarea stării de conștiență. Alte simptome semnificative sînt cefaleea, redoarea cefei, Babinski bilateral, pareze oculare, lichid cefalorahidian xantocromic.

Noțiunea unei stări febrile care precedă hemiplegia cu cîteva ore sau puține zile atrage atenția spre o encefalită virotică, uneori o encefalită herpetică. În cazul unei stări febrile prelungite se vor discuta endocardita bacteriană subacută, colagenozele, abcesul cerebral, meningita bacilară, empiemul subdural.

Instalarea unei hemiplegii — adesea însoțită de convulsii jacksoniene — la scurt timp după o naștere, un avort, o intervenție chirurgicală, indică posibilitatea unei tromboflebite corticale.

În mod excepțional în cursul unor afecțiuni metabolice cum sînt hipoglicemia, uremia, hiponatremia s-au semnalat deficite localizate hemiparetice, în general reversibile. Ele se asociază și cu semne de suferință cerebrală difuză, respectiv tulburări psihice.

După crize convulsive focale localizate la o jumătate a corpului se poate instala o hemiplegie postcritică, de obicei trecătoare, care impune însă stabilirea cauzei accesului epileptic.

BIBLIOGRAFIE

Arseni C., Maretsis M. — *Phronesis*, 1974, 202—207.
Bell H. S. — *J. Neurosurg.*, 1970, 33, 376—380.
Botez M. I., Carp N. — *Acta neurol.-psychiat. hellen.* 1966, 5, 79—96.
Chiray M., Foiy Ch., Nicolesco I. — *Ann. Méd.*, 1923, 14, 173.
Chokroverty S., Reyes G., Rubino F., Barron K. — *Arch. Neurol. (Chic.)*, 1976, 33, 104—110.
Cossa P., Lombard P., Martin P. — *Rev. neurol.*, 1952, 84, 327—330.
Foerster O. — Motorische Felder und Bahnen. În : „Handbuch der Neurologie" (ed. *Bumke O., Foerster O.)*, vol. VI, Springer, Berlin, 1936, p. 1—357.
Foix Ch., Levy M. — *C. R. Soc. Biol. (Paris)*, 1927, 1, 168—169.
Garcin R. — *Rev. neurol.*, 1955, 93, 143—149.
Guillain G., Alajouanine Th. — *Presse méd.*, 1924, 1 013.
Haas D., Pineda C., Lourie H. — *Arch. Neurol. (Chic.)*, 1975, 32, 143—149.
Marinesco G., Radovici A. — *Rev. neurol.*, 1920, 236—240.
Vidal F. R., Guirbau M., Domengo G., Puigros A. — *Rev. Neurol. (Barcelona)*, 1975, 3, 11—16.
Voiculescu V., Stănescu A. — *Neurologia (Buc.)*, 1967, 12, 527—532.

B. PARAPLEGIA PRIN LEZIUNE A NEURONULUI MOTOR CENTRAL

V. VOICULESCU

Paralizia membrelor inferioare apare atît în leziunile neuronului motor periferic cît și în cele ale neuronului motor central. În capitolul de față ne vom ocupa numai de paraplegiile consecutive suferinței neuronului

Scanned with OKEN Scanner

motor central. În majoritatea cazurilor leziunea este situată la nivelul măduvei; într-o proporție mai mică de cazuri paraplegia are la bază o suferință encefalică.

I. PARAPLEGIA SPINALĂ

Pornind de la starea tonusului muscular, autorii clasici au descris două aspecte: paraplegia spastică și paraplegia flască.

PARAPLEGIA SPASTICĂ

De la Babinski se descriu două tipuri deosebite, după cum spasticitatea predomină asupra mușchilor extensori sau asupra celor flexori.

Paraplegia în extensie prezintă un mers caracteristic. Membrul inferior se deplasează dintr-o bucată, flexiunea genunchiului este redusă sau absentă, piciorul tinde să rămînă lipit de podea. Pașii sînt micșorați, uneori piciorul descrie un arc de cerc. În momentul cînd pășește, pacientul înclină trunchiul de partea opusă (mers galinaceu). În forme accentuate de paraplegie se produce un echinism al piciorului; contracția adductorilor face ca genunchii să vină în contact. Deficitul de forță musculară predomină asupra mușchilor scurtători ai membrului inferior: flexorii gambei pe coapsă, flexorii dorsali ai piciorului. În schimb forța cvadricepsului și a mușchilor posteriori ai gambei este neașteptat de bine conservată în raport cu gradul tulburărilor de mers. Se constată toate semnele caracteristice leziunii piramidale: reflexele osteotendinoase sînt exagerate, există clonus al rotulei și piciorului, semnele Babinski și Rossolimo sînt prezente, reflexele cutanate abdominale și cremasteriene sînt de regulă abolite.

PARAPLEGIE ÎN FLEXIE

În cazul leziunilor medulare evolutive, paraplegia tinde să treacă din extensie în flexie. La leziunile piramidale care explică paraplegia în extensie se adaugă leziuni ale fibrelor vestibulo-spinale și ale altor căi facilitatoare ale reflexelor miotatice. Alteori paraplegia în flexie apare la pacienți cu secțiuni medulare instalate brusc, după trecerea fazei de flaciditate.

După Babinski, paraplegia în extensie e consecutivă exagerării reflexelor miotatice (osteotendinoase) iar paraplegia în flexie rezultă din exagerarea reflexelor cutanate, în special a reflexului de triplă flexie (flexia piciorului pe gambă, a gambei pe coapsă, a coapsei pe bazin).

În paraplegiile în flexie, forța musculară este practic abolită. Reflexele tendinoase sînt mai puțin exagerate decît în paraplegia în extensie. În schimb, fenomenul de triplă flexie este provocat de cea mai ușoară stimulare a tegumentelor, uneori se declanșează spontan.

Reflexul „în masă" întîlnit în leziuni medulare grave constă în asocierea fenomenului de triplă flexie cu contracția musculaturii abdominale, evacuarea vezicii urinare și uneori a rectului, transpirație, eritem reflex și răspuns pilomotor dedesubtul nivelului lezional. Uneori se adaugă priapism și ejaculație.

Scanned with OKEN Scanner

PARAPLEGIA FLASCĂ

Apare ca fenomen inițial în secțiuni complete ale măduvei cu instalare bruscă. Alteori apare în stadiul terminal al paraplegiilor spastice ca urmare a întinderii leziunilor atît în plan transversal, ducînd la întreruperea căilor nervoase care leagă encefalul cu măduva, cît și în sens longitudinal ducînd la scoaterea din funcție a arcurilor reflexe din segmentul medular izolat.

În general, paraplegia flască se însoțește de tulburări sfincteriene și alte manifestări vegetative grave. Descrierea șocului spinal este redată la capitolul traumatismelor medulare.

II. PARAPLEGII PRIN LEZIUNE ENCEFALICĂ

PARAPLEGII PRIN LEZIUNI BILATERALE ALE LOBULULUI PARACENTRAL

Reprezentarea motorie a membrului inferior, situată în cortexul paracentral, poate fi lezată în tumori cerebrale (meningioame ale coasei creierului), în ramolismente bilaterale ale teritoriului arterei cerebrale anterioare, în tromboflebite ale sinusului longitudinal superior, în traumatisme ale vertexului.

PARAPLEGII PONTINE

Leziuni bilaterale ale piciorului punții pot interesa numai fibrele piramidale destinate membrelor inferioare. Asemenea leziuni sînt posibile în infarcte pontine, în teritoriul ramurilor paramediane ale arterei bazilare, în leziuni demielinizante ale punții (mielinoliza pontină).

PARAPLEGIA PRIN LEZIUNI DISEMINATE CEREBRALE

Exemplul cel mai tipic este oferit de arterioscleroza cerebrală. Deficitul membrelor inferioare se instalează uneori prin mici ictusuri succesive, urmate de hemipareze trecătoare. Astfel, parapareza apare ca urmare a unei duble hemipareze cu predominanță asupra membrului inferior. Alteori, parapareza se instalează progresiv, fără episoade ictiforme. Mersul e caracteristic, cu pași mici. În forme înaintate, mersul e imposibil; în unele cazuri se ajunge la paraplegie în flexie. Examenul anatomic arată prezența de leziuni diseminate sub forma de mici cavități (lacune) răspîndite în substanța albă a centrului oval, a capsulei interne, a trunchiului cerebral.

FORMA PARAPLEGICĂ A ENCEFALOPATIILOR INFANTILE

În 1862, Little descrie sub numele de rigiditatea spastică congenitală a membrelor o afecțiune legată de prematuritate sau anoxie la naștere. Pareza spastică interesează uneori cele patru membre cu predominență asupra celor inferioare, alteori este limitată la membrele inferioare. Se asociază uneori un deficit psihic.

Diagnosticul dintre paraplegia cerebrală și cea spinală se bazează pe anamneză și pe examenul clinic. La un pacient în vîrstă cu arterioscleroză, anamneza va insista asupra unor episoade ictiforme de hemiplegii

Scanned with OKEN Scanner

trecătoare, de fenomene dizartrice sau disfazice, asupra tendinței la plîns involuntar. Tot pentru localizarea cerebrală pledează crizele comițiale. Se vor cerceta simptomele de neuron motor central la extremitatea cefalică : reflexul palmo-mentonier, reflexul bucal Toulouse, reflexul nazopalpebral, reflexul maseterin. Simptome de leziune piramidală pot fi găsite și la membrele superioare.

În leziuni parasagitale se poate observa un deficit al mușchilor proximali ai membrelor superioare.

C. PARAPLEGII DE ORIGINE ENCEFALICĂ

C. ARSENI, M. MARETSIS

Prin paraplegie definim paralizia celor 2 membre inferioare ; aceasta poate lua naștere fie prin lezarea creierului, fie prin lezarea măduvei spinării sau a rădăcinilor acesteia. În lucrarea de față ne vom ocupa numai de paraplegia de origine encefalică care este mai rară decît aceea de origine mieloradiculară. Sindromul de paraplegie encefalică se datorează unei leziuni bilaterale a lobului paracentral, sediul reprezentării motorii a membrului inferior, sau unei distrugeri a fibrelor piramidale care coboară din lobulii paracentrali spre măduvă. Amintim succint că *lobulul paracentral* este situat pe fața internă a hemisferului, reprezentat de un mic teritoriu pătrat al frontalei ascendente ; limitat înainte de șanțul prerolandic și de șanțul paracentral ce-l separă de frontala internă ; în jos și înapoi este limitat de scizura caloso-marginală (Paturet, 1964).

În bulb fibrele membrelor inferioare la nivelul decusației sînt situate inferior față de cele ale membrelor superioare. La nivel bulbar deci somatotopia motorie este inversă celei de la nivelul cortexului, cu alte cuvinte — homusculul este în poziție normală.

Formele etiologice ale paraplegiei cerebrale, cele mai frecvente, sînt după cum urmează :

1. PARAPLEGIA CEREBRALĂ TUMORALĂ

a) **Meningiomul** parasagital situat la nivelul lobului paracentral poate produce sindromul de paraplegie spastică lent și progresiv prin comprimarea ambilor lobi paracentrali ; uneori poate să producă chiar tetrapareză sau tetraplegie. Cel mai frecvent debutează cu crize jacksoniene în membrul inferior (Bagdasar și Arseni, 1951). *Gliomul* de lob paracentral de asemenea poate să producă deficit motor al membrelor inferioare. În tumorile cerebrale cu evoluție lentă sindromul paraplegic determinat de sediul paracentral al leziunii adeseori se pretează la confuzii cu paraplegia spinală. Astfel unii bolnavi purtători de meningiom parasagital paracentral au fost explorați inutil la nivel spinal. Gautier și Smith (1970) citează un caz de meningiom de coasă la nivel paracentral cu tetrapareză care în mod eronat la început a fost explorat cervical pentru spondiloză.

Dar tumorile acționează nu numai prin comprimarea directă a căilor piramidale din lobii paracentrali, ci și pe cale indirectă prin interesarea

Scanned with OKEN Scanner

vascularizației acestei regiuni și anume a circulației venoase de întoarcere de la nivelul sinusului venos longitudinal superior. Astfel Kalbag și Woolf (1967) citează un caz de metastază de carcinom bronșic al coasei ce obstrua sinusul longitudinal superior în 1/2 anterioară din 1/3 posterioară a acestui sinus, producînd pacientului greutate în mers și cefalee. De asemenea meningioamele de coasă ce invadează sinusul venos dural longitudinal superior înapoia venei rolandice pot produce parapareze sau paraplegii spastice cerebrale. Paraplegii se pot întîlni în angioame bilaterale de lob paracentral (Arseni și Decu, 1979), de asemenea în chisturi la acest nivel (Arseni, 1979).

2. PARAPLEGII CEREBRALE TRAUMATICE

Se produc prin comprimarea și lezarea directă a lobilor paracentrali de către fracturile înfundate ale bolții craniene în vertex sau prin lezarea sinusului longitudinal superior în 1/3 posterioară (Arseni și Maretsis, 1974). În asemenea situații examenele clinice și paraclinice conduc treptat la un diagnostic pozitiv al paraplegiei cerebrale traumatice. Există și situații de politraumatisme cu leziuni asociate : spinale, renale plus cele cerebrale cînd diagnosticul este destul de dificil și numai un discernămînt clinic minuțios va conduce la o atitudine medicală corectă ca în cazul nostru mai sus citat (1974).

De asemenea traumatismul ar putea acționa și la nivelul decusației piramidale bulbare unde lezarea porțiunii inferioare a acesteia ar putea produce parapareză tranzitorie, eventualitate ce ar putea lua naștere prin hiperflexia capului și comprimarea instantanee a bulbului de apofiza odontoidă înaltă sau de marginea osoasă a foramen magnumului. Clinic, asemenea eventualități am descris numai pentru membrele superioare (Arseni și Maretsis, 1974). În traumatisme Mme Athanasio-Benisty (1918) a descris 3 tipuri de paraplegii : a) Paraplegie de ordin paralitic (adică flască) ; b) Paraplegie cu incoordonare și asinergie prin interesarea simultană a ariei postcentrale a lobului paracentral ; c) Paraplegie spasmodică cu contractură și incoordonare.

3. PARAPLEGIE CEREBRALĂ PRIN TROMBOZA SINUSULUI LONGITUDINAL SUPERIOR

Pe lîngă tabloul clinic acut cu febră, semne de stază venoasă, edem dureros al părților moi, semne de HIC se mai adaugă semne de suferință cerebrală cu crize jacksoniene crurale și paraplegie ; cînd tromboza se extinde și la venele cerebrale tabloul se complică — cu devierea conjugată a lobilor oculari, hemianopsie omonimă, afazie, tulburări psihice etc. Asemenea situații se întîlnesc mai ales la copii cu otite (Arseni și colab., 1965).

4. PARAPLEGIA CEREBRALĂ SENILĂ

Este forma paraplegică sau paraparetică a pseudobulbarismului. Pe lîngă deficitul de motilitate al membrelor inferioare constatăm și alte semne ca : tulburări de deglutiție, tulburări de fonație, rîs și plîns spasmodic, tulburări psihice etc.

Scanned with OKEN Scanner

5. PARAPLEGIA CEREBRALĂ INFANTILĂ

Se întîlnește la copii cu encefalopatii la care tulburările de motilitate predomină asupra membrelor inferioare. O examinare clinică minuțioasă scoate în evidență că de fapt paraplegiile sînt diplegii cerebrale fiindcă se găsesc semne deficitare și la membrele superioare, la nivelul musculaturii feței plus întîrziere în dezvoltarea psihică. Fibrele piramidale pentru membrele inferioare, pornite de sus, din lobul paracentral, au o traiectorie mai lungă, înconjurînd ventriculul lateral complet pînă ce ajung în capsula internă, în comparație cu fibrele piramidale pentru față și membrele superioare care au un traiect mai scurt. Dilatația ventriculară din hidrocefalia infantilă acționează preponderent asupra fibrelor lungi piramidale destinate membrelor inferioare, ceea ce ar explica deficitul motor mai accentuat la acest nivel, adică paraplegia, după Yakovlev (1947).

Diagnosticul diferențial al paraplegiilor cerebrale se face mai întîi cu: a) *paraplegia spinală*; la aceasta din urmă se asociază tulburări de sensibilitate cu topografie netă, de asemenea semnele clinice de acompaniament sînt diferite față de semnele cerebrale pe care le-am enunțat la fiecare formă. Există uneori în paraplegii cerebrale și tulburări vezicale asociate prin leziunea lobulului paracentral, simulîndu-se foarte bine paraplegiile spinale; b) *paraplegia isterică* este fără modificări de reflexe, nu are tulburări sfincteriene și are la bază un stres psihic, uneori acuză anestezii masive în ciuda absenței semnelor obiective; c) *impotența funcțională a membrelor inferioare*, fără deficit de forță musculară nu constituie o paraplegie. Astfel de situații întîlnim în *tabes*, *sindrom cerebelos*, tulburări de *echilibru*, *poliartrite* și *osteoporoze dureroase* care duc la tulburări de mers, dar nu sînt paraplegii, nici cerebrale nici spinale.

De asemenea în tulburările psihice din leziunile frontale există tulburări funcționale la nivelul membrelor inferioare prin fenomenul de inhibiție sau lipsă de inițiativă pentru orice fel de mișcare — fără să fie o deficiență neuromusculară organică. De asemenea putem întîlni *apraxia mersului* în leziunile frontale care deși apare ca o tulburare în mers nu este o paraplegie.

BIBLIOGRAFIE

Arseni C., Maretsis M. — *Viața med.*, 1974, *21*, 12, 555—558.

Arseni C., Maretsis M. — *Seara med. Neuro-cir. (Sao Paulo)*, 1977, *6*, 2, 131—135.

Arseni C., Petrovici I., Nash F., Cunescu V.— Bolile vasculare ale creierului și ale măduvei spinării, Edit. medicală, București, 1965.

Athanasio-Benisty (Mme) — Les lesions de la zone rolandique par blessure de guerre. Contribution à l'étude clinique de localisation cérébrale, Thèse, Paris, 1918.

Bagdasar D., Arseni C. — Traité de neurochirurgie, Edit. Acad. R. P. R., București, 1951.

Gautier-Smith P. C. — Parasagital and Falx Meningiomas, Butterworths, Londra, 1970, 162 p.

Kalbag R. M., Woolf A. L. — Cerebral Venous Thrombosis, Oxford University Press, Medical Publications, Londra, 1967, 234 p.

Paturet G. — Traité d'Anatomie Humaine, vol. IV (Système Nerveux), Masson et Cie, Paris, 1964, 274 p.

Yakovlev (1947) — Cit. de Benini și Krayenbühl în *Schweiz. med. Wschr.*, 1969, *99*, 17, 621—630.

Scanned with OKEN Scanner

VIII

SINDROMUL NEURONULUI MOTOR PERIFERIC

MARIA IONESCU-DRINCĂ

Calea motorie este constituită din două sisteme neuronale: Sistemul neuronilor motori centrali alcătuit din pericarionii situați în majoritate în girusul frontal ascendent — 60% — dar și în alte cîmpuri frontale, lob parietal și structuri extrapiramidale și ai căror axoni alcătuiesc căile corticospinale (piramidale) și corticonucleare geniculate. Acest sistem este conectat cu:

Sistemul neuronilor motori periferici care reprezintă singura cale eferentă a actului motor, denumită de Sherrington „calea finală comună". Pericarionii sînt situați în cornul anterior al măduvei și în nucleii motori ai nervilor cranieni. Axonii neuronilor motori periferici din măduvă trec prin rădăcinile anterioare apoi prin plexuri și trunchiuri nervoase periferice și ajung la sinapsa neuromusculară. În cazul neuronilor motori periferici cranieni sistemul este mai simplu și constă numai în nervul motor.

Pericarionii neuronului motor periferic sînt reprezentați de celulele radiculare anterioare sau motoneuronii alfa, neuroni relativ mari — 130 microni — și aranjați în cornul anterior în coloane ce se întind pe mai multe segmente spinale, fiecare corespunzînd unui grup de mușchi cu funcțiuni comune. Studiul grupării neuronilor motori în măduvă (Marinescu și Parhon, 1904; Bok, 1928; Elliot, 1945 și Sharrard, 1955) au arătat că celulele ganglionare motorii ale mușchilor paravertebrali sînt găsite în grupele celulare anteromediane și cele corespunzătoare mușchilor trunchiului și extremităților în grupele celulare anterolaterale. Flexorii sînt inervați de coloanele situate medial și caudal față de mușchii extensori corespunzători. În general, cu cît un neuron este situat mai lateral în cornul anterior, cu atît mușchii inervați de el sînt situați mai distal, ceea ce explică în parte distribuția distală a paraliziilor și atrofiilor în boala neuronului motor (scleroza laterală amiotrofică).

Pericarionii fac sinapsa cu:

— fasciculele piramidale sau cortico-spinale, fie direct, fie prin intermediul unor celule intercalare;

— fasciculele reticulospinale directe sau încrucișate cu efecte facilitatorii sau inhibitorii provenind din substanța reticulată, care la rîndul ei

Scanned with OKEN Scanner

primește impulsuri de la scoarța cerebrală, nucleii extrapiramidali, cerebel, nucleii vestibulari;

— fasciculele olivou-, tecto-, rubro-spinale;

— componenta aferentă a reflexului miotatic adusă din ganglionii spinali pe calea rădăcinilor posterioare. Alte fibre radiculare posterioare acționează asupra motoneuronului prin intermediul neuronilor intercalari.

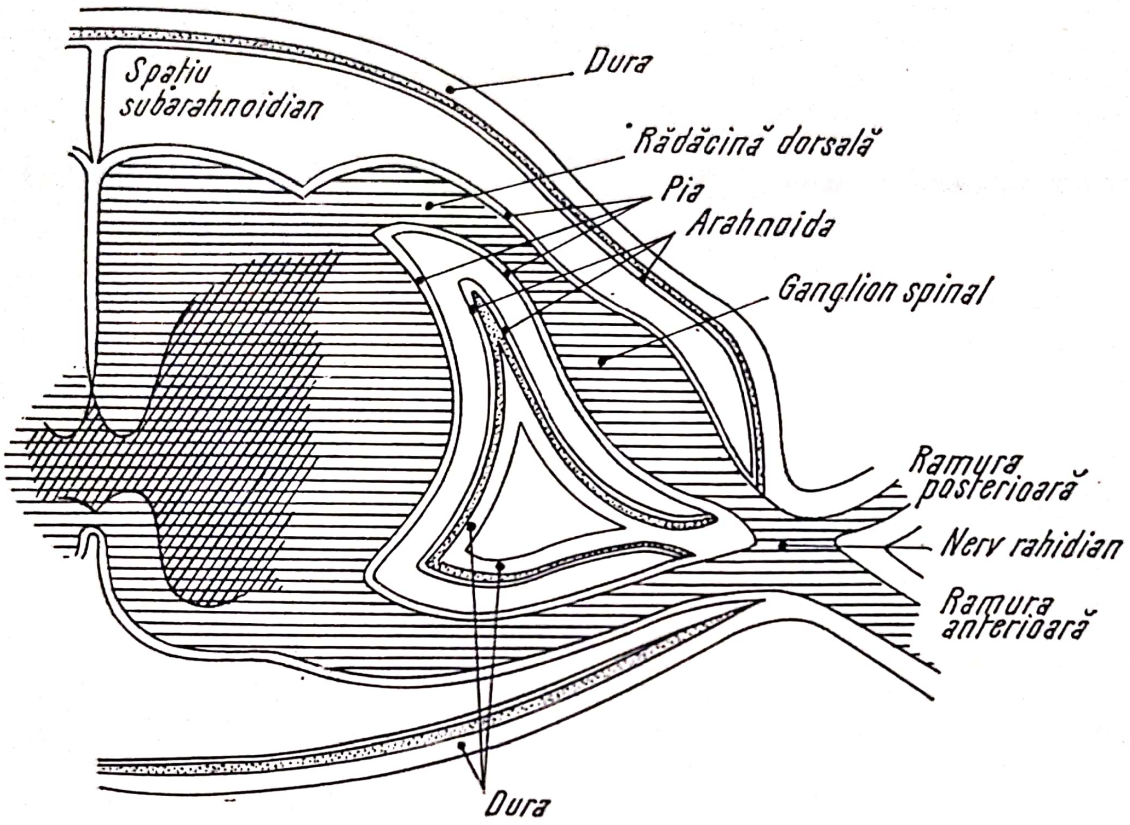

Fig. 83. — Secțiune transversală prin măduvă, ilustrînd formarea nervului rahidian și raporturile meningelui (prezentare schematică după *F. A. Mettler*, Neuroanatomy. C. V. Mosby, St. Louis, 1948).

Axonii fiecărui grup de celule motorii din cornul anterior părăsesc măduva prin rădăcina anterioară care traversează spațiul subdural și iese din dura mater printr-un orificiu situat în apropierea celui al rădăcinii posterioare, în vecinătatea ganglionului spinal. Rădăcinile unei perechi date merg alăturat într-o teacă fibroasă comună, dar fiecare rămîne învelit în propria sa teacă pio-arahnoidiană ce comunică cu spațiul subarahnoidian și este scăldat în lichid cefalorahidian. Rădăcinile anterioare și posterioare ale unui segment spinal fuzionează pentru a forma nervul spinal (rahidian) care este mixt: motor și senzitiv și care părăsește canalul vertebral prin foramenul intervertebral. Această parte a nervului spinal este denumită nervul funicular (Sicard și Forestier) și este particular de vulnerabilă la modificările osoase. După foramenul intervertebral fiecare nerv spinal se divide în: — un ram posterior care se distribuie la pielea și mușchii posposteriori ai gîtului și trunchiului și: — un ram anterior, între care ramurile anterioare ale nervilor spinali cervicali, I-ul toracal și cele lombare și sacrale se anastomozează pentru a forma trunchiurile primare ale plexurilor, în timp ce ramurile anterioare ale nervilor spinali toracici formează nervii intercostali (fig. 83).

Scanned with OKEN Scanner

Un singur neuron motor periferic împreună cu fibrele musculare pe care le inervează alcătuiește o unitate motorie (Sherrington, 1925). Numărul de fibre musculare ale unei Unități Motorii (U.M.) este invers proporțional cu gradul de precizie al mișcării; astfel la gastrocnemius aproximativ 2 000 fibre, la biceps brahial cîteva sute și mușchi ocular 5 fibre. Suprafața de secțiune a teritoriilor U. M. este aproape circulară și cu un diametru de 5—11 milimetri (Buchtal, 1959).

Fibrele unei U. M. se intrică cu unitățile motorii vecine, existînd o suprapunere a teritoriilor U. M. individuale. Conceptul de „subunități motorii", formulat de Wolfhart în 1949, rămîne valabil pentru mușchiul uman denervat parțial în boala neuronului motor. Fibrele musculare ale unei U. M. sînt uniforme în proprietățile lor fiziologice, metabolice și histochimice — ca tipologie de fibră — și aceste caracteristici ar fi controlate de motoneuronul periferic alfa, printr-o serie de „factori" ipotetici (excitator, trofic, determinant al tipului de fibră, formator al joncțiunii neuromusculare și alții) și care cu excepția factorului excitator considerat a fi acetilcolina, ar fi transportați către fibre de proteine sau mici molecule cu patternuri diferite (Engel, 1973). Astfel ar putea fi determinați chiar motoneuroni alfa tip I și tip II corespunzînd la/și determinînd cele două tipuri de bază, de fibre musculare (Engel, 1971), postulîndu-se și celule Schwann de tip I și tip II. Totuși Campa și Engel (1971) au arătat că celule de tip alfa mai mari de 30 microni, uniforme histochimic, corespundeau atît tipului I cît și tipului II de U. M.

Consecința acestui aranjament este că factorii nocivi pot leza unitatea motorie fie la nivelul neuronului motor periferic, cînd suferă toate componentele sale, fie la nivelul sinapselor neuromusculare sau la nivelul fibrelor musculare însăși. Engel propune clasificarea bolilor unității motorii în:

— „Boli ale unității motorii *in toto*", în care se postulează că este interesat motoneuronul periferic alfa. Leziunea poate avea expresie histologică — scleroza laterală amiotrofică, neuropatia Charcot-Marie — sau are numai expresie funcțională asupra unor factori trofici, soma motoneuronului rămînînd structural normală — distrofia miotonică, hipotonia congenitală benignă, boala sîmburelui central *(central core)*, atrofia corticosteroidă, cașecsia.

— „Boli ale unității motorii *in portione*" mai corect din punctul de vedere al limbii latine decît „in portio" cum se exprimă Engel, cu două varietăți majore: neuropatice și miopatice. „Neuropatiile in portione" sînt acelea în care numai unele ramificații ale neuronului motor periferic sînt afectate, iar „Miopatiile in portione" sînt acelea în care numai anumite fibre ale U. M. degenerează dintr-o cauză nelegată de o anormalitate neurală, ci de fibra musculară însăși.

Neuronul motor periferic poate fi lezat atît la nivelul sistemului nervos central — măduva spinării — cît și în componentele sale periferice: rădăcini, nervi periferici, dînd un tablou simptomatic legat de funcțiile multiple și complexe: motilitatea în toate formele ei, tonusul muscular, troficitatea mușchiului, reflectivitatea tendinoasă. Făcînd abstracție de diferențele legate de topografie, tabloul simptomatic este în mare același indiferent de sediul leziunii.

Scanned with OKEN Scanner

TABLOUL CLINIC AL SINDROMULUI DE NEURON MOTOR PERIFERIC

1. PARALIZII ȘI PAREZE

Se pun în evidență prin studierea mișcărilor voluntare și determinarea forței de contracție musculară contra rezistență. Se ține seama de variațiile individuale în forța musculară date de constituție, antrenament, ocupația bolnavului, asimetriile fiziologice între cele 2 părți depinzînd dacă pacientul este dreptaci sau stîngaci. Trebuie să se determine gradul, caracterul și distribuția paraliziilor. Paralizia poate interesa un mușchi, mai mulți mușchi inervați de un nerv, un grup de mușchi depinzînd de un anumit segment al măduvei spinării, sau o întreagă sau mai multe extremități. Evaluarea variatelor mișcări și a forței musculare cere un examen detaliat și cunoștințe asupra funcției mușchilor individuali, asupra acțiunii combinate a grupelor musculare în executarea mișcărilor și acțiunilor coordonate ca și asupra inervației tronculare și segmentare ale fiecărui mușchi (tabelul VII).

TABELUL VII

Inervația și funcțiile motrice ale principalilor mușchi

Mușchi	Nerv	Rădăcină spinală	Acțiune
Trapezius	N. accesoriu	Rădăcina spinală a perechii XI	Ridică umărul, adduce scapula
Sternocleido-mastoideus	N. accesoriu	Rădăcina spinală a perechii XI	Înclinarea capului de aceeași parte, cu rotație de partea opusă
Pectoralis major	Plex brahial		
Porțiunea claviculară		C_5, C_6	Adducția brațului ridicat
Porțiunea sternocostală		C_7 C_8, T_1	Adducția și coborîrea în față a brațului
Serratus anterior	Plex brahial	C_5, C_6, C_7	Fixarea scapulei în timpul împingerii înainte a brațului
Romboideus	Plex brahial	C_4, C_5	Ridicarea și fixarea scapulei
Supraspinatus	Plex brahial	C_4, C_5, C_6	Inițierea abducției brațului
Infraspinatus	Plex brahial	(C_4), C_5, C_6	Rotația externă a brațului
Latissimus dorsi	Plex brahial	C_6, C_7, C_8	Adducția brațului orizontal, rotat extern; tuse
Deltoideus	N. axilar (circumflex)	C_5, C_6	Ridicarea laterală și în față a brațului la orizontală
Biceps brachialis	N. musculocutan	C_5, C_6	Flexia antebrațului supinat
Tripces brahioradialis	N. radial	C_6, C_7, C_8	Extensia antebrațului
	N. radial	C_5, C_6, (C_7)	Flexia antebrațului semipronat
Extensor carpi radialis longus	N. radial	C_6, C_7	Extensia pumnului de partea radială

Scanned with OKEN Scanner

Continuare (tabelul VII)

Mușchi	Nerv	Rădăcină spinală	Acțiune
Supinator	N. interosos posterior	C_5, C_6	Supinația antebrațului extins
Extensor digitorum	N. interosos posterior	C_7, C_8	Extensia falangelor proximale
Extensor carpi ulnaris	N. interosos posterior	C_7, C_8	Extensia pumnului de partea ulnară
Extensor indicis	N. interosos posterior	C_7—C_8	Extensia falangei proximale a indicelui
Abductor pollicis longus	N. interosos posterior	C_7—C_8	Abducția primului metacarp în plan de unghi drept cu palma
Extensor pollicis longus	N. interosos posterior	C_7—C_8	Extensia primei articulații interfalangiene a policelui
Extensor pollicis brevis	,,	C_7—C_8	Extensia primei articulații metacarpofalangiene a policelui
Pronator teres	N. median	C_6—C_7	Pronația antebrațului extins
Flexor carpi radialis	N. median	C_6—C_7	Flexia pumnului de partea radială
Flexor digitorum superficialis	N. median	C_7—C_8—T_1	Flexia falangei mijlocii a degetelor de la II la V
Flexor digitorum profundus (partea laterală)	N. median	C_8—T_1	Flexia falangei terminale a indexului și mediusului
Flexor pollicis longus	(n. interosos anterior)	C_8—T_1	Flexia falangei distale a policelui
Abductor pollicis brevis	N. median (rar n. ulnar)	C_8—T_1	Abducția primului metacarp în plan de unghi drept cu palma
Flexor pollicis brevis	N. median (uneori n. ulnar)	C_8—T_1	Flexia falangei proximale a policelui
Opponens pollicis	N. median (uneori ulnar)	C_8—T_1	Opoziția policelui contra degetului V
I și II *lumbricales*	N. median	C_8—T_1	Extensia falangei mijlocii, în timp ce falanga proximală este fixată în extensie și flexia primei falange a degetelor II—III
Flexor carpi ulnaris	N. cubital	C_7—C_8	Se observă tendonul în timpul testării abducției degetului V
Flexor digitorum profundus (partea mediană)	N. cubital	C_8—T_1	Flexia falangei distale a degetului mic și inelarului
Abductor, flexor, opponens degetele V	N. cubital	C_8—T_1	Abducția și opoziția degetului V
III și IV lumbricales	N. cubital	C_8—T_1	Extensia falangei mijlocii, în timp ce falanga proximală este fixată în extensie și flexia falangei proximale a degetelor IV—V

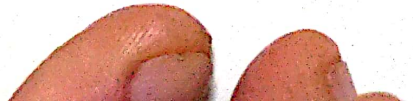

Scanned with OKEN Scanner

Mușchi	Nerv	Rădăcină spinală	Acțiune
Adductor pollicis	N. cubital	C_8-T_1	Adducția policelui contra suprafeței palmare a indexului
Flexor pollicis brevis	N. cubital (uneori n. median)	C_8-T_1	Flexia falangei proximale a policelui
Interossei	(uneori n. median)	C_8-T_1	Abducția și adducția degetelor
Iliopsoas	N. femural	$L_1-L_2-L_3$	Flexia șoldului din poziția semiflectată
Sartorius	N. femural	L_2-L_3	Flexia șoldului din poziția rotat extern
Cvadriceps femoris	N. femural	$L_2-L_3-L_4$	Extensia gambei
Adductor longus, magnus, brevis	N. obturator	$L_2-L_3-L_4$	Adducția coapsei
Gracilis	N. obturator	$L_2-L_3-L_4$	
Gluteus medius	*N. gluteus superior*	L_5-S_1	Abducția coapsei
Tensor fasciae latae		L_4-L_5	Rotarea internă a coapsei
Gluteus maximus	*N. gluteus inferior*	$L_5-S_1-S_2$	Extensia coapsei
Biceps femoris	N. sciatic	$L_5-S_1-S_2$	Flexia genunchiului
Semitendinosus	N. sciatic	$L_5-S_1-S_2$	
Semimembranosus	N. sciatic	$L_5-S_1-S_2$	
Tibialis anterior	N. peroneal profund	L_4-L_5	Dorsiflexia piciorului
Extensor digitorum longus	N. peroneal profund	L_5-S_1	Dorsiflexia degetelor piciorului
Extensor hallucis longus	N. peroneal profund	L_5 (S_1)	Dorsiflexia halucelui
Extensor digitorum brevis	N. peroneal profund	S_1-S_2	Dorsiflexia halucelui și degetelor II—V
Peroneus longus	N. peroneal superficial	$L_5-S_1-S_2$	Pronația piciorului
Peroneus brevis			
Gastrocnemius	N. tibial	S_1-S_2	Flexia plantară a piciorului
Soleus	N. tibial	S_1-S_2	
Tibialis posterior	N. tibial	L_4-L_5	Adducția piciorului flectat plantar
Flexor digitorum longus	N. tibial	S_2-S_3	Flexor al falangei distale a degetelor II—V
Flexor hallucis longus	N. tibial	S_2-S_3	Flexor al degetului mare falanga proximală
Flexor digitorum brevis	N. tibial	S_2-S_3	Flexor al degetului piciorului — falanga mijlocie
Flexor hallucis brevis	N. tibial	S_2-S_3	Flexor al halucelui — falanga distală
Transversus perinei	N. rușinos	$S_2-S_3-S_4$	Tensiunea sfincterului anal

Scanned with OKEN Scanner

Deși contracția unui mușchi este practic imposibilă fără ca alți mușchi cu funcție similară să participe la aproape orice mișcare, acțiunea predominantă a unui mușchi poate fi obișnuit obținută. În scopul ca un mușchi să acționeze, antagoniștii săi trebuie să se relaxeze și mușchii sinergici și fixatori să intre în acțiune. Partea de corp examinată este plasată în poziția care permite mușchiului să acționeze direct și în același timp să inhibe pe cît posibil acțiunea altor mușchi cu funcții similare. În recunoașterea unei paralizii se ține seamă de factorii care pot duce la o falsă impresie de slăbiciune : lipsa de înțelegere a metodelor de testare, oboseală, asimetrii de forță fiziologice sau dobîndite.

Funcția musculară se clasifică : (Scala „Medical Research Council Memorandum 1943")

0 : fără contracție musculară ;

1 : contracție slabă, ce poate fi palpată, fără aparentă mișcare (10%) ;

2 : mușchiul realizează parțial arcul de mișcare (eliminînd gravitația) 25% ;

3 : mușchiul realizează întregul arc de mișcare împotriva gravității 50% ;

4 : mușchiul realizează întregul arc de mișcare împotriva gravității împreună cu un variabil procent de rezistență 75% ;

5 : mușchiul realizează întregul arc de mișcare împotriva gravității împreună cu maximum de rezistență, de mai multe ori, fără semne de oboseală. Este forța musculară normală 100% ;

Gradația de intensitate a paraliziei depinde de numărul de unități motorii interesate. Dacă sînt lezate toate unitățile motorii care intră în constituția unui mușchi, va fi o paralizie completă și atrofie totală a acestui mușchi. Dacă numai un mic număr de unități motorii sînt alterate, va rezulta numai o pareză.

Metodelor de apreciere a amplitudinii mișcărilor voluntare și a forței musculare li se adaugă metoda palpării mușchiului sau tendonului său, metoda de observare și palpare a contracției sinergice a mușchilor din vecinătate sau antagoniști. Se notează de asemenea modificarea mișcărilor și pozițiilor și înlocuirea mișcărilor deficitare prin altele accesorii. Pareza mușchilor trebuie deosebită de spasmul sau contractura antagoniștilor. Pe de altă parte se ține seama de falsa impresie de pareză a unui mușchi al cărui antagonist este paralizat : de exemplu aparenta scădere a forței flexorilor degetelor în paralizia de nerv radial cînd mișcarea este testată cu pumnul în flexiune, dar forță normală cînd mișcarea este testată cu pumnul pasiv extins. Se apreciază și intervenția anumitor poziții în mascarea unor paralizii, de exemplu intervenția forței gravității sau folosirea unor mișcări compensatorii.

Paralizia duce la o deviere care de regulă se face de partea sănătoasă cu excepția deviației limbii în paralizia de nerv hipoglos care apare numai în poziția de protruzie nu și de repaus, datorită inserției oblice a mușchiului genioglos. De asemenea devierea mandibulei de partea trigemenului paralizat.

Se notează poziția și atitudinea membrului, amplitudinea, viteza, durata și fatigabilitatea mișcărilor voluntare și spontane. Mersul reprezintă o parte importantă a examinării deși nici un tip de mers nu este patognomonic unei anume boli neuromusculare. „Stepajul pur" apare în atrofia musculară peroneală și combinat cu ataxie în neuropatii sensoriomotorii.

Scanned with OKEN Scanner

Se examinează mersul pe vîrfuri, călcîie, care evidențiază pareze de slabă intensitate ale dorsiflexiei sau flexiei plantare ale piciorului. În atrofia musculară spinală benignă mersul este legănat și lordotic. În cazurile precoce pareza proximală se evidențiază prin alergat sau urcatul scărilor.

Evaluarea forței musculare prin observare, e suficientă în clinica de rutină dar pentru cazuri speciale de apreciere a eficienței, răspunsul la medicament, a progresiei bolii sau procesului de vindecare, se folosesc determinări cantitative prin dinamometre, miastenometre, miometre și ergometre.

Caracterul esențial al paraliziei în sindromul de neuron motor periferic constă în faptul că este globală, interesînd nu numai mișcările voluntare ci și pe cele automate, sincinetice și reflexe.

Dacă de cele mai multe ori recunoașterea paraliziei nu este o problemă, mai dificil este diagnosticul topografic al teritoriului mușchilor paralizați care stă la baza diagnosticului de nivel al leziunii. Deoarece cei mai mulți mușchi sînt inervați de mai mult decît un segment spinal, lezarea unui segment nu duce neapărat la completă paralizie și atrofie.

Pe de altă parte un singur segment spinal inervează mai mulți mușchi și anume în fiecare din ei cîte un grup de fibre musculare și din această cauză leziunea unui segment poate determina fenomene de pareză în mai mulți mușchi. Chiar și în cazul în care leziunea este localizată la mai multe segmente, mușchii inervați și de segmentele superioare sau inferioare leziunii și rămase indemne vor prezenta numai fenomene de pareză. În leziunile de nerv periferic sînt paralizați mușchii inervați de un anume nerv în timp ce în leziunile radiculare sau segmentale sînt afectați mușchii inervați de diferiți nervi.

2. HIPOTONIA MUSCULARĂ

Tonusul muscular este definit ca fiind tensiunea mușchiului cînd este relaxat sau rezistența lui la mișcări pasive. Tonusul este expresia unui reflex miotatic controlat de etajele superioare. Neuronul motor periferic primește influxuri continue de la rădăcinile posterioare pe calea fibrelor I A care vin de la terminația primară anulospirală și pe calea fibrelor II de la terminațiile secundare de la nivelul fibrelor musculare intrafusale. Tot pe calea rădăcinilor posterioare, prin fibre senzitive de tip I B, motoneuronul alfa primește incitații de la organul tendinos Golgi avînd asupra motoneuronului efect inibitor. Pe de altă parte motoneuronul alfa primește impulsuri de la formațiunile tonigene din etajele superioare ale nevraxului : centrii motori din cortexul cerebral și ganglionii bazali, centrii facilitatori și inhibitori ai formației reticulate ai trunchiului cerebral, de la nucleii vestibulari, de la cerebel (fig. 84).

Centrii tonigeni din encefal acționează asupra arcurilor reflexe spinale prin 2 mecanisme :

— acțiune directă asupra motoneuronului alfa ;

— acțiune indirectă prin bucla gama : impulsurile descendente de la centrii encefalici ajung la motoneuronul gama care determină contracția fusului muscular avînd ca efect un flux mărit de impulsuri prin rădăcinile posterioare.

Scanned with OKEN Scanner

În general orice mișcare este comandată printr-o activare concomitentă a neuronilor alfa și gama (*alpha-gamma linkage* = cuplaj alfa-gama). Activarea neuronului gama are ca efect scurtarea fibrelor intrafusale

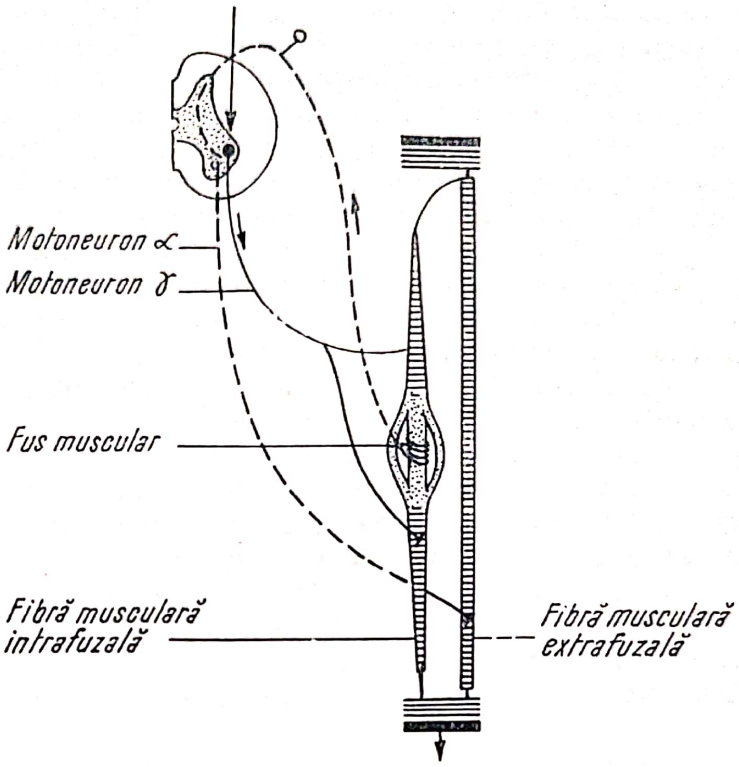

Fig. 84. — Schema arcului reflex miotatic (după *M. Monnier*, Fonction on the Nervous System, Elsevier, Amsterdam. 1970).

la o anumită dimensiune dată. Impulsurile fusale activează reflex neuronul alfa și determină o contracție a fibrelor extrafusale. În momentul cînd acestea ajung la gradul de scurtare a fibrelor fusale, fusul nu mai este sub tensiune și contracția reflexă încetează.

Descărcarea constantă de impulsuri din celulele cornului anterior prin cuplajul alfa-gama și semnificația funcțională a reflexului miotatic stau la baza menținerii tonusului postural al mușchilor antigravifici și ai ortostațiunii.

Întreruperea neuronului motor periferic în oricare punct al său lipsește mușchiul de impulsurile care mențin tonusul normal.

Tonusul muscular se traduce după André Thomas prin trei elemente: consistență, extensibilitate și pasivitate. Leziunea de neuron motor periferic alterează fiecare din aceste elemente: consistența mușchiului este scăzută comparativ cu mușchiul simetric și relieful său normal se turtește sub influența greutății; extensibilitatea mușchiului este crescută într-o direcție opusă față de acțiunea sa normală și articulația de care mișcarea este legată poate fi extinsă mai mult decît de partea sănătoasă; pasivitatea este crescută și segmentul în care mușchiul își are inserția inferioară poate fi mai extins în direcția opusă acțiunii normale decît de partea sănătoasă. Segmentele de membru sînt balante cînd li se imprimă mișcări pasive.

În clinică tonusul nu poate fi măsurat cantitativ și aprecierea făcută de examinator trebuie să țină seamă de o serie de condiții: adecvata cooperare și relaxare a pacientului, temperatură, stări emoționale.

Scanned with OKEN Scanner

Cel mai important criteriu este rezistența la mișcările pasive, atît la mișcări lente cît și la mișcări rapide. La aceasta se adaugă palparea și percuția mușchiului, observarea de posturi anormale.

Pentru testarea hipotoniei se utilizează diferite manevre:

— Balotarea se obține ușor la mînă sau la picior prin imprimarea mișcării de scuturare a antebrațului și gambei.

— Pendularea picioarelor: pacientul așezat pe marginea unei mese, membrele inferioare duse la orizontală apoi brusc eliberate sau împinse înapoi. După 6—7 oscilații care diminuează progresiv mișcarea dispare. În hipotonie răspunsul este crescut în amplitudine și prelungit în timp. Anormalitatea este mai aparentă dacă este asimetrică.

— Proba căderii brațului sau piciorului arată o cădere mai bruscă de partea hipotonă.

— Flexia pasivă a antebrațului se face în unghi mai ascuțit decît normal (Babinski).

Paraliziile flasce pot fi asociate cu spasm sau contractură a antagoniștilor lor.

Hipotonia musculară din afecțiunile neuronului motor periferic la orice nivel se însoțește de atrofii și este mai marcată față de hipotoniile din afecțiunile cerebeloase, coreice sau în cazul întreruperii căii aferente a reflexului tonigen: tabes, anestezie locală sau spinală.

O excepție de la simptomatologia obișnuită a neuronului motor periferic este apariția contracturii după paralizii faciale periferice datorită unor leziuni ale trunchiului nervos. Patogeneza este dificil de înțeles și nici o tentativă de explicație nu este satisfăcătoare.

3. REFLEXELE OSTEOTENDINOASE

Sînt diminuate sau abolite prin întreruperea căii eferente a acestor reflexe, proporțional cu numărul de unități motorii lezate dintre cele de care depinde reflexul.

Diminuarea R.O.T. este mai greu de apreciat pentru unele reflexe (stiloradial, cubitopronator) mai ales la persoane cu musculatura slabă. Diminuarea are semnificație cînd este evidentă și cînd se însoțește de fenomenul de epuizare prin repetare.

Un alt aspect al modificărilor R.O.T. în leziunile de neuron motor periferic este cel de inversiune a reflexului care indică prezența unei leziuni intramedulare deși a fost descris și în leziuni radiculare (sindrom Guillain-Barré), în leziuni tronculare (paralizie parțială traumatică de S. P. I.) sau chiar în miopatii (prin distribuție inegală a amiotrofiilor). Clinic apare sub două forme: a) inversiunea mișcării normale: ex. flexia antebrațului la reflexul tricipital, flexia gambei la reflexul rotulian și dorsiflexia piciorului la reflexul achilian; b) mișcări asociate normale devin anormal de pronunțate: ex. flexia mîinii și degetelor în cadrul reflexului stiloradial sau reflexului cubitopronator.

În leziunile de neuron motor periferic ale nervilor cranieni puține reflexe pot fi investigate: reflexul maseterin (reflex trigemino-trigeminal) cu răspuns simultan bilateral poate pune în evidență absența contracției maseterului de partea bolnavă; reflexul nasopalpebral (reflex trigemino-

Scanned with OKEN Scanner

facial) arată abolire de partea paralizată; reflexele velopalatine se comportă ca și reflexele abdominale cutanate fiind abolite în leziuni de neuron motor central (sindrom pseudobulbar) și conservate în leziuni de neuron motor periferic (scleroză laterală amiotrofică).

4. ATROFIA MUSCULARĂ ȘI ALTE TULBURĂRI TROFICE

În condiții normale mușchiul primește constant impulsuri de la celulele cornului anterior care mențin starea trofică a mușchiului. În leziunile pericarionului motor sau axonului său mușchiul nu mai primește aceste impulsuri, se produc modificări în excitabilitatea electrică, în iritabilitatea chimică, în constituenții mușchilor, fibrele musculare pierd în greutate, se reduc în dimensiuni și apare o atrofie a întregii mase musculare.

Atrofia, chiar și în cele mai sever afectate cazuri, se manifestă numai după 2—3 săptămîni. În procesele rapid progresive paralizia și flaciditatea preced atrofia, în timp ce în leziunile lent progresive și degenerative atrofiile preced paraliziile și hipotonia. Sediul atrofiei depinde de localizarea procesului patologic, în leziunile cornului anterior distribuția este segmentară, în cele ale nervilor periferici interesează teritoriul de inervație al nervului respectiv. În aprecierea atrofiilor mai ușoare se ține seamă de asimetriile fiziologice dreapta-stînga, de cele căpătate ocupațional sau prin antrenament. Pot fi mascate de țesutul grăsos. Se consideră că date mai complete decît simpla măsurătoare și comparare a simetriilor aduce și aprecierea volumului și consistenței mușchiului în trecerea de la starea de repaos la cea de activitate.

În asociație cu atrofia musculară se pot întîlni și alte „modificări trofice" ale pielii, țesutului subcutanat, fanerelor, osteoporoză, artropatii, ulcerații, amputații. În aceste cazuri se adaugă disfuncția trofică a sistemului autonom și tulburarea controlului vasomotor. Ele sînt mai marcate în leziunile traumatice ale nervilor, dar și în formele severe de poliomielită anterioară acută la copil, la care se produce oprirea creșterii în grosime și lungime a oaselor.

Retracțiile fibrotendinoase apar în afecțiunile severe și afectează atît mușchii atrofiați cît și antagoniștii lor.

5. CONTRACȚIA IDIOMUSCULARĂ

Se obține prin percuția mușchiului. De fapt se obțin două răspunsuri: a) local, de mioedem, la percuție sau ciupire, care este rareori prezentă la mușchiul normal și în bolile neurogene nu-și modifică aspectul; b) general, de contracție a întregului mușchi. Este maximal cînd este stimulat punctul motor, deși apare ca un fenomen primar muscular deoarece persistă în leziunile de neuron motor periferic pînă cînd atrofia devine severă și se însoțește de pronunțată retracție a antagonistului, în timp ce în miopatii se abolește precoce. Aceasta nu este însă o lege absolută, reflexul fiind abolit în cazuri de boala Charcot-Marie și păstrat în unele cazuri de miopatie.

La mușchiul denervat contracția idiomusculară pierde caracterul ei brusc, sau chiar dacă mușchiul se contractă brusc, decontracția se face

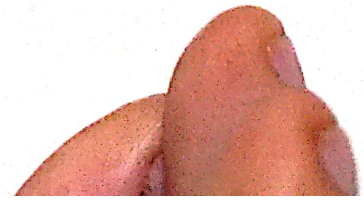

Scanned with OKEN Scanner

foarte încet, căpătînd un caracter miotonic. Valoarea semiologică a contracției idiomusculare pentru deosebirea atrofiilor neurogene de cele miogene este redusă.

6. FASCICULAȚIA

Reprezintă contracția sincronă a tuturor fibrelor unei unități motorii, vizibilă sub forma unei contracții scurte, fără deplasare de segment. Există și fasciculații fiziologice, ele sînt caracterizate prin aceea că apar pentru scurte perioade. Fasciculațiile sînt nedureroase, sînt evidențiate de frig, percuții repetate ale mușchiului, injecții de prostigmină. Sînt foarte importante din punct de vedere diagnostic pentru că apar în leziuni care interesează pericarionul și anume în cele iritative sau cele cu instalare lentă, cel mai frecvent în scleroza laterală amiotrofică, dar și în alte leziuni medulare (siringomielie). Nu apar în afecțiunile care lezează brusc și sever celulele cornului anterior, ca de exemplu poliomielita anterioară acută. În schimb pot apărea în boli radiculare (radiculite) sau ale plexurilor, boala Charcot-Marie, polinevrite.

7. MANIFESTĂRI SIMPATICE

Explorarea lor clinică are mare valoare în diagnosticul topografic. Se studiază reflexele vasomotor, sudoral și pilomotor. Reflexul pilomotor a cărui paralizie este de obicei asociată cu suprimarea reflexului sudoripar, se comportă diferit în funcție de sediul leziunii pe traiectul neuronului motor periferic. În leziunile de corn anterior reflexul este păstrat. În leziunile radiculare anterioare care formează plexurile cervical, brahial și lombosacrat reflexul polilomotor este conservat dacă leziunea este situată între măduvă și joncțiunea dintre rădăcină și ramurile comunicante cenușii și este abolit dacă leziunea este situată după această joncțiune. În teritoriul rădăcinilor toracice sau lombare superioare reflexul poate fi abolit și în leziuni ale porțiunii de rădăcină dintre măduvă și ramul comunicant, pentru că rădăcina conține fibre preganglionare, dar cum primește fibre postganglionare de la nivele de deasupra și dedesubt, este de obicei conservat. În leziunile de plex sau cele de nerv periferic, reflexul pilomotor va fi prezent sau abolit după cum fibrele simpatice vor fi cruțate sau nu de procesul lezional. În perioada de regenerare a nervului, reflexul poate apărea doar pe unele arii, sau poate avea caracter exagerat cu aspect de „piele de găină".

Centrii medulari ai reflexului pilomotor sînt : cap și gît $T_1—T_2$; membrul superior $T_4—T_7$; torace superior $T_2—T_3$; membrul inferior $T_{10}—T_{12}$. După secționarea transversă a măduvei reflexul dispare sublezional dar revine după trecerea perioadei de șoc medular odată cu instalarea automatismului medular.

În unele leziuni de pericarion, exemplu în poliomielita acută, tulburările vasomotorii sînt foarte accentuate. În stadiul inițial al unei secțiuni de nerv periferic se produce vasodilatație cu hipertermie, hiperpulsatilitate. După 6—10 zile, în al doilea stadiu, apare vasoconstricție cu cianoză și hipotermie. Scoaterea din funcțiune a unui mare numar de fibre simpatice poate duce la hipotensiune ortostatică în unele neuropatii periferice.

Scanned with OKEN Scanner

8. MODIFICĂRI ÎN REACȚIILE ELECTRICE

a) **Examenul electric clasic** testează excitabilitatea nervului și mușchiului utilizînd curent faradic și curent galvanic. În leziunile de neuron motor periferic apar modificări de excitabilitate formulate prin reacția de degenerescență descrisă de Erb (1883), cu cele două grade ale sale: 1. Reacția de degenerescență parțială caracterizată prin: A — pe nerv mărirea pragului faradic și galvanic, nervul este însă excitabil pentru intensități relativ mari; B — pe mușchi hipoexcitabilitatea galvanică. Pe mușchiul în degenerare secusa musculară nu mai apare brusc, ci este lentă. Uneori există inversiune polară în sensul că pragul este mai mic pentru contracția la închidere de la anod, decît pentru cea de la catod. 2. Reacția de degenerescență totală caracterizată prin: A — pe nerv abolirea oricărei excitabilități; B — pe mușchi inexcitabilitate pentru curentul faradic și mare hipoexcitabilitate galvanică, cu inversiune polară și cu lentoare foarte mare a contracției musculare.

R. D. apare după un interval a cărui lungime depinde de rapiditatea instalării leziunii. Instalarea acută în decurs de 1—2 săptămîni se produce în urma leziunilor rapide și masive ale pericarionilor—poliomielită acută—sau secționării complete a nervilor. Instalarea lentă în decurs de cîteva luni se întîlnește în afecțiunile cronice ale neuronului sau în leziuni compresive pe nerv. Evoluția sa dă informații cu privire la prognosticul bolii.

b) **Electromiografia:** studiază activitatea unităților motorii. Leziunea neuronului motor periferic duce la denervarea unor U. M. dar pe de altă parte la ,,adoptarea'' unor fibre musculare din U. M. denervate de către U. M. învecinate prin colateralele axonilor indemni, crescînd astfel raportul fibre musculare/fibră nervoasă din unitățile motorii restante (fenomenul de ,,Resinteză a U. M.'').

Caracterele principale ale traseului neurogen au fost studiate în repaus și în timpul contracției musculare:

a) Spre deosebire de normal la care în repaus nu se înregistrează activitate electrică, în bolile neuronului motor apar cîteva tipuri de potențiale:

— potențialul spontan de fibră musculară sau de fibrilație este caracterizat (Buchthal, 1966) prin durată scurtă 1—1,5 msec., amplitudine mică 20—200 microV., formă mono- sau bifazică, frecvență joasă 2—10/sec. și produc un sunet ascuțit. Sînt atribuite unei hipersensibilități a fibrei denervate la urmele de acetilcolină din sînge. Apar în sindroamele de denervare prin leziunea motoneuronului sau a axonului său în a 10 a — a 20-a zi de de la secțiunea nervului;

— potențialul de fasciculație corespunde unei contracții spontane a unității motorii sau a unui mănunchi de fibre musculare. Apare sub două forme (Isch, 1968): cu un singur potențial sau cu potențiale de acțiune repetitivă sub formă de descărcări de U. M. grupate. Cel mai frecvent este primul tip, de potențiale de U. M. cu formă polifazică, durata 8—12 msec., amplitudine 300—1 000 microV. și frecvența 6—12/s. Cel mai ades apar în scleroza laterală amiotrofică. Trebuie diferențiată de ,,contracția-fasciculație'' care rezultă din relaxarea incompletă a mușchiului cercetat;

— unde ascuțite pozitive sau în ,,dinți de fierăstrău'', caracterizate prin durata mare 50—100 msec., forma unui vîrf pozitiv urmat de un potențial negativ. Amplitudinea este în general scăzută dar poate ajunge

Scanned with OKEN Scanner

la maximum 1 000 microV. Frecvența 5—20/s. Apar la inserarea acului. Trebuie diferențiate de „potențialele de inserție" și de „potențialele de nerv";

— crampa musculară apare ca o descărcare de U.M. sincronizate, cu frecvență foarte crescută, însoțită de durere și imposibilitate de relaxare. Apare în afecțiuni radiculare, faza de debut a poliomielitei anterioare acute.

b) În timpu' contracției voluntare, datorită reducerii numărului de U. M. funcționale, fenomenul de recrutare nu mai este posibil și apare un traseu constituit din unul sau puține potențiale : traseu simplu și traseu intermediar. Chiar în contracția musculară maximă — contrarezistență — nu se obține traseu de interferență sau se obțin potențiale anormale denumite „oscilații" (Isch, 1968). La contracția maximă se obține însă o accelerare a descărcării U. M. restante la 20/s, deoarece gradarea contracției musculare nemaiputîndu-se face prin fenomenul sumației spațiale — recrutare de noi neuroni — se realizează prin fenomenul sumației temporare — specific afecțiunilor neurogene prin mărirea frecvenței de descărcare a U. M. restante.

Potențialele de U. M. își măresc amplitudinea atît prin mărirea teritoriului U. M. cît și prin mărirea sincronismului de descărcare a motoneuronilor, ajungînd la valori de 2—3 ori mai mari față de normal (adică 2 000—6 000 microV ; normal 500—2 000 microV). Durata potențialului U. M. crește datorită extinderii teritoriului U. M. cu valori de pînă la 2 ori față de normal (adică 8—20 msec — normal 4—10 msec). Se notează proporție mai mare, de peste 10%, de potențiale polifazice. Alte aspecte patologice ale potențialului de unitate motorie :

1) „Oscilațiile unice" (Buchthal și Clemmensen, 1960) reprezintă potențiale sincronizate dinamic cu amplitudine de 10 ori mai mare ca normal și formă simplă — durata 8—10 msec., frecvență 20—30/s.

2) Potențiale polifazice de denervare cu durata de 10—15 msec. și mai mult, amplitudine peste 1 miliV și frecvență 30—40/s.

3) Potențiale polifazice de „reinervare" cu amplitudine deosebit de mică, polifazice și cu durată prelungită apar în cazul instalării procesului de regenerare a fibrei nervoase.

4) Potențialele polifazice gigante de reinervare (Marinacci, 1966) cu durată alungită și polifazism prin fenomenul de regenerare colaterală.

După Isch potențialele cu formă simplă și amplitudine crescută sugerează o stabilizare a procesului patogen pe cînd cele polifazice cu amplitudine mică denotă o afecțiune în evoluție. Potențialele polifazice sînt rezultatul acțiunii unor grupe separate de fibre ale U. M. cu diferențe în timpul de conducere.

Creșterea duratei potențialelor care se întîlnește cel mai frecvent în afecțiuni ale motoneuronilor — poliomielită, SLA, atrofii spinale progresive — se datorește numărului mare de fibre ce se contractă sincronizat prin procesul de reinervare colaterală și sincronizarea activității neuronilor motori supraviețuitori.

Date asupra parametrilor U. M. sînt furnizate și de metode mai moderne :

a) Determinarea teritoriului U. M. prin folosirea de multielectrod.

Scanned with OKEN Scanner

b) Determinarea numărului de U. M. după tehnica lui Sica și McComas — 1972 - prin folosirea stimulodetecției și determinarea amplitudinii potențialului evocat la stimulări succesive cu intensități progresive.

În atrofia neurogenă cronică teritoriul U. M. este crescut și numărul U. M. redus.

c) Determinarea vitezei de conducere motorie, a cărei modificare depinde nu numai de sediul leziunii dar și de gradul său și de timpul trecut de la debutul leziunii. Astfel, în leziuni chirurgicale ale nervului facial viteza scade brusc abia după cîteva zile de la secțiune. Se estimează nu numai viteza de conducere dar și durata, amplitudinea și forma potențialului muscular evocat. Dacă fibrele nervului sînt lezate în grad diferit potențialul devine polifazic și cu durată mai mare.

La omul normal viteza de conducere este în medie 50—60 m/sec., mai mică la membrele inferioare și la persoanele vîrstnice și cu variații individuale. În bolile pericarionului, dintre care cea mai tipică este scleroza laterală amiotrofică, viteza de conducere în nervii periferici scade abia în fazele avansate ale bolii prin lezarea neuronilor mari alfa din cornul anterior și degenerare secundară a fibrelor motorii groase cu conducere mai rapidă. În nervii periferici, studiul vitezei de conducere motorie decelează două tipuri principale de leziune : a) leziuni nervoase localizate, ex. neuropatii prin compresiune și b) leziuni nervoase difuze — polineuropatii. În leziunile nervilor periferici, determinării vitezei de conducere motorie i se adaugă cea a vitezei de conducere senzitivă.

Studiul vitezei de conducere nervoasă permite diagnosticul precoce în stadiile subclinice de îmbolnăvire, aprecierea dinamică a evoluției îmbolnăvirii dar trebuie cunoscut că scăderea sa persistă o perioadă chiar după vindecarea clinică.

Valoarea localizatorie a examenului E. M. G. Diagnosticul de localizare a procesului patologic la diversele constituente ale neuronului motor periferic : pericarioni, rădăcini, plexuri sau nervi periferici se bazează pe : forma, amplitudinea și durata potențialelor de U. M. ; pe procesul de sincronizare și pe studiul vitezei de conducere motorie și senzitivă. Datele E. M .G. nu pot fi utilizate izolat ci numai în corelație cu cele clinice.

A. În leziunile de pericarion caracteristice sînt : a) activitatea spontană de fibrilație : în leziunile acute (poliomielită) apare la 75% din bolnavi încă din primele 2 săptămîni, dar au frecvența joasă, apoi frecvența crește cu max. la 8 luni 70—80/s, pentru ca apoi să scadă și în 2—3 ani de la debut să dispară. Potențialele de fasciculație apar după 20—30 zile de la debut, ajung după 4 luni cu frecvența 40—50/s și dispar după 1—2 ani (înaintea celor de fibrilație). În leziunile cronice, SLA, atrofia spinală progresivă : în cazurile cu evoluție mai rapidă apare o activitate de repaus abundentă, pe cînd în formele cu evoluție mai lentă, activitate de repaus mai redusă și cu frecvență mai joasă ; b) în contracția voluntară, în formele acute creșterea duratei și amplitudinei P. U. M. se face după 2 luni de la debut, cu maximum la 2 ani. În perioada de vindecare pot apare potențiale polifazice grupate de reinervare. În formele cronice și în stadiile cronicizate ale formelor acute se întîlnește aspectul de „oscilație unică" exprimat printr-un potențial bifazic gigant, teritoriul U. M. apare lărgit. Frecvența de descărcare a potențialelor este mult crescută. Un alt fenomen este cel de sincronizare a potențialelor de activitate a U. M. situate la mai mult

Scanned with OKEN Scanner

de 2 cm în axul unui mușchi sau în mușchi separați. Alt aspect al traseului de activitate este cel de traseu simplu sau intermediar care apare la contracția maximă. Activitatea spontană de denervare și traseul neurogen în S. L. A. apar atît la membrele superioare cît și inferioare arătînd difuziunea marcată a procesului patogen, deci trebuie subliniat caracterul difuz al anomaliilor E. M. G. și lipsa de sistematizare topografică a semnelor electrice. Vitezele de conducere motorie normale pînă în stadii tardive, cele senzitive normale.

B. În leziunile rădăcinilor : indiferent de etiologie expresia E. M. G. este identică. Marinacci (1955) insistă asupra valorii diagnostice a detectării potențialelor de fibrilație și traseului neurogen în musculatura paravertebrală pentru stabilirea nivelului compresiunii. Datele aduse de examinarea mușchilor membrelor din miomerul cercetat arată apariția potențialelor de repaus după a 2-a săptămînă în compresii sau după 1—2 luni în poliradiculonevrite. Traseul de contracție voluntară maximală arată aspect de denervare ,,completă'' sau ,,parțială'' după gravitatea leziunii. Potențialele pot ajunge la amplitudini dar nu la durată atît de crescută ca cele din cornul anterior. Se remarcă distribuția strict radiculară a semnelor de denervare deși pot fi interesate și nivele mai joase probabil explicate printr-un factor vascular ischemic. Studiul vitezei de conducere motorie arată o diminuare la bolnavii cu afecțiuni pluriradiculare. Pentru sindroamele de compresiune a rădăcinilor lombosacrate se adaugă studiul reflexului monosinaptic — reflexul H — și explorarea EMG a sfincterelor.

C. Leziunea plexurilor nervoase : după etiologie va apare traseu acut sau cronic neurogen cu topografie specifică teritoriului plexului sau trunchiurilor primare ori secundare ale plexului.

D. Leziunile nervilor periferici : în leziunile acute, imediat după o secțiune completă orice activitate electrică spontană dispare. Dacă nu se produce completa degenerare a nervului, după aproximativ 10 zile apar potențialele de fibrilație. Se pot asocia cu unde pozitive ascuțite sau ,,în dinți de fierăstrău''. Durata și amplitudinea potențialelor de U. M. sînt mai puțin crescute decît în leziunile de pericarion, traseul de activitate este simplu sau intermediar. În faza de regenerare apar ,,potențiale polifazice de lungă durată'' 15—30 msec. și cu vîrfuri de mică amplitudine sub 500 microV și ele se repetă în cursul traseului cu aceeași morfologie. În leziunile cronice compresive examenul E. M. G. arată sediul exact al leziunii nervoase prin asocierea metodelor de stimulodetecție și determinarea vitezelor de conducere motorie și senzitivă pe segmente. Potențialul evocat în mușchii tributari nervului afectat apare etalat prin conduceri diferite a fibrelor nervoase. În polineuropatii traseul simplu sau intermediar se înregistrează difuz în mușchii distali. Potențialele de U. M. apar polifazice, cu durată ușor prelungită, cu frecvență de descărcare ridicată. Uneori potențiale de fibrilație. Scăderea vitezelor de conducere nu concordă totdeauna cu aspectul traseului. În neuropatiile periferice cu demielinizare segmentală vitezele de conducere sînt scăzute pe cînd în cele cu degenerare axonală viteza de conducere motorie este mai puțin afectată.

9. EXAMENUL HISTOLOGIC

Examenul histologic se face pe fragmente de mușchi atrofic recoltat prin biopsie musculară și pe fragmente de nerv.

Scanned with OKEN Scanner

Atrofiile musculare prin denervare au următoarele caracteristici: a) există o grupare în fascicule a fibrelor atrofice între fibre aparent normale. Colorațiile histochimice arată că grupurile de fibre atrofice sînt totdeauna de același tip. Distribuția fibrelor atrofice este corelată cu cea a unității motorii. Inegalitatea diametrului fibrelor (normal 60—100 microni) se face pe seama atrofiei, nu există fibre hipertrofice; b) pe secțiunile transverse aspectul normal rotund sau poligonal dispare și fibrele iau un contur cu unghiuri ascuțite, de obicei triunghiular; c) nu apar modificări structurale importante ale fibrei musculare, aspectul este cel de „atrofie simplă". Fibrele apar atrofiate pe toată lungimea lor și cele foarte atrofice se fragmentează în segmente multinucleate nestriate. Un aspect particular este cel descris de Engel după colorații speciale sub numele de „fibre cu aspect de țintă" (*target-fibres*) în care fibra musculară apare ca o cocardă cu o zonă centrală condensată în care striația transversală lipsește, o zonă intermediară mai clară în care concentrația miofibrilară este mai scăzută și o zonă periferică de miofibrile normale. Metodele histochimice arată că în zona centrală lipsesc activitățile ATP-azică și oxidativă mitocondrială; d) modificările țesutului conjunctiv interstițial sînt discrete sau absente; e) studiul inervației motrice terminale arată în denervările severe rarefacții și alterări structurale ale cilindraxului, modificări de structură ale plăcii motorii. În denervările parțiale se observă multiple rarefacții ale terminațiilor nervoase colaterale sau ultraterminale, cu o dispersie topografică a plăcii; f) fibrele intrafusale sînt mult timp respectate. Studiul ultrastructural arată că în stadiul de debut al atrofiei simple apar modificări cantitative și degenerative ale miofibrilelor, reducerea diametrului, apoi a numărului de miofibrile, dispariția miofilamentelor efectuîndu-se mai ales la periferia miofibrilelor. Pellegrino și Franzini (1963) au arătat că în primele 2 săptămîni după secțiunea nervului apare un proces degenerativ autolitic ce începe la nivelul striei Z și realizează o degenerescență segmentară a miofibrilelor. Alături de leziunile miofibrilare se notează plisarea sarcolemei, diminuarea numărului de mitocondrii, iar la fibrele cu diametrul sub 10 microni faptul dominant este dezorganizarea spațială a miofilamentelor la care se adaugă rarefacția mitocondrială marcată, dilatații segmentare ale reticulului sarcoplasmic, dezlipiri de membrană bazală, prezența de depozite lipidice. În stadiul ultim, segmentele de fibră eventual legate între ele prin lungi expansiuni ale membranei bazale, conțin numeroase nuclee, cîteva rare formații filamentare, depozite lipidice în interiorul sarcoplasmei. Nici una din alterațiile ultrastructurale nu are specificitate. Se reține pentru diagnosticul atrofiei prin denervare paralelismul dintre reducerea materialului miofibrilar și reducerea calibrului fibrei musculare. Dar în procesele cronice după mai mulți ani de la denervare apar și leziuni degenerative ale fibrei musculare, „miopatia mușchiului denervat", și diagnosticul prezintă dificultate cu atrofia miogenă. Poate singurul element veritabil specific este cel legat de examenul plăcii motoare: în atrofia neurogenă aparatul subneural conservă structura dar terminația nervoasă prezintă leziuni degenerative. În mușchiul parțial denervat se produce reinervare colaterală și fibrele reziduale cresc în dimensiuni peste 100 microni datorită probabil creșterii activității anabolice și descreșterii catabolismului.

Examenul anatomic al nervilor prin biopsie este mult mai rar practicat, de ex. biopsie de nerv sural în unele neuropatii periferice, în boala

Scanned with OKEN Scanner

Charcot-Marie sau Dejerine-Sottas. Se fac evaluări cantitative stabilindu-se procentul fibrelor de diferite diametre. Aspectele histologice sînt variate după cum cauza afectează primar axonul, celula Schwann sau țesutul conjunctiv interstițial al nervului periferic. De cele mai multe ori leziunile histologice sînt intricate, ca însăși patogeneza polineuropatiilor și arată : combinări de degenerescență walleriană cu fragmentări ale neurofibrilelor și cilindraxului, demielinizări segmentare, proliferări ale tecii Schwann și fenomene de regenerare.

Se consideră că în neuropatiile periferice există două tablouri histologice distincte (Dayan, 1968 ; Campbell, 1971) :

a) Demielinizarea segmentară („boala celulei Schwann") întîlnită îndeosebi în neuropatiile toxice, metabolice, infecțios-alergice.

b) Degenerescența axonală (walleriană), exprimînd suferința neuronului, afectarea mielinei fiind secundară celei a axonului. Apare după secționarea trunchiului nervos. În acest grup un loc îl ocupă neuropatiile „dying-back" în care se observă insuficiența distală a fluxului axoplasmic de proteine sau alte substanțe, printr-o tulburare funcțională și structurală a însăși pericarionului. Leziunile axonale apar la nivelul terminațiilor distale ale axonilor lungi. Ex. neuropatii prin triortocrezilfosfat, acrilamid, deficiență de tiamină. Tot în acest grup intră neuropatiile ereditare, ex. atrofia peroneală Charcot-Marie-Tooth.

DIAGNOSTICUL TOPOGRAFIC AL LEZIUNILOR DE NEURON MOTOR PERIFERIC

Leziunea poate fi situată la nivelul pericarionului, al rădăcinii anterioare, al plexului sau al nervului.

1. LEZIUNEA PERICARIONULUI

Se caracterizează din punct de vedere clinic prin : a) paralizii și amiotrofii cu distribuție metamerică cu integritatea mușchilor depinzînd de segmentele supra- și subiacente. Această topografie metamerică este evident valabilă numai pentru boli localizate ale cornului anterior și nu pentru afecțiuni difuze cum sînt amiotrofiile spinale de origine degenerativă, scleroza laterală amiotrofică ; b) cînd leziunile interesează cornul anterior în exclusivitate paraliziile nu se însoțesc de tulburări de sensibilitate ; c) paraliziile sînt simetrice în leziunile ereditare, degenerative și infecțioase și asimetrice în alte boli medulare. Uneori și scleroza laterală amiotrofică începe unilateral ; d) prezența de fibrilații și fasciculații în leziunile cu instalare cronică ; e) pentru diagnosticul diferențial cu neuropatiile are valoare viteza de conducere motorie. O viteză de conducere scăzută arată neuropatie. Viteze de conducere normale se întîlnesc atît în leziuni pericarionale cît și în neuropatiile cu afectare primitiv axonală.

Teritoriul mușchilor paralizați este deci limitat la mușchii care aparțin unuia sau mai multor segmente medulare în raport cu topografia neuronilor respectivi în cornul anterior al măduvei : de exemplu în poliomielita acută sînt prinși mai ales neuronii grupului anteroextern la nivelul umflă-

Scanned with OKEN Scanner

turii lombare, în scleroza laterală amiotrofică debutul se face de obicei la nivelul metamerelor cervicale realizînd atrofia de tip Aran-Duchenne.

Particularitatea anatomică a grupării neuronilor motori ai unui mușchi în nuclei risipiți pe o anume întindere și a suprapunerii longitudinale la distanță de cîțiva centimetri a elementelor destinate inervației diverșilor mușchi ai unui membru fac ca leziunile intramedulare să aibă o topografie parcelară și suspendată a paraliziilor și amiotrofiilor. În același timp distribuția parezelor și atrofiilor are tendința de a fi mai degrabă distală decît proximală, deși variază în diferitele boli. Astfel în atrofia musculară proximală cronică Kugelberg-Welander debutul se face în mușchii extensori ai șoldului și genunchiului, cu mers legănat, dificultate la urcatul scărilor sau ridicarea de pe sol. După cîțiva ani este interesată centura scapulară cu aspect de *scapulae alatae* și dificultate în ridicarea mîinilor. În atrofia scapuloperoneală debutul se poate face cu paralizii simetrice și atrofii ale mușchilor extensori ai piciorului — forma ascendentă — sau — în forma descendentă — debutul se face la nivelul musculaturii centurii scapulare.

Sistematizarea pe criterii etiopatogenice a afecțiunilor în care este lezat cornul anterior este făcută în „Clasificarea bolilor neuromusculare" a Federației Mondiale de Neurologie în 1968, prezentată cu schimbări și adăugiri la al III-lea Congres Internațional de boli neuromusculare de la Newcastle 1974.

I. ATROFII MUSCULARE SPINALE ȘI ALTE DISFUNCȚII ALE CELULELOR CORNULUI ANTERIOR

A. DETERMINATE GENETIC

1. Atrofia musculară spinală juvenilă și infantilă :
a) boala Werdnig-Hoffmann ;
b) *Artrogriposis multiplex* dată de celulele cornului anterior ;
c) Atrofia musculară spinală familială pseudomiopatică (Kugelberg și Welander) ;
d) Forma scapuloperoneală a atrofiei musculare spinale (Stark-Kaeser) ;
e) Atrofia musculară spinală distală.
2. Boala neuronului motor din Guam (posibil de cauză infecțioasă, dar încă neprobată)
3. Boala neuronului motor familială (alta decît tipul Guam).
4. Paralizia bulbară familială :
a) atrofia musculară spinală progresivă cu paralizie bulbară ;
b) paralizia bulbară progresivă infantilă ;
c) paralizia bulbară recesivă legată de cromosomul X.
5. Amiotrofia în complexul Parkinsonism-Demență.
6. Amiotrofia în ataxiile eredofamiliale :
a) în ataxia Friedreich ;
b) în paraplegia spastică ereditară ;
c) în ataxia cerebeloasă tip Holmes ;
d) în ataxia recesivă X cromosomală (Turner și Roberts) ;
e) în disinergia cerebeloasă mioclonică (Ramsay Hunt).

Scanned with OKEN Scanner

7. Amiotrofia din coreea Huntington (excepțională) ;
8. Amiotrofia în sindromul Marinescu-Sjögren.
9. Amiotrofia în distrofia infantilă neuraxonală.
10. Amiotrofia în ataxia telangiectazică (Goodman, 1969).

B. CONGENITALE (anomalii de dezvoltare)

1. Sindrom Möbius (agenezii de nuclei ai nervilor cranieni). Sindrom Möbius cu absența mușchiului pectoral.
2. Absența congenitală a mușchilor (pectoral, abdominal etc.) (? posibil mai bine clasificate ca boli ale mușchilor dar nu este cunoscut dacă celulele cornului anterior corespunzător sînt absente) :
a) absența congenitală a mușchiului pectoral cu sindactilie.
3. Hidromielia cu amiotrofie.
4. Disrafism spinal cu amiotrofie.
5. Meningomielocel cu amiotrofie.
6. Aplazia măduvei spinării (amielia).
7. Siringomielia sau siringobulbia cu amiotrofii (se notează strînsă corelație cu malformația Chiari).

C. TRAUMATICE ȘI COMPRESIVE :

C-I. Fizic (amiotrofie dată de leziuni ale celulelor cornului anterior) :
1. Leziuni obstetricale ale măduvei spinării.
2. Tumori medulare.
3. Hematomielia.
4. Mase infecțioase : a) tuberculoame
b) gome
c) chisturi parazitare.
5. Alte cauze de compresiune a măduvei.
6. Ischemic :
a) ocluzii și stenoze ale arterei spinale anterioare ;
b) mielopatia vasculară progresivă.
7. Amiotrofia în multiplă scleroza și neuromielita optică.
8. Amiotrofia în mielitele transverse.
9. Amiotrofia urmînd leziunilor electrice.
C-II. Toxice (toxine acționînd pe neuronul motor) :
1. Toxina tetanică.
2. Stricnina.
3. Toxina botulinică.
4. Plumbul.

D. AMIOTROFII INFECȚIOASE

1. Poliomielita anterioară acută paralitică :
a) dată de virusul poliomielitic ;
b) dată de alte enterovirusuri (inclusiv virus Coxsackie).
2. Encefalita de primăvară-vară cu amiotrofii (encefalitele siberiene și cele din răsăritul Europei).
3. Herpes zoster (incluzînd sindromul Ramsay Hunt, așa-numitul herpes geniculat).

Scanned with OKEN Scanner

4. Amiotrofia în boala Creutzfeld-Jacob.
5. Amiotrofia progresivă urmînd encefalitei letargice.

E. AMIOTROFII DE ETIOLOGIE NECUNOSCUTĂ

1. Boala neuronului motor (Aran-Duchenne) :
a) paralizia bulbară progresivă
b) atrofia musculară progresivă
c) scleroza laterală amiotrofică.
2. Boala neuronului motor juvenilă.
3. Amiotrofia progresivă urmînd unei vechi poliomielite.
4. ? Amiotrofia în hipotensiunea ortostatică.
5. Amiotrofia în boala Pick.

F. AMIOTROFIA ÎN BOLI MALIGNE

1. ? Boala neuronului motor carcinomatoasă.

G. DISFUNCȚII ALE NEURONULUI MOTOR ÎN BOLI METABOLICE :

1. Tetania în :
a) hipocalcemie
b) deficiență de magneziu
c) alcaloză.
2. Hipoglicemie (hiperinsulinism organic) cu amiotrofii.

H. MIOKIMIE, CRAMPE, FASCICULAȚIA BENIGNĂ :

—nu este sigur că originea acestor disturbări să-și aibă sediul în disfuncția celulelor cornului anterior.

2. LEZIUNEA RĂDĂCINII ANTERIOARE

Se caracterizează clinic prin : a) distribuție a atrofiilor și paraliziilor asemănătoare cu cea din leziunile pericarionului (topografie radiculară) ; b) se deosebește de leziunile medulare (pericarionale) prin : absența fasciculațiilor și prin comportamentul diferit al tulburărilor vegetative, în speță a reflexului pilomotor după cum leziunea este situată în porțiunea dintre cornul anterior și joncțiunea cu ramurile comunicante — conservat — sau după această joncțiune — abolit ; c) cînd leziunile rădăcinilor anterioare se asociază cu cele ale rădăcinilor posterioare, apar tulburări de sensibilitate : dureri, anestezie.

Datele radiologice și modificările lichidiene aduc adesea argumente în favoarea localizării radiculare. Constatarea de modificări E. M G. în mușchii paravertebrali aduc un argument pentru diferențierea cu leziuni ale nervilor periferici.

Leziunile rădăcinilor anterioare, după varietatea de cauze, pot fi izolate, pot interesa mai multe rădăcini, pot fi uni- sau bilaterale, simetrice. Inervația celor mai mulți mușchi scheletici este pluriradiculară. Unii totuși, situați în centrul miotomului (= totalitatea musculaturii scheletice deservită

de o rădăcină motorie) sînt aproape în întregime dependenți de o singură rădăcină nervoasă și au rol în diagnosticul leziunilor unei rădăcini. Schliack (1955) introduce pentru acești mușchi termenul de „mușchi indicator segmentar". Sînt mușchi ușor de investigat clinic și electrofiziologic.

C_3 și C_4 — dau tabloul clinic de „pareză diafragmatică cervicală" (Grozan, 1953 și Rohr, 1963). Segmentul principal conținător al axonilor motori pentru diafragm este C_4 dar în unele cazuri C_3. Dacă inervația diafragmului este biradiculară, C_3 deservește porțiunea anterioară a mușchiului și C_4 porțiunea posterioară. De aceea secțiunea rădăcinilor C_3 pentru torticolis spasmodic nu se face bilateral ci în două etape. Pentru C_4 se adaugă tulburări în inervația musculaturii umărului.

C_5 — paralizie a mușchilor deltoid, scapular și ocazional biceps brahial.

C_6 — pareza mușchilor biceps și brahioradial, amiotrofia apărută este însă incompletă.

C_7 — clinic: atrofia eminenței tenare (atrofia musculară monoradiculară descrisă de Gronemeyer, 1951), pareza mușchilor triceps și pronator *teres* și frecvent pareza porțiunii centrale a mușchiului mare pectoral. S-a descris atrofia eminenței tenare și în leziunea de T_1 izolată (Foerster, 1936). Mușchii *abductor policis brevis* și opozantul policelui sînt deserviți de C_7 și în parte C_8.

C_8 — pareze și atrofii în musculatura hipotenară. Diminuarea reflexului tricipital ajută la diagnosticul diferențial cu leziunea periferică a nervului ulnar.

L_3 — pareza cvadricepsului femoral și uneori a mușchilor adductori. Reflexele osteotendinoase corepunzătoare acestor mușchi sînt diminuate.

L_4 — pareza mușchiului cvadriceps interesînd în special vastul medial, asociat cu modificări clinice și electrofiziologice în mușchiul tibial anterior.

L_5 — pareza extensorului lung al halucelui la care se adaugă adesea modificări E. M. G. în extensorul scurt al halucelui.

S_1 — pareza lungului și îndeosebi scurtului peronier și adesea și a mușchiului triceps sural, la care participă constant S_2.

Abolirea reflexelor osteotendinoase reprezintă un semn foarte sensibil pentru leziunea unei singure rădăcini. Identificarea sediului întreruperii arcului reflex, dacă abolirea se face prin interceptarea rădăcinii posterioare, neuronului motor sau rădăcinii anterioare, se face pe lîngă prezența tulburărilor de sensibilitate în primul caz, și prin examenul E. M. G. În cazul rădăcinilor în cele mai multe sindroame clinice sînt afectate atît rădăcina anterioară cît și cea posterioară.

Inervația segmentară (radiculară) a celor mai importante reflexe osteotendinoase și exteroceptive:

Reflex bicipital	segment	C_5 și C_6
Reflex supinator (radial)	„	C_5 și C_6
Reflex tricipital	„	C_7 și C_8
Reflex flexor al degetelor (semn Trömner și R. Hoffmann)	„	C_7 și C_8 (T_1)
Reflex rotulian și r. adductorilor	„	(L_2) L_3 și L_4
Reflex tibial posterior	„	L_5
R. semimembranoșilor și al semitendinoșilor	„	S_1

Scanned with OKEN Scanner

Reflex achilian	S_1 și S_2
R. cutanate abdominale	T_6—T_{12}
R. cremasterian	L_2 și L_3

Mușchii intercostali și mușchii paravertebrali, aceștia din urmă inervați de ramurile posterioare ale nervului rahidian, își au originea în segmentul primitiv și nu se amestecă cu segmentele adiacente și atrofia și pareza lor apare în compresiunile unui nerv spinal dar expresia clinică mai slabă și indirectă (deformări ale coloanei vertebrale) face ca rolul lor de ,,mușchi indicator segmentar'' să fie redus.

Prezența tulburărilor vegetative este consecința faptului că fibrele primului neuron al sistemului simpatic — preganglionare — părăsesc măduva prin rădăcinile anterioare și trec prin ramurile albe comunicante la ganglionii trunchiului simpatic unde fac contact sinaptic cu cel de al 2-lea neuron sau neuronul terminal și fibrele postganglionare se întorc prin ramurile comunicante cenușii la nervii spinali și acompaniază fibrele senzoriale ale acestora.

Coloana intramedulară a neuronilor simpatici se întinde de la 1/2 inferioară a segmentului C_8 la L_2. Fibrele preganglionare pentru cap, gît și extremități își au originea în segmente medulare la distanță și ajung la ganglionii respectivi pe o cale care urcă sau coboară în lanțul ganglionilor simpatici.

Astfel segmentul medular și rădăcina anterioară a nervului rahidian deservesc dermatoamele (fibre sudorimotorii) după cum urmează :

Rădăcina anterioară	C_8	dermatoamele de la	C_2 la C_4
,,	,, T_1, T_2, T_3	aria trigeminală și	C_2 la C_4
,,	,, T_4	dermatoamele	C_5 și C_6
,,	,, T_5, T_6, T_7	,,	C_5 la T_9
,,	,, T_8	,,	T_5 la T_{11}
,,	,, T_9	,,	T_6 la L_1
,,	,, T_{10}	,,	T_7 la L_5
,,	,, T_{11}	,,	T_9 la S_5
,,	,, T_{12}	,,	T_{10} la S_5
,,	,, L_1	,,	T_{11} la S_5
,,	,, L_2	,,	T_{12} la S_5.

De aceea în leziunile rădăcinii anterioare situată în porțiunea între măduvă și joncțiunea cu ramurile comunicante cenușii, care formează plexul cervical C_1—C_4, brahial C_5—C_8 și T_1, lombar L_1—L_4 și sacrat L_5 și S_1—S_4 și care nu conțin fibre simpatice nu sînt prezente tulburări din partea sistemului nervos autonom. Ele apar cînd leziunea este situată după această joncțiune. Unele tulburări simpatice au semnificație clinică deosebită avînd rol de indicator topografic în leziuni ale unor rădăcini, de ex. prezența sindromului Cl. Bernard-Horner în leziuni ale rădăcinilor C_8 și T_1.

Leziunile interesînd mai multe rădăcini realizează următoarele variante topografice :

Pentru membrul superior : a) tipul superior (sindromul Duchenne-Erb) în care leziunea cuprinde rădăcinile C_5—C_6. Deficitul și amiotrofia vor interesa mușchii deltoid (nerv circumflex), biceps și brahial anterior (nerv musculocutanat), lungul supinator (nerv radial) și mai puțin mușchii marele dorsal, pectoralul mare, dințatul mare și rotundul mare. Se abolesc reflexele bicipital și stiloradial ; b) tipul mijlociu (sindromul Remak) în care

Scanned with OKEN Scanner

leziunea interesează rădăcina C_7 și sînt paralizați mușchii triceps și extensorii mîinii și degetelor (deci mușchii inervați de nervul radial cu excepția mușchiului lung supinator). Se abolește sau diminuă reflexul tricipital; c) tipul inferior (sindromul Aran-Duchenne), realizat de rădăcinile $C_8—T_1$ sînt paralizați mușchii flexori ai degetelor, *flexor carpi ulnaris*, și mușchii mici ai mîinii: interosoși și mușchii policelui și degetului mic. Amiotrofia realizează „mîna în ghiară". Reflexul cubitopronator este abolit. Se asociază frecvent sindrom Cl. Bernard-Horner în tabloul sindromului Dejerine-Klumpke.

La membrele inferioare entitatea topografică întîlnită este: a) sindromul de coadă de cal (studiat de Peron, 1926) în care leziunea interesează rădăcinile $L_2—S_5$ în traiectul lor de la vîrful conului medular pînă la găurile intervertebrale. Leziunile sînt de cele mai multe ori asimetrice iar la tulburări motorii se adaugă tulburări de sensibilitate în șa și tulburări sfincteriene. Reflexele rotulian și al adductorilor sînt diminuate sau abolite și reflexele peroneofemoral posterior, tibiofemoral posterior, achilian și medioplantar sînt abolite. Dacă leziunea interesează toate rădăcinile cozii — sindromul total al cozii de cal — se produce paralizia flască și amiotrofia tuturor mușchilor inervați de plexul lombosacrat. Leziunile parțiale pluriradiculare realizează următoarele subtipuri: 1) tipul lombar superior — rădăcinile $L_1—L_4$—caracterizat prin paralizia mușchilor inervați de crural și obturator (cvadriceps, adductori) cu imposibilitate a mersului și ortostațiunii. Reflexul rotulian este abolit dar reflexul achilian este conservat. Anestezia este limitată pe fața anteroexternă a coapsei. Reflexele cremasterian și cutanat abdominal inferior se abolesc; 2) tipul lombosacrat mijlociu — leziunea rădăcinilor $L_5—S_1—S_2$ interesează plexul lombosciatic și nervul rușinos. Reflexul achilian este abolit, reflexul rotulian însă este prezent. Anestezia respectă scrotul și partea internă a feselor, reflexul anal este prezent. Tulburările sfincteriene și genitale lipsesc; 3) tipul inferior sau sacrat pur — leziunea rădăcinilor $S_2—S_5$ nu prezintă tulburări motorii, tabloul clinic fiind dominat de tulburările sfincteriene și genitale. Reflexele anale și bulbocavernoase abolite. Anestezie în șa.

Leziunile rădăcinii anterioare extinse, bilateral simetrice, se întîlnesc în cadrul poliradiculonevritelor primitive (de tip Guillain-Barré) sau secundare și sînt de cele mai multe ori asociate cu tulburări de sensibilitate dar există și forme pur motorii. Uneori deficitele motorii au o topografie particulară și nu predomină distal, așa cum este obișnuit în sindromul de neuron motor periferic, ci proximal, producînd un tablou clinic pseudomiopatic. Afectarea sfincterelor este uneori întîlnită.

BOLILE RĂDĂCINILOR MOTORII (clasificarea Federației Mondiale de Neurologie)

A. CONGENITALE

1. Asociate cu meningomielocel și alte anomalii.

B. DETERMINATE DE FACTORI LOCALI FIZICI ȘI CHIMICI

B—I. Fizic:

1. Lacerație, contuzie sau discontinuitate a rădăcinilor

Scanned with OKEN Scanner

2. Compresii ale rădăcinilor prin :
a) osteoartrite vertebrale
b) prolabarea discului intervertebral
c) boala Paget
d) tumori în canalul rahidian sau găurile intervertebrale
e) colaps vertebral.
3. Ischemie.
B—II. Toxic :
1. Agenți toxici (anestezice injectate local, fenol etc.)

C. INFLAMATORII

C—I. Infecțioase :
1. Radiculopatii în meningite.
2. Sifilis.
3. Arahnoidita granulomatoasă de alte cauze.
4. Parazitoze.
C—II. Post infecțios? alergice :
1. Poliradiculoneuropatia acută (sindromul Guillain-Barré).
2. Poliradiculopatia urmînd vaccinării.
3. Neuropatia seroterapică.
4. Amiotrofia nevralgică.

D. NEOPLAZICE

1. Neurinoame.
2. Meningioame.
3. Metastaze.
4. Reticuloză.
5. Malformații vasculare.

3. LEZIUNEA PLEXURILOR

În acest caz sindromul de neuron motor periferic se asociază totdeauna cu tulburări de sensibilitate. Distribuția paraliziilor este intermediară între cea segmentară (radiculară) și cea nevritică-tronculară. De aceea diagnosticul leziunilor de plex cere o detaliată cunoaștere a anatomiei plexurilor, a teritoriilor senzitivo-motorii ale diferitelor ramuri ale plexurilor. O dificultate în precisa localizare a leziunilor de plex o constituie numărul considerabil de variații anatomice.

Nervul rahidian se divide în : o ramură primară posterioară care inervează musculatura dorsală paravertebrală și o ramură primară anterioară care inervează musculatura segmentală. Ramurile primare anterioare ale rădăcinilor C_1—C_4 formează plexul cervical ; diviziunile primare anterioare ale rădăcinilor C_5—T_1 cu contribuția ocazională de la C_4 și/ori T_2 formează plexul brahial. Ele se unesc pentru a forma 3 trunchiuri primare : superior C_5—C_6, mijlociu C_7 și inferior C_8—T_1. Fiecare din aceste trunchiuri se divide în ramuri anterioare și ramuri posterioare. Toate diviziunile posterioare se reunesc pentru a forma trunchiul secundar posterior din care vor lua

Scanned with OKEN Scanner

naștere nervul circumflex și nervul radial. Ramurile anterioare ale trunchiului superior și mediu se reunesc pentru a forma trunchiul secundar superior din care vor lua naștere nervul musculocutanat și nervul median, și diviziunea anterioară a trunchiului inferior formează trunchiul secundar inferior (medial) din care iau naștere nervul median și nervul cubital. Convențional poate fi deci împărțit în 5 segmente : rădăcini — trunchiuri primare — ramuri anterioare și posterioare — trunchiuri secundare — nervi. Leziunile originii radiculare produc modele paralitice ale membrului superior identice cu cele descrise la sindroamele radiculare. Leziunile trunchiurilor primare și secundare vor da paralizii cu distribuție mixtă : radiculară și nevritică ; leziunile trunchiului superior vor da paralizii în teritoriul nervilor musculocutan și rădăcinii externe a medianului, leziunile trunchiului secundar inferior vor da paralizii în teritoriul cubitalului și parțial medianului ; leziunea trunchiului posterior va realiza paralizii în teritoriile nervilor circumflex și radial, în toate cazurile asociate cu tulburări de sensibilitate și ale sistemului autonom.

Ramurile primare anterioare L_1—L_4 constituie porțiunea lombară a plexului lombosacrat.

Ambele diviziuni primare anterioare și posterioare de la L_4 pînă la S_3 formează porțiunea sacrală a plexului lombosacrat.

Diagnosticul topografic al leziunilor de plex se bazează pe examinarea atentă a distribuției motorii, senzitive și a reflexelor, la care se adaugă : radiografiile coloanei vertebrale, examenul radioscopic al motilității diafragmului (în paraliziile de diafragm prin leziune la C_3—C_4), mielografia, examenul L. C. R., examenul E. M. G., în cazuri speciale arteriografia arterelor spinale.

Etiologia acestui tip de paralizie cuprinde mai ales traumatisme (elongație, smulgere sau secționare), compresiune (hematom, proces tumoral sau coastă cervicală) ; mecanisme alergice (seroterapice) sau infecțioase — viroze necunoscute — (nevrita multiplă a centurii scapulare sau boala Spillane).

4. LEZIUNEA NERVILOR PERIFERICI

Determină de cele mai multe ori un sindrom senzitivo-motor a cărei topografie corespunde cu teritoriul de distribuție al nervului respectiv. R. O. T. se abolesc de obicei precoce chiar cînd forța și volumul mușchiului sînt normale. Tulburările de sensibilitate lipsesc în leziunile nervilor motori puri (nervul dințatului mare, nervul facial, nervul hipoglos) sau în cazuri speciale cînd agentul patogen are un tropism deosebit pentru fibrele motoare (paralizia saturniană). Diagnosticul topografic precizează dacă : 1) este o paralizie izolată a unui nerv (mononeuropatie), paralizie a mai multor nervi (mononevrita multiplex) sau paralizii bilaterale, simetrice (polineuropatie) ; 2) este polineuropatie senzitivă, motorie sau mixtă ; 3) este distribuită distal, proximal sau generalizată.

Examenului clinic i se adaugă tehnici de investigație ajutătoare : examenul electromiografic, viteza de conducere nervoasă motorie și senzitivă, analiza L. C. R., biopsia nervului și mușchiului.

Diagnosticul topografic al paraliziilor izolate ale nervilor periferici se bazează pe cunoștințe despre traiectul și cauzele anatomice pentru care unii nervi sînt particular expuși traumatismelor sau compresiilor, despre

Scanned with OKEN Scanner

zonele de inervație senzitivă și motorie ale fiecărui nerv. Aria inervată exclusiv de un nerv este denumită „zona autonomă a nervului respectiv". Se notează parezele mușchilor individuali, deformațiile și posturile anormale rezultate, absența sau diminuarea reflexelor mediate de nervii respectivi (sau mușchii respectivi). Tulburările trofice sînt particular de marcate în leziunile nervilor periferici, îndeosebi în cele traumatice : atrofii musculare care apar după aproximativ 3 săptămîni de la secțiune, tulburări trofice ale pielii (pielea devine subțire, netedă și lucioasă, palidă sau cianotică, rece și uscată), unghiilor (striate, crăpate). Ulcerele trofice sînt rare și aproape totdeauna secundare traumatismelor locale. Aceste tulburări sînt consecința lezării fibrelor simpatice și a tulburărilor vasomotorii. În ariile de anestezie ale nervului lezat reflexele pilomotor și sudoral sînt abolite. Paralizia unui singur nerv poate fi provocată de injurii mecanice (secțiune, tracțiune, arsuri), compresii (*entrapment neuropathies*), ischemie (în care grup sînt cuprinse și neuropatiile diabetice). În mononevrita multiplă trunchiuri nervoase izolate sînt afectate în momente diferite (ca de exemplu în periarterita nodoasă).

În polinevrite, topografia simptomelor este de obicei simetrică la cele patru membre sau încep și predomină la membrele inferioare, tulburările predominînd la extremitățile distale — grupul anteroextern al gambelor este mai adesea afectat decît cel posterior. Cînd sînt cuprinse și membrele superioare paralizia predomină de asemenea distal cuprinzînd grupul extensorilor și interosoșilor. Alteori topografia este proximală realizînd forma pseudomiopatică. Alteori polinevrita are evoluție ascendentă de tip Landry cu tulburări respiratorii. Polinevrita poate fi limitată la nervii cranieni sau chiar numai la nervii oculomotori (polineuropatia botulinică). Cele mai multe polinevrite sînt mixte asociind paraliziilor tulburări de sensibilitate, trofice și vegetative, dar sînt și forme predominent senzitive—diabetice, carcinomatoase, amiloide, din alcoolism și prin deficiențe vitaminice — după cum sînt și forme pur motorii — din porfirie, intoxicație cu plumb, difterie, atrofia musculară peroneală.

Etiopatogenia leziunilor nervilor periferici este complexă.

BOLI ALE NERVILOR PERIFERICI

(Din „Clasificarea bolilor neuromusculare")

Numai bolile interesînd nervii motori și micști, cele limitate la nervii senzitivi nu au fost incluse în această clasificare.

A. DETERMINATE GENETIC

1. Atrofia musculară peroneală (boala Charcot-Marie-Tooth):
   a) autosomal dominantă } — (i) tipul demielinizant
   b) autosomal recesivă } — (ii) tipul axonal
   c) tipul X cromosomial }
2. Sindromul Roussy-Levy [probabil variantă a 1 a (i)]
3. Neuropatia interstițială hipertrofică ereditară (Dejerine și Sottas).
4. ? Ataxia amiotrofică.
5. Neurofibromatoza (von Recklinghausen).
6. *Heredopatia atactica polineuritiformis* (sindromul Refsum).

Scanned with OKEN Scanner

7. Neuropatia familială cu atrofie optică și surditate nervoasă.
8. Mononevrita recurențială familială.
9. Paralizia de compresiune recurențială familială a nervilor periferici.
10. Neuropatia hipertrofică ereditară cu paraproteinemie.
11. ? Neuropatia ereditară cu nefrită interstițială și surditate nervoasă.
12. Neuropatia ereditară globulară.
13. ? Sindromul poliradiculocordonal (tip dominant).
14. Neuropatia senzorială ereditară cu amiotrofii și implicarea măduvei spinării.
15. ? *Artrogriposis multiplex congenita* (forma neuropatică).
16. Neuropatia amiloidă.
a) tipul portughez (Andrade, 1952)
b) tipul Indiana (Rukavina, 1956)
c) tipul Iowa (Van Allen, 1969).
17. Neuropatia în porfirie.
18. Neuropatia A-alfa lipoproteinemică (boala Tangier).
19. Neuropatia A-beta lipoproteinemică (sindromul Bassen-Kornzweig).
20. Neuropatia în leucodistrofie
a) tipul metacromatic (lipidoză sulfatidă)
b) tipul cu corp globoid (lipidoză galactosil ceramidă).
21. Polineuropatia izoniazidică (predispoziție genetică).
22. Neuropatia în sindromul Cockayne.
23. Neuropatia în sindromul Flynn și Aird (1965).
24. Boala Fabry (lipidoză glicosfingolipidică).

B. TRAUMATICE

B—I. Fizic :
1. Laceraţie, contuzie, compresiune sau discontinuitate a nervilor.
2. Traumatisme obstetricale ale plexului brahial.
a) Paralizia Erb
b) Paralizia Klumpke.
3. Neuropatii prin compresiune :
a) ale nervilor cranieni :
(i) compresia nervului facial în foramenul stilomastoidian (paralizia Bell)
(ii) spasmul facial clonic (hemispasmul facial)
(ii) paralizia facială familială recurentă (sindromul Melkersson).
b) ale extremităţilor superioare :
(i) sindromul aperturii toracice și canalului cervicoaxilar
(ii) nervul median la antebraţ (sindromul pronator)
(iii) nervul median la pumn (sindromul de tunel carpal)
(iv) nervul ulnar la cot
(v) nervul ulnar la pumn
(vi) nervul radial în șanțul de torsiune
(vii) nervul radial la antebraţ
(viii) nervul interosos posterior la antebraţ
(ix) nervul interosos anterior
(x) nervul suprascapular la umăr.
c) ale extremităţilor inferioare :

Scanned with OKEN Scanner

(i) nervul sciatic la ieșirea din pelvis
(ii) nervul obturator în canalul obturator
(iii) nervul peroneal în vecinătatea gîtului fibulei
(iv) nervul tibial posterior în tunelul tarsal.
4. Șoc electric
5. Arsuri
6. Leziuni prin radiații
7. Neuropatii ischemice:
a) arterita cu celule gigante
b) mononeuropatia din poliarterita nodoasă
c) neuropatie în lupus eritematos diseminat
d) diabet zaharat (unele cazuri)
e) neuropatie în boli vasculare periferice
f) neuropatie post-iradiere
g) neuropatie disproteinemică
h) neuropatie în endocardita bacteriană subacută (Jones și Siekert, 1968).

B—II Toxic:

1. Droguri:

— barbiturice, cloral, clorochin, agenți citotoxici (în special nitrogen mustar și vincristină,) disulfiram, emetină, etionamid (nizotin), glutetimid, hidrazidă, iproniazid, nitrofurantoin, fenitoin, stilbamidin, streptomicină, sulfanilamid, talidomid etc.

2. Substanțe anorganice:

a) metale grele:

— antimoniu-arsenic-bismut-cupru-aur-plumb-mercur (acrodinia, boala Minamata)-talium.

b) alte substanțe anorganice:

— fosfor

3. Substanțe organice:

— acrilamid, alcool, anilină, sulfură de carbon, monoxid de carbon (parte din ele neuropatii prin presiune în cursul stării de comă), tetraclorură de carbon, dinitrobenzol, dinitrofenol, n-hexan, pentaclorofenol și D. D. T., tetracloretan, tricloretilen, alți derivați organici cloroși, triortocresilfosfat.

4. Toxine derivate din bacterii:

a) botulism
b) difterie
c) dizenterie
d) tetanos

5. Toxine derivate din alte organisme:

— saxitoxina.

B—III. De etiologie nesigură (? toxică; ? nutrițională).

1. Neuropatie și amiotrofie în:

a) neuropatia de Jamaica și alte neuropatii tropicale
b) paraplegia Sud-Indiană
c) neuropatia în ataxia tropicală-Nigeria

2. Mielo-optico-neuropatia subacută (în Japonia)

* probabil intoxicația cu clioquinol, înrudit cu hidroxichinoleina, vioformul, mexaformul, rolul infecției este controversat.

Scanned with OKEN Scanner

C. INFLAMATORII

C—I. Infecţioase
d) infecţie directă a nervului
1. Lepră
2. Sifilis
3. Bruceloză
4. Leptospiroză.
B. Neuropatii apărute în alte infecţii :
1. gonoreea
2. malaria
3. meningita
4. parotidita
5. paratifoida
6. infecţie puerperală
7. septicemie
8. variolă
9. tuberculoză
10. febră tifoidă
11. tifos.
C—II. Postinfecţioase (alergice)
— Neuropatii postinfecţioase (? alergice)
1. Varicelă
2. Hepatită infecţioasă
3. Pojar
4. Infecţii ale tractului respirator superior
5. Mononucleoza infecţioasă
6. Gripa
7. Vaccina.
— Polineuropatii de cauză necunoscută (? postinfecţioase)
1. Poliradiculoneuropatia acută (sindromul Guillain-Barré)
2. Polineuropatia cronică progresivă
3. Polineuropatia recurentă (periodică).
— Polineuropatii în boli ale ţesutului conjunctiv
1. Lupus eritematos diseminat
2. Poliarterita nodoasă
3. Artrita reumatoidă
4. Sclerodermia (scleroza sistemică)
5. Purpura trombocitopenică trombotică (microangiopatia trombotică)
6. Arterita cu celule gigante.
— Neuropatie în sarcoidoză.

D. NEUROPATII METABOLICE

1. *Nutriţionale*
a) deficienţă specifică :
(i) deficienţă de ciancobalamină
(ii) deficienţă de acid folic
b) de etiologie neprecisă (probabil deficienţă de vitamină B_1, B_2 şi B_6).
(i) în alcoolism cronic

Scanned with OKEN Scanner

(ii) beri-beri
(iii) sindromul picioarelor arzînde
(iv) edemul de foame și Kwashiorkor
(v) în disgravidie — cu vărsături
(vi) în sarcină
(vii) pelagra
(viii) enteropatia gluten-senzitivă
2. *Neuropatii asociate cu boli endocrine*
a) diabet
(i) polineuropatie
(ii) mononeuropatie (incluzînd amiotrofia diabetică).
b) boli tiroidiene :
(i) ? hipertiroidism
(ii) hipotiroidism
c) neuropatii în hiperinsulinismul organic
d) în acromegalie.
3. *Neuropatii în discrazii sanguine*
a) *policitemia vera*
b leucemia
c) boli hemoragipare-hemoragii în nervi.
4. *Neuropatii în insuficiența renală*
a) polineuropatia uremică
b mononevrita *multiplex* urmînd dializei
5. *Neuropatii în bolile ficatului*
6. *Neuropatii în porfirie*
a) determinată genetic :
(i) porfiria acută intermitentă (tipul Suedez)
(ii) porfiria mixtă (tipul Sud African)
(iii) *porfiria cutanea tarda*
b) căpătată
(i) intoxicație cu hexaclorobenzen.
7. *Neuropatii disglobulinemice*
a) macroglobulinemia
b) crioglobulinemia.

E. NEUROPATII ÎN BOLI MALIGNE

1. Neuropatia carcinomatoasă
2. Neuropatia în reticuloză
3. Neuropatia în mielomatoză

F. TUMORI ALE NERVILOR

1. Ivite de la structurile de suport și/ori axoni :
a) nevroame plexiforme
b) nevroame traumatice
c) nevroame mielinice
2. Ivite de la structurile de suport :
a) neurinomul incluzînd neurinomul de acustic
b) fibroblastomul perineural

Scanned with OKEN Scanner

c) sarcomul neurogenic
d) hemangiomul.

G. BOLI FUNCȚIONALE ALE NERVILOR PERIFERICI

1. *Stiff-man syndrome*
2. Miokimia-hiperhidroză-diminuare a relaxării musculare
3. ? Spasme musculare periodice de origine centrală
4. ? Picioarele dureroase și degetele (piciorului) mișcătoare.

În concluzie se poate spune că diagnosticul topografic și etiologic al bolilor neuronului motor periferic înseamnă trecerea în revistă a aproape întregii patologii neurologice.

DIAGNOSTICUL DIFERENȚIAL AL LEZIUNILOR NEURONULUI MOTOR PERIFERIC

1. BOLILE MUSCULARE

Diagnosticul diferențial între amiotrofiile sau parezele neurogene și cele miogene este de cele mai multe ori posibil numai cu ajutorul datelor paraclinice (electromiografie, biopsie musculară, determinări de enzime serice) ; elementele diferențiale de ordin clinic au o valoare cu totul relativă :

a) *Topografia amiotrofiilor*. Deși clasic se consideră că amiotrofiile proximale sînt primitiv miogene, ele pot fi neurogene în :

— amiotrofia musculară spinală familială Kugelberg și Welander ;
— forma scapuloperoneală a amiotrofiei spinale
— poliomielita pseudomiopatică sifilitică (?) ;
— poliradiculonevrite și polinevrite localizate proximal (forme pseudomiopatice) cu atît mai greu de diferențiat clinic cu cît de obicei nu au tulburări senzitive.

Dacă localizarea proximală nu are semnificație, localizarea distală sugerează o paralizie neurogenă cu cîteva excepții :

— distrofia miotonică Steinert ;
— miopatia distală. Se cunoaște un tip tardiv (Welander, 1951) și unul cu debut în copilărie (Biemond, 1955). Deși Welander a putut studia în Suedia 249 cazuri aparținînd la 72 de familii, în alte țări boala pare a fi excepțională și nu trebuie să fie diagnosticată decît pe baza unor date biopsice și electromiografice incontestabile ;
— în distrofia musculară scapuloperoneală amiotrofiile sînt proximale la membrul superior și distale la cel inferior.

În concluzie, topografia amiotrofiilor nu are decît o valoare relativă pentru diferențierea celor neurogne de cele miogene.

b) *Prezența de fasciculații* constituie un argument de valoare pentru originea neurogenă. De asemenea eventuala prezență de semne piramidale.

c) *Starea reflexelor osteotendinoase*. În leziunile neuronului motor vor fi diminuate sau abolite precoce, chiar cînd puterea mușchiului sau volumul său sînt relativ normale și chiar în absența tulburărilor de sensibilitate. În distrofia musculară progresivă R. O. T. sînt relativ tardiv pierdute, urmînd gradului de pareză și atrofiei, dar această regulă nu este invariabilă. În timp ce în bolile neuronului motor periferic se abolesc mai ales

Scanned with OKEN Scanner

reflexele distale, în miopatii, formele pelvine, se abolește cel mai frecvent reflexul rotulian. Dar și unele boli musculare modifică comportamentul R. O. T. Astfel în sindroame miastenice asociate cu carcinoame se abolesc precoce. În hipotiroidism cu sau fără miopatie contracția și relaxarea răspunsului reflex sînt lente, în timp ce în hipertiroidism răspunsul este excesiv de rapid. În bolile neuronului motor la care se adaugă și degenerarea tracturilor laterale cu participarea neuronului motor central, R. O. T. sînt vii chiar în teritorii atrofice.

d) *Contractilitatea idiomusculară* clasic se abolește precoce în miopatii, dar acest fenomen este variabil. Pe de altă parte există boli ale neuronului motor periferic cu contractilitatea idiomusculară abolită, ex. boala Charcot-Marie.

e) *Pseudohipertrofia* este un semn important dar inconstant în D. M. P., apare în stadiile precoce ale formei Duchenne (în moleți, deltoid, vastul lateral al cvadricepsului), în tipul Becker, frecvent în forma centurilor, la purtători ai genei Duchenne, în miopatii hipotiroidiene și ocazional în polimiozită. Dar nu este semn patognomonic pentru boli musculare primitive pentru că în 50% din atrofiile musculare spinale benigne apar pseudohipertrofii. Se consideră a fi un fenomen biomecanic.

f) *Miotonia mecanică și electrică* este tipică miotoniei hipertrofice — boala Thomsen — și distrofiei miotonice — boala Steinert — ca și în unele cazuri de D. M. P. în care de obicei este localizată la cîte un fascicul muscular. Uneori la bolnavi cu scleroză laterală după strîngerea puternică a pumnului există o contracție durabilă a flexorilor degetelor care nu va fi confundată cu fenomenul miotonic. În caz de dubiu electromiograma rezolvă problema.

A. Între cele mai dificile diagnostice este cel dintre atrofia musculară spinală cronică Kugelberg și Welander și miopatiile proximale — îndeosebi forma centurilor. În ambele boala are caracter familial, debutează în copilărie sau adolescență, de obicei la membrele inferioare cu topografie proximală și cu prinderea membrelor superioare după mai mulți ani și în grad mai redus. Clinic: prezența fasciculațiilor, conservarea contractilității idiomusculare și abolirea unor reflexe osteotendinoase sînt argumente pentru afirmarea caracterului neurogen dar adeseori diagnosticul rămîne incert fără contribuția examenelor E. M. G. și biopsiei musculare.

B. Diagnosticul dintre atrofia musculară peroneală și miopatiile distale: ambele pot apărea familial sau sporadic, în copilărie și adolescență, cu evoluție lentă. În ambele afecțiunea poate fi localizată numai la membrele inferioare deși de obicei miopatiile distale debutează la mușchii mici ai mîinii. R. O. T. și reflexele idiomusculare se abolesc precoce în boala Charcot-Marie chiar înainte ca atrofia să apară. Retracțiile fibrotendinoase și pseudohipertrofiile nu sînt niciodată văzute în boala Charcot-Marie dar sînt rare și în miopatiile distale. În favoarea bolii Charcot-Marie pledează tulburările de sensibilitate subiective și discrete obiective, prezența de fasciculații, discrepanța dintre amiotrofii și relativa conservare a forței musculare, reacția de degenerescență. În neuropatia progresivă hipertrofică se adaugă prezența tulburărilor obiective de sensibilitate, hipertrofia și induratia trunchiurilor nervoase, reacția de degenerescență.

C. Distrofia miotonică — reprezintă o boală cu caracter difuz care la atrofiile și paraliziile cu caracter distal prin care clinic se aseamănă sin-

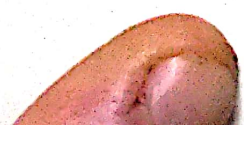

dromului de neuron motor periferic asociază sindromul miotonic la mișcări voluntare, mecanic și electric ; electromiografic este tradus printr-o formă particulară de descărcare cu înaltă frecvență. Se adaugă cataracta în 90% din cazuri, calvița frontală (la bărbați), atrofie gonadală, boală cardiacă în 65%, reducerea capacității vitale pulmonare cu ridicarea diafragmului, atrofii osoase, hiperostoza bolții craniene, deficiențe mintale, disfuncții endocrine medii, anormalități ale serum-imunoglobulinelor. Faciesul este caracteristic cu ptosis, hipotrofia mușchilor maseteri, temporali și sterno-cleidomastoidian. Disartrie. Transmisie autosomal dominantă cu apariție între 20—50 ani.

Paramiotonia congenita — se caracterizează prin atacuri de miotonie cu slăbiciune musculară generalizată caracterizate prin apariția la expunere la frig, deseori asociată de o creștere a potasiului seric. Transmisiune autosomal dominantă. În cazurile prelungite, slăbiciunea musculară devine permanentă.

D. Formele de fatigabilitate musculară anormală.

— *Miastenia gravis*, datorită unui deficit de transmitere neuromusculară. În formele clasice diagnosticul se bazează pe apariția fenomenului de oboseală și pareze cu epuizare la contracții succesive a căror intensitate este caracterizată de orar, sînt mai ușoare dimineața și accentuate de oboseală. Tendință pentru afectarea mai mult a musculaturii proximale decît distale și mai mult a membrelor superioare. Caracteristică este afectarea frecventă a musculaturii oculare extrinseci în 90% din cazuri, a mușchilor faciali, masticatori, ai deglutiției și fonației, flexori și extensori ai gîtului. R. O. T. conservate deși repetarea percuției duce la epuizare iar abolirea precoce sugerează o miastenie carcinomatoasă. Un semn rar dar de certitudine este atrofia selectivă a limbii cu aspect de „limbă cu trei brazde", care nu este văzut în nici o altă boală. În 10% din cazuri la femei și 20% la bărbați apar pareze permanente în mușchii oculari extrinseci.

Diagnosticul de certitudine se face prin proba cu prostigmină care duce la dispariția aproape completă dar tranzitorie a fenomenelor. În miastenia pur oculară testul poate fi negativ.

Confirmarea se face prin reacția electrică clasică Jolly cu stimulare faradică și prin examenul electromiografic cu stimulare repetitivă supramaximală.

Miastenia este de două ori mai frecventă la femei față de bărbați cu disproporție mai mare la vîrste mai tinere. Diagnosticul cu sindromul de neuron motor periferic se face în anumite forme neobișnuite de miastenie : a) forma cu atrofie musculară extinsă ; b) forme limitate la mușchi cu inervație bulbară care seamănă cu paralizia bulbară progresivă ; c) forme limitate la mușchii oculari care ridică problema paraliziilor botulinice, radiculonevritelor de nervi cranieni, multinevritelor oculare recidivante. Dar niciuna din bolile neuronului motor periferic nu răspund favorabil la droguri anticolinesterazice deși există un efect parțial și în boala neuronului motor și paralizia bulbară progresivă. Pe de altă parte s-au descris sindroame miasteniforme cu reacție Jolly pozitivă la pacienți cu boli ale neuronului motor periferic (Simpson, 1966). Sindroame miastenice se pot asocia lupusului eritematos și altor colagenoze sau carcinomatozei, boli care pot afecta concomitent și neuronul motor periferic dînd tablouri clinice

Scanned with OKEN Scanner

complexe. În același timp în anii mai recenți (Brownell, 1972; Garcin, 1965) s-au descris cazuri de miastenie cu severă atrofie musculară neurogenă (electromiografic și bioptic) explicată prin pierderea funcției miotrofice a neuronului motor terminal lezat.

E. Polimiozita: Walton și Adams (1958) studiind pe 75 cazuri de polimiozită diagnosticul inițial găsesc polinevrita în 8, polimielita în 3 și atrofia musculară progresivă în 4 cazuri. Pentru polimiozită pledează tabloul clinic asociind simptome musculare, cutanate și articulare, cu evoluție rapid progresivă. Debutul se face de obicei la membrele inferioare, interesarea musculaturii este mai ales proximală și se adaugă interesarea musculaturii cervicale, faringiene cu apariție de disfagie și disfonie și aspect de paralizie bulbară parțială. În cazuri severe pot fi afectați mușchii respiratori. Apare la orice vîrstă cu vîrfuri în copilărie și între 30—60 ani, cu frecvență de două ori mai mare la femei, în 50% din cazuri apare corelată cu boli de colagen și tumori maligne. În formele cronice, tabloul este cel al unei miopatii cu debut tardiv. S-a citat prezența de pseudohipertrofii. În favoarea diagnosticului vin dozarea enzimelor serice îndeosebi creatinfosfokinaza, examenul electromiografic și examenul histologic care arată prezența necrozei fibrelor musculare și a infiltratelor inflamatorii perivasculare.

F. Paraliziile periodice cu cele 3 tipuri: a) Hipokaliemică familială caracterizată prin atacuri bruște de cvadriplegie flască cu dispariția reflexelor și inexcitabilitate electrică a mușchilor durînd cîteva ore. Debut la membrele inferioare și afectare mai mult proximală. Ca factori predispozanți ai atacului: exerciții fizice, mese abundente bogate în hidrocarbonate, anxietate, emoții, frig. Induse prin testul cu glucoză cu insulină. Se asociază de modificări EKG. În timpul crizei în plasmă K scade, parezele apar sub 3 mEq/l, iar intramuscular K este crescut, permeabilitatea membranei pentru Na fiind crescută. Debut în decada a 2-a a vieții cu transmisiune autosomal dominantă cu penetranță completă deși proporția sexului masculin predomină.

b) Hiperkaliemică sau adinamia episodică ereditară caracterizată prin apariția, după efort, la 30 minute de repaus, de atacuri de paralizie, cu durată 1—3 ore, de asemenea cu debut la membrele inferioare. Apar mai ales ziua, provocate de efort urmat de repaus, emoții, frig, infecții, anestezie generală. ROT în atacuri sînt diminuate sau absente. Paraliziile severe apar la nivel seric de 7 mEq/l. Debutul bolii se situează în copilărie, modul de transmitere fiind autosomal dominant. În ambele forme se pot instala progresiv, prin repetarea crizelor, pareze musculare permanente.

c) Normokaliemică, în care crizele sînt mai severe, durează zile sau săptămîni, apar mai ales noaptea. Pot fi induse și agravate de K dar ameliorate de ClNa.

Paraliziile hipokaliemice simptomatice se întîlnesc în hipertiroidie, hiperaldosteronism, prin depleție pe cale digestivă sau renală.

Paralizii hiperkaliemice simptomatice apar în insuficiențe suprarenale și renale.

G. Mioglobinuria paroxistică manifestată prin atacuri paroxistice, după efort, cu dureri, contractură și pareze musculare acompaniate de mioglobinurie. Durata 2—3 zile. La un număr de pacienți s-a semnalat hipertrofia moleților. Atacurile severe duc la leziuni renale, anurie, uremie.

Scanned with OKEN Scanner

H. Miopatia prin insuficiență glicogenică, datorită probabil unui deficit de fosforilază — caracterizat prin crampe la efort muscular cu durată de 10—15 minute.

I. Între miopatiile dobîndite pentru diagnosticul diferențial cu sindromul de neuron motor periferic se reține:

— miopatia din boala Addison cu slăbiciune generală, atrofii, dar se adaugă aspectele clinice și biologice ale bolii endocrine și răspunsul la tratament;

— oftalmoplegia exoftalmică, la care cele două simptome principale sînt: exoftalmia și diplopia cu paralizii de mușchi oculari, ptoză. Oftalmoplegia este de obicei proporțională cu severitatea exoftalmiei;

— miopatia asociată cu hiperparatiroidism și osteomalacie dar și cu osteomalacii de alte diferite origini, în care oboselii și parezelor proximale li se adaugă hipotonie, creșterea reflectivității osteotendinoase, dureri și crampe musculare ca și asocierea cu fragilitate a oaselor și hipercalcemie, modificări ale fosfatazei alcaline;

— miopatia din cașexia malignă sau alte boli cronice debilitante ca tbc., fistulă gastrocolică sau steatoree se manifestă cu atrofie musculară asociată cu pareze difuze și simetrice. ROT diminuă proporțional cu intensitatea atrofiilor. Deseori prezent mioedemul. Deoarece procesul neoplazic afectează atît sistemul muscular cît și nervos este posibil să apară intricat cele două tipuri de atrofie, atrofia neurogenă avînd originea în lezarea celulelor cornului anterior al măduvei.

În diagnosticul diferențial datele clinice trebuie coroborate obligatoriu cu examenul E. M. G., date biochimice și histologice — biopsia musculară (vezi capit. boli musculare).

2. PARALIZIILE FLASCE DIN LEZIUNILE DE NEURON MOTOR CEN TRAL

Se instalează brutal și masiv și sînt însoțite de abolirea reflexelor osteotendinoase. Acest tablou se întîlnește în:

— hemiplegii grave capsulare;

— paraplegii centrale în leziunile transverse ale măduvei la începutul sau sfîrșitul evoluției lor.

Unele leziuni localizate cortical produc paralizii limitate, uneori sugerînd o leziune radiculară. S-a descris amiotrofie în leziuni ale lobului parietal (Silverstein, 1932), tumorale, traumatice sau vasculare.

În diagnosticul diferențial cu sindromul de neuron motor periferic se iau în considerație: a) paraliziile cuprind un teritoriu vast: hemiplegie sau paraplegie. Paralizia este rar completă, de cele mai multe ori respectă mișcările automatice, sincinetice și reflexe. Apar mișcări asociate anormale; b) prezența semnului Babinski este de mare importanță deși în mod excepțional s-a descris semn Babinski dat de leziuni periferice. Dar se întîlnesc cazuri de leziuni piramidale certe cu semn Babinski absent; c) prezența tulburărilor de sensibilitate cu topografie specifică: masive și cu limită superioară transversală în leziunile măduvei; d) prezența tulburărilor sfincteriene și genitale sînt mai puțin caracteristice pentru că ele apar și în leziuni medulare și în leziuni periferice ale cozii de cal; e) nu prezintă fasciculații; f) reacțiile electrice de degenerescență sînt absente; g) atrofia apare în paraliziile de durată, afectează mușchii mici ai mîinii.

Scanned with OKEN Scanner

3. PARALIZII ISTERICE SAU SIMULATE

Pot sugera leziuni de neuron motor periferic. Se apreciază că distribuția paraliziilor nu respectă teritoriile anatomice, mișcări care nu se pot executa la comandă apar în cursul unor mișcări spontane complexe. La examenul detaliat al forței musculare este evident că bolnavul nu depune efort, forța musculară cedează „abrupt", forța musculară mai degrabă crește decît scade la repetarea mișcărilor. La mișcările pasive se evidențiază contracția mușchiului aparent paretic la mișcările antagonistului. Tonusul variază sub sugestie. În formele prelungite pot apare amiotrofii, alterații fibroase și rigiditate periarticulară și chiar tulburări trofice ale pielii și oaselor. R. O. T. nu sînt modificate sau apar particular de vii sau diminuate și necesită manevre de evidențiere. Tulburările de sensibilitate sînt fără sistematizare topografică, de cele mai multe ori pe arii întinse și de mare intensitate. Reacțiile electrice sînt normale, vitezele de conducere de asemenea. Examenul E. M. G. care cere o bună colaborare a bolnavului nu aduce date corecte.

4. ATROFIILE REFLEXE

Atrofiile reflexe sau de imobilizare dată de durere, secundare leziunilor articulare sau osoase, nu se însoțesc de paralizii și nici de abolirea reflexelor osteotendinoase.

5. „MERASTENIA PAROXISTICĂ"

Se manifestă la bolnavi cu dezechilibrare psihică: după cîțiva pași, pierdere a forței musculare în membrele inferioare cu imposibilitate a mersului. Fatigabilitatea nu apare dacă bolnavul face aceleași mișcări în altă poziție — decubit.

BIBLIOGRAFIE

Biemond A. — The Muscular Atrophies and Hypertrophies, Rap. The VIIIth International Congress of Neurology, Viena, 1965.

Brandstater M. E., Lambert E. H. — Motor Unit Anatomy. Type an Spatial Arrangement of Muscle fibres. În: „New Developments in Electromyography and Clinical Neurophysiology" (ed. *J. E. Desmet*), vol. I, S. Karger, Basel, 1973 p. 14—23.

Brownell B., Oppenheimer D., Spalding J. — *J. Neurol. Neurosurg. Psychiat.*, 1972, 35, 311—322.

Buchthal F., Rosenfalk P. — On The Structure of Motor Units. În: „New Develop. in Electromyography" (ed. *J. E. Desmet*), vol. I, S. Karger, Basel, 1973, p. 71—83.

Buchthal F. — Spontaneous and voluntary electrical activity in neuromuscular disorders, Rap. The VIIIth Intern. Congress of Neurology, Viena, 1965.

Buchthal F. — În: „Neuromuscular Disorders" (ed. *R. D. Adams*), Williams and Wilkins Comp., Baltimore, 1960, p. 3—31.

Buchthal F. — Electromyography in The Diagnosis on Central and Peripheral Lesions of The Nervous System, Rap. IV Congrès Neurol. Paris, 1949, p. 35—46.

Campa J. F., Engel W. K. — *Neurology (Minneap.)*, 1970, 20.

Scanned with OKEN Scanner

CĂLCĂIANU G., STOICA I. — Electroencefalografie și electromiografie, Edit. medicală, București, 1963, p. 559—568.
CINCĂ I., MAREȘ A. — Diagnostic neurologic, Edit. medicală, București, 1971, p. 258—297.
MCCOMAS A. J., SICA R., CAMPBELL M. — Numbers and Sizes of Human Motor Units in Health and Diseases. În: „New Developments in Electromyography and Clinical Neurophysiology", vol. I, S. Karger, Basel, 1973, p. 55—64.
DESMET J. E. — New Developments in Electromyography and Clinical Neurophysiology, vol. I, S. Karger, Basel, 1973.
DUBOWITZ W., BROOKE M. — Muscle Biopsy, W. B. Saunders Comp., Londra—Philadelphia—Toronto, 1973.
ELLIOT F. J., DEADMAN W., SMITH H. — *Arch. J. Path.*, 1937, 7, 246—250.
ENGEL W. K., WARMOLTS J. — The Motor Unit, Diseases Afecting in Toto or in Portio. În: „New. Developm. in Electromyography", vol. I, S. Karger, Basel, 1973, p. 141—178.
HAYMAKER W. — Diagnostic des localisations en neurologie, Librairie Maloine S. A., Paris, 1969, p. 1—56 și 137—146.
ISCH F. — „Electromyographie", Ed. Doin, Paris (1963).
JONG R. DE — The Neurological Examination, Hoeber Med. Division, Harper and Row., New York, 1967.
KAESER H. E. — *Brain*, 1965, *88*, 11, 407—418.
KREINDLER A., VOICULESCU V. — Anatomo-fiziologia clinică a sistemului nervos central, Edit. Acad. R. P. R., București, 1957, p. 70—75.
LAPRESLE J., FARDEAU M. — Diagnostic histologique des atrophies et hypertrophies musculaires, Rap. The VIIIth Intern. Congress of Neurol., Viena, 1965.
MANN D. M., YATES P. O. — *J. Neurol. Neurosurg. Psychiat.*, 1974, 37, 1 036—1 047.
MAREȘ A., NISIPEANU P., VILCIU S., CÎMPEANU A. — Neurologie pediatrică, Edit. didactică și pedagogică, București, 1976, p. 112—118.
MARINESCU G., PARHON I. C. — *Rev. neurol.*, 1904, 579.
MARINACCI A. — Clinical Electromyography, Los Angeles, 1969.
METTLER F. A. — Neuroanatomy, The C. V. Mosby Comp., St. Louis, 1948.
MONNIER M. — Functions of The Nervous System, Elsevier Publ. Comp., Amsterdam, 1970.
MUMENTHALER M. — *Phronesis*, 1973, 9, 224—237.
PERON N. — Troubles trophiques des muscles, des articulations, des os, d'origine nerveuse. În: „Traite de Médicine" (ed. *A. Lemierre, C. Lenormant*), vol. XV, Masson et Cie, Paris, 1949, p. 391—395.
RICKER K., MERTENS H. G., SCHIMRIGK K. — *Europ. Neurol.*, 1968, *1*, 5, 257—274.
SCHLIACK H. — Segmental Inervation and Clinical Aspects În: „Handbook of Clinical Neurology" (ed. *P. J. Winken, G. W. Bruyn*), vol. II, North-Holland Publ. Comp. Amsterdam, 1970, p. 157.
SHAHANI B., DAVIS JONES, G. RUSSEL, R. — *J. Neurol. Neurosurg. Psychiat.*, 1971, *34*, 2, 192—195.
VASILESCU C. — Viteza de conducere pe nervii periferici, Edit. Acad. R. S. R., București, 1975.
VINKEN P. J., BRUYN G. W. — Handbook of Clinical Neurology, vol. I, II, VI, North-Holland Publ. Comp. Amsterdam, 1970.
VOICULESCU V. — Sindromul neuronului motor periferic. În: „Neurologia" (sub red. *A. Kreindler)*, vol. I, Edit. medicală, București, 1957, p. 321—325.
WALTON J. N. — Disorders of Voluntary Muscle, ed. a III-a, J. and A. Churchill, Livingstone, 1974.

Scanned with OKEN Scanner

IX

SEMIOLOGIA MIȘCĂRILOR INVOLUNTARE

V. VOICULESCU

TREMURĂTURILE

Tremurătura constă din oscilații ritmice ale unui segment determinate de contracția alternativă a doi mușchi antagoniști. Simptomul tremurăturii este ușor de diagnosticat. El nu va fi confundat cu clonusul din leziunile piramidale. În cazul clonusului mișcarea este dependentă de starea de distensie a unui mușchi, clonusul putînd fi ușor întrerupt sau declanșat prin mișcări pasive ale segmentelor.

Examenul unei tremurături se face prin inspecție, palpare și metode grafice.

INSPECȚIA

Inspecția arată localizarea tremurăturii, amplitudinea, ritmul (frecvența), faptul dacă tremurătura este sau nu influențată de mișcările voluntare. Tremorul poate fi lent (3—5 oscilații pe secundă) sau rapid (10—20 oscilații pe secundă). Tremurăturile foarte discrete sînt puse în evidență în anumite atitudini cum este aceea cu brațele întinse și degetele răsfirate. Se poate așeza o bucată de hîrtie pe dosul mîinii pentru a evidenția mai bine oscilațiile. Se distinge o tremurătură de repaus și o tremurătură de acțiune, la care se poate adăuga tremurătura legată de păstrarea unei posturi. Tremurătura de acțiune apare în proba indice-nas, în ducerea unui pahar la gură, în timpul scrisului.

Palparea este utilă în perceperea unor tremurături de tip vibrator — tremurături rapide și mărunte, cum sînt cele din hipertiroidism. Ele se percep punînd bolnavul să întindă brațele în timp ce examinatorul aplică fața palmară a degetelor pe vîrful degetelor pacientului.

Metodele grafice permit o analiză mai precisă a tremurăturilor. Vechea metodă constînd în aplicarea unei capsule pneumatice pe mușchi, conectată la un inscriptor Marey, este înlocuită cu metode electrice (atașarea

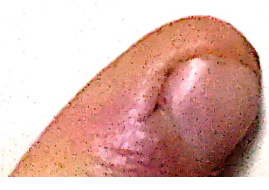

unei bobine de segmentul care tremură și introducerea acestuia într-un cîmp magnetic). Electromiografia, înscriind activitatea electrică a mușchilor agoniști și antagoniști este metoda cea mai adecvată. Cinematografia dă de asemenea informații prețioase.

TREMURĂTURA ZISĂ FIZIOLOGICĂ

Apare la unii indivizi în cursul menținerii active a unor posturi sau în efectuarea unor mișcări cu cea mai redusă viteză posibilă. Ritmul variază între 8—12 oscilații pe secundă, iar amplitudinea e foarte mică. Tremurătura zisă fiziologică este accentuată în emoții și la oboseală.

TREMURĂTURA DIN BOLILE SISTEMULUI EXTRAPIRAMIDAL

a. Tremurătura parkinsoniană reprezintă tipul tremurăturii de repaus. Este o tremurătură lentă cu 4—6 oscilații pe secundă. Prezentă în repaus, după unele descrieri, dispare în repausul complet și apare în menținerea unor posturi. Dispare în cursul acțiunilor voluntare. Este provocată de contracția alternativă a agoniștilor și antagoniștilor, flexori și extensori, abductori și adductori, pronatori și supinatori. La membrul superior se petrece în cele 3 dimensiuni ale spațiului, deoarece mișcarea de flexie-extensie coexistă cu o mișcare de pronație-supinație. Mișcarea în sens invers a policelui și indicelui (mișcarea de a răsuci o țigare, de a învîrti între degete o pilulă) e caracteristică. Amplitudinea tremorului nu e uniformă, el exagerîndu-se în salve spontane sau sub influența atenției, emoției, trecerii de la acțiune la relaxare.

Tremurătura parkinsoniană predomină la mîini dar poate interesa și picioarele, buzele și limba. Uneori este prezentă numai într-o jumătate a corpului.

Tremurătura se întîlnește în boala Parkinson, parkinsonismul postencefalic, sindroamele parkinsoniene prin intoxicație cu sulfură de carbon, oxid de carbon, mangan, în parkinsonismul după medicația neuroleptică. Se întîlnește de asemenea în parkinsonismul juvenil (atrofie palidală progresivă), în sindromul Steele-Richardson-Olszevski, degenerescența strionigrică (Adams).

Fiziopatologia tremurăturii parkinsoniene nu a fost elucidată. Experimental, tremurătura a fost reprodusă prin leziuni în porțiunea ventrală a formației reticulate a tegmentului mezencefalic al maimuței. La parkinsonieni tremurătura dispare după secțiunea fasciculului piramidal sau după leziuni stereotaxice în nucleul ventral lateral al talamusului : microelectrozi plasați în celulele nucleului ventral lateral al talamusului arată salve de descărcări sincrone cu ritmul tremorului.

b. Tremurătura din degenerescența hepato-lenticulară se prezintă sub aspecte variate. Uneori e o tremurătură lentă de repaus, amintind tremurătura parkinsoniană. Aspectul cel mai tipic este acela de tremurătură posturală (legată de menținerea unei posturi). Astfel, atunci cînd se cere bolnavului să țină brațele întinse înainte poate apărea o oscilație violentă a mîinilor în sus și în jos (flapping tremor) ; alteori, membrele superioare

Scanned with OKEN Scanner

sînt animate în masă de oscilații imitînd bătăile de aripi. În alte cazuri tremurătura realizează o combinație între cea parkinsoniană și cea din scleroza în plăci, e prezentă în repaus, dar e exagerată în mișcările voluntare. O altă boală extrapiramidală în care se întîlnește o tremurătură este boala Hallervorden-Spatz.

TREMURĂTURA CEREBELOASĂ

Caracteristică pentru leziunile cerebeloase este tremurătura intenționlă (de acțiune). Ea este evidentă mai ales la membrul superior și poate fi constatată în proba indice-nas, în ducerea unui pahar la gură etc. Deși mai caracteristică pentru scleroza în plăci, această tremurătură apare și în boala Friederich, eredoataxia spino-cerebeloasă P. Marie și alte afecțiuni cerebeloase. Tremurătura intenționlă este deosebit de pronunțată în leziunile căii dento-rubro-talamice, cale care trece prin pedunculul cerebelos superior.

Alături de tremurătura intenționlă poate apărea și o tremurătură statică în leziunile cerebeloase. Acest tip de tremurătură poate interesa capul, membrele sau tot corpul.

În paralizia generală progresivă apare adeseori o tremurătură cu frecvența de 6—8 pe secundă, prezentă mai ales în cursul execuției unor acte voluntare, în păstrarea unor atitudini, dar și în condiții de repaus. Deosebit de caracteristică e tremurătura buzelor în momentul cînd pacientul se pregătește să vorbească. La limbă se observă uneori mișcări mari de propulsie-retracție.

TREMURĂTURA ESENȚIALĂ (FAMILIALĂ)

În 50% din cazuri apare înainte de 20 de ani, mai rar apare către mijlocul vieții sau la bătrînețe. Tremurătura e prezentă în repaus, dar este accentuată la păstrarea posturilor și de multe ori în cursul mișcărilor voluntare. E deosebit de evidentă în timpul scrisului. Frecvența oscilează între 4—9 cicli pe secundă. Localizarea de predilecție este la nivelul mîinilor, dar poate fi prezentă la buze, limbă, coarde vocale, musculatura gîtului, membrele inferioare. S-au descris familii cu localizare exclusivă la mușchii bărbiei.

Unii autori consideră că tremurătura senilă nu este decît o tremurătură esențială (familială) cu debut tardiv. Pentru tremurătura senilă este caracteristică localizarea la mușchii mandibulei.

În mod curent tremurătura esențială este confundată cu cea parkinsoniană. În genere diagnosticul nu e dificil și se bazează pe următoarele puncte :

— tremurătura esențială e de obicei familială cu transmisie dominantă ;

— tremurătura esențială e monosimptomatică, hipertonia și akinezia lipsesc. Proba de diadococinezie (proba marionetelor) se execută cu viteză și amplitudine normală de cei cu tremurătură esențială, pe cînd parkinsonienii execută mișcările cu amplitudine diminuată și viteză redusă ;

Scanned with OKEN Scanner

— tremurătura esențială persistă și în general se accentuează în mișcările voluntare, pe cînd tremurătura parkinsoniană se oprește în cursul acestor mișcări;

— scrisul e foarte caracteristic: micrografic și relativ conservat la parkinsonieni, macrografic și grav alterat, de multe ori imposibil, la cei cu tremurătură esențială;

— medicația antiparkinsoniană are efect numai asupra tremurăturii parkinsoniene; alcoolul ameliorează adesea tremurătura esențială.

TREMURĂTURI TOXICE

Alcoolicii cronici prezintă de multe ori o tremurătură rapidă, dar mai amplă și mai lentă decît tremurătura basedowiană. Localizată în general la mîini, poate interesa uneori și musculatura feței. Este mai accentuată dimineața și diminuă după ingestia de alcool. În delirium tremens, tremurătura este intensă, agită întreg corpul, interesează mușchii feței și ai limbii. Bolnavul e confuz, agitat, are halucinații.

În intoxicațiile mercuriale tremurătura e prezentă în repaus, dar tinde să se exagereze în cursul mișcărilor voluntare. Începe în general la limbă și membrele superioare, apoi coboară la membrele inferioare. Are o amplitudine medie sau mare. Coexistă cu alte elemente ale sindromului cerebelos, cum sînt ataxia, vorbirea scandată.

Mai puțin frecvente sînt tremurăturile consecutive abuzului de cafea, cele din intoxicațiile cronice cu cocaină, meprobamat, amfetamină, efedrină, marijuana, bromuri, cloral. Se mai produc tremurături după administrare de alcaloizi ai beladonei, amitriptilină, antihistaminice, amantadină, piperazină.

După cum s-a arătat mai sus, intoxicațiile cronice cu mangan, sulfură de carbon, oxid de carbon pot da naștere unui sindrom parkinsonian în care întîlnim tremurătura caracteristică.

TREMURĂTURA DIN HIPERTIROIDIE

Are un ritm rapid de 8—10 oscilații pe secundă (variații extreme între 6—15 oscilații pe secundă). Este o tremurătură regulată, de amplitudine redusă, cu caracter vibrator și poate fi pusă în evidență cel mai bine cerînd bolnavului să întindă mîinile și să resfire degetele. În forme grave de tireotoxicoză, tremurătura tinde să se generalizeze, dobîndește o amplitudine mare, poate lua aspecte atipice (parkinsonian). Uneori apar mișcări involuntare de alte tipuri, fibrilații, mișcări coreiforme. Originea tiroidiană a tremurăturilor va fi suspectată la bolnavi care au avut o pierdere mare în greutate, care prezintă o tahicardie accentuată, fibrilație atrială, care au o stare accentuată de astenie.

TREMURĂTURI ÎN CADRUL UNOR TULBURĂRI METABOLICE

În encefalopatia portală apar numeroase diskinezii dintre care cea mai caracteristică este *„flapping-tremor"*. Este pus în evidență prin întinderea brațelor și abducția degetelor. Degetele prezintă mișcări de adducție-

Scanned with OKEN Scanner

abducție, flexie-extensie; de asemenea mîna prezintă mișcări alternative de flexie-extensie. Mișcările au amplitudine mare și frecvență redusă (2—4 cicli pe secundă). Alteori, în locul *„flapping-tremor"*-ului apare o tremurătură mai fină și mai rapidă (6—9 pe secundă) amintind pe cea din etilism.

„Flapping-tremor"-ul nu este patognomonic pentru encefalopatia hepato-portală, el întîlnindu-se și în uremie, hipomagneziemie, acidoză respiratorie.

Tremurături se mai pot întîlni în boala Addison, hipoglicemie, deficiență de acid pantotenic, encefalopatia pelagroasă, porfirie.

TREMURĂTURI NEVROTICE

La bolnavii cu neurastenie se întîlnește destul de rar o tremurătură discretă predominînd la membrele superioare, accentuată de emoții.

Tremurătura isterică este de obicei tranzitorie, intensă, polimorfă. Diagnosticul se bazează pe circumstanțele care au precedat apariția tremurăturii și pe modificările pe care tremurătura le prezintă sub influența unor factori psihologici. Diagnosticul de isterie va fi pus cu prudență deoarece — în afara vindecării prin metode persuasive — nu există nici un criteriu sigur care să permită recunoașterea mișcărilor involuntare isterice.

În boli febrile, cu deosebire în tifos exantematic și febră tifoidă, apariția de tremurături este frecvent constatată.

FASCICULAȚII ȘI MIOKIMII

După cum arată electromiograma, o fasciculație reprezintă contracția unei unități motorii, adică a tuturor fibrelor musculare inervate de un neuron. Numărul fibrelor musculare cuprinse într-o unitate motorie este variabil, la musculatura membrelor putîndu-se ridica pînă la 200. Din punct de vedere clinic, fasciculația se prezintă ca o contracție rapidă, vermiculară, care în general nu produce deplasarea segmentelor, cu excepția degetelor care pot prezenta mici deplasări. Cînd sînt numeroase, fasciculațiile se văd cu ușurință, dar cînd sînt rare ele vor trebui să fie căutate cu atenție la locurile de predilecție — musculatura umărului, a brațului, a pieptului, a gambelor. Se văd mai bine cu luminare tangențială. Sînt provocate prin percutarea mușchiului. În cazul unui panicul adipos abundent, la femei sau sugari, sînt greu de văzut. Sînt activate de prostigmină și alte substanțe colinergice, care le pot provoca și la normal.

Fasciculațiile constituie un simptom important atunci cînd sînt asociate cu amiotrofii, în diagnosticul leziunilor degenerative cu evoluție lentă ale motoneuronilor din cornul anterior al măduvei și din nucleii motori ai nervilor cranieni (în special hipoglosul). Ca atare se întîlnesc în primul rînd în scleroza laterală amiotrofică și în bolile înrudite, paralizia bulbară progresivă, amiotrofia spinală de tipul Kugelberg-Welander, sau Werdnig-Hoffman (aci fiind vorba de copii cu țesut adipos dezvoltat, fasciculațiile sînt adesea mascate, fiind mai ușor văzute la limbă). Mai rar se găsesc în siringomielie sau în tumori intramedulare, foarte rar în leziuni acute ale motoneuronului, cum este poliomielita anterioară acută.

Scanned with OKEN Scanner

Rară este de asemenea prezența fasciculațiilor în leziuni compresive radiculare (hernii discale, tumori extramedulare) sau în polinevrite. S-a vorbit de fasciculații în boala Charcot-Marie, ceea ce poate fi explicat prin faptul că paraliziile de tip peroneal pot fi determinate de 2 localizări lezionale la nivelul motoneuronului. În forma obișnuită boala este o „neuropatie", adică o leziune a trunchiurilor nervoase; în alte cazuri mai rare există leziuni importante ale pericarionului din cornul anterior care ar putea da fasciculații. Determinarea vitezei de conducere motorie și senzitivă arată scăderi ale acestei viteze în cazul neuropatiei și viteze nemodificate în leziunile primitiv pericarionale. Fasciculațiile mai pot fi întîlnite în tulburări metabolice: uremie, tireotoxicoză, tulburări în echilibrul ionilor de Ca, Mg, Na, K.

Studiul electromiografic al fasciculațiilor arată activitate spontană sub forma unor potențiale de unitate motorie de durată mărită (10—20 msec), de voltaj de asemenea mărit. Fasciculațiile nu vor fi confundate cu fibrilațiile, acestea reprezentînd contracția unei fibre musculare izolate. Ele nu pot fi văzute cu ochiul și se caracterizează electromiografic prin durată scurtă (1—1,5 msec) și amplitudine redusă în jurul a 100 microvolți.

Patogenia fasciculațiilor nu a fost elucidată. S-ar putea ca iritația cronică a motoneuronului din cursul procesului iritativ să ducă la descărcări spontane. S-ar putea invoca alterări ale permeabilității membranei neuronale sau dispariția interneuronilor inhibitori spinali. După unele cercetări, fasciculațiile ar persista după rahianestezie sau blocaj anestezic al nervului periferic. Dacă acest fapt este exact, explicația ar trebui căutată într-o hiperexcitabilitate a joncțiunii neuromusculare caracteristică procesului de denervare. De la această joncțiune, hipersensibilă la acetilcolină, ar porni un impuls care dă naștere unei contracții a fibrei musculare respective (fibrilația) dar prin propagare antidromică poate face să se contracte sincron celelalte fibre ale unității motorii (fasciculație).

Diagnosticul de scleroză laterală amiotrofică nu poate fi stabilit numai pe baza unor fasciculații fără alte simptome. E necesar ca fasciculațiile să fie însoțite de alte simptome de suferință a motoneuronului periferic (atrofie, pareză) sau de simptome din partea neuronului motor central. Fasciculații izolate se mai pot întîlni și în stare normală, ele sînt mai evidente la nevrotici și după stări de oboseală. Ele constituie un motiv de preocupare obsesivă pentru unii pacienți, în general medici sau studenți în medicină. Aceste fasciculații fiziologice nu sînt atît de abundente ca cele din scleroza laterală și sînt separate prin pauze mai mari. Diagnosticul cu scleroza laterală amiotrofică se pune pe baza absenței altor semne neurologice — în special a amiotrofiilor și a deficitului muscular. Electromiografia nu arată simptome de denervare.

Noțiunea de miokimie — etimologic: valuri musculare — nu este bine definită. Miokimiile se deosebesc de fasciculații prin faptul că sînt mai lente, cuprind un număr mai mare de fascicule musculare decît fasciculația. Uneori au aspectul unei unde care se propagă pe suprafața mușchiului. Nu se produc deplasări ale segmentelor. Miokimia este de obicei limitată la unul și același mușchi — mai ales la membrele inferioare — sau la un mic număr de mușchi. Se admite că miokimiile nu au semnificație patologică. Uneori sînt legate de stări de oboseală sau boli debilitante, în hipertiroidism, uremie, hiponatremie. De cele mai multe ori apar la indivizi normali,

Scanned with OKEN Scanner

uneori existînd o predispoziție familială. Sînt semnalate și la nevrotici. Electromiografia arată caracterul benign al miokimiei, traseele punînd în evidență descărcări repetate de potențiale normale, fără aspecte de denervare.

La mușchii feței merită să fie semnalate două aspecte de miokimie. Unele limitate la mușchiul orbicular al pleoapelor apar în condiții de oboseală. Ele au un caracter benign, uneori cedează la injecții intravenoase cu clorură de calciu. Alteori miokimiile interesează în întregime o jumătate a feței care este agitată în permanență de unde de contracție care pot îngusta fanta palpebrală sau pot ridica comisura bucală în sus. Atacul acestor mișcări anormale poate dura cîteva săptămîni, alteori și mai mult. Cea mai importantă cauză a miokimiilor faciale de acest tip este scleroza în plăci. Mai rar ar putea fi un gliom pontin interesînd nucleul nervului facial.

Sheaff (1952) descrie la un bărbat și la cei 4 copii ai acestuia un sindrom constînd în miokimii, hipofuncție tiroidiană, stări periodice de hipoglicemie. Wieczorek și Greger (1962) observă miokimii la o familie (2 frați și 2 surori) a căror mamă prezentase „tremurături musculare și crampe" ale mușchilor posteriori ai gambei. S-au constatat valori scăzute ale ATP, ADP, AMP. Miokimii au mai fost semnalate la bolnavi cu miotonie și în neuropatii cu atrofie musculară de Grund (1938) și Gamstorp și Wohlfahrt (1959).

MIOCLONIILE

Miocloniile sînt contracții musculare bruște, de scurtă durată, comparabile cu cele produse prin stimulare electrică. Contracția interesează un mușchi sau numai o porțiune a mușchiului, uneori un grup de mușchi, cîteodată toată musculatura corpului. De cele mai multe ori contracția musculară nu provoacă mișcări ale segmentelor; alteori aceste mișcări sînt prezente, uneori atît de accentuate încît provoacă deplasări ample ale membrelor sau chiar căderea pacientului.

Din punct de vedere topografic se disting: 1) mioclonii care se mențin localizate la un mușchi sau un grup muscular (exemplu epilepsia parțială continuă Kojevnikov); 2) mioclonii „sporadice" (numite și mioclonii polifocale) care sînt dispersate în timp și în spațiu „sărind" de la un mușchi la altul fără nici o ordine; 3) secuse mioclonice bilaterale, sincrone, simetrice.

Din punctul de vedere al succesiunii în timp, se disting în primul rînd mioclonii aritmice și mioclonii ritmice. Ele pot fi permanente sau intermitente.

În ceea ce privesc condițiile de apariție, se deosebesc: 1) mioclonii spontane; 2) mioclonii apărînd cu ocazia executării unor mișcări sau luării unor posturi, ca de pildă în disinergia cerebeloasă mioclonică, sechele după intoxicații cu bromură de metil, sechele după ramolisment cerebral în teritoriul calotei mezencefalice (arteră cerebeloasă superioară); 3) mioclonii declanșate reflex prin excitanți luminoși (epilepsie), secuse mioclonice sau tresăriri provocate prin stimuli sonori (encefalopatii difuze, forme înaintate de lipidoză cerebrală). Deși o clasificare a miocloniilor nu poate reprezenta

Scanned with OKEN Scanner

decît o schematizare imperfectă a acestui capitol complex, vom folosi următoarea sistematizare, în parte inspirată după Gastaut (1968). Se disting două grupe principale : mioclonii aritmice și mioclonii ritmice.

I. MIOCLONIILE ARITMICE

Pot fi bilaterale sau unilaterale.

A. MIOCLONIILE ARITMICE BILATERALE

Sînt în genere însoțite de modificări mari electroencefalografice constînd din izbucniri de polivîrfuri-unde, bilaterale și sincrone. Din punct de vedere etiologic se disting mai multe categorii :

1. Boli cronice, caracterizate prin asocierea de mioclonii, crize de epilepsie, semne de deteriorare cerebrală gravă, manifestate prin tulburări neurologice sau tulburări psihice, sau ambele tipuri de tulburări. Acest tablou e realizat de boli degenerative familiale :

a) Epilepsia mioclonică de tipul bolii Unverricht sau bolii Lundborg. Azi aceste entități sînt înglobate sub denumirea de boala Lafora, ele fiind caracterizate prin prezența corpusculilor lui Lafora în celulele nervoase din creier, ficat, miocard. Familială, cu transmitere recesivă, boala Lafora se manifestă din copilărie prin crize de epilepsie la care ulterior se adaugă mioclonii și în decurs de cîțiva ani demență, ataxie cerebeloasă, tulburări de deglutiție, rigiditate extrapiramidală. Tabloul clinic e nespecific, certitudinea diagnosticului fiind dată numai de incluziile lui Lafora.

b) Lipoidozele cerebrale de tip infantil (Tay-Sachs) sau juvenil prezintă aceeași asociere de mioclonii, epilepsie, deteriorare neurologică și psihică. Un simptom mai caracteristic este atrofia optică cu modificări specifice. Diagnosticul de certitudine în unele forme e dat de determinări enzimologice (absența hexozaminidazei A în boala Tay-Sachs).

c) Disinergia cerebeloasă mioclonică are evoluție mai puțin severă din punctul de vedere al deteriorării psihice.

d) Alte boli degenerative în care miocloniile se întîlnesc mai rar : boala Krabbe (leucodistrofie cu celule globoide), leucodistrofia Pelizaeus Merzbacher, boala Schilder, degenerescența hepato-lenticulară, boala Hallervorden-Spatz, atrofii cerebeloase, degenerescența difuză progresivă a substanței cenușii cerebrale descrisă de B. J. Alpers (1931).

Toate aceste afecțiuni au în comun leziuni difuze masive cerebrale interesînd scoarța, formațiile subcorticale, cerebelul.

2. Boli infecțioase : forme grave, comatoase, de malarie, encefalite de origini diverse : urliană, zonatoasă, postvaccinală etc. În encefalita letargică miocloniile sînt de obicei ritmice. De asemenea, în boala Creutzfeldt-Jakob miocloniile pot fi sporadice sau ritmice.

3. Mioclonii în cadrul epilepsiei. Se pot asocia cu epilepsia generalizată, cu absențele de petit mal, cu sindromul Lennox. O formă deosebită e reprezentată de „spasmul în flexie" (sinonime : sindrom West, ticul Salaam) care apare în primul an al vieții și se manifestă prin mioclonii mai lente

Scanned with OKEN Scanner

bilateral simetrice. Traseul electroencefalografic, grav alterat, arată o succesiune dezordonată de vîrfuri-unde supravoltate, atipice (hipsaritmie).

4. O serie de afecțiuni metabolice generale pot provoca mioclonii, fie bilateral sincrone, fie sporadice. Pe electroencefalogramă se pot observa polivîrfuri-unde simetrice, sincrone. Aceste mioclonii apar în insuficiența renală cronică, în intoxicația cu apă, hipocalcemie, carența de piridoxină.

5. Numeroase toxice exogene pot provoca apariția miocloniilor. Pacienții care supraviețuiesc unei expuneri la bromura de metil pot rămîne cu sechele mioclonice la mîini. Tablouri mioclonice acute apar în intoxicații cu compuși organo-fosforici, DDT, după cicloserină, imipramină, substanțe analeptice cum sînt pentametilentetrazolul, bemegridul, micorenul, camforul, uneori după supradozaj de teofilină sau piperazină în cursul tratamentului cu litiu al depresiunii; de asemenea după suprimarea bruscă a unui tratament antiepileptic.

6. Miocloniile zise exențiale, sindrom excepțional de rar, au un caracter benign. Sub numele de *paramyoclonus multiplex*, Friederich (1881) descrie un caz prezentînd ca unic simptom contracții care interesează diferiții mușchi, simetric sau asimetric, putîndu-se repeta de cîteva zeci de ori pe minut. Ulterior au fost descrise cîteva familii de pacienți în care apăreau mioclonii, de multe ori în formă de crize, fără semne de deteriorare neurologică sau psihică. Mioclonii mai violente provocau deplasări ale membrelor, căderea pacientului. Van Bogaert (1949) studiază o familie la care se adaugă adipozitate și alte semne de insuficiență hipofizară. Unii autori recomandă să se renunțe la denumirea de *paramyoclonus multiplex*, deoarece e greu de prevăzut dacă cu trecerea timpului nu se va produce o deteriorare psihică și neurologică în sensul unei epilepsii mioclonice. E probabil că există totuși cazuri excepționale de mioclonii esențiale benigne, în care miocloniile reprezintă unicul simptom. Un criteriu pentru afirmarea diagnosticului ar fi traseul EEG normal, așa cum s-a observat la 3 frați studiați de Mahloudji și Pikielny (1967).

7. Există și mioclonii considerate fiziologice. Astfel sînt miocloniile sporadice din faza paradoxală a somnului. Ele nu se însoțesc de aspecte patologice ale electroencefalogramei. Mioclonii fără semnificație patologică sînt semnalate și în stare de veghe. Ele sînt localizate la un mușchi, se reproduc pentru cîteva minute, apoi încetează.

Fenomenul de tresărire la excitanți neașteptați, de obicei sonori, atinge la unii indivizi o amplitudine anormală. Pentru acest fenomen Gastaut și Villeneuve (1967) au creat termenul de hiperecplexie.

B. MIOCLONII ARITMICE UNILATERALE

În această categorie intră sindromul Kojevnikov, epilepsia parțială continuă. Fenomenul caracteristic constă din secuse musculare localizate la un grup muscular, repetîndu-se fără pauză. Uneori de la această activitate convulsivă localizată pornesc crize jacksoniene episodice cuprinzînd o jumătate de corp și putînd duce la pierderea conștienței. Electroencefalograma poate arăta un focar de vîrfuri sau polivîrfuri-unde, alteori traseul e normal. Sindromul Kojevnikov a fost observat cu precădere după encefalite siberiene dar poate fi observat după leziuni corticale de origine infec-

Scanned with OKEN Scanner

ţioasă, vasculară sau tumorală, în stări hiperglicemice fără cetoză (Singl și colab., 1973). Multă vreme s-a susținut originea subcorticală a crizelor. Azi, în special după cercetările de stereoelectroencefalografie ale lui Bancaud (1967) se consideră dovedită originea corticală.

II. MIOCLONII RITMICE

1. Mioclonii rapide: mioclonii velo-palatine. Constau în contracții ritmice ale vălului, ale faringelui, coardelor vocale și diafragmei. Uneori se contractă și stîlpii palatini, mușchii trompei lui Eustachie, mușchii feței, pielosul gîtului. Uneori contracțiile interesează mușchii oculari producînd o oscilație a globilor care se deosebește de nistagmusul propriu-zis prin aceea că mișcările au aceeași viteză în ambele sensuri ale mișcării. Ritmul acestor mioclonii se situează de obicei între 110—150 pe minut (cifre extreme 30—200). Miocloniile velo-palatine sînt provocate de leziuni ale triunghiului rubro-dento-olivar. În ordinea frecvenței, leziunile cauzale interesează: fasciculul central al calotei în traiectul pontin, nucleul dințat, oliva bulbară. Leziuni izolate ale nucleului roșu nu determină mioclonii velo-palatine. Leziunile sînt de cele mai multe ori de origine vasculară, mai rar se datoresc sclerozei în plăci, encefalitei epidemice, traumatismelor, tumorilor cerebelului.

2. Mioclonii ritmice lente (mioclonii care se repetă la intervale mai lungi de 5—15 secunde).

Un aspect tipic este întîlnit în leucoencefalita sclerozantă subacută (sinonim: panencefalita sclerozantă subacută). Datorită unei infecții cu evoluție lentă prin virus rujeolos, boala duce la o gravă deteriorare neurologică și psihică. Mioclonia, caracteristică, se repetă la intervale de 6—20 secunde și produce mișcări ample de diverse tipuri (de exemplu, flexia membrului superior și extensia trunchiului). Electroencefalograma arată apariția ritmică, cu ocazia fiecărei mioclonii, a unui tren de cîteva unde lente supravoltate (complexele Radermecker). Aspecte similare clinice și EEG se mai pot întîlni în lipidoze cerebrale în stadiul terminal, ischemii cerebrale grave și alte encefalopatii difuze severe.

La pacienți în vîrstă, mioclonii ritmice — uneori aritmice — apar în boala Creutzfeldt-Jakob. Datorită unei infecții cu un „virus lent" această boală provoacă tulburări neurologice și psihice grave ducînd la moarte în cîteva luni.

3. Mioclonii ritmice cu localizare segmentară (mioclonii). Miocloniile spinale sînt cu totul excepționale. Au fost semnalate în cîteva cazuri de limfogranulom cu localizare vertebrală, precum și într-un caz de gliom toracic, posibil și în mielita virală (Hopkins și Michael, 1974). Persistă în timpul somnului.

MIȘCĂRILE COREICE

Sînt mișcări involuntare, bruște, ample, nesusținute, dezordonate, lipsite de scop, asimetrice. Sînt mișcări aritmice, variabile de la un moment la altul în ceea ce privește atît segmentul interesat cît și tipul mișcării.

Scanned with OKEN Scanner

Uneori dau impresia că bolnavul urmărește un scop, dar aceasta nu este decît o aparență.

Mișcările coreice sînt exagerate de emoții, de eforturi, ele se amplifică în cursul executării unor mișcări voluntare. Este caracteristică incapacitatea coreicului de a menține anumite posturi. Astfel, cerînd bolnavului să stea în poziția de drepți cu ochii închiși și limba scoasă, vom vedea că este incapabil de a menține această poziție : apar întîi mișcări ale limbii la care se adaugă mișcări involuntare în diverse părți ale corpului. Punînd bolnavul cu ochii închiși să țină brațele înainte și în supinație, arătînd cu cei doi indici înainte, vom vedea că nu poate menține poziția, indicele trecînd în flexie (semnul indicelui al lui A. Kreindler). Cînd se cere bolnavului să ridice mîinile deasupra capului, antebrațele se așază în hiperpronație. Cerînd pacientului să strîngă mîna examinatorului, acest gest nu poate fi susținut ci degetele se relaxează intermitent, imitînd gestul de mulgere.

Deși au predilecție pentru extremitățile superioare, mișcările coreice pot interesa orice teritoriu, inclusiv fața, limba, laringele. Din punct de vedere fiziopatologic mișcările involuntare sînt atribuite unei ,,eliberări'' a globului palid și a substanței negre de sub acțiunea inhibitorie a caudatului. Studii asupra creierului bolnavilor de coree Huntington au arătat un deficit al mediatorului inhibitor, acidul gamaaminobutiric (GABA). Acest deficit e datorit, la rîndul său, unei scăderi în concentrația decarboxilazei acidului glutamic, enzimă care sintetizează GABA. Concomitent se constată o activitate redusă a colin-acetiltransferazei (Bird și colab., 1973), ceea ce are ca urmare o scădere a transmisiei colinergice.

Mișcări coreice se găsesc în forma cea mai tipică în coreea acută Sydenham. Coreea cronică Huntington, boală familială apărînd în genere după 30—40 de ani, prezintă mișcări coreice asociate cu o degradare psihică. Mișcările din coreea cronică ar avea un caracter ceva mai lent decît cele din coreea acută.

Mișcări coreice localizate într-o jumătate a corpului au fost descrise în ,,coreea posthemiplegică'' a autorilor clasici. În realitate e vorba de mișcări coreo-atetozice legate de o leziune talamică.

În mod excepțional mișcări coreice au fost descrise în sechele după encefalita rujeolică, în meningita bacilară, sifilis cerebral, în glioame talamice. Se poate întîlni în faza acută a encefalitei epidemice sau a altor encefalite virale.

În literatură sînt consemnate aproximativ 25 cazuri de coree apărută la bolnavi suferind de policitemie (P. Edwards și colab., 1975). E vorba atît de policitemia vera, cît și de policitemii însoțind cardiopatii cianogene sau alte afecțiuni generatoare de hipoxie. Diagnosticarea policitemiei înlătură riscul diagnosticului eronat de coree Huntington. Tratarea policitemiei ameliorează coreea. Anatomopatologic se găsește o congestie a vaselor cerebrale cu microtrombi și zone diseminate de demielinizare. Leziunile pot avea predilecție pentru nucleii striați. Sîngerarea produce dispariția mișcărilor. În lupusul eritematos sistemic au fost de asemenea semnalate mișcări coreiforme. Mișcări coreice sau coreoatetozice se găsesc în boli degenerative ale nucleilor striați, cum sînt degenerescența hepatolenticulară, boala Hallervorden-Spatz, atrofia palidală progresivă (Van Bogaert, 1946), boala Fahr (calcificări ale nucleilor bazali și ale nucleilor dințați ai cere-

belului). În cazuri rare mișcările coreoatetozice apar în boli degenerative de tip cerebelos sau spinocerebelos : boala Friedreich, atrofia olivo-ponto-cerebeloasă, disinergia cerebeloasă mioclonică, ataxia cu telangiectazie, de asemenea, în unele leucodistrofii (boala Pelizaeus Merzbacher).

Coreea senilă este în general identificată cu coreea Huntington. În cadrul unor afecțiuni infantile, diskinezii de tip coreic sau coreoatetozic apar în encefalopatii infantile — în special după icter nuclear. În mod excepțional după traumatisme craniene.

Mișcări coreiforme au fost întîlnite în tulburări metabolice în care suferința generală a encefalului se traduce de obicei prin multiple manifestări neurologice și psihice. În acest sens citām encefalopatia portală, hipernatremia, hipocalcemia, hipomagneziemia, tireotoxicozele severe, Addison.

Substanțe toxice sau medicamente pot fi incriminate în apariția unor diskinezii coreiforme. În această categorie intră tratamente îndelungate cu fenotiazine, butirofenone (Crane, 1968), în cursul tratamentului antiparkinsonian cu levodopa. Contraceptivele orale (Lewis și Harrison, 1969) s-au dovedit capabile de a provoca aceste mișcări.

Un sindrom bizar este coreo-atetoza paroxismală familială, manifestată prin crize de hiperkinezii coreoatetozice, durînd cîteva minute. Boala apare mai ales la chinezi și japonezi. Modificările EEG și influența favorabilă a tratamentului anticonvulsiv justifică încadrarea sindromului în epilepsie.

HEMIBALISMUL

Mișcările hemibalice sînt asemănătoare cu cele coreice de care se deosebesc prin amplitudine și rapiditate mai mare. Sînt mișcări unilaterale violente de asvîrlire a membrelor predominînd asupra musculaturii proximale, putînd duce la epuizarea bolnavului. Cauza cea mai obișnuită a hemibalismului este o leziune de origine vasculară localizată la corpul Luys sau la căile care stabilesc conexiuni între corpul Luys și alte structuri. Pe lîngă leziuni de origine vasculară s-au citat cazuri datorite unor tumori (metastaze), abcese, traumatisme. În ultimul timp s-au descris cazuri de hemibalism consecutive intervențiilor stereotaxice asupra talamusului pentru boala Parkinson.

În literatură sînt descrise cîteva cazuri de degenerescență familială a corpului Luys manifestată prin mișcări balistice bilaterale (bibalism) însoțite de tulburări psihice și cataractă (J. Titeca, L. Van Bogaert, 1946).

MIȘCĂRILE ATETOZICE

Diferă de mișcările coreice prin următoarele caractere :

— sînt mai lente, avînd un caracter tonic, susținut ;

— au adesea un caracter de torsiune, vermicular, unduitor ;

— sînt mai puțin variabile decît mișcările coreice ; fără a fi mișcări ritmice au totuși tendința la repetare mai mult sau mai puțin stereotipă ;

— predomină la segmentele distale, în primul rînd la degetele de la mînă apoi la cele de la picior. Mai rar, mișcările atetozice interesează ante-

Scanned with OKEN Scanner

brațul, brațul și umărul. În atetozele bilaterale este interesată și fața, ceea ce dă naștere unor strîmbături caracteristice. Vorbirea este dificilă, indistinctă ;

— în genere mișcările atetozice apar pe un fond de hipertonie, pe cînd mișcările coreice — cel puțin cele din coreea Sydenham — se însoțesc de hipotonie.

Ca și mișcările coreice, mișcările atetozice se accentuează în cursul mișcărilor voluntare precum și în cursul emoțiilor. În schimb, repausul complet în decubit le micșorează, iar somnul le suprimă. Cu timpul apar deformații permanente ale degetelor, degete în baionetă. Mișcările atetozice se întîlnesc mai des în afecțiunile nervoase ale copilului decît la adulți.

Din punct de vedere fiziopatologic se admite că leziuni ale nucleului caudat și ale putamenului au ca urmare o dezinhibare a palidului.

Mișcările atetozice sau coreoatetozice nu vor fi confundate cu mișcările pseudoatetozice determinate de tulburări masive ale sensibilității profunde. Întreruperea căii nervoase care conduce sensibilitatea profundă poate avea loc la niveluri diferite : pe nervi periferici (polinevrite), pe rădăcinile posterioare (tabes), pe cordoanele posterioare (boala Friedreich, mieloze funiculare), în talamus și chiar pe scoarța parietală. Mișcările pseudo-atetozice sînt lente și se pun mai bine în evidență cerînd bolnavului să întindă brațele și să închidă ochii.

Mișcările atetozice apar în condiții etiologice diferite. Vom distinge un grup sechelar și un grup evolutiv :

I. ATETOZĂ SAU COREOATETOZĂ ÎN CADRUL UNOR AFECȚIUNI CU CARACTER SECHELAR

Primul loc revine encefalopatiilor infantile după icter nuclear. Sindromul atetozic după suferință în timpul nașterii este mai discret ; el a fost atribuit leziunilor extrapiramidale consecutive fie anoxiei, fie unei staze în teritoriul drenat de vena lui Galien. Rare sînt sindroamele atetozice sechelare după encefalite (rujeolică sau postvaccinală), după encefalopatia provocată de arsuri întinse (Alpers, 1954), de șocul termic, de intoxicații cu oxid de carbon, sulfură de carbon, mangan, litiu, în cardiopatii cu policitemie. La adulți se mai pot întîlni mișcări atetozice după sechele vasculare (interesînd probabil talamusul).

În atetoza dublă congenitală, C. și O. Vogt au descris, sub numele de *„status marmoratus"*, un aspect particular, vizibil pe colorații mielinice. Nucleul caudat și porțiunea dorsolaterală a putamenului apar fragmentate printr-o rețea de fibre mielinice. Alți autori se îndoiesc de asemenea proliferare mielinică și cred că e vorba de traveuri gliale. În lipsă de studii mai noi, noțiunea de *status marmoratus* rămîne insuficient elucidată. Boala apare uneori familial. Are un potențial evolutiv redus.

Un alt aspect *„status dysmyelinisatus"* a fost omologat cu sechele după icter nuclear. E indiscutabil că icterul nuclear deține importanța majoră în sechelele atetozice.

II. ATETOZA ÎN CADRUL UNOR AFECȚIUNI EVOLUTIVE

Mișcările atetozice se asociază cu alte semne neurologice și cu deficit psihic progresiv într-o serie de afecțiuni evolutive.

a) Boli degenerative familiale : atrofia palidală progresivă (Van Bogaert, 1946), boala Hallervorden-Spatz, degenerescența hepato-lenticulară, ataxia cu telangiectazie, boala Pelizaeus-Merzbacher, boala Tay-Sachs, boala Niemann-Pick. La unele cazuri de paraplegie spastică familială au apărut în cursul evoluției mișcări coreoatetozice. *Status marmoratus* a fost descris de C. și O. Vogt ca o afecțiune familială evolutivă, substrat anatomic al atetozei duble familiale. Nucleul caudat și partea dorsolaterală a putamenului sînt fragmente de travee de fibre mielinice. Specificitatea acestei leziuni este controversată. După Ford (1960) atetoza dublă nu are caracter evolutiv. E probabil că el se referă la cazuri sechelare după icter nuclear, pe cînd C. și O. Vogt s-au referit la cazuri de atetoză dublă congenitală familială.

b) Boli familiale avînd la bază o tulburare metabolică elucidată :

— boala Lesch-Nyhan (1964), afecțiune cu transmietere ereditară recesivă, legată de sex. Se manifestă prin întîrziere mintală, mișcări coreoatetozice, automutilație, hiperuricemie. Diagnosticul se confirmă prin absența activității hipoxantinguanin-fosforibosiltransferazei în eritrocite și fibroblaști ;

— icterul nehemolitic congenital familial cu deficiență de glicuroniltransferază (boala Crigler-Najjar). Se disting două tipuri. Tipul I cu transmitere recesivă, cu instalarea icterului de la naștere, cu moarte la vîrsta de 1—2 ani. Tipul II cu transmitere dominantă, cu debut al icterului între 0—10 ani, poate ajunge la vîrsta adultă (literatură : Arias și colab., 1969) ;

— fenilcetonuria ;

— acantocitoza ;

— hipoglicemia idiopatică infantilă (literatura la Cornblath și colab., 1973) ;

— methemoglobinemia prin lipsa de diaforază cu oligofrenie. Prezența cianozei atrage atenția asupra posibilității acestui sindrom (literatură în Stamburg și colab., 1972).

c) Infecții virotice cu virusuri lente : leucocencefalita sclerozantă subacută, boala Creutzfeldt-Jakob.

d) Tumori. Excepțional un sindrom atetozic poate fi datorit unui gliom talamic.

e) Tulburări metabolice în afecțiuni generale : encefalopatie portală.

TICURILE

Ticurile sînt mișcări involuntare care imită în oarecare măsură unele gesturi ale vieții obișnuite și care se repetă în mod stereotip. Din punct de vedere descriptiv ele sînt de o nesfîrșită varietate. La extremitatea cefalică întîlnim clipitul, mișcări de scuturare a capului, strîmbături ale feței, ticuri respiratorii (ticul de a trage pe nas, tusea), sughițul, ticuri de deglutiție, ticuri fonatoare (pronunțarea unor silabe, zgomote nearticulate, cuvinte sau chiar fraze în mod izolat sau intercalate în cursul vorbirii).

Scanned with OKEN Scanner

La membre se observă ridicarea umărului, pași de dans, gestul de a bate din picior, sărituri etc.

Ticurile apar în general în copilărie sau adolescență. Evoluează cu perioade de remisiuni urmate de recidive. În decursul timpului un tic poate fi înlocuit de altul. În general nu există tulburări psihice, dar uneori apar manifestări de tip obsesiv sau anxios. Unele ticuri apar după un factor emoțional. Alteori ticul dă impresia unui reflex condiționat. Astfel, după un blefarospasm provocat de o inflamație conjunctivală poate rămîne un tic al orbicularului pleoapelor care persistă și după vindecarea inflamației.

Un tablou clinic mai grav apare în boala ticurilor descrisă de Gilles de la Tourette, caracterizată prin ticuri multiple interesînd diferitele segmente ale corpului cu mișcări de mare amplitudine, izbucniri nemotivate de țipete, spargeri de obiecte, scuipat etc. Se adaugă impulsul de a pronunța cuvinte obscene (coprolalie), de a repeta ultimele cuvinte auzite (ecolalie). Se adaugă trăsături psihopatice, labilitate psihică, elemente psihastenice.

În privința substratului anatomic al bolii ticurilor, cu excepția constatărilor discutabile consemnate de Clauss și Balthazar (1954), care au găsit în striat celule anormal de mici și dense, celelalte studii histopatologice au fost negative. Aceasta a făcut ca ticurile să fie considerate ca manifestări psihogene. E mai probabilă existența unei anomalii biochimice în domeniul neurotransmițătorilor.

Demonstrînd prezența de anomalii electroencefalografice la peste 60% din bolnavii afectați de ticuri, Ungher, Volanschi și Ciurea (1962) au adus un argument împotriva originii psihogene a acestor manifestări.

Ticurile nu vor fi confundate cu mișcările coreice. Pe cînd ticurile se repetă stereotip, mișcările coreice sînt variabile de la o clipă la alta. Ticurile au un cracter pseudo-intențional, semănînd întrucîtva cu mișcările voluntare, pe cînd mișcările coreice sînt cu totul amorfe, ilogice, dezordonate. Voința nu are nici o influență asupra mișcărilor coreice, dar poate, cu prețul unei stări neplăcute, anxioase, să întîrzie cel puțin pentru cîteva clipe manifestarea unui tic.

Un tic al feței nu va fi confundat cu spasmele faciale. Hemispasmul facial esențial nu are aspectul intențional al ticului ci — în cazurile de spasm facial complet — constă dintr-o contracție masivă a mușchilor feței, fără respectarea sinergiilor funcționale. Astfel putem asista la contracția concomitentă a mușchiului frontal ridicător al sprîncenei și a mușchiului orbicular al pleoapei care trage sprînceana în jos. Pe cînd ticul facial începe și se termină brusc, hemispasmul facial are o instalare și o relaxare progresivă. Accesul de spasm facial începe prin mici contracții clonice care pornesc de la orbicularul pleoapelor și în cîteva secunde, prin salturi succesive duc la o tetanizare tonică a tuturor mușchilor feței, tetanizare care se relaxează tot în mod gradat, durînd în totul 10—20 secunde.

În afara ticurilor esențiale care reprezintă majoritatea cazurilor, se cunosc și ticuri simptomatice. În cadrul sechelelor după encefalita letargică pot apărea manifestări de felul ticurilor deosebit de complexe. Într-un caz se observa următoarea secvență : mișcări respiratorii rapide, urmate de ducerea marginii radiale a mîinii la gură de cîteva ori, în încheiere pacientul ridicînd mîna spre a face repetate mișcări de salut. La unii copii, după trecerea perioadei acute a unei coree Sydenham, continuă să se mani-

Scanned with OKEN Scanner

feste ticuri pentru o anumită perioadă. Uneori un tic precedă instalarea unei afecțiuni extrapiramidale severe, degenerescență hepato-lenticulară, coree cronică, distonie de torsiune.

MIȘCĂRILE DISTONICE

(Distonii de torsiune, spasmul de torsiune)

Sindromul distonic e caracterizat prin asocierea a 2 elemente : posturi distonice și mișcări distonice.

POSTURILE DISTONICE

Sînt consecutive hipertoniei anumitor mușchi. De cele mai multe ori încep la membrele inferioare sub formă de *varus ecvin*, mai tîrziu *pes cavus*. Urmează flexia coapsei pe bazin, lordoză, scolioză, tortipelvis, cifoză, *retrocollis*, *torticollis* etc. Cu timpul pot apărea retracții tendinoase, ducînd la fixarea posturilor.

De cele mai multe ori posturile se intrică cu *mișcări distonice ample* și *puternice*. Au caracter lent, tonic, de multe ori torsionat, uneori se repetă stereotip. Pot fi comparate cu mișcările atetozice de care diferă prin predilecția pentru segmentele proximale și prin faptul că au caracter mai tonic, tinzînd să treacă într-o postură durabilă. Uneori spasmele apar deîndată ce pacientul încearcă să execute o mișcare voluntară. Pot interesa toate segmentele corpului, inclusiv fața unde determină grimase.

Din punct de vedere etiologic distingem :

1) Distonia de torsiune esențială (Schwalbe, 1908). Afecțiunea e uneori ereditară după modul recesiv sau dominant. În cazuri cu transmitere dominantă s-a găsit o creștere a enzimei dopamin-beta-hidroxilază, a cărei acțiune constă în transformarea dopaminei în noradrenalină (G. F. Wooten și colab., 1973).

2) Distonia de torsiune simptomatică se întîlnește în :

— sechele de encefalopatie infantilă, în special după icter nuclear;

— degenerescența hepato-lenticulară care se deosebește prin prezența faciesului hipomimic, dizartrie, tremurătură ;

— degenerescența palidală progresivă în care mai apar tulburări psihice, rîs și plîns spasmodic ;

— sechele după encefalita epidemică ;

— foarte rar în cadrul sindromului extrapiramidal după administrarea de neuroleptice ;

— s-au mai semnalat cîteva cazuri în coreea Huntington, după traumatisme cerebrale, în sifilis nervos.

BIBLIOGRAFIE

Alpers, B. J. — *Arch. Neurol. Psychiat. (Chic.)*, 1931, *25*, 469.
Alpers, B., Madow, L. — *Arch. Neurol. Psychiat. (Chic.)*, 1954, *72*, 440.
Arias, I., Gartner, L., Cohen, M., Ezzer, B., Levi, A. — *Amer. J. Med.*, 1969, *43*, 395.
Bancaud, J., Talairach, J., Bonis, A. — *Rev. neurol.*, 1967, *117*, 305.
Clauss, J., Balthasar, K. — *Arch. Psychiat. Nervenkr.*, 1954, 191, 398.

Scanned with OKEN Scanner

Cornblath, M., Pildes, R., Schwartz, R. — *J. Pediat.*, 1973, *83*, 692.
Crane, G. — *Amer. J. Psychiat.*, 1968, *124* suppl. 40—48.
Edwards, P., Prosser, R., Wells, C. — *J. Neurol. Neurosurg. Psychiat.*, 1975, *38*, 729—739.
Gamstorp, I., Wohlfahrt, G. — *Acta psychiat. (Kbh)*, 1959, *34*, 181.
Gastaut, H. — *Rev. neurol.*, 1968, *119*, 1—30.
Gastaut, H., Villeneuve, A. — *J. neurol. Sci.*, 1967, *5*, 523—542.
Grund, G. — *Dtsch. Z. Nervenheilk.* 1938, *146*, 3.
Hopkins, A. P., Michael, W. F. — *J. Neurol. Neurosurg. Psychiat.*, 1974, *37*, 1 112—1 115.
Kesch, M., Nyhan, W. — *Amer. J. Med.*, 1964, *36*, 561.
Lewis, P., Harrison, M. — *Brit. med. J.*, 1969, *4*, 404—405.
Mahloudji, M., Pikielny, T. R. — *Brain*, 1967, *90*, 669—674.
Sheaff H. M. — *Arch. Neurol. Psychiat. (Chic.)*, 1952, *68*, 236.
Singh, B. M., Gupta, D. R., Strobos, R. J. — *Arch. Neurol. (Chic.)*, 1973, *29*, 187—191.
Stambury, J., Wyngaarden, J., Frederickson, D. — McGraw-Hill Book Comp. Inc., New York, 1972, 1 382—1 397.
Titeca, J., Van Bogaert, L. — *Brain*, 1946, *69*, 251.
Ungher, J., Volanschi, D., Ciurea, E. — *Electroenceph. clin. Neurophysiol.*, 1962, *14*, 574.
Van Bogaert, L. — *J. Neurol. Neurosurg. Psychiat.*, 1946, *9*, 125.
Van Bogaert, L. — *Encéphale*, 1949, *38*, 19.
Wieczoreck, V., Greger, J. — *Psychiat. Neurol. med. Psychol. (Lpz.)*, 1962, *14*, 452.
Wooten, G., Eldridge, R., Axelrod, J., Stern, R. — *New Eng. J. Med.*, 1973, *288*, 284—287.

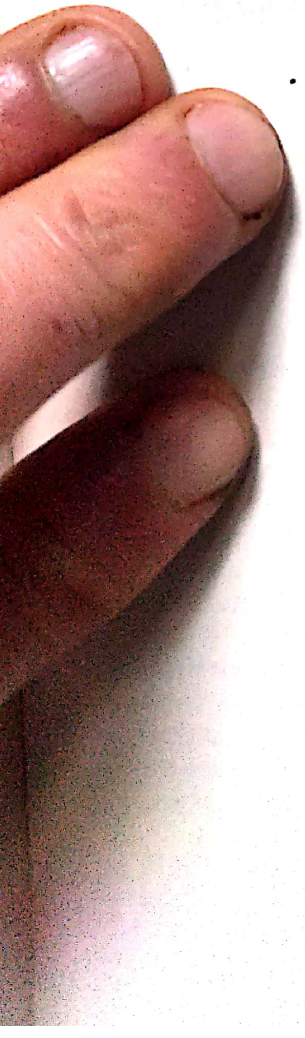

Scanned with OKEN Scanner

X

EPILEPSIILE ȘI ACCESELE CONVULSIVE

I. CINCA, R. DIMITRIU, A. ȘERBĂNESCU,
V. APOSTOL, D. FLORESCU

„Dacă vrei să cunoști fiziologia creierului studiază epilepsia"

H. JACKSON

I. CINCA

DEFINIȚIE, PRECIZARE DE TERMENI

Epilepsia* constituie o stare anormală a creierului ce se manifestă prin tulburări neuropsihice, ce apar sub formă de paroxisme cu caracter recurent.

În geneza acestei stări anormale a creierului, se incriminează participarea a doi factori : prezența unei particularități funcționale a creierului care realizează o predispoziție convulsivantă (constituțională sau ereditară) și existența unei leziuni cerebrale anatomice sau biochimice. Acești factori sînt necesari deoarece pe de o parte este cunoscut faptul că nu toate leziunile cerebrale determină crize comițiale, iar pe de altă parte s-a pus în evidență, la un procentaj din populația normală, un prag convulsivant scăzut. Ponderea celor doi factori în realizarea epilepsiei poate fi variabilă de la caz la caz.

Criza epileptică, formă de manifestare clinică a acestei stări anormale cerebrale, are la bază un dezechilibru între fenomenele de excitație și inhibiție la nivelul unor agregate neuronale, dezechilibru care are ca rezultat o descărcare excesivă, sincronă și îndelungată a acestora. Paroxismul poate rămîne cantonat în populația neuronală în care a debutat sau poate antrena în această activitate și alte zone cerebrale.

Conținutul clinic al crizelor variază în raport cu valoarea funcțională a diverselor zone cerebrale cuprinse de paroxismul epileptic, el putînd îmbrăca

* *Sinonime* : crize epileptice, crize comițiale, boală comițială.

Scanned with OKEN Scanner

o gamă largă de manifestări : motorii, senzitive, senzoriale, vegetative sau psihice, care pot apărea izolat sau în diferite combinații. Acest fapt impune o clasificare a epilepsiilor. Cînd crizele se aseamănă prin conținutul lor clinic și electroencefalografic, ele pot fi grupate în aceeași formă de epilepsie. În prezent, majoritatea autorilor preferă să denumească aceste manifestări cu termenul de epilepsii sau de crize comițiale. Astăzi, termenul de boală comițială, ca entitate nosologică independentă, s-a restrîns treptat, el fiind atribuit epilepsiei idiopatice.

Din punct de vedere etiologic, se disting două grupe de epilepsii : idiopatice, în care cauza rămîne încă necunoscută, și secundare, în care se evidențiază factorul lezional cerebral care le determină.

Accesul convulsiv constituie un mod de reactivitate a creierului normal la diverși excitanți exogeni sau endogeni de intensitate mare. Sînt cunoscute accesele convulsive ce pot fi provocate de hipoglicemie, anemie cerebrală tranzitorie, cardiazol, electroșoc etc. Accesul convulsiv apare numai în prezența factorului agresiv și încetează odată cu înlăturarea acestuia. Conținutul clinic al accesului convulsiv este identic cu cel al crizei epileptice majore. Deosebirea dintre aceste două manifestări paroxistice constă în faptul că, în cazul accesului convulsiv avem de-a face cu un creier indemn iar în cazul epilepsiei cu un creier în stare patologică. Realitatea clinică este mai complicată decît definiția, existînd circumstanțe în care această diferențiere atît de fermă nu poate fi făcută.

ISTORIC

Dintre toate afecțiunile sistemului nervos, o deosebită importanță s-a acordat, de-a lungul istoriei medicinii, epilepsiei. Prin instalarea brutală a crizei și prin dramatismul desfășurării ei, epilepsia a fost considerată, în primele perioade ale antichității, nu ca o boală, ci ca o manifestare a unor forțe supranaturale asupra omului, fiind din această cauză denumită *„morbus sacer"*. Această concepție a determinat aplicarea, într-o lungă perioadă de timp, a unor proceduri terapeutice absurde și de multe ori brutale, bazate pe superstiții sau fanatism religios.

Odată cu laicizarea medicinii și creșterea importanței acesteia, în special în Orient și Grecia antică, apar și primele cunoștințe medicale legate de această afecțiune.

Primele referiri la crizele majore le întîlnim în codul lui Hammurabi (2080 î. e. n.), unde sînt precizate și condițiile de căsătorie ale epilepticilor, și în primele reguli sanitare ebraice, unde se notează unele măsuri generale de igienă și alimentație pentru acești bolnavi. Denumirea de epilepsie (surpriză) și primele încercări de clasificare aparțin medicilor Greciei antice.

Definirea epilepsiei ca entitate clinică este legată de numele lui Hipocrat (460—357 î. e. n.) și al școlii sale. Bazat pe o riguroasă observație clinică, Hipocrat descrie magistral criza convulsivă majoră, face diagnosticul diferențial între epilepsie și crizele isterice și notează influența vîrstei, a temperamentului și a factorilor de climă asupra evoluției crizelor comițiale. În prima monografie științifică „Despre boala sacră", Hipocrat ia atitudine hotărîtă împotriva concepțiilor supranaturale asupra epilepsiei și arată că aceasta, ca și toate bolile, are cauze naturale care trebuie

Scanned with OKEN Scanner

cunoscute și tratate prin mijloace naturale. El afirmă că epilepsia își are originea în creier, fiind determinată de un dezechilibru umoral (surplus de flegmă, secreție a glandei pituitare) care, trecînd în vase, produce o blocare a acestora și determină anoxie și edem cerebral.

Deși elevii lui Hipocrat amintesc variate manifestări premonitorii (vizuale, olfactive sau vestibulare) ale crizelor generalizate, este meritul lui Galen (130—210 e. n.) de a fi descris amănunțit aura senzitivă sub forma unei senzații „asemănătoare unui vînt rece", de unde și denumirea de aură dată acestor manifestări. El recunoaște ca și vechii greci, originea cerebrală a crizelor, însă în același timp relevă rolul organismului în inducerea acestora. Astfel, Galen împarte epilepsiile după criterii cauzale în trei grupe : primul are la bază o discrazie umorală cerebrală determinînd crize idiopatice ; al doilea grup are drept cauză apariția unor substanțe iritative într-o regiune a corpului ce sînt vehiculate ulterior spre creier, iar manifestările convulsive care apar sînt cauzate de acțiunea creierului pentru anihilarea acestor substanțe ; grupul al treilea de crize este cauzat de un dezechilibru umoral, care se instalează inițial la nivel somatic și care se extinde în mod progresiv spre extremitatea cefalică ; ultimele două grupe de cauze induc crizele simpatice.

Medicii din perioada renașterii aduc o serie de completări și precizări privind variatele forme de manifestări clinice ale epilepsiei. Astfel, această noțiune se extinde și asupra unor manifestări neconvulsive, ca stările echivalente (Rolandus, 1580) și automatismele simple sau ambulatorii (Benivenius, 1501 ; Erasmus, 1581 ; Bootius, 1619). Se descriu crizele epileptice din boli infecțioase ca sifilisul, variola, rujeola (Steeghius, 1600). După traumatisme craniene și abcese cerebrale, se notează posibilitatea apariției fie a unor crize acute, imediate, fie a unor crize tardive cu caracter repetitiv. Este meritul lui Erasmus (1580) și Charles de Poid (1563—1636) de a fi dat o explicație științifică manifestărilor aurei, pe care le consideră a fi determinate de perturbări cerebrale cu debut local și care sînt proiectate periferic, criticînd teoriile vechi care susțineau originea periferică (somatică) a acestora. În sfîrșit, Guy de Chauliac (1363) și Ambroise Paré (1561) pun bazele indicațiilor neurochirurgicale care s-au aplicat ulterior în cazul crizelor comițiale.

În secolele al XVIII-lea și al XIX-lea, se descriu clinic crizele minore de către Poupart (1705). Tissot (1770) introduce termenul de *petit mal* iar Calmeil (1824) pe cel de absențe. Tot în această perioadă, apar primele descrieri amănunțite ale crizelor focale. Forma motorie a acestor crize este descrisă de Bravais (1827). Herpin (1867) consideră aceste crize, chiar cînd se manifestă separat, ca făcînd parte din epilepsii. Todd (1856) relevă paraliziile postictale, iar Bright (1789—1858) stabilește relații precise între localizările leziunilor cerebrale și debutul crizelor parțiale.

Bogatul material clinic acumulat la jumătatea secolului trecut a necesitat o clasificare nosologică a diverselor forme de epilepsii. Lucrările mai importante ale acestei perioade (Esquirol, 1838 ; Delasiauve, 1854 ; Reynolds, 1861) împart epilepsiile în două grupe distincte : a) epilepsii idiopatice (genuine, esențiale) considerate ca boală, care au la bază o disfuncție a creierului, fără leziuni organice și care se transmit genetic și b) epilepsii simptomatice, în care criza este un simptom al unei boli, paroxismele fiind determinate de leziuni cerebrale. Lipsa unui punct de vedere unitar

Scanned with OKEN Scanner

privind încadrarea acestor forme de epilepsie, unii cercetători considerîndu-le ca făcînd parte dintr-o entitate unică, iar alții căutînd să le separe complet, a constituit punctul de plecare pentru o serie de cercetări valoroase efectuate între anii 1863—1899 de către Hughlins Jackson, care sînt, pe bună dreptate, considerate fundamentale pentru epileptologia modernă.

În capitolul asupra crizelor epileptiforme din monografia lui Reynolds („A System of Medicine"), Jackson face un minuțios inventar al multiplelor manifestări clinice pe care le împarte în crize motorii, senzitive și psihice. Sub influența experiențelor lui Fritsch și Hitzig (1870) și Ferrier (1873) privind localizarea corticală a diverselor funcții, Jackson le atribuie acestor crize o origine corticală. Criza epileptică este concepută de acesta ca o „descărcare bruscă, excesivă, rapidă și locală a substanței cenușii", iar paroxismul este determinat de „leziuni care descarcă" (*discharging lesions*). „Simptomele variate ale crizelor sînt determinate de sediul diferit al leziunilor". În acest fel s-a conturat conceptul de epilepsie focală. Continuînd cercetările sale, Jackson integrează epilepsiile focale în cadrul concepției sale generale, evoluționiste, privind organizarea și modul de funcționare a sistemului nervos și conchide că epilepsiile generalizate (*petit* și *grand mal*) pot fi considerate crize localizate. Acestea își au originea la nivelul „centrilor activității celei mai înalte a hemisferelor cerebrale care constituie substratul anatomic al conștienței". Această ipoteză, menționează Jackson, este în concordanță cu faptul că pierderea de cunoștință apare ca element principal și inițial al crizelor generalizate.

Lucrările care au urmat perioadei jacksoniene, de la începutul acestui secol, aduc doar precizări clinice și anatomice, care atestă validitatea teoriei focale a epilepsiilor. Ipoteza emisă privind considerarea crizelor de *grand mal* și *petit mal* ca paroxisme localizate „la cel mai înalt nivel" este privită însă cu rezerve de majoritatea autorilor. Introducerea primelor preparate anticonvulsivante moderne în tratamentul epilepsiei — fenobarbitalul în 1912, iar hidantoina în 1936 — constituie singura contribuție valoroasă a acestei perioade*.

Descoperirea de către Hans Berger (1929) a electroencefalografiei și aplicarea ei, începînd din 1935, în studiul crizelor comițiale, a marcat un pas important în cercetarea epilepsiei. S-a observat încă de către Berger că atît frecvența cît și amplitudinea biocurenților cerebrali suferă modificări importante la bolnavii cu epilepsie. Gibbs și Lennox (1935, 1936, 1937), urmărind stabilirea unor corelații între modificările electroencefalografice și diversele forme de crize comițiale, individualizează, pe baza ritmurilor anormale întîlnite, trei tipuri de crize: *grand mal*, *petit mal* și psihomotorii. Bazați pe datele electroencefalografice, ei consideră că epilepsia se manifestă ca o „disritmie paroxistică cerebrală" presupunînd astfel participarea globală a creierului în perturbarea mecanismelor fundamentale ce reglează ritmicitatea biopotențialelor creierului. Fiecărui tip de criză îi corespunde deci un anumit fel de perturbare globală a ritmului electric. Această concepție fiziopatologică a disritmiei cerebrale este însă curînd abandonată sub influența lucrărilor școlii din Montreal a lui Penfield și Jasper (1941, 1951, 1954). Folosind metode complexe de investigare, aceștia

*În alcătuirea istoricului epilepsiei pînă în această perioadă s-au utilizat ca surse bibliografice: P. Castaigne (1969), H. Gastaut (1973), W. Penfield și H. Jasper (1954), W. Lennox (1960), V. Voiculescu (1963).

Scanned with OKEN Scanner

aduc noi argumente în favoarea conceptului jacksonian de epilepsie focală. Ei reușesc astfel să individualizeze, clinico-electric, forme de crize noi, parțiale și să contureze acțiunea de „focar epileptogen" ca substrat morfofuncțional al inducerii crizelor. Acest focar se caracterizează printr-o stare funcțională anormală, care duce la descărcări periodice, descărcări ce pot cuprinde și alte formațiuni cerebrale. În fine, Penfield și colab. consideră crizele de *grand mal* generalizate și cele de *petit mal* ca avînd originea într-un focar localizat la nivelul regiunii „centrencefalice", aducîndu-se în acest fel argumente electrofiziologice vechii teorii jacksoniene privind încadrarea tuturor crizelor epileptice în categoria crizelor focale. Majoritatea datelor și ipotezelor școlii din Montreal au primit, în decursul anilor, o recunoaștere unanimă, cu excepția teoriei „centrencefalice", care încă suscită multe discuții în literatura de specialitate.

Școala românească de neurologie a adus contribuții importante în cunoașterea epilepsiilor, prin studiile electroencefalografice, clinice și experimentale inițiate de Gh. Marinescu și continuate de elevii săi.

În ultimele decenii, numărul mare de cercetări care studiază multilateral procesul epileptic prin mijloace dintre cele mai rafinate au dus la o acumulare impresionantă de date analitice. Este de așteptat ca în viitor sinteza acestor date să determine o cunoaștere din ce în ce mai bună a acestei afecțiuni.

EPIDEMIOLOGIA EPILEPSIEI ȘI A SINDROAMELOR CONVULSIVE

Este unanim cunoscut că epilepsia este o problemă de sănătate publică pentru toate țările lumii. Deși se cunosc destul de bine factorii de risc și, ca un corolar, factorii de protecție a bolii, nu există încă o cunoaștere epidemiologică satisfăcătoare a acesteia.

Prevalența epilepsiei (ca re exprimă numărul total de cazuri existente într-un eșantion populațional pe o perioadă de timp sau la un moment dat) și incidența acesteia (care exprimă numărul de cazuri noi de îmbolnăviri apărute într-un eșantion populațional pe o perioadă de timp) sînt parametrii epidemiologici în calculul cărora se întîmpină dificultăți. O dificultate majoră se referă la întrebarea ce trebuie să se includă în entitatea morbidă denumită epilepsie, cunoscîndu-se dificultățile care persistă încă în problema clasificării epilepsiilor. O altă dificultate decurge, printre altele, din particularitățile clinico-electrografice ale bolii în funcție de vîrstă și de etiologia multifactorială. Unii autori includ în statistici numai epilepsii idiopatice, alții includ și pe cele simptomatice, deci totalul crizelor comițiale; sînt multe studii avînd poziții intermediare între aceste extreme. Există studii epidemiologice pe populație neselecționată și studii efectuate pe eșantioane selecționate cum ar fi cele care cuprind cazurile internate în spital. Pe de altă parte, studiile statistice de mortalitate, eficace în cercetarea epidemiologică a multor boli cronice, nu sînt edificatoare pentru că de cele mai multe ori criza comițială poate fi un aspect simptomatic terminal; epilepsia, prin ea însăși, figurează rar ca o cauză de deces.

Din literatura noastră de specialitate reiese că prevalența epilepsiei în România este cuprinsă între 4—5‰, ceea ce ar însemna că în țara noastră există 80 000—100 000 de epileptici (Kreindler, 1972). Volanschi și colab. (1966), studiind în mediul urban prevalența epilepsiei pe un eșantion popu-

Scanned with OKEN Scanner

lațional cuprinzînd 28 327 de adulți activi din punct de vedere social, au constatat prezența a 140 de epileptici, ceea ce corespunde unui procentaj de 4,64‰. În municipiul Tg. Mureș, la 120 000 de locuitori există în evidență 568 de epileptici, ceea ce înseamnă o prevalență de 4,70‰ (Popoviciu și colab., 1976). Trușcă (1966) a găsit 248 de epileptici la o populație mixtă, urbană și rurală, de toate categoriile de vîrstă, totalizînd 74 140 locuitori (prevalența este în acest caz de 3,34‰). Milcu și Tudor (1969), studiind un lot de 38 756 de copii între 0—15 ani din mediul urban, înregistrează un număr de 154 de cazuri cu epilepsie, ceea ce reprezintă o prevalență de 3,97‰.

Unii autori (Jans, 1969; Juhász, 1968 — citați de Popoviciu și colab., 1976) sînt tentați să creadă că prevalența epilepsiei ar fi mai mare, atingînd chiar 10‰, dat fiind faptul că în multe împrejurări, epilepticul, datorită unor idei preconcepute, nu declară boala.

Robb (1974) analizează multiple statistici efectuate în ultimii ani în mai multe țări ale lumii. Din această analiză reiese că indicii de prevalență ai epilepsiei sînt în general comparabili cu cei găsiți în țara noastră. Astfel, Kurland (1959 — citat de Robb, 1974), făcînd un studiu epidemiologic pe o colectivitate limitată din Statele Unite (Rochester-Minneapolis), consideră că prevalența epilepsiei în Statele Unite ar fi de 3,7‰, dar autorul afirmă că este posibil ca din statistică să-i fi scăpat cazurile cu un istoric cuprinzînd o singură criză convulsivă. Același autor găsește pentru Rochester-Minneapolis o incidență a epilepsiei de 31 de cazuri la 100 000 locuitori, incidență care este mai mare la băieți decît la fete.

În Anglia, Pond și colab. (1960 — citați de Robb, 1974) găsesc incidența epilepsiei de 0,7‰, iar prevalența acesteia de 6,2‰. Autorii menționează că în studiul lor au inclus „toate crizele epileptice de tot felul".

În general, datele epidemiologice actuale evidențiază aproximativ egala repartizare a epilepsiilor pe sexe.

Vîrsta de debut a epilepsiilor este după Natras (citat de Alpers și Mancall, 1971) următoarea: 22% pînă la 10 ani, 31% între 11 și 20 de ani, 22% între 21 și 30 de ani, 12% între 31 și 40 de ani și 13% după 40 de ani.

Volanschi și colab. (1966) au găsit morbiditatea maximă prin epilepsie între vîrstele de 25—44 de ani.

Kurland (1959) constată că incidența pentru *grand mal* și pentru *petit mal* este mai mare la copii și scade la adolescenți, în timp ce crizele focale și cele cu generalizare secundară au o incidență crescută la cele două extreme de vîrstă, la copii (crizele cu etiologie perinatală) și la vîrstele înaintate (epilepsiile simptomatice: tumorale, vasculare, encefalopatii alcoolice etc.).

În general epilepsia idiopatică tinde să dispară cu vîrsta și rareori ea este o cauză de deces, dar cercetări epidemiologice nu sînt multe pentru a aduce în această privință date obiective.

Livingston (1963 — citat de Popoviciu și colab., 1976), studiind mortalitatea pe un grup de 15 000 de epileptici nu a găsit nici o diferență față de un grup de control ales aleator. Se consideră de asemenea că decesul prin accidente printre epileptici nu pare să fie mai frecvent decît la restul populației.

Scanned with OKEN Scanner

FIZIOPATOLOGIA EPILEPSIILOR ȘI A ACCESELOR CONVULSIVE

V. APOSTOL

I. DATE DE NEUROFIZIOLOGIE

Epoca modernă de cercetare neurofiziologică a mecanismelor neuronale de bază din epilepsii începe odată cu descoperirea de către Berger (1929) a metodei electroencefalografice. Această metodă, precum și tehnicile neurofiziologice imaginate ulterior care au ca scop redarea amplificată a modificărilor de potențial electric din structurile cerebrale au constituit o adevărată punte de legătură între cercetarea clinică, predominant descriptivă și cea experimentală, predominant explicativă a epilepsiilor.

În ultimele decenii cercetarea experimentală neurofiziologică a imaginat o mare varietate de modele experimentale de epilepsie de la care s-a obținut un volum impresionant de date referitoare la mecanismele de bază ale crizelor epileptice. Deși multe din rezultatele experimentale actuale sînt încă contradictorii, un fapt reiese totuși cu mare claritate în evidență și anume că, în termenii cei mai generali, procesul epileptic este un defect tranzitor de control al descărcărilor neuronale. Această afirmație nu implică lipsa unei înalte organizări a acestui proces deși exactitatea interrelațiilor neuronale fiziopatologice rămîne încă în parte necunoscută.

Defectul de control al descărcărilor neuronale din procesul epileptic se manifestă printr-o activitate neuronală excesivă preponderent excitatorie sau, mai exact, printr-un dezechilibru al raportului normal excitație/inhibiție, ponderea acestora, ca termeni ai raportului, putînd suferi modificări în timp și spațiu.

Disfuncția neuronală tranzitorie poate apărea în arii cerebrale circumscrise, ca în crizele focale, sau în teritorii cerebrale întinse cuprinzînd ambele hemisfere, ca în crizele generalizate, existînd posibilitatea transformării unor crize focale în crize generalizate.

În secțiunea prezentă vor fi discutate mecanismele neurofiziologice de bază din epilepsii care includ mecanisme de inițiere a procesului epileptic, mecanisme de extindere, proiectare, propagare și generalizare, precum și mecanisme de oprire, de frenare a acestui proces. Aspecte neurofiziologice particulare ale unor forme clinice de criză vor fi discutate în secțiunea referitoare la simptomatologia clinico-electrografică a epilepsiilor.

EPILEPTOGENEZA PRIMARĂ

FOCARUL EPILEPTIC

Epilepsiile umane au expresii electroencefalografice variate dar bine definite pentru fiecare tip de criză. Prin crearea unui focar epileptic cortical experimental se pot reproduce cu destulă fidelitate aspecte electrografice ale epilepsiei focale corticale umane. Ușurința realizării focarului epileptic experimental pe de o parte, precum și posibilitățile pe care acesta le oferă pentru investigarea analitică a mecanismelor neurofiziologice de inițiere, desfășurare și frenare a procesului epileptic cortical focal pe de altă parte, sînt rațiunile largii utilizări a acestui model experimental de studiu al epilepsiilor.

Scanned with OKEN Scanner

Există o multitudine de metode pentru realizarea focarului epileptic experimental (Purpura și colab., 1972), cele mai utilizate dovedindu-se în timp cele care se bazează pe aplicări topice ale unor substanțe chimice foarte diferite pe sau în neocortexul unor mamifere (iepure, șobolan, pisică, maimuță) și mai ales pe sau în aria neocorticală senzorio-motorie. După timpul care trebuie să treacă între aplicarea topică a substanței chimice și apariția manifestărilor electrografice (uneori și clinice) de epilepsie experimentală, focarele pot fi „acute" (realizate îndeosebi cu stricnină sau penicilină — pentru o trecere în revistă a datelor a se vedea Ajmone Marsan, 1969), „cronice" (cu cremă de alumină) — Kopeloff și colab., 1942; Kopeloff și colab., 1955 — citați de Ward, 1972) sau „subcronice" (cu cobalt metalic — Kopeloff, 1960; Dow și colab., 1962 — citați de Ward, 1972). Jasper (1972) face o apreciere judicioasă a acestor modele de epilepsie focală afirmînd că cel mai asemănător modelului uman este focarul cronic cu alumină. După 35—60 de zile de la aplicarea topică intracorticală a gelului de hidroxid de aluminiu apar manifestări clinico-electroencefalografice cronice cu crize epileptice spontane și recurențiale. Focarul cu cobalt produce în 10—20 zile o leziune epileptogenă locală mai activă decît cea obținută prin alumină, efectele menținîndu-se o perioadă de cîteva zile; acest focar nu are deci un caracter cronic. În fine, stricnina sau penicilina aplicate topic pe cortex realizează focarul epileptic în cîteva minute, el durînd numai cîteva ore, ceea ce face ca acest model să fie utilizat în experiment acut. Desigur această ultimă situație nu este în măsură să satisfacă criteriile de validare pentru un model experimental de epilepsie focală dar focarul epileptic odată stabilit nu arată diferențe semnificative în organizarea activităților neuronale care să depindă de natura agentului chimic aplicat topic (Prince și Futamachi, 1968). De altfel mare parte din cunoștințele neurofiziologice despre focarul epileptic au fost obținute prin aplicări topice de stricnină sau penicilină, ele fiind confirmate de experiențe făcute pe focare cronice.

În desfășurarea procesului epileptic inițiat de aplicarea topică de stricnină pe neocortex se pot recunoaște două faze: o fază interictală și o fază ictală (fig. 85). Faza interictală este caracterizată prin apariția precoce și periodică pe traseul electrocorticografic obținut din focar a unor unde ascuțite (denumite impropriu și vîrfuri sau spike-uri). Prin înregistrări făcute cu ajutorul microelectrozilor intracelulari în focar s-a observat că există o relație temporală strînsă între aceste unde ascuțite și modificări fazice ale potențialului de membrană numite platouri paroxistice de depolarizare (P P D)*, modificări mult mai dramatice și de mai lungă durată decît potențialele excitatorii postsinaptice (PEPS) normale. O caracteristică importantă a acestor platouri este apariția lor quasi-sincronă la unitățile din focar, ceea ce explică geneza grafoelementului de suprafață corticală. Îndată ce un asemenea platou al potențialului de membrană, care durează aproximativ 150 ms și apare cu o frecvență de 0,5—1/s, atinge nivelul critic de descărcare neuronală, neuronul începe să descarce în salvă la o frecvență proporțională cu nivelul depolarizării membranei sale pînă cînd apare fenomenul de blocaj catodic după care polaritatea membranei se menține la un nivel foarte scăzut. Repolarizarea acesteia are loc odată cu terminarea

* Termenul corespunzător din limba engleză este *paroxysmal depolarization shift (PDS).*

Scanned with OKEN Scanner

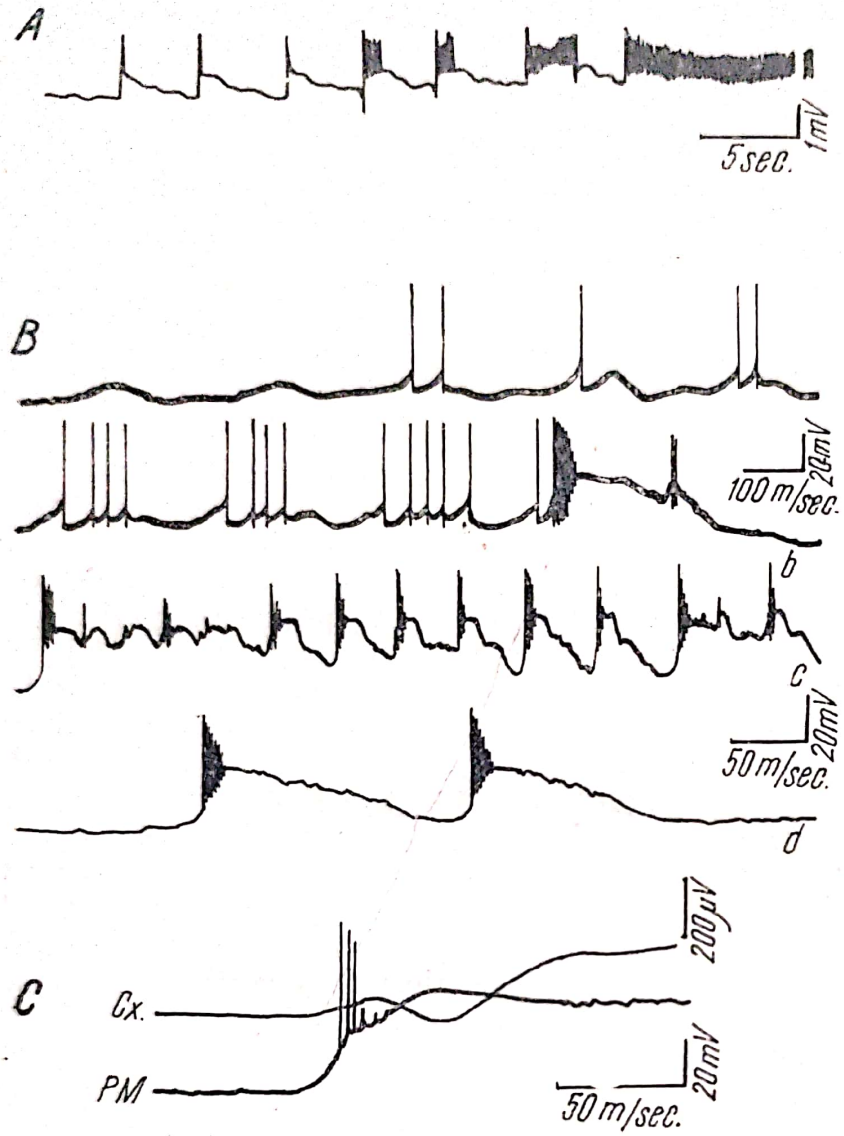

Fig. 85. — Aspecte neurofiziologice de epilepsie experimentală.

A — focar penicilinic: înregistrare epicorticală (cu macroelectrozi) în curent continuu *(DC)* a unei perioade de tranziție de la tipul de activitate interictală *(în stînga)* la tipul de activitate ictală *(în dreapta)*; *B* — activitatea unui neuron din cortexul somatosenzorial în cursul dezvoltării unei crize realizate prin administrarea sistemică la pisică a 50 mg/kilocorp metrazol: înregistrări intracelulare de aspect normal *(a)*; creșterea frecvenței de descărcare neuronală cu apariția unui PPD *(b)*; depolarizarea susținută a membranei neuronale în cursul unei serii de PPD succesive *(c)*; o succesiune de două PPD înregistrate cu viteză mai mare, pentru a se observa descărcările unitare ce apar pe panta ascendentă a PPD *(d)*; *C* — înregistrare simultană epicorticală (în DC) și intracelulară care arată concordanța de fază între unda ascuțită corticală *(Cx)* și variațiile potențialului de membrană *(PM)* în cursul unui PPD/după *Ajmone Marsan* și *Gumnit*, 1974 *(A)*; după *Speckmann* și colab., 1972 *(B* și *C)*.

platoului. În cazul utilizării penicilinei ca agent epileptogen focal PPD este urmat sistematic de o hiperpolarizare de lungă durată, manifestarea interictală fiind în acest caz complexul PPD, — hiperpolarizare care apare cu totul excepțional în cazul focarului stricninic.

Un astfel de model de activitate neuronală profund anormal dar caracteristic pentru neuronii implicați în procese epileptogene poate rezulta prin mecanisme bazice de natură diferită (Ajmone Marsan, 1969) : (a) poate fi expresia unor modificări ale proprietăților de membrană ; (b) poate fi rezultatul unei modificări în mecanismele neuronale sinaptice ; (c) poate fi urmarea unor influențe efaptice. Matsumoto și Ajmone Marsan (1964) și Pollen și Lux (1966) au arătat că între două PPD membrana neuronală se comportă normal la voleuri sinaptice excitatorii (PEPS) și aproape normal la voleuri sinaptice inhibitorii (PIPS), descărcările neuronale au aspect normal iar nivelul critic de descărcare neuronală nu este modificat. Cu alte cuvinte între PPD, neuronul agregatului „epileptic" are o membrană cu comportament quasi-normal, ce nu poate fi deosebit de cel al neuronilor normali, fapt care ar respinge parțial ipoteza modificării proprietăților de membrană ca factor de generare a PPD. Puțin probabil

Scanned with OKEN Scanner

este și faptul ca influențe efaptice să stea la baza genezei PPD întrucît în sistemul nervos central al vertebratelor neuronii par să fie interconectați numai sinaptic deși transmisia glială este o problemă încă controversată (Orkand, 1969), Grossman și colab., 1969; Castellucci și Goldring, 1970).

Una din cele mai caracteristice trăsături ale PPD este ușurința declanșării lui prin stimulări transsinaptice, ortodromice (*triggering phenomenon*) și dificultatea de a fi declanșat prin stimulări antidromice pure care determină descărcări neuronale fără intervenția mecanismelor sinaptice*. Această trăsătură sugerează că PPD poate fi rezultatul unor modificări în mecanismele sinaptice, el reprezentînd răspunsul unei membrane neuronale normale la un bombardament sinaptic modificat (Ajmone Marsan, 1969). Dacă se admite că acest mecanism stă la baza genezei PPD atunci acesta ar trebui considerat un PEPS „gigant" (Prince, 1968) și implicit că fenomenele sinaptice excitatorii predomină în faza interictală a activității epileptice focale. Este însă greu de imaginat că un agent epileptogen aplicat topic ar modifica atît de dramatic nivelul bombardamentului sinaptic excitator care ajunge în mod normal pe suprafața unui neuron acționînd asupra căilor aferente venite din multiple surse; mai probabil este că acest agent are o acțiune potențatoare selectivă asupra interneuronilor excitatori și asupra unor căi recurențiale facilitatorii intrafocale, căi responsabile și de sincronizarea la nivelul populației neuronale focale a modificărilor fazice din faza interictală. Pe de altă parte prezența PIPS nesemnificativ modificate în perioadele dintre PPD sugerează că mecanismele sinaptice inhibitorii sînt funcționale, deci că în această fază nu există o suprimare reală a inhibiției, o desinhibiție. Probabil că în cursul PPD mecanismele inhibitorii sînt numai mascate de către procesele excitatorii exacerbate; este de asemenea probabil că ele controlează și limitează durata PPD și s-a sugerat (Matsumoto și Ajmone Marsan, 1964) că rata de incidență a PPD este de asemenea sub controlul mecanismelor inhibitorii încă funcționale. Ușoara deteriorare a acestora în faza interictală este explicația intervenției lor cu o oarecare întîrziere față de momentul inițierii PPD permițînd apariția acestora și a undelor ascuțite electrocorticografice.

Faza ictală a procesului epileptic focal se caracterizează în esență prin menținerea exacerbării proceselor excitatorii asociată cu deprimarea sau eliminarea mecanismelor inhibitorii rămase quasi-normale în faza interictală. Modificările de suprafață corticală și cele neuronale din această fază au o durată mai lungă fiind deseori denumite „autosusținute" pentru că se mențin mult timp după încetarea unui stimul care le-a declanșat; în diferite condiții experimentale stimulări electrice repetitive (60—150 c/s), de obicei supraliminare, pot induce modificări asemănătoare celor ictale în structura stimulată sau la distanță, modificări care în acest caz poartă numele de postdescărcări (Kreindler, 1965). Tehnica postdescărcărilor este utilizată și pentru inducerea unei faze ictale în focarul stricninic care de obicei nu dezvoltă decît faza interictală spre deosebire de focarul penicilinic sau cu alumină în care faza ictală poate apărea spontan.

---

* *Prin triggering phenomenon*, această trăsătură caracteristică a neuronilor din agregatul „epileptic", modelul experimental al epilepsiei focale și probabil multe alte modele experimentale de epilepsie pot fi incluse în categoria epilepsiilor reflexe dar numai 2—4% din pacienții studiați la clinica Mayo aveau această formă de epilepsie (Bickford și Klass, 1969).

Scanned with OKEN Scanner

Electrocorticografic, faza ictală, denumită și „criză electrografică", constă uneori numai în creșterea dramatică a frecvenței de apariție a undelor ascuțite dar de cele mai multe ori ea constă în postdescărcări care urmează unor unde ascuțite din ce în ce mai frecvente, postdescărcări manifestate ca oscilații ritmice de potențial de suprafață ce se suprapun pe o negativitate prelungită observabilă mai ales prin înregistrări în curent continuu (DC).

La nivelul neuronal primul semn detectabil al episodului ictal este diminuarea hiperpolarizării care urmează PPD-urilor; consecința imediată este creșterea frecvenței de apariție a acestora cu imposibilitatea repolarizării potențialului de membrană care în această fază arată oscilații ritmice de frecvență direct proporțională și de amplitudine invers proporțională cu nivelul de depolarizare (faza tonică cu durata de aproximativ 30 s). Ulterior, între oscilații, membrana ajunge să se repolarizeze (faza clonică), frecvența oscilațiilor scade, caracterul ritmic tinde să dispară, pînă cînd modificările ajung la aspectul interictal. În cursul întregului continuum tonico-clonic relațiile dintre evenimentele neuronale și cele redate de înregistrările de suprafață corticală rămîn foarte strînse, astfel încît fiecare oscilație de potențial celular acompaniată sau nu de descărcări neuronale corespunde unei unde de suprafață corticală.

Eliminarea mecanismelor inhibitorii care constă în primul rînd din inactivarea temporară a interneuronilor inhibitori, ca trăsătură esențială a fazei ictale, este un proces încă insuficient elucidat din punct de vedere neurofiziologic. Dichter și Spencer (1969) au sugerat că această disfuncție are la bază inactivarea (blocarea) catodică a interneuronilor inhibitori.

La nivel neuronal episodul ictal ia sfîrșit odată cu repolarizarea membranei care ulterior poate arăta semne de hiperpolarizare, stare în timpul căreia celula nu descarcă. Această fază este cunoscută sub numele de depresiune postictală. Mecanismele fiziologice responsabile de oprirea activității ictale nu sînt bine cunoscute. Ipotezele în această privință insistă fie asupra epuizării metabolice fie pe fenomene inhibitorii active. Epuizarea metabolică nu s-a dovedit a fi o explicație convingătoare datorită posibilității de declanșare experimentală a unei faze ictale imediat după desfășurarea unui proces similar la nivelul aceluiași focar. În plus există argumente experimentale în favoarea posibilității opririi unor crize prin stimulări senzoriale sau a unor structuri cerebrale variate. Prezența unor astfel de efecte inhibitorii a fost controlată prin înregistrări intracelulare. În fine, Ayala și colab. (1970) afirmă că un posibil mecanism de oprire a activității ictale ar fi activarea pompelor ionice (de sodiu).

Organizarea neuronală a activității epileptice focale neocorticale reprezintă esența mecanismelor de producere a procesului epileptic. Deși discuția asupra focarului epileptic s-a referit la focarul neocortical, este de menționat că acest model poate fi realizat în majoritatea structurilor sistemului nervos central (Ajmone Marsan și Gumnit, 1974). Neocortexul, paleocortexul și structurile rinencefalice sînt cele mai reactive la agenți epileptogeni focali. În anumite situații experimentale formația reticulată a trunchiului cerebral poate să devină sediul unor manifestări epileptice autonome. Mai puțin clară este acțiunea agenților epileptogeni asupra nucleilor talamici și a ganglionilor de la bază unde focarul epileptic se obține greu. La nivelul unor nuclei ai nervilor cranieni (III, X) și la nivelul cortexului cerebelos nu s-au putut obține focare epileptice. În cazul ultimei structuri

Scanned with OKEN Scanner

probabil că absența colateralelor recurente facilitatorii intracorticale (Eccles și colab., 1967) este cauza imposibilității obținerii focarelor epileptice. În fine, măduva spinării și porțiunea caudală a bulbului sînt sensibile la administrarea sistemică a stricninei care induce la acest nivel episoade ictale durabile („tetanos stricninic"). Mecanismele neurale ale „tetanosului stricninic" (deprimarea structurilor inhibitorii bulbo-spinale) sînt cu totul altele decît mecanismele neurale ale focarului epileptic, ceea ce pune sub semnul întrebării natura epileptică a manifestărilor determinate de injectarea sistemică a stricninei.

EPILEPTOGENEZA SECUNDARĂ

FOCARUL „ÎN OGLINDĂ"

Apariția unor focare secundare cu activitate epileptică autonomă în unele cazuri de epilepsie netratată sau necontrolată terapeutic este un fapt cunoscut în clinica neurologică.

Experimental, focarul „în oglindă" sau focarul epileptic secundar, expresia cea mai evidentă a epileptogenezei secundare, apare în aria corticală homotopică contralaterală la un interval de timp variind între cîteva zile și cîteva săptămîni de la crearea unui focar epileptic cronic. Dezvoltarea focarului „în oglindă" se face în două faze bine diferențiate: faza dependentă și faza independentă sau autonomă. În faza inițială, dependentă, focarul secundar arată o activitate care constă din unde ascuțite în strînsă relație temporală cu undele ascuțite din focarul primar, activitate care pare să reflecte bombardamentul sinaptic sincron și excesiv venit pe căi calosale de la acesta din urmă (de unde și denumirea de focar „în oglindă"). În această accepțiune unda ascuțită secundară este un potențial evocat obișnuit care dispare imediat după ablația focarului primar. Studiul activității neuronale la nivelul focarului secundar în faza dependentă nu detectează nici o activitate anormală (Ajmone Marsan, 1963). La 14—30 de zile după leziunea primară, manifestările focarului secundar devin însă independente astfel încît la acest nivel se pot observa unde ascuțite spontane în absența unor aspecte similare concomitente în focarul primar. Dovada dezvoltării fazei independente este persistența manifestărilor epileptice după ablația focarului primar. În faza independentă, focarul „în oglindă" arată modificări ale activității neuronale oarecum asemănătoare celor din focarul primar (Morrell, 1969) deși se discută asupra unor diferențe calitative și cantitative. Astfel s-a demonstrat că în focarul secundar unii neuroni au comportament normal, alții au un potențial de membrană hiperpolarizat și numai o parte din ei arată PPD caracteristice focarului primar (Crowell, 1970). Pentru trecerea din faza dependentă în faza independentă s-a constatat că este necesară pe lîngă integritatea conexiunilor calosale și integritatea conexiunilor corticotalamice. În absența acestora din urmă focarul secundar rămîne dependent, el neputînd dobîndi caracterul autonom. Morrell (1969) afirmă că instalarea fazei independente necesită existența a cel puțin două imputuri sinaptice (transcalosale și talamocorticale). Sînt necesare cercetări care să explice mai profund mecanismele genezei focarului „în oglindă".

Un model experimental interesant de epileptogeneză secundară avînd asemănări cu focarul „în oglindă" este cel obținut prin fenomenul de „*kind-*

Scanned with OKEN Scanner

ling"* (Goddard, 1967 — citat de Goddard și colab., 1969). Observația originală a acestui fenomen a fost clinică. Autorul a constatat că stimulări nepolarizante de intensitate scăzută, repetate (un stimul pe zi), aplicate la nivelul complexului amigdalian, stimulări care inițial nu induceau modificări comportamentale, au determinat după o perioadă variind între 15—30 de zile apariția unor crize tonico-clonice. Odată acest stadiu atins, efectul epileptogen este cronic în sensul că ulterior o stimulare identică (dată chiar la intervale de peste trei luni) determină apariția crizei. Goddard și Morrell (1971) au demonstrat, prin înregistrări electrofiziologice, că înaintea apariției convulsiilor au loc creșteri progresive în durata și răspîndirea postdescărcărilor evocate de stimulările cotidiene unice. Aceste postdescărcări sînt observate inițial în structura stimulată, apoi în amigdala contralaterală, apoi în structuri conectate sinaptic cu nucleii amigdalieni și în final în arii cerebrale vaste. „*Kindling*-ul" poate fi obținut pe rozătoare, feline sau primate prin stimulări la nivelul nucleilor amigdalieni, a altor structuri limbice și mai greu prin stimulări ale caudatului sau putamenului. Studiul amănunțit al „*kindling*-ului" (Goddard, 1969), indică că efectul este datorat activărilor electrice mediate de mecanisme sinaptice care suferă probabil modificări plastice și nu unor leziuni la sediul stimulării. Pe lîngă importanța sa experimentală, „*kindling*-ul" fiind un model ideal pentru testarea efectelor și a mecanismelor de acțiune ale unor droguri antiepileptice, el a adus argumente pentru conceptul că epilepsia netratată este o afecțiune progresivă (Morrell și Baker, 1961) precum și sugestia că tratamentul repetat cu electroșocuri din clinica psihiatrică poate antrena efecte asemănătoare (Gaito, 1974 — citat de Morrell și Tsuru, 1976).

EXTINDEREA PROCESULUI EPILEPTIC

În ciuda unor reactivități perifocale naturale care se opun extinderii procesului epileptic din aproape în aproape (Prince și Wilder, 1967), focarul arată deseori tendința de a cuprinde în activitatea autosusținută structuri neuronale vecine. Această tendință este observabilă în clinică în cazul crizelor jacksoniene. Experiențele făcute pe cortex izolat (*undercutting*) au demonstrat că procesul extinderii activității epileptice poate fi independent de structurile subcorticale (Petsche, 1976). Un punct de plecare ipotetic pentru explicarea mecanismelor extinderii din aproape în aproape a procesului epileptic este demonstrarea anatomică și microfiziologică a organizării funcționale columnare cu orientare radiară a cortexului cerebral (Mountcastle, 1957). Astfel de agregate funcționale columnare cu un diametru de aproximativ 0,5 mm pot fi considerate similare cu unitățile funcționale ale proceselor din focarul epileptic (Petsche, 1976). Este de remarcat că din punct de vedere electrofiziologic aceste structuri corticale columnare cu organizare verticală sînt în mod normal „izolate" unele de altele prin procese inhibitoare denumite laterale (sau *surrounding inhibition*). Creșterea intensității și a duratei descărcărilor locale repetitive dintr-o coloană celulară poate fi capabilă să suprime barierele de inhibiție laterală prin intermediul colateralelor axonale recurente intracorticale care se articulează

* În limba română nu există un cuvînt echivalent ca înțeles termenului englezesc care numește acest fenomen.

Scanned with OKEN Scanner

prin sinapse excitatorii cu neuronii coloanelor vecine. Astfel de colaterale axonale recurente aparţin neuronilor din straturile corticale V şi VI. S-a constatat că imediat după aplicarea topică, cînd stricnina acţionează numai asupra neuronilor din straturile II şi III ale agregatului neuronal din focar, undele ascuţite interictale nu se pot culege de la nivelul coloanelor corticale învecinate; acest lucru devine posibil odată cu implicarea în procesul epileptic a neuronilor din straturile corticale V şi VI. Extinderea pe orizontală a procesului paroxistic prin căi de conducere intracorticale este încă un subiect de dispută în literatura neurofiziologică actuală dar un fapt general acceptat este acela că implicarea din aproape în aproape în procesul epileptic nu este radiar uniformă, ceea ce dă impresia că există o interacţiune permanentă între procese excitatorii şi inhibitorii locale, multiple şi diferite.

Un model experimental de posibilă importanţă explicativă pentru extinderea procesului epileptic focal este fenomenul de depresiune extensivă (Leão, 1944 — citat de Jasper, 1969) definit ca o modificare tranzitorie a reactivităţii corticale declanşată de aplicarea epicorticală a unor stimuli diferiţi (electrici, mecanici, chimici), modificare care „odată produsă într-un anumit punct se extinde la neuronii învecinaţi cu o viteză de 2—6 mm/minut, viteză prea mică pentru a putea fi explicată pe baza teoriilor cunoscute asupra conducerii nervoase" (Ionescu, 1966). Acest fenomen, asemănat deseori cu modelul de extindere din crizele jacksoniene, este asociat cu o undă negativă de voltaj crescut precedată şi urmată de unde pozitive de amplitudine mai mică, undă negativă care se extinde „în pată de ulei". Pozitivitatea care precede unda este expresia unor descărcări unitare intense iar unda negativă observabilă mai evident prin înregistrări în curent continuu (cînd apare cu o amplitudine de 15—30 mV) este acompaniată de o deprimare profundă a activităţii neuronale normale. Există un acord general în favoarea implicării în acest proces a unor mecanisme gliale şi biochimice extracelulare. Amplitudinea undei negative obţinute în culegeri prin curent continuu (DC) este atît de mare iar modificarea reactivităţii neuronale atît de dramatică încît există mari rezerve în a explica extinderea crizei focale jacksoniene prin acest proces deşi viteza lor de desfăşurare este comparabilă. Totuşi, recent, Oka şi colab. (1977) sugerează intervenţia depresiunii extensive în unele forme de epilepsie posttraumatică imediată.

În extinderea din aproape în aproape a procesului epileptic au fost bănuite a interveni şi joncţiuni interneuronale electrotonice (Purpura, 1969) însă sînt încă necesare cercetări care eventual să aducă probe ale existenţei acestui mecanism la nivelul aranjamentelor neuronale corticale ale mamiferelor.

PROIECTAREA, PROPAGAREA ŞI GENERALIZAREA PROCESULUI EPILEPTIC

Pentru înţelegerea deplină a mecanismelor de bază ale epilepsiilor trebuie luate în considerare căi axonale prin care activităţi epileptice localizate se pot proiecta sau propaga în alte structuri corticale şi subcorticale. În această privinţă un rol esenţial este jucat de bogăţia relaţiilor hodologice ale structurilor iniţial afectate de procesul epileptic cu celelalte structuri ale creierului. Prin intermediul căilor axonale procesul epileptic

Scanned with OKEN Scanner

poate să fie proiectat, adică să producă la distanță potențiale evocate anormale fără însă să se genereze la nivelul proiectării un proces epileptic autosusținut. Tot prin intermediul căilor axonale procesul epileptic se poate propaga, activitate care implică generarea la distanță a unor focare epileptice cu activitate autosusținută proprie. Un model al propagării epileptice este geneza focarului secundar.

În istoria naturală a unei epilepsii procesele epileptice primare, procesele de proiectare și propagare sînt într-o stare de interrelație. Astfel menținerea pentru un timp îndelungat a unei activități proiectate poate determina apariția unui focar secundar; în anumite condiții un astfel de focar poate deveni primar față de focare apărute ulterior, ultimele putînd determina dispariția unor focare inițial primare.

Efectul proiectării sau propagării barajelor de impulsuri depinde decisiv de structura receptoare care poate avea, la rîndul ei, efecte excitatorii sau inhibitorii asupra ariei epileptice primare. În primul caz reactivarea ariei primare poate constitui un factor favorabil desfășurării în continuare a crizei. În cel de al doilea caz activitatea autosusținută din aria primară poate să fie diminuată sau oprită. Similar se pot include într-un cerc funcțional trei sau mai multe structuri interconectate sinaptic și se poate specula asupra unor mulțimi de modele ipotetice cu rol în desfășurarea crizei epileptice.

În cazul generalizării activității epileptice, manifestare episodică dramatică și uneori explozivă urmată de o deprimare profundă a activității electrice a creierului, alterările par a cuprinde total ambele hemisfere. Totuși este greu de acceptat ideea că masa cerebrală, în totalitatea ei, suferă modificările observabile în focarul epileptic. Este mai logic de presupus că arii cerebrale întinse reacționează inițial adecvat la un bombardament sinaptic inadecvat, exagerat și prelungit venit din focarele epileptice. În aceste condiții toate celulele și circuitele sinaptice devin instabile, sistemele de control ale activității cerebrale normale devin ineficiente, astfel încît căi multiple, corticale și subcorticale, devin brutal implicate în generalizarea epileptică. În unele împrejurări generalizarea pare să fie instantanee în ambele hemisfere cerebrale. Mecanismele exacte ale acestei generalizări brutale nu sînt încă cunoscute în toată complexitatea lor. Brazier (1972) consideră ca fiind posibil responsabile în acest caz trei mecanisme: a) transmisia excesivă pe căi axonale normale dar puțin utilizate în condiții funcționale normale; b) permeabilizarea unor sinapse neutilizate în mod normal incluzînd aici chiar conducerea antidromică; c) existența unui volum conductor care ar influența pragul descărcărilor neuronale în populația vecină unui focar activ.

Ca substrat al proiectării, propagării și generalizării procesului epileptic pot fi considerate următoarele căi axonale: fibrele orizontale lungi ale stratului I cortical, conexiunile cortico-corticale în „U", fibrele asociative cortico-corticale lungi, conexiunile comisurale și conexiunile reciproce cortico-subcorticale (corticofugale și corticopetale). Argumentele experimentale pentru participarea acestor structuri fibrilare în proiectarea, propagarea și generalizarea procesului epileptic au fost obținute prin secțiuni la nivelul lor care au influențat aceste mecanisme. Este de remarcat că dacă extinderea procesului epileptic poate avea loc în lipsa conexiunilor reciproce cortico-subcorticale, propagarea și generalizarea lui nu se pot realiza în absența acestor conexiuni.

Scanned with OKEN Scanner

Luînd în considerare relativa stereotipie a crizelor unui individ epileptic, Jasper (1969) sugerează că există o stabilire preferențială a căilor de proiectare, propagare și generalizare a procesului epileptic, o „bătătorire" a acestor căi, situație asemănătoare cu modelul neurofiziologic al procesului de învățare.

PROCESUL EPILEPTIC GENERALIZAT „BILATERAL SINCRON"

Pe lîngă crizele epileptice cu debut focal și generalizare secundară există crize ale căror semn clinic inițial este pierderea de cunoștință cu sau fără convulsii tonico-clonice caracterizate electroencefalografic prin descărcări bilaterale simetrice și relativ sincrone, fără debut focal, crize numite și primar generalizate. Modelele descărcărilor electroencefalografice ale acestor crize constau fie din salve bilaterale de complexe vîrf-undă de 2,5—3,5 c/s (epilepsia *petit mal*), fie din salve generalizate de polivîrfuri-undă (criza mioclonică), fie din explozii de vîrfuri rapide, generalizate (criza tonico-clonică).

Mecanismele fiziopatologice ale procesului epileptic primar generalizat constituie subiecte de controversă în literatura de specialitate. Aparenta absență a focarelor corticale în acest tip de epilepsii precum și faptul că descărcările par să înceapă și să se termine brusc pe întregul cortex în mod sincron și simetric i-au determinat pe Penfield și Jasper (1954) să afirme ipoteza „centrencefalică" care la un moment dat a fost larg acceptată și argumentată experimental (Sager și colab., 1957; Pollen și colab., 1963; Weir, 1964 etc.). Această ipoteză presupune existența unui *pacemaker* subcortical în sistemul „centrencefalic" (sistem care nu a putut fi niciodată identificat cu claritate în termeni anatomici, Jasper, 1969), capabil să controleze apariția și dispariția bruscă a salvelor de descărcări corticale „bilateral sincrone" (de exemplu a salvelor de vîrf-undă din *petit mal*). Conceptul „centrencefalic" a avut la bază lucrările lui Morison și Dempsey (1942) care au arătat experimental că stimularea electrică de aproximativ 10 c/s a nucleilor intralaminari talamici produce răspunsul de „recrutare" care poate fi înregistrat din arii corticale întinse ale ambelor hemisfere cerebrale și lucrările lui Jasper și Droogleever-Fortuyn (1946) care au demonstrat experimental că modelul de vîrf-undă 3/s poate fi obținut în mod similar la o rată a stimulării de aproximativ 3 c/s. Hunter și Jasper (1949) au adus evidențe că modelul experimental de vîrf-undă obținut prin stimularea electrică a sistemului talamic difuz are un corelat comportamental asemănător unor componente comportamentale ale crizelor umane de *petit mal*. În privința modelului experimental de vîrf-undă discutat mai sus, cercetări ulterioare care nu s-au depărtat de ipoteza „centrencefalică" au demonstrat că atît vîrful cît și unda componente ale acestui model exprimă evenimente postsinaptice corticale (Pollen, 1968) și că vîrful este similar, din punctul de vedere al genezei sale, cu potențialul de recrutare în timp ce unda este un proces inhibitor activ cortical (Pollen și colab., 1964) la care participă și fenomene disfacilitatorii corticale cu origine subcorticală (Voiculescu și Apostol, 1974). Așadar, în expresia sa completă, teoria „centrencefalică" implică o participare activă a cortexului în geneza aspectelor electroencefalografice critice „bilateral sincrone".

Scanned with OKEN Scanner

Ipoteza alternativă pentru elucidarea mecanismelor fiziopatologice ale epilepsiilor primar generalizate se bazează pe presupunerea că dacă descărcările apar la nivelul cortexului ambelor hemisfere de o manieră simetrică și aparent sincronă atunci cauza ar putea fi existența unor leziuni corticale bilaterale multiple care prin influențări reciproce realizează trăsătura sincronă a descărcărilor lor. Ipoteza corticală se bazează pe o serie de observații clinico-electroencefalografice certe. Astfel, un procentaj mare al pacienților cu *petit-mal* clasic („absențe" însoțite de descărcări bilaterale sincrone și simetrice de vîrf-undă 3/s) pot prezenta intercritic anomalii electroencefalografice focale sau multiple. Este de asemenea de remarcat că așa-zisa sincronie a manifestărilor electroencefalografice critice nu este perfectă. În acest sens Petsche (1976), prin metode de analiză toposcopică a electroencefalogramei pacienților cu *petit mal*, demonstrează existența unor generatori corticali de vîrf-undă multipli și independenți. Pe de altă parte, utilizînd metode stereoencefalografice, Bancaud (1972) aduce evidențe pentru participarea primară a cortexului cerebral în procesul epileptic „bilateral sincron" fără să poată respinge participarea structurilor mezodiencefalice în geneza acestuia, fapt care neagă totuși în esența sa conceptul „centrencefalic". De altfel autorul afirmă că ipoteza „centrencefalică" nu mai poate fi luată în discuție fără mari rezerve.

O ipoteză interesantă asupra mecanismelor de generare a descărcărilor generalizate „bilateral sincrone" este cea propusă de Gloor (1968 — citat de Gloor, 1972) și denumită de autor ipoteza „cortico-reticulară". Modelul cercetărilor clinicoexperimentale ale lui Gloor se bazează pe irigația din sisteme vasculare diferite, vertebrobazilar și carotidian, a talamusului și respectiv cortexului. După injectarea de metrazol în artera vertebrală a doi pacienți care arătau descărcări de vîrf-undă bilateral sincrone, aspectul electroencefalografic nu a fost semnificativ modificat ceea ce a sugerat că geneza acestui model este determinată cortical dacă se ia în considerație și faptul că aceeași injectare în sistemul carotidian activează descărcările de vîrf-undă. Prin complicarea modelului experimental autorul ajunge la concluzia că sistemele anatomice responsabile pentru propagarea și sincronizarea descărcărilor paroxistice sînt fibrele calosale și cele asociative intrahemisferice și că structurile subcorticale reprezentate de formația reticulată conferă nivelul adecvat de activare corticală la care propagarea și sincronizarea pe căile amintite devin posibile. Ipoteza lui Gloor conciliază mulțumitor ipoteza „centrencefalică" cu cea corticală, iar în al doilea rînd apropie din punct de vedere fiziopatologic grupul epilepsiilor primar generalizate de grupul celor cu generalizare secundară.

MECANISMELE DE LIMITARE ȘI OPRIRE ALE PROCESULUI EPILEPTIC

Studiile cu microelectrozi intracelulari făcute de Prince și Wilder (1967) asupra focarului penicilinic au arătat că în cursul desfășurării activității epileptice se pot înregistra atît neuroni care arată semne de activare cît și neuroni care sînt inhibați. Proporția dintre cele două categorii neuronale este dependentă de distanța dintre centrul focarului penicilinic și locul de culegere. Dacă în centrul focarului majoritatea covîrșitoare a celulelor este activată, către periferia acestuia balanța între unitățile activate și cele inhibate se echilibrează. În imediata vecinătate

Scanned with OKEN Scanner

a focarului mai mult de trei sferturi din neuroni sînt hiperpolarizaţi şi numai un sfert din ei arată activarea epileptică caracteristică. Autorii au interpretat aceste date ca fiind expresia unor mecanisme de limitare a activităţii epileptice focale şi de prevenire a extinderii acesteia dar, pe de altă parte, ele exprimă cu claritate dezechilibrul spaţial dintre excitaţie şi inhibiţie în procesul epileptic : un proces excesiv excitator înconjurat de un proces excesiv inhibitor.

În afara dezechilibrului spaţial există şi un dezechilibru temporal între cele două activităţi neuronale fundamentale care a fost discutat pe larg în secţiunea referitoare la epileptogeneza primară unde s-au discutat de asemenea şi mecanismele de oprire a procesului epileptic focal. A fost amintit de asemenea mecanismul prin care o arie cerebrală cu activitate epileptică poate să activeze prin proiectarea sau propagarea activităţii sale o structură cerebrală care la rîndul ei poate să aibă o influenţă supresoare asupra ariei epileptice primare. Este de presupus că în asemenea situaţii procesul epileptic primar este modulat în sensul diminuării sau dispariţiei lui. În acest context s-au discutat în literatură, fără a se putea trage concluzii definitive, mecanismele prin care unele structuri cerebrale ca părţi ale talamusului (Gastaut şi Hunter, 1950 ; Starzl şi colab., 1953—citaţi de Kreindler, 1965) nucleul caudat (La Grutta şi colab., 1971) sau cerebelul (Cooper, Riklan şi Snider, 1974) pot interveni în prevenirea apariţiei sau în oprirea unor activităţi epileptice. S-a demonstrat experimental că stimularea cortexului cerebelos cu anumiţi parametri poate preveni apariţia unor crize focale penicilinice din cortexul senzori-motor (Julien, 1974). Căile de mediere ale acestui efect nu sînt precis determinate dar există sugestii că bucala cortico-ponto-cerebelo-nucleo-talamo-corticală este implicată în modularea cerebeloasă a focarului penicilinic necortical. Pornind de la date de literatură mai vechi care sugerau acest efect modulator cerebelos asupra unor procese epileptice corticale, Cooper şi colab. (1974) au aplicat electrozi de stimulare pe cortexul cerebelos anterior faţă de fisura posterosuperioară la epileptici care epuizaseră toate posibilităţile terapeutice medicale pentru controlul crizelor ; stimularea cerebeloasă a determinat la cele 8 cazuri raportate de autori prevenirea crizelor. Pentru elucidarea deplină a efectului de prevenire a crizelor prin stimularea cerebeloasă observat atît experimental cît şi clinic sînt necesare în continuare cercetări.

La oprirea unei crize, echilibrul dintre procesele excitatorii şi inhibitorii nu se restabileşte instantaneu şi global. Manifestările clinice şi stereoencefalografice ale unor crize de tip parţial cu simptomatologie complexă sînt uneori variabile de la criză la criză pentru că tranziţia de la faza ictală la cea postictală, de inhibiţie postcritică, este gradată şi asincronă pentru diferite structuri şi circuite neuronale ; există o intricare variată, de la criză la criză, între procese rămase încă în faza ictală şi procese intrate deja în faza postcritică.

După oprirea unei crize apare de obicei o deprimare funcţională neuronală cu manifestări variate. Dacă în procesul epileptic a fost implicat în mod direct cortexul motor atunci se poate constata o pareză postcritică. Pe un plan de complexitate mai înalt o criză de tip *grand mal* este urmată de o stare postcritică constînd dintr-o alterare a stării de conştienţă de profunzime şi durată variabilă. În alte situaţii este greu de apreciat dacă

Scanned with OKEN Scanner

un deficit neurologic este critic sau postcritic; un proces epileptic care cuprinde centrii vorbirii se poate exprima atît critic cît și postcritic prin anartrie. Din punct de vedere neurofiziologic situația se complică considerabil dacă se ia în discuție epilepsia temporală unde componenta psihomotorie este greu de diferențiat de componenta „psihoparetică" (Ward și colab., 1969).

II. DATE DE NEUROCHIMIE

Demonstrarea existenței unor eventuale tulburări biochimice neuronale primare, care predispun la epilepsie și diferențierea între acestea și modificările biochimice secundare, datorate desfășurării procesului epileptic sînt problemele fundamentale ale neurochimiei moderne. Lipsa leziunilor anatomice evidente ca și apariția unor crize moștenite genetic au constituit sugestii pentru a se considera că cel puțin în epilepsiile numite încă idiopatice trebuie să existe leziuni biochimice neuronale primare. Pe de altă parte, epilepsiile pot fi manifestări simptomatice în cadrul unor suferințe multiple și de etiologii variate ale sistemului nervos central. Pornind de la pluralitatea etiologică în stare să determine apariția relativ monotonului proces epileptic, Tower (1974) consideră că trebuie să existe un „set final comun de mecanisme biochimice" responsabil de epileptogeneză (fig. 86). Locul de acțiune al acestui set trebuie considerat a fi membrana neuronală iar efectul este o modificare dramatică a echilibrului acesteia avînd ca expresie scăderea pragului de excitabilitate, fondul pe care se desfășoară procesul epileptic.

Unele modificări biochimice care pot fi considerate secundare desfășurării procesului epileptic au putut fi urmărite experimental. Deși nu se cunoaște decît parțial mecanismul prin care substanțe aplicate topic determină apariția focarului epileptic cortical, modelul experimental al epilepsiei focale și cu preferință focarul cobaltic a fost utilizat și în cercetarea de neurochimie. Astfel s-au constatat alterări ale metabolismului din focarul epileptic în faza ictală în contrast evident cu metabolismul quasi-normal observat la același nivel în faza interictală. În timpul fazei ictale rezervele de glucoză și glicogen ale țesutului cerebral scad rapid iar concentrația acidului lactic crește, modificări ce sînt dependente de metabolismul glicolitic Embden-Mayerhof (Beresford și colab., 1969; Meldrum și Brieley, 1973). În plus solicitarea de oxigen și glucoză pentru metabolismul energetic depășește aportul, situație care determină scăderea concentrației compușilor fosforilați macroergici ca ATP și creatinofosfatul și creșterea ADP și fosforului anorganic. Mare parte din modificările biochimice care apar în timpul desfășurării crizei epileptice indică faptul că metabolismul cerebral crește și că în paralel cresc și nevoile de oxigen și glucoză în ciuda faptului că vasele cerebrale se dilată iar tensiunea arterială sistemică și fluxul sanguin cerebral cresc (Plum și colab., 1968; Meldrum și Horton, 1973).

Pe de altă parte studii biochimice făcute în timpul crizelor prin electroșoc la om (Posner și colab., 1969) arată că dacă apneea și metabolismul muscular excesiv sînt eliminate, hipoxia cerebrală nu apare. În 1939 Penfield și colab. au remarcat că debitul circulator cerebral crește la cîteva secunde

Scanned with OKEN Scanner

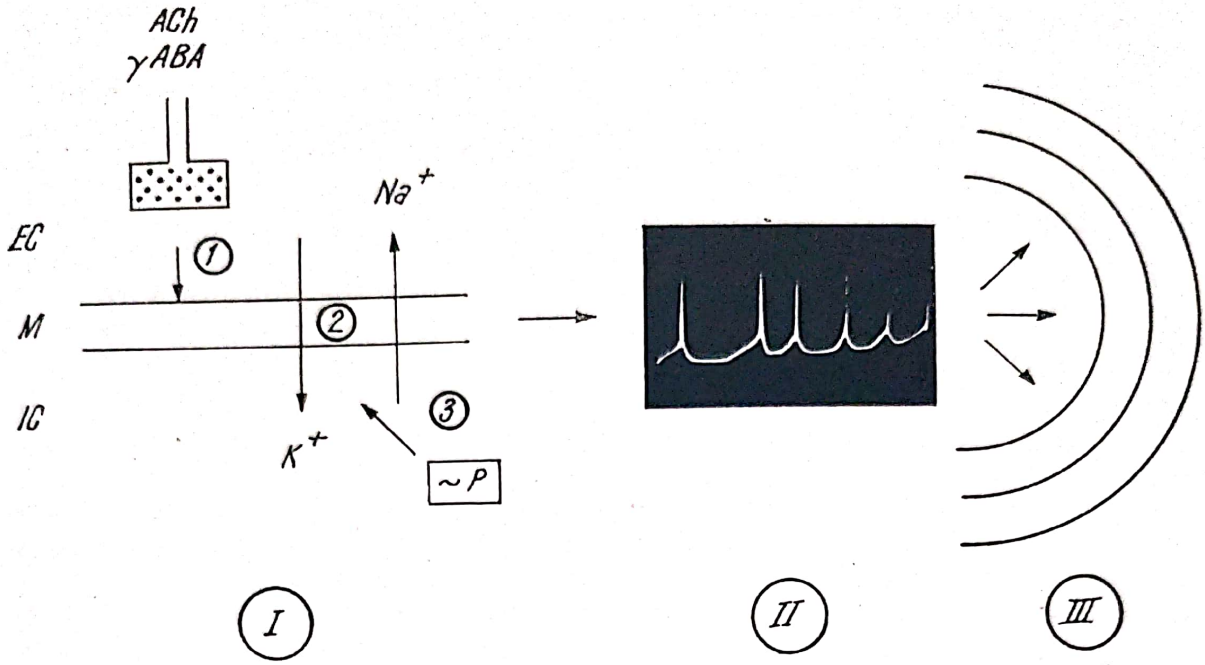

Fig. 86. — Schema „setului final comun de mecanisme biochimice" responsabile de epileptogeneză.

I — mecanisme care influențează membrana neuronală: *1* — neurotransmițătorii (Ach, GABA) care acționează pe suprafața externă a membranei neuronale *(EC)*; *2* — pompele ionice responsabile de transportul transmembranar activ al Na^+ și K^+ în direcțiile indicate de săgeți; *3* — mecanismele intracelulare *(IC)* de generare metabolică a energiei necesare sistemelor active de transport ionic (compuși fosforici macroergici) (~P); *II, III* — inițierea și, respectiv, generalizarea descărcărilor critice (după Tower, 1974).

după debutul crizei, aspect similar observîndu-se și în ceea ce privește creșterea consumului de oxigen (Davis și colab., 1944) și a metabolismului energetic (Dawson și Richter, 1950). Această serie de observații permite (cu oarecare precauții — Tower, 1974) afirmația că tulburările metabolismelor oxidative și energetice cerebrale sînt modificări secundare dezvoltării procesului epileptic dar odată apărute ele contribuie ca verigi importante în secvența biochimică patologică a activității epileptice.

Există un număr de teorii referitoare la alterările biochimice primare din procesele epileptice. În această privință o teorie implică tulburarea funcției neurotransmițătorilor care poate lua aspectul unui exces de neurotransmițători excitatori sau a unei lipse de neurotransmițători inhibitori. Acetilcolina (Ach) este binecunoscută ca neurotransmițător al excitației care produce potențiale excitatorii postsinaptice (PEPS). Cînd Ach este eliberată din veziculele butonului terminal al axonului în spațiul sinaptic și acționează asupra suprafeței receptoare a membranei postsinaptice, are loc o depolarizare cu apariția unui PEPS. În momentul în care sumația temporo-spațială a multiplelor PEPS determină o depolarizare semnificativă a membranei neuronale, conductanța acesteia pentru Na^+ și K^+ este brusc modificată și apare un potențial de acțiune propagat în lungul axonului. Ach eliberată în spațiu sinaptic este rapid inactivată de către acetilcolinesterază. Analiza biochimică a focarului epileptic experimental și a focarelor epileptice umane prelevate neurochirurgical au arătat un nivel al acetilcolinesterazei semnificativ crescut față de țesutioanele martor. Această observație dovedește implicarea unor tulburări în mecanismul

Scanned with OKEN Scanner

neurotransmițătorilor excitatori în procesul epileptic (Tower și Elliott, 1952).

Glutamatul, considerat în ultimii ani a fi de asemenea un neurotransmițător al excitației, pare să joace un rol important în extinderea din aproape în aproape a procesului epileptic focal iar împreună cu GABA și ionii de potasiu să constituie un factor determinant al mecanismelor depresiunii extensive (Bradford, 1976). Richards (1976) consideră extinderea epileptică de tip jacksonian ca fiind datorată eliberării în spațiul interneuronal, din aproape în aproape, a glutamatului, substanță responsabilă pentru activarea unor sinapse excitatorii (a se vedea și Arseni și colab., 1972). În acest context există sugestii că, între alte efecte, barbituricele scad sensibilitatea neuronilor corticali la acțiunea glutamatului.

Acidul gamaaminobutiric (GABA) este considerat un neurotransmițător al inhibiției pentru structuri neuronale encefalice. El este sintetizat din glutamat prin decarboxilare, proces care reclamă prezența unei coenzime, piridoxal-5-fosfatul, derivatul fosforilat al uneia din cele trei forme de vitamină B_6, piridoxalul. Relația dintre vitamina B_6, GABA și procesul epileptic a fost sugerată pentru prima dată de cazul unui copil care făcea crize epileptice după introducerea unei diete deficitare în vitamina B_6. Acest caz a răspuns favorabil la administrarea de vitamină B_6 (Snyderman și colab., 1953 — citat de Tower, 1969). Deci cel puțin unele crize ar putea rezulta dintr-o lipsă de GABA manifestată în ultimă instanță prin absența proprietăților lui inhibitorii. După Tower (1969) aceste crize nu sînt frecvente.

În ultimii ani metabolismul zincului a fost investigat pentru posibilul lui rol în epileptogeneză. Astfel, într-un studiu recent (Barbeau și Donaldson, 1974), s-a implicat participarea zincului și taurinei, un aminoacid neesențial, la formarea focarului epileptic. Experimental, doze mari de zinc injectate intraventricular produc crize probabil prin inhibarea sistemului enzimatic al pompelor ionice (Na^+ — K^+ — adenozintrifosfatazei). Cele mai multe date sînt experimentale. Totuși nivelul zincului s-a găsit a fi scăzut în serul epilepticilor tratați și este de presupus că există o creștere a captării de zinc de către creier dar mai ales de către hipocamp. S-a presupus că un defect în metabolismul zincului ar putea fi factorul central pentru producerea unei tulburări în interacțiunea zinc-ATP-GABA, interacțiune implicată în stocarea GABA.

Nivelul taurinei a fost găsit scăzut în focarul epileptic (Van Gelder și colab., 1972). Structural taurina este asemănătoare cu GABA iar distribuția ei în creier este asemănătoare cu a acestuia și a zincului. Rolul taurinei nu este încă clarificat dar experimental s-a constatat că are o acțiune deprimantă asupra excitabilității neuronilor corticali. Izumi și colab. (1973) consideră taurina ca un stabilizator al excitabilității membranei neuronale și mai puțin ca un neurotransmițător. S-a constatat că taurina scade crizele induse prin focar cobaltic experimental și sînt sugestii că ea ar putea fi eficace în tratamentul epilepsiilor umane. Este posibil ca o tulburare în metabolismul zincului să inducă pe lîngă celelalte tulburări discutate mai sus și un deficit de taurină la indivizii epileptici.

O altă leziune biochimică implicată în procesul epileptic este modificarea distribuției normale și a transportului de electroliți la nivelul membra-

Scanned with OKEN Scanner

nei neuronale, leziune care poate fi considerată expresia alterării metabolismului energetic și a funcțiilor neurotransmițătorilor (Tower, 1969). Potențialul de membrană normal depinde de distribuția ionilor de sodiu și potasiu de o parte și de alta a acesteia iar sistemul activ de transport ionic necesită prezența unei enzime : Na^+ — K^+ — adenozintrifosfatazei. O tulburare primară a distribuției și transportului de electroliți ca factor lezional biochimic cu rol în epilepsie se realizează experimental prin blocarea pompelor ionice de Na^+ și K^+ cu ajutorul ouabainei. Această substanță aplicată topic sau perfuzată intracisternal determină apariția unei activități epileptice intense cu corelat electrografic corespunzător. S-a constatat că lipsa mecanismelor normale responsabile de menținerea K^+ intracelular și a celor de eflux de Na^+ din celulă determină instabilitatea echilibrului de membrană cu apariția descărcărilor neuronale paroxistice. În procesul epileptic tulburările metabolismului energetic influențează direct mecanismul pompelor ionice care consumă aproximativ 25—50% din totalul energiei generate metabolic în creier. Există date care sugerează că neuronii din focarul epileptic suferă o tulburare a procesului normal de reacumulare a ionilor de potasiu, tulburare în care au fost implicate și mecanisme astrogliale (Orkand, 1969).

Activitatea epileptică prelungită ca cea întîlnită în statusul epileptic determină tulburări biochimice semnificative a căror primă cauză a fost considerată anoxia. În această împrejurare există însă și alte tulburări nocive pentru creier. Printr-un studiu experimental efectuat pe șoareci supuși electroșocurilor, Wasterlain (1974) a demonstrat că activități convulsive repetate induc o deprimare profundă a sintezei proteinelor cerebrale, deprimare care este în raport de proporționalitate directă cu durata crizelor. Tulburarea sintezei de proteine are loc și la animale curarizate și ventilate artificial deci în absența anoxiei și a mișcărilor convulsive. Acest studiu sugerează posibilitatea apariției unor leziuni cerebrale consecutive crizelor frecvente și are o semnificație deosebită pentru crizele mioclonice infantile cu hipsaritmie în care activitatea convulsivă susținută poate împiedica dezvoltarea normală a creierului imatur, fapt care, la rîndul său, ar putea influența nefavorabil activitatea epileptică.

III. DATE DE NEUROPATOLOGIE

În istoria cunoașterii epilepsiilor există un număr impresionant de studii anatomopatologice care au urmărit identificarea leziunii epileptice și se poate afirma că această abordare, corelată cu observația clinică, a fost prima utilizată în cercetarea de epileptologie. Constanța și diversitatea leziunilor anatomopatologice observate în cazurile de epilepsie simptomatică contrastează cu lipsa sau discreția leziunilor anatomice ale epilepsiilor numite încă idiopatice (fig. 87). În cazul acestora din urmă s-a pus întotdeauna întrebarea dacă leziunea necroptică observată este cauza epilepsiei sau este efectul unor crize convulsive repetate. Pope (1969) afirmă că nu rareori în epilepsia idiopatică creierul nu arată nici o leziune decelabilă la microscopul optic. Alteori (Pope, 1969), rarefierile sau leziunile neuronale observabile la nivel cortical sînt difuze, însoțite uneori de glioză marginală și afectînd în primul rînd stratul plexiform și stratul supragra-

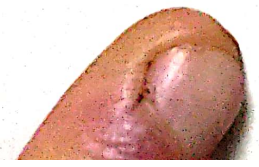

Scanned with OKEN Scanner

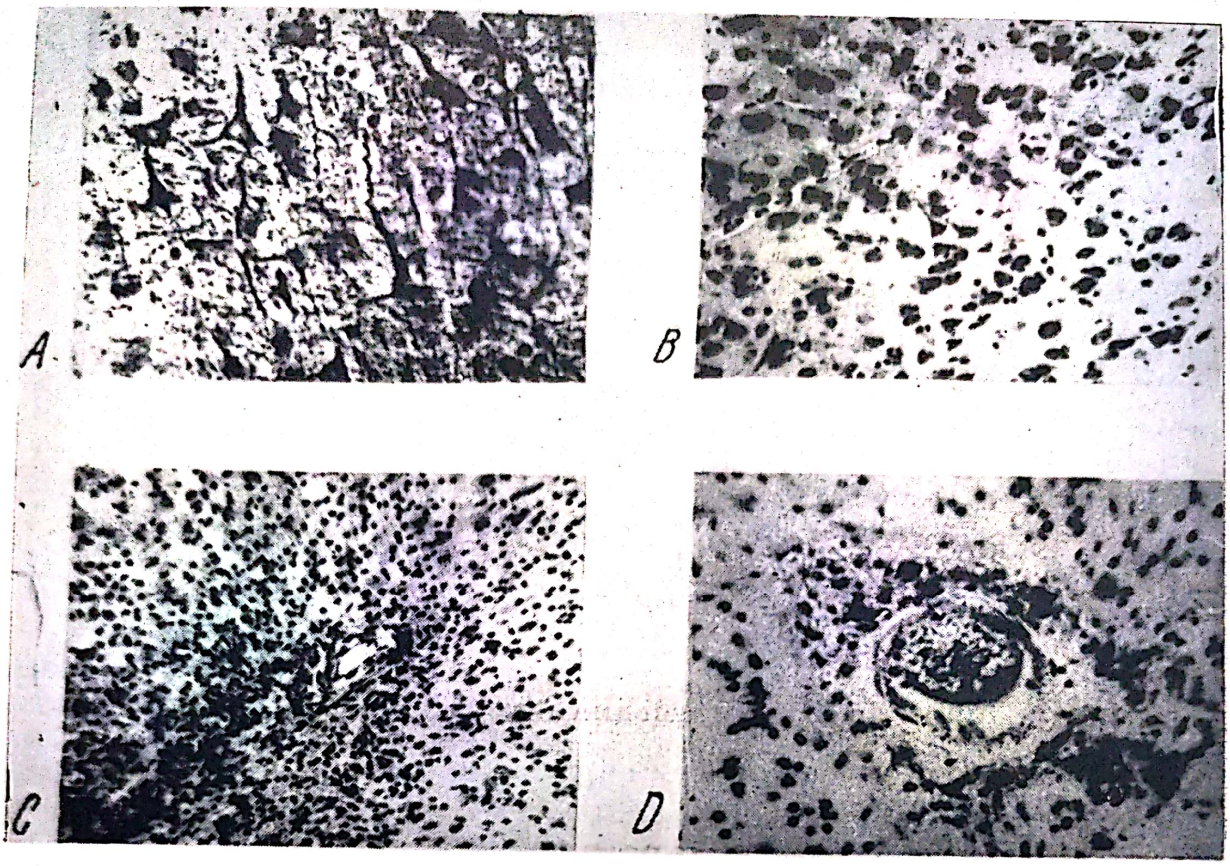

Fig. 87. — Epilepsie temporală (piesă intraoperatorie).

A — suferință neuronală cronică — neuroni ratatinați, cu prelungiri „în tirbușon" (col. Bielschowski); *B* — neuroni ratatinați (hiperpicnotici); semne de suferință neuronală cronică (col. Nissl); *C* — vas cu proliferare glială în jur (col. Nissl); *D* — vas parțial trombozat cu hemoragie în jur (col. Nissl).

nular (II și III). Scleroza cornului Ammon constînd mai ales din rarefiere neuronală și glioză în sectorul Sommer (cîmpul H_1) hipocampic este un fapt de observație care datează din 1825 (Bouchet și Cazauvieilh — citați de Norman și colab., 1974). Scholz (1951) a arătat că glioza și scleroza parțială a hipocampului care apare în aproximativ 40% din cazurile de epilepsie necropsiate este însoțită de leziuni cerebeloase cu rarefieri celulare. Aspectele descrise mai sus apar la necropsia unor cazuri cu trecut comițial îndelungat. Dacă decesul pacientului survine după o stare de rău epileptic necroze neuronale recente pot fi găsite și în talamus, cerebel și arii temporale întinse.

Studiind anatomopatologic creierii unor bolnavi decedați în status epileptic, Norman (1966) (citat de Norman și colab., 1974) constată modificări intense ale cortexului cerebral încadrabile în două tipuri: a) aspecte celulare cu modificări ischemice de tip Spielmayer (somă neuronală sferoidă, palidă la colorația Nissl, cu nucleu deformat și intens bazofil) și b) aspecte celulare dramatic alterate cu fracțiuni nucleare bazofile înconjurate de citoplasmă eozinofilă fără posibilitatea de a se distinge aspectul neuronal cunoscut. Putamenul și caudatul pot fi deseori sedii de necroză neuronală în timp ce globul palid și nucleul subtalamic nu sînt afectați de acest proces (Norman, 1962 — citat de Norman și colab., 1974).

Scanned with OKEN Scanner

Lucrînd pe un model experimental de activitate convulsivă, Cazzullo și colab. (1969) observă prin microscopie optică la nivel cortical un edem al neuronilor cu modificări de structură a membranei celulare însoțit de aspecte de imbibiție glială crescută iar prin microscopia electronică alterări edematoase ale reticulului endoplasmatic și ale aparatului mitocondrial.

Datele de literatură actuale obținute prin microscopia optică, converg în esență către afirmarea lipsei de semnificație etiologică a leziunilor anatomice descrise mai sus pe care le consideră mai de grabă ca rezultat al crizelor epileptice repetate și a hipoxiei indusă de acestea.

Pe de altă parte se presupune că o parte din leziunile anatomopatologice întîlnite în epilepsiile idiopatice și mai ales scleroza hipocampică, preced apariția crizelor, fiind probabil datorate deformării craniului în timpul nașterii (Earle și colab., 1953 — citat de Norman și colab., 1974) sau edemului cerebral consecutiv unor leziuni encefalitice sau traumatice cerebrale (Gastaut și colab., 1959; Lindenberg, 1954 — citați de Norman și colab., 1974).

Printr-un interesant studiu anatomopatologic al creierilor unor epileptici cu epilepsie simptomatică și al unor epileptici cu epilepsie idiopatică Bojinov și colab. (1969) observă că în cazurile cu epilepsie simptomatică, în afara leziunilor anatomice specifice fiecărui caz, există și leziuni întîlnite în cazurile cu epilepsie idiopatică, fapt care îi determină pe autori să conchidă că modificările structurale din epilepsia idiopatică sînt expresia unui istoric convulsivant, ele nefiind leziuni primare, cauzative pentru epilepsie.

În constrast cu modificările anatomice discrete din epilepsiile denumite idiopatice, epilepsiile simptomatice oferă multiple aspecte lezionale (fig. 88).

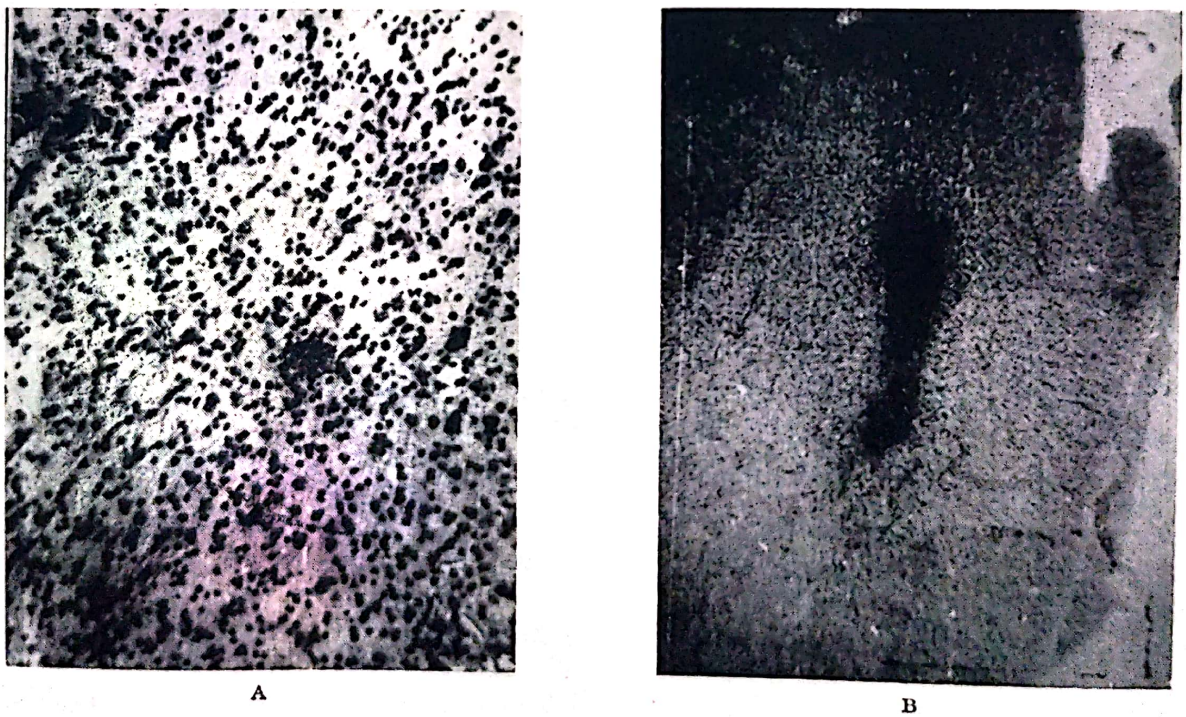

A B

Fig. 88. — Epilepsie temporală (piesă operatorie).

A — micronoduli gliali în substanța albă a lobului temporal (col. Nissl; 100×); *B* — în substanța albă se vede un nodul glial important (microgliom), cu infiltrații nevroglice în jurul vaselor vecine și cu edem peritumoral (col. Nissl; fotografie la lupă).

Scanned with OKEN Scanner

În aceste cazuri zona epileptogenă este cu certitudine zona cerebrală limitrofă cu leziunea care de obicei constă dintr-o cicatrice meningocerebrală de etiologie variată (traumatism, infecție, neoplazie, infarct cerebral cu cicatrice corticală, proces degenerativ etc.). Cicatricea meningocerebrală este o structură lipsită de neuroni, locul lor fiind luat de o proliferare fibrocolagenă relativ avascularizată, aderentă la dură și înconjurată de o capsulă fibroastrocitară. În proximitate se găsesc celule astrocitare degenerate, hipertrofiate și neuroni cu modificări structurale caracteristice care constau dintr-o reducere a arborizației aparatului dendritic și a numărului de spini dendritici, ceea ce sugerează parțiala lor dezanferentare (Westrum și colab., 1964).

Un model asemănător cicatricei meningocerebrale îl constituie focarul cu cremă de alumină (Ward, 1969). Astfel, la locul microinjectării există un depozit circumscris de alumină înconjurat de o zonă glială lipsită de neuroni. În imediata vecinătate, glia este în continuare bine reprezentată, cuprinzînd în masa ei neuroni de dimensiuni medii sau mici. Acești neuroni au dendrite cu aspect distorsionat, tracționat, cu ramificații reduse, cu dilatații varicoase pe parcursul lor și cu suprafața netedă. Reducerea cantitativă a spinilor dendritici este una din cele mai frapante trăsături ale dendritelor neuronilor din focarul epileptogen cronic. La 1—4 mm de centrul focarului epileptic aluminic neuronii și dendritele lor revin la aspectul normal. Un aspect asemănător cu cel descris mai sus a fost găsit de Scheibel și Scheibel (1973) în cornul Ammon al unor epileptici cu crize temporale la care s-a practicat lobectomia temporală.

Se știe că neuronul parțial dezaferentat are o sensibilitate crescută la acțiunea Ach (Csillik, 1965 — citat de Ward, 1969), fapt care poate explica și el hiperactivitatea spontană a neuronilor din focarul epileptic.

Pollen (1973) a realizat experimental cicatrici cerebrale prin acțiunea unor agenți mecanici sau prin refrigerare corticală circumscrisă și după un interval de timp a urmărit alterările gliale (glioză fibrilară) care au apărut în focarul epileptic astfel obținut. Autorul consideră că aceste alterări pot fi considerate responsabile de imposibilitatea recaptării K^+ de către neuronii din agregatul epileptic local. Pe de altă parte, în același studiu se aduc sugestii asupra faptului că prelungirile astrocitare din cicatricea corticală devenind fibroase pot constitui spații de rezistență crescută între neuroni și spațiul interneuronal.

Modificările structurale acute din focarul penicilinic au fost de asemenea studiate. Nereanțiu (1965) a constatat că la 4—15 minute după aplicarea topică a penicilinei pe cortex apar tulburări ale permeabilității vasculare, tulburări precoce neuronale constînd din vacuolizări, paloare sau hipercromie și modificări enzimatice și ale acidului ribonucleic. În mod paradoxal aceste modificări structurale și biochimice consistente sînt reversibile în decursul a cîtorva ore dacă se consideră că „viața" unui astfel de focar nu durează mai mult.

Studiul focarului epileptic în ontogeneză aduce date interesante asupra bazei structurale a procesului epileptic focal. Astfel Volanschi (1972) a constatat că puii de pisică nu dezvoltă o activitate focală ictală pînă la vîrsta de 3 săptămîni; în această perioadă focarul penicilinic cortical dezvoltă numai o activitate interictală. Pare evident faptul că absența activității ictale în primele trei săptămîni de viață se datorește imaturității

unor structuri corticale cu rol în epileptogeneză printre care s-au enumerat colateralele axonale recurente intracorticale, interneuronii corticali, conexiunile orizontale intracorticale, conexiunile reciproce cortico-subcorticale. După vîrsta de trei săptămîni aceste structuri ating un nivel de maturare suficient pentru a permite desfășurarea fazei ictale a procesului epileptic focal.

Pe de altă parte, după vîrsta de trei săptămîni și în condițiile acțiunii unor factori traumatizanți cerebrali, cortexul imatur arată o creștere rapidă și anormală a relațiilor sinaptice excitatorii dintre neuroni și mai ales a colateralelor axonale recurente intracorticale precum și o modificare cantitativă în exces a celulelor interneuronale de tip Golgi II, modificări posibil determinate pentru creșterea susceptibilității la crize epileptice în această perioadă din ontogeneză (Purpura, 1969).

IV. DATE DE GENETICĂ ÎN EPILEPSII

Există boli neurologice cu transmisie genetică bine determinată ale căror manifestări includ și crize de epilepsie. Astfel, dintre bolile cromosomiale se poate aminti trisomia D_1, dintre mutațiile genice se pot aminti scleroza tuberculoasă, galactosemia etc. Aceste categorii de boli genetice nu vor fi discutate în această secțiune. Studiile de genetică ale epilepsiei idiopatice urmăresc lămurirea unor mecanisme de transmitere a epilepsiei *per se* și nu a unor boli cu manifestări epileptice simptomatice.

Din păcate cunoștințele în termenii geneticii moleculare moderne despre factorii ereditari ai epilepsiei idiopatice sînt încă inconsistente (Metrakos și Metrakos, 1969) datorită unor dificultăți care nu au putut fi încă depășite în întregime.

Abordarea studiului genetic în această direcție pornește de la identificarea epilepticului urmînd ca apoi rudele sale (părinți, frați și descendenți) să fie clasificate în afectate sau neafectate de boală. Această clasificare care poate fi reprezentată printr-un raport dependent de expresivitatea tulburării genetice este o operațiune dificilă deoarece nu există un test specific pentru catalogare și deci trebuie să se stabilească în mod oarecum arbitrar ce manifestări pot fi etichetate drept crize epileptice și mai apoi cîte crize trebuie să fi avut o rudă pentru ca aceasta să poată fi considerată bolnavă (Metrakos și Metrakos, 1974). O dificultate suplimentară este cea determinată de prevalența diferită a acestei boli în raport cu vîrsta. În alte împrejurări, lipsa de penetranță pentru manifestările clinice determină pe cercetător să se limiteze numai la considerarea eventualelor modificări electroencefalografice care dacă există (la rude) pot constitui marca potenței de transmisie la urmași.

Cu toate aceste dificultăți se poate afirma că prevalența crizelor și/sau a modificărilor electroencefalografice este în general mai mare pentru rudele unui epileptic decît pentru rudele unui subiect neepileptic cu arbore genealogic aproximativ asemănător, ceea ce atestă o predispoziție familială pentru epilepsie.

Predispoziția familială pentru epilepsie nu implică însă în mod necesar intervenția transmisiei genetice. Pentru dovedirea acesteia din urmă trebuie să se analizeze arborele genealogic, să se recurgă la metode de pre-

Scanned with OKEN Scanner

dicție statistică precum și la studii pe gemeni homozigoți și heterozigoți dintre care unul este cert epileptic. Un studiu electroencefalografic făcut familiilor epilepticilor cu epilepsie idiopatică indică anomalii la 60% din subiecți (Lennox citat de Alpers și Mancall, 1971). Metodele de predicție statistică nu oferă încă date de literatură certe. În fine, studiile pe gemeni au adus elemente mai consistente în cunoașterea geneticii epilepsiilor. Astfel, un studiu pe 253 perechi de gemeni a arătat că epilepsia apare la ambii gemeni homozigoți în 66,6% din perechi, procent care scade la 3,15% în cazul gemenilor heterozigoți, împrejurare în care numai unul din pereche este epileptic (Alpers și Mancall, 1971). Concluzia acestor studii, precum și a altora, raportate în literatură este că rezistența sau susceptibilitatea la epilepsii este sub control genetic (Metrakos și Metrakos, 1969, 1974). Trebuie însă făcută distincția între factorii etiologici primari care sînt dependenți mai ales de ereditate (de exemplu terenul convulsivant) și factorii de mediu (de exemplu traumatisme, infecții etc.) de care nu trebuie să se facă abstracție.

Din cercetările de genetică făcute în ultimii 15 ani rezultă că epilepsia este o boală cu ereditate multifactorială adică determinată de alterări ale unui număr mare de gene diferite. Prin această trăsătură epilepsia se încadrează în grupul bolilor poligenice în cazul cărora alterarea unei singure gene nu este capabilă să determine apariția unui fenotip patologic ; apariția acestuia se poate realiza numai în condițiile alterărilor poligenice. Există și ipoteza prezenței unei singure gene patologice în epilepsie, dependentă sau controlată de întregul genotip, dar exprimată numai prin unele trăsături ale epilepsiei (de exemplu prin modificări electroencefalografice). Definitoriu pentru ereditatea multifactorială este faptul că (așa cum s-a arătat mai sus), pe lîngă mecanisme genetice, în realizarea sau conturarea tabloului morbid participă și factori de mediu.

Categoria bolilor poligenice poate fi recunoscută după următoarele caractere (Carter, 1969 — citat de Moraru și Albu, 1974) : a) riscul de apariție la rude este mai mare decît incidența în populația globală și mult mai mare la rudele de gradul I decît la cele de gradul II ; b) dacă în aceeași familie sînt doi membri afectați, riscul este mai mare pentru ceilalți ; c) între rudele indivizilor cu o formă mai severă riscul este mai mare ; d) dacă sexele sînt afectate inegal, rudele pacienților de sex mai rar afectat au un risc mai mare ; e) consanguinitatea părinților dublează riscul pentru descendenți.

Caracterele enumerate mai sus pot fi recunoscute cu ușurință în cazul epilepsiilor zise idiopatice.

V. APRECIERI FIZIOPATOLOGICE ASUPRA ACCESELOR CONVULSIVE

Accesele convulsive includ circumstanțe clinice în care convulsiile constituie un mod de reactivitate a creierului etichetat drept normal la diverși excitanți puternici exogeni sau endogeni (Cincă și Mareș, 1971). Sînt bine cunoscute accesele convulsive provocate de electroșoc sau alți agenți fizici, de intoxicații exogene, de anoxie cerebrală pasageră, de administrare de cardiazol, de administări masive de penicilină, de hipoglicemie, de tetanie, de uremie, de toxemie gravidică etc. Aceste accese convulsive

Scanned with OKEN Scanner

nu sînt considerate epileptice pentru că ele nu au caracterul de „spontaneitate recurențială" ci apar numai în prezența factorului agresiv exogen sau a noxei ocazionale endogene și încetează odată cu înlăturarea acestora.

Dacă conținutul clinic al accesului convulsiv este identic sau aproape identic cu cel al crizei epileptice, din punct de vedere fiziopatologic se consideră că existența unei susceptibilități convulsivante moștenite genetic ar avea uneori un rol în declanșarea acceselor convulsive; așa se explică, de exemplu, de ce la bolnavii de aceeași vîrstă și sex cu uremie de gravitate comparabilă, neînsoțită de alte afecțiuni, unii fac iar alții nu fac accese convulsive. În al doilea rînd noxele endogene sau exogene deteriorează homeostazia normală inducînd modificări biochimice cu răsunet asupra verigilor biochimice implicate în procesul epileptic.

★

Date expuse în această secțiune permit o sinteză a elementelor mai importante, care stau la baza fiziopatologiei epilepsiilor. Prin cercetările ei, *neurofiziologia* aduce date asupra *modului* de desfășurare a procesului epileptic. Astăzi există un mănunchi de cunoștințe neurofiziologice cu largă acceptare, care permite afirmația că procesul epileptic este un defect tranzitor de control al descărcărilor neuronale, un dezechilibru localizat sau generalizat al raportului excitație-inhibiție, avînd ca rezultat, în cele mai multe cazuri, o stare de hiperexcitabilitate a unor agregate neuronale.

Studiul *focarului epileptic* experimental, model al epilepsiilor focale, a arătat modificări interictale (corespunzătoare anomaliilor electroencefalografice interictale sau intercritice) și ictale (corespunzătoare crizei electoclinice ale neuronilor din focar). Acestea constau din depolarizări anormale ale potențialului de membrană neuronală de natură sinaptică, care au caracter fazic și recurențial. Prin cercetări cu microelectrozi extra- și intracelulari, precum și cu ajutorul unor tehnici neurofiziologice mai complexe s-a arătat că în faza interictală are loc o potențare selectivă a interneuronilor excitatori și a căilor recurențiale facilitatorii din focar la care în faza ictală se adaugă suprimarea controlului inhibitor din focar.

Apariția unor *focare secundare* cu activitate epileptică autonomă în unele cazuri de epilepsie netratate sau necontrolate terapeutic s-a studiat prin modelul experimental al focarului „în oglindă". S-a constatat că epileptogeneza secundară se desfășoară în două faze: faza dependentă, în care focarul secundar arată activități anormale concomitente și dependente față de cele din focarul primar și faza independentă, în care focarul secundar are o activitate epileptică autonomă. În realizarea primei faze, un rol determinant îl au conexiunile calosale, în timp ce trecerea la faza de independență a focarului „în oglindă" necesită atît existența acestor conexiuni, cît și a celor cortico-subcortico-corticale.

Procesul epileptic poate rămîne cantonat în focarul de origină sau poate să difuzeze antrenînd în activitatea paroxistică noi structuri cerebrale învecinate sau la distanță. Modalitățile de realizare a difuzării procesului epileptic sînt diferite. *Extinderea* care are corespondent clinic crizele de tip jacksonian se realizează prin anularea, prin „ruperea" unor procese inhibitorii naturale existente în jurul focarului epileptic. Substratul morfologic al extinderii sînt colateralele axonale recurente care provin din focar,

articulate pe interneuronii excitatori din jurul focarului. *Proiectarea* este procesul prin care activitatea epileptică induce la distanță, prin intermediul unor căi axonale lungi, potențiale evocate anormale fără ca acestea din urmă să aibă o activitate autosusținută. *Propagarea* activității epileptice implică generarea la distanță, prin intermediul căilor axonale lungi, a unor activități bioelectrice autosusținute, a unor focare epileptice noi, labile sau stabile (ca în cazul epileptogenezei secundare). Extinderea, proiectarea și propagarea intensă și prelungită a activității epileptice poate duce la *generalizarea* acesteia, realizînd clinic criza majoră. În această situație arii cerebrale întinse, care inițial reacționează adecvat la bombardamente sinaptice anormale, își pierd stabilitatea funcțională, sistemele de control devin ineficiente și, în final, largi circuite și arii cerebrale sînt cuprinse de procesul epileptic. Uneori generalizarea epileptică este *secundară*, cu punct de plecare de la unul sau mai multe focare epileptice. Alteori generalizarea epileptică pare *primară* ca în procesul epileptic denumit „bilateral sincron" a cărei expresie clinică tipică este criza de „petit mal" pur. Asupra genezei procesului epileptic „bilateral sincron" ipoteza centrencefalică pierde din ce în ce mai mult teren în favoarea teoriei corticoreticulare, conform căreia și în acest caz ar fi vorba de o generalizare secundară mai promptă, în care un rol important l-ar juca formația reticulată a trunchiului cerebral.

Mecanismele de *limitare și oprire* ale procesului epileptic constau din activități neuronale spontane și active care implică reintrarea în acțiune a unor structuri inhibitorii și interacțiunea acestora cu activitatea paroxistică. Oprirea procesului epileptic nu mai poate fi considerată, azi, expresia unei epuizări metabolice, un proces pasiv.

Neurochimia, neuropatologia și *genetica* aduc, prin cercetările lor, unele date asupra *cauzei* apariției procesului epileptic. Lipsa leziunilor anatomice evidente, ca și apariția unor crize moștenite genetic au constituit sugestii pentru a se considera că cel puțin o parte din epilepsii (cele zise încă idiopatice) ar putea avea la bază leziuni *biochimice* neuronale primare. Pe de altă parte, dată fiind pluralitatea etiologică din epilepsiile secundare a relativ monotonului proces epileptic s-a considerat că trebuie să existe un „set final comun de mecanisme biochimice" responsabil de epileptogeneză ; locul de acțiune al acestui set ar fi membrana neuronală, iar efectul acțiunii ar fi scăderea pragului de excitabilitate neuronală, fondul pe care se desfășoară procesul epileptic. „Setul final comun de mecanisme biochimice" implică : 1) tulburarea funcției neurotransmițătorilor, care poate lua aspectul unui exces de neurotransmițători excitatori (Ach, glutamat) sau a unei lipse de neurotransmițători inhibitori sau de neurostabilizatori (GABA, taurină) ; 2) modificarea distribuției normale și a transportului de electroliți la nivelul membranei neuronale care pot fi considerate expresia alterărilor funcțiilor neurotransmițătorilor și a dereglării metabolismului energetic. Acesta din urmă s-a constatat a fi profund alterat în focarul epileptic dar este dificil de apreciat care din alterări sînt cauzele pentru procesul epileptic și care sînt secundare acestuia. În ultimii ani, s-a constatat că activitatea epileptică susținută tulbură sinteza proteinelor cerebrale fapt cu semnificație deosebită pentru că împiedicarea în dezvoltare a creierului imatur poate influența nefavorabil activitatea epileptică.

Referitor la datele de *neuropatologie* este de remarcat discreția acestora în epilepsiile zise încă idiopatice, iar acolo unde se observă modificări

Scanned with OKEN Scanner

anatomopatologice (leziuni corticale difuze cu gliozã marginalã, gliozã și scleroză parțială a hipocampului, edem al neuronilor cu imbibiție glială crescută) ele sînt lipsite de semnificații etiologice și considerate rezultat al crizelor epileptice repetate și a hipoxiei indusă de acestea. Dimpotrivă, epilepsiile simptomatice oferă multiple aspecte anatomopatologice. Zona epileptogenă este zona limitrofă cu leziunea și constă dintr-o cicatrice meningovasculară cu etiologie variată. Această structură este lipsită de neuroni, locul lor fiind luat de o proliferare fibrocolagenă relativ avascularizată, aderentă la dură și înconjurată de o capsulă fibroastrocitară. În proximitate se găsesc neuroni de aspect deaferentat a căror potențial epileptogen este bine cunoscut din punct de vedere experimental și explicat prin sensibilitatea lor crescută la acțiunea Ach. Modificările gliale intra- și pericicatriceale pot fi cauza tulburărilor recaptării neuronale de K^+ din spațiul extracelular.

Deși încă insuficient studiată, din punct de vedere *genetic*, epilepsia este încadrată azi în categoria bolilor poligenice. Alterările poligenice realizează ceea ce se numește terenul convulsivant pe care dacă acționează factori endogeni sau exogeni determinanți pentru apariția unor leziuni anatomice sau biochimice neuronale, apar manifestări epileptice, cu „spontaneitate recurențială".

CLASIFICAREA EPILEPSIILOR ȘI ACCESELOR CONVULSIVE

R. DIMITRIU ȘI I. CINCĂ

Clasificarea epilepsiilor este și în momentul de față o problemă deosebit de controversată. Adevărul este că nu s-a ajuns pînă la ora actuală la o clasificare satisfăcătoare, care să cuprindă într-o schemă inteligibilă totalitatea manifestărilor atît de variate ale epilepsiilor. Marea dificultate a clasificării diferitelor forme de epilepsie este determinată, printre altele, de numărul mare de fenomene cu caracter polimorf, interesînd sfera mentală și organo-vegetativă și care sînt greu de atribuit unei forme sau alteia admise, sau unei anumite structuri cerebrale determinante. Desfășurarea comițială, în unele cazuri simplă și ușor de catalogat, este în alte cazuri — și în cele mai multe — intricată, polimorfă, părînd să scape oricăror încercări de sistematizare. De aici rezultă marele număr de clasificări care, de la Hippocrat, Galenus, Tissot, Esquirol, Bright, Pritchard, Reynold, Gowers (citați de Masland, 1974), au încercat să pună ordine în acest capitol de patologie.

Un prim moment demn de reținut al acestei lungi istorii este marcat de lucrările lui Jackson, în care sînt individualizate primele crize focale și se iau în considerație nivelele funcționale cerebrale (inferioare, medii și superioare), interesate în dezvoltarea procesului epileptogen (citat de Masland, 1974).

Al doilea moment important este apariția electroencefalografiei adusă de Berger în cîmpul investigațiilor epileptogenice. Tentativa de a clasifica epilepsiile numai pe baza particularităților electrografice, așa cum au încercat Gibbs și Lenox (1937), ca și Jasper și Kerschman (1949), a fost sortită de la început eșecului. În primul rînd, nimic din punct de vedere electric nu este la modul absolut, specific epilepsiei, nici chiar complexul

Scanned with OKEN Scanner

vîrf-undă 3 c/s. În al doilea rînd, monotonia semiologiei electrice intră în conflict cu complexitatea desfășurărilor clinice comiţiale.

Al treilea moment semnificativ a fost cel realizat de școala din Montreal, reprezentată de Penfield și colaboratorii săi (1951, 1954, 1957), care stabilesc noțiunea de focar epileptic și epilepsie focală, opunînd-o pe aceasta noțiunii de epilepsie generalizată, căreia îi recunosc o origine centrencefalică (sincronia primară) și una focală (sincronia secundară). Se ajunge astfel la achiziţia unor noțiuni ferme, dar insuficiente pentru a cuprinde totalitatea fenomenelor clinice ale epilepsiei. Acest punct de vedere mai are avantajul că este în măsură să realizeze o acomodare utilă și rațională a simptomatologiei clinice cu cea electrografică. În același timp, se ajunge implicit la o clasificare etiologică, epilepsia centrencefalică fiind admisă ca idiopatică, iar cea focală ca secundară unor leziuni anatomice demonstrabile.

Alte momente de semnificaţie deosebită în această problemă nu au mai urmat. Numeroase clasificări au fost făcute, cum sînt cele ale lui Jasper (1949), McNaughton (1952) (citat de Masland — 1974), Gastaut (1957), Lennox (1960), Voinescu și Stoica (1961), Ajmone-Marsan (1961 — citat de Masland, 1974), Moritani (1966), Suarez (1968 -- citat de Masland, 1974), Dimitriu (1975) etc. Nu este cazul să intrăm în descripția și discuția fiecăreia, capitolul lui Masland (1974) fiind foarte complet din acest punct de vedere.

Gastaut și colab. (1964) propun o clasificare, care a fost adoptată de Liga internațională contra epilepsiei, de către O. M. S. și, la noi în țară, de către Ministerul Sănătății. Cu toate carențele ei, care constau în criteriul neunitar, aglomerarea semiologică cu neglijarea substraturilor structurale și lipsa parțială a corelațiilor electrografice, ea continuă să fie principalul instrument de lucru în această problemă. Așa cum se prezintă este greu utilizabilă, în efortul de a efectua o încadrare ordonată și clară a epilepsiilor. Din această cauză am conciliat clasificarea acceptată de Liga internațională cu corelate structurale, adoptînd următoarea clasificare:

CRIZE DE EPILEPSIE FOCALĂ

I. Crize parţiale cu simptomatologia elementară
  A) Crize epileptice somatomotorii (epilepsia de lob frontal)
    1. Criza mioclonică focală elementară
    2. Criza motorie Bravais-Jackson
    3. Criza adversivă (criza ipsiversivă, criza controversivă)
    4. Criza de arie motorie suplimentară
    5. Criza inhibitorie
    6. Criza posturală
  B) Crize epileptice somatosenzitive (epilepsia de lob parietal)
    1. Criza jacksoniană senzitivă
    2. Criza de arie senzitivă secundară
    3. Criza somatognozică (epilepsia de răspîntie parieto-temporo-occipitală)
  C) Crize epileptice senzoriale vizuale (epilepsia de lob occipital)
    1. Criza vizuală elementară
    2. Cecitatea cerebrală paroxistică
    3. Crize paroxistice de distorsionare a vederii

Scanned with OKEN Scanner

4. Criza oculoclonică („nistagmus epileptic")

D) Criza gustativă (epilepsia operculară)

II. Crize parțiale cu simptomatologie complexă

Epilepsia de lob temporal (crize senzoriale și psihosenzoriale)

A) Crize parțiale elementare temporale

1. Crize senzoriale :
   a) Criza senzorială auditivă
   b) Criza senzorială olfactivă
   c) Criza senzorială vestibulară

B) Crize parțiale complexe monofocale predominent temporale (epilepsia psihosenzorială)

1. Crize psihosenzoriale :
   a) Criza psihosenzorială vizuală (halucinoza vizuală complexă)
   b) Crize psihosenzoriale (halucinozele complexe) auditive, vestibulare și olfactive
   c) Crize iluzionale
2. Alterațiile paroxistice ale evocării (crize dismnezice)
   a) Senzația de înstrăinare
   b) Senzația de familiaritate
   c) Senzația de straniu
   d) Memoria panoramică
   e) Senzația de dedublare sau înstrăinare a personalității
   f) Senzația onirică
3. Crize afazice
4. Crize de epilepsie temporală particulare în raport cu topografia și vîrsta
   a) Criza uncinată
   b) Epilepsia temporală a copilului

C) Crize parțiale cu simptomatologie complexă multifocale (epilepsia psihomotorie)

1. Automatismele
   a) Falsa absență temporală
   b) Automatisme orale
   c) Automatisme complexe
   d) Automatisme mari
   e) Automatisme verbale
   f) Automatismul gelastic
   g) Automatisme nocturne
2. Crize organovegetative :
   a) Crize cu manifestări digestive : aura epigastrică ; crize abdominale ; crize digestive cu aspect particular ; crize de sialoree paroxistică
   b) Crize cu manifestări cardiovasculare și respiratorii : crize migrenoide ; crize anginoide ; crize astmatiforme ; crize corporale difuze ; crize vasomotorii
   c) Enurezis
   d) Crize sexuale
3. Crize mintale : crize de agitație paroxistică ; criza de anxietate paroxistică ; criza de depresiune paroxistică ; criza de euforie paroxistică ; ideea compulsivă ; histero-epilepsia

Scanned with OKEN Scanner

CRIZE DE EPILEPSIE GENERALIZATĂ

I. Forme convulsive
   A) Criza generalizată tonico-clonică
      1. Secundar generalizată (focală)
      2. Primar generalizată (centrencefalică)
   B) Criza generalizată tonică
   C) Criza generalizată clonică
   D) Criza generalizată akinetică
   E) Criza epileptică mioclonică bilaterală masivă
II. Forme neconvulsive
   A) Crize *petit mal* simple
      1. Absența *petit mal*
   B) Crize *petit mal* complexe
      1. Criza *petit mal* mioclonică
      2. Criza *petit mal* hipertonică
      3. Criza *petit mal* atonică
      4. Criza *petit mal* cu automatisme și tulburări organovegetative
      5. Criza *petit mal* tardivă
III. Crize generalizate particulare ale copilului mic
   A) Crizele de epilepsie ale nou-născutului
   B) Spasmul în flexiune
   C) Sindromul Lennox-Gastaut

CRIZE DE EPILEPSIE HEMIGENERALIZATE

I. Criza hemigeneralizată tonico-clonică
II. Criza hemigeneralizată tonică
III. Criza hemigeneralizată clonică

CRIZE DE EPILEPSIE DE FORMA PARTICULARĂ, GREU DE CLASAT

I. Forme de epilepsie complexe sau patogenic definite
   A) Epilepsia tardivă
   B) Epilepsia morfeică
   C) Epilepsia catamenială
   D) Epilepsia gravidică
   E) Epilepsia parțială continuă Kojevnikov
   F) Disinergia cerebeloasă mioclonică Ramsay-Hunt
   G) Epilepsia mioclonică familială Unverricht-Lundborg
   H) Sindromul H-H-E
   I) Epilepsia diencefalică
II. Epilepsiile reflexe

STĂRILE DE RĂU EPILEPTIC

I. Stări de rău generalizat
   A) Convulsiv
   B) Neconvulsiv
II. Stări de rău hemigeneralizat

Scanned with OKEN Scanner

III. Stări de rău parțial
A) Somatomotor
B) Psihomotor

ACCESE CONVULSIVE

I. Convulsii febrile
II. Dismetabolice
III. Toxice exogene
IV. Prin agenți fizici.

SIMPTOMATOLOGIA CLINICO-ELECTROGRAFICĂ A EPILEPSIILOR

R. DIMITRIU ȘI AL. ȘERBĂNESCU

CRIZELE DE EPILEPSIE FOCALĂ

I. CRIZE PARȚIALE CU SIMPTOMATOLOGIE ELEMENTARĂ

Acest model de criză se caracterizează de regulă prin manifestări clinice critice, ce interesează numai o singură funcție cerebrală, cum ar fi motilitatea, unul din senzorii, sensibilitatea etc. Izolarea lor ca atare este mai mult de natură teoretică, de regulă o criză comițială, avînd un debut și o desfășurare complexă plină de inedit și surprize. Între crizele elementare și complexe, în principiu distincția este asigurată de participarea sau neparticiparea alterărilor stării de conștiință la asamblarea tabloului clinic, știut fiind că, în acest caz, descărcarea epileptogenă trebuie să intereseze structuri multiple și mai înalt ierarhizate funcțional. Elementul conștiență, manipulat ca atare, în asigurarea acestei diferențieri este convențional, deoarece așa cum se va vedea din descripția care urmează, participarea proceselor conștienței în desfășurarea cel puțin a unora din aceste tipuri de crize este foarte rapidă și inerentă. Se disting următoarele forme clinice :

A. CRIZE EPILEPTICE SOMATOMOTORII (epilepsia de lob frontal)

Aceste tipuri de criză sînt produse cel mai adesea prin antrenarea în procesul descărcărilor epileptogene ale structurilor motorii ale scoarței cerebrale. Fără ca afirmația să aibă un caracter absolut, ele sînt produse de un focar epileptogen localizat la lobul frontal. Cu rezervele mai sus enunțate, ele pot fi denumite crize focale de lob frontal, putînd îmbrăca următoarele forme :

1. CRIZA MIOCLONICĂ FOCALĂ ELEMENTARĂ

Clinic, această formă de criză se caracterizează prin clonii ce interesează un singur mușchi sau un grup muscular izolat. Durata scurtă a acestei crize (Jerck, Zuckung) urmate de pauze de durată variabilă o singulari-

Scanned with OKEN Scanner

zează în mod evident față de celelalte tipuri de crize focale. Elementul cel mai caracteristic și care o deosebește de criza jacksoniană motorie propriu-zisă este faptul că ea rămîne în permanență cantonată la același grup muscular, pe care îl interesează la fiecare repetare a crizei. Cu alte cuvinte, lipsește elementul extensiune, atît de comun crizei jacksoniene. Este posibil ca în acest caz mecanismele de limitare a extensiunii procesului epileptic să fie deosebit de energice și ferme, limitînd procesul convulsiv numai la un anumit grup muscular.

2. CRIZA MOTORIE BRAVAIS-JACKSON

Această criză a fost pusă în legătură cu procese tumorale, care interesează regiunea sulcului central; dar și alte condiții anatomice, ca cele vasculare sau cicatriceale de alte naturi, traumatice sau inflamatorii pot să o producă. Criza se caracterizează prin clonii ce interesează un anumit segment corporal, cel mai adesea la nivelul uneia din extremitățile distale ale membrului superior sau inferior. Unda clonică se întinde „în pată de ulei", prinzînd segment după segment, într-o anumită ordine topică, în raport cu somatotopia reprezentării motorii de la nivelul girusului precentral, așa cum a fost descrisă de Penfield și școala sa (Penfield și Kristiansen, 1951). Adesea se observă debutul crizei la police, după care desfășurarea clinică se întinde la față, realizînd un model cheiro-oral, putînd rămîne cantonată numai la acest nivel sau putînd cuprinde întreaga jumătate de corp. În cazul în care criza nu se generalizează, starea de conștiență rămîne intactă, bolnavul asistînd la desfășurarea acesteia. După încetarea crizei, care durează de regulă 1—2 minute, nu rareori urmează o pareză postcritică a segmentului interesat; aceasta este pareza postaccesuală Todd, ce durează o perioadă variabilă de timp și este pusă pe seama epuizării agregatelor neuronale antrenate în procesul comițial (Kreindler, 1965). S-a mai emis ipoteza unei hiperreactivități postparoxistice a ariilor supresoare, care ar inhiba funcția neuronilor motori.

În cazuri rare, s-au descris și crize jacksoniene bilaterale în cadrul cărora criza pornită de o anumită parte se propagă și la hemicorpul opus. În producerea lor se incriminează fie aria motorie secundară, fie întreruperea unor fibre inhibitorii din corpul calos.

Loiseau (1969, 1973) descrie o formă particulară de „epilepsie rolandică la copil", ce se caracterizează clinic prin clonii, mai ales faciale, hipersalivație abundentă și paroxistică, senzații și automatisme orofaringeale, dificultăți în elocuțiune. Starea de conștiență este cel mai adesea afectată, sub forma unei obnubilări mai mult sau mai puțin pronunțate. Electric, el a notat vîrfuri pe derivațiile electrozilor centrali. Aspectul clinic este mai extins decît în cazul crizei rolandice la adult, interesarea perimetrului psihomotor fiind evidentă, această formă de criză fiind mai aproape de criza psihomotorie, decît de o criză strict focală, ceea ce este o caracteristică a vîrstei neadulte (Dimitriu, 1974, 1975).

3. CRIZA ADVERSIVĂ

Această criză se caracterizează prin torsionarea trunchiului și capului și de cele mai multe ori și a ochilor fie de aceeași parte cu focarul iritat, fie de partea opusă. Studiile experimentale au arătat că excitația cîmpului 6

Scanned with OKEN Scanner

determină mișcări conjugate ale capului, trunchiului și ochilor de partea opusă, ceea ce l-a determinat pe Foerster să-l numească „cîmpul frontal contrar". De asemenea, excitația ariei 8 poate fi punctul de plecare a unei crize epileptice ce începe cu deviația ochilor. Gastaut (1954) arată că criza adversivă nu este de origine strict frontală, ea putînd fi obținută și din lobul occipital, parietal, temporal etc. Se descriu următoarele crize adversive :

— Criza ipsiversivă — torsionarea se face spre direcția focală. Rasmussen (1974) crede că în aceste cazuri leziunea se găsește în afara ariei centrale și anume în lobul parietal și temporal.

— Criza controversivă. Torsionarea se face de partea opusă focarului. Ea îmbracă două forme : criza controversivă inconștientă ; este considerată de Walter (citat de Rasmussen, 1974) ca o criză cu focar în treimea anterioară a lobului frontal. Se notează concomitența torsionării, cu pierderea stării de conștiență ; criza controversivă conștientă este considerată ca o criză de treime medie a lobului frontal ; în această formă torsionarea este succedată după o perioadă de timp, de regulă scurtă, de pierderea conștienței. În genere, epilepsia cu punct de plecare în aria 6 sau 8 alterează imediat și rapid conștiența, acest fapt fiind în legătură cu relațiile hodologice deosebit de bogate ale acestor arii, cu structurile diencefalice și formația reticulată a mezencefalului oral, acolo unde Penfield localizează sistemul centrencefalic. Apariția torsionării după debutul unei mari crize nu are valoare localizatorie, fiind în raport cu antrenarea în desfășurarea comițială a unor structuri subcorticale (Rasmussen, 1974).

O formă particulară a crizei adversive este criza giratorie, în cadrul căreia bolnavul, după ce a prezentat faza inițială de torsionare controversivă, se rotește de mai multe ori în jurul axului longitudinal al corpului. Ca și criza adversivă, ea este urmată rapid de generalizare, fapt observabil pe traseul e. e. g.

4. CRIZA DE ARIE MOTORIE SUPLIMENTARĂ

Această arie se află pe fața internă a hemisferului în F_1, cu o somatotopie organizată în sens sagital. Ea este considerată a fi în raport cu funcții de control tonic, vocalizare, funcții viscerale etc. (Penfield și Jasper, 1954 ; Travies, 1955 ; Bancaud și colab., 1965). Criza de arie motorie suplimentară se caracterizează prin : vocalizare, care constă în emisia unui sunet nearticulat similar celui obținut experimental și întrutotul superpozabil strigătului inițial din criza epileptică ; fenomenul de blocare de limbaj de tip neafazic, demonstrat experimental pe om de Penfield și școala sa (1954), ce constă în suspendarea elocuțiunii pe tot timpul crizei ; abducția membrului superior, asociată cu deviația ochilor și capului, care privesc către membrul superior ridicat ; se mai descriu și alte fenomene motorii, ca mișcări în membrul inferior sau în ambele membre inferioare, însoțite de ridicarea secundară a celuilalt membru superior, cu deviația ulterioară a ochilor și a capului spre partea opusă. Se întîlnesc de asemenea, fenomene vegetative, ca senzații abdominale, înroșirea feței, alte senzații viscerale etc.

Sub denumirea de criză de față internă de hemisfer, Kennedy (1959) descrie într-un studiu, pe 7 cazuri — din care 6 operate, o serie de simptome, dintre care unele aparțin ariei motorii suplimentare. Astfel, el descrie

Scanned with OKEN Scanner

aure viscerale, ca cea epigastrică, automatisme, baraj verbal, tulburări de comportament cu caracter critic, parestezii genitale, manifestări erotice ca senzația de orgasm, senzații corporale difuze. Senzațiile cu caracter genezic ar fi în bună măsură dependente de aria motorie suplimentară.

Din punct de vedere electric, diagnosticul prezintă mari dificultăți și adeseori numai cercetarea SEEG este în măsură să pună în evidență focarul, care localizat pe fața internă a hemisferului, este greu de surprins. Uneori, această formă de criză rămîne lung timp fără traducere electrică pe scalp. În mod obișnuit, cînd focarul este evident electric, se înregistrează vîrfuri, unde ascuțite și complexe vîrf-undă cu frecvențe variabile de 2,5 c/s, 3,5 c/s bilateral sincron, dar cel mai adesea asimetric.

5. CRIZA INHIBITORIE

Atunci cînd descărcarea epileptogenă are punct de plecare rolandic, criza se caracterizează prin instalarea bruscă a unei impotențe motorii la un segment corporal. Uneori, se notează coexistența (în aparență paradoxală) a cloniilor la o hemifață și incapacitatea funcțională a membrului superior. Alteori, de partea respectivă, încep după instalarea parezei descărcări tonico-clonice ce se transformă rapid într-o criză generalizată. Aceste crize trebuie diferențiate de criza *petit mal* akinetic și pareza postaccesuală Todd (Gastaut, 1972).

Cînd focarul epileptogen se află în regiunea frontală anterioară dominantă, criza inhibitorie ia caracter anartric. Ea se caracterizează prin imposibilitatea paroxistică a bolnavului de a rosti vreun cuvînt. În unele cazuri, disfazia expresivă paroxistică poate evolua în momentele ulterioare spre o criză jacksoniană motorie; așa cum o descrie Gastaut (1972), criza anartrică este în fapt expresia unei suspendări paroxistice a funcției de elaborare expresivă a cuvîntului, o dispraxie verbo-motorie acută și tranzitorie.

6. CRIZA POSTURALĂ

Criza posturală cerebrală de origine corticală, ce are origine mai ales în aria motorie suplimentară, dar și în alte arii în afara lobului frontal, se caracterizează prin torsionarea de partea opusă cu ridicarea membrului superior opus, celălalt fiind extins și pronat, rigiditatea trunchiului și postură tonică a membrelor inferioare în extensie sau flexie. Starea de conștiență, uneori intactă, în alte cazuri se alterează rapid. Criza de „cerebelar fits", ce îmbracă caracterul rigidității decerebrate, nu are caracter comițial.

B. CRIZE EPILEPTICE SOMATO-SENZITIVE (epilepsia de lob parietal)

Aceste crize ce se pot prezenta sub diferite forme clinice, unele simple, altele complexe, sînt cel mai adesea pendinte de descărcarea paroxistică a lobului parietal; denumirea de epilepsie de lob parietal, dată în subsidiar, apare ca justificată. Crizele de lob parietal pot îmbrăca următoarele forme:

1. CRIZA JACKSONIANĂ SENZITIVĂ

Este determinată de un proces iritativ care interesează cortexul retrorolandic. Destul de des procesul epileptic pornit din girusul postcentral se extinde și precentral, ducînd la succesiunea unei crize jacksoniene

Scanned with OKEN Scanner

somatomotorii. De regulă, bolnavul are brusc o senzație parestezică sau de amorțeală, de înțepătură sau de curent electric care începe la nivelul unui segment de membru. Toate studiile arată raritatea extremă a senzațiilor dureroase în criza de lob parietal (Garland, 1965). Uneori bolnavii au senzația mișcării unui segment corporal, deși acesta este perfect imobil. Această undă parestezică, descrisă foarte variat de către bolnav, cu caracter superificial sau profund, se întinde prinzînd segment după segment, în final putînd interesa întregul hemicorp. Modul de extindere a crizei este în raport cu distribuția sompatotopică a sensibilității în girusul postcentral, așa cum a fost descrisă, prin metoda neuronografiei stricninice, a potențialelor evocate sau a studiilor pe om (Penfield și Rasmussen, 1957). O formă particulară a acestei crize este reprezentată de distribuția ei cheiro-orală, ce interesează în cursul desfășurării ei policele și regiunea orală, ce au o reprezentare întinsă pe ariile 3, 1, 2.

Criza cefalică, descrisă de Rasmussen (1974), este un mod de debut al unei crize senzitive, care este precedată de o senzație greu de definit în extremitatea cefalică.

2. CRIZA DE ARIE SENZITIVĂ SECUNDARĂ

Această arie a fost descrisă de Penfield și Kristiansen (1951) pe buza superioară a șanțului silvian, înapoia zonei de reprezentare a feței din aria senzitivă primară. Studiile cu ajutorul potențialelor evocate au arătat că SII este o arie de reprezentare ipsilaterală și controlaterală, potențialul ipsilateral fiind jumătate din amplitudine și de latență mai lungă ca cel controlateral. S-a descris o somatotopie a ariei SII, care este orientată în sens sagital (Amassian și De Vito, 1954). Experimental, asemenea ariei AIII, ea are caracter pronunțat polisenzorial (Berman, 1961; Careras și Anderson, 1963). Penfield consideră caracteristică pentru această criză senzația de amorțeală sau parestezie paroxistică, uneori resimțită ca o senzație de frig, dispusă pe ambele jumătăți corporale, egal sau inegal; uneori bolnavul reclamă aceste senzații paroxistice numai la nivelul extremităților (Penfield și Jasper, 1954).

Deschaume (1961) descrie, sub denumirea de criză senzitivă circulară, o formă foarte rară, ce începe din partea inferioară a unui hemicorp, mergînd ascendent și trecînd apoi de partea controlaterală, regiunea de trecere fiind limba sau fața. Acest model curios de criză descrisă într-un hemicorp ar fi pendinte de aria secundară sau de formarea unui focar epileptogen „în oglindă" în hemisferul opus, ce este activat în mod secundar, în cursul desfășurării epileptice.

3. CRIZA SOMATOGNOZICĂ (epilepsia de răspîntie parieto-temporo-occipitală)

Deși aparține zonei de răspîntie, avînd în vedere însă că un rol esențial în realizarea schemei corporale îl are componenta somestezică, descriem aceste crize în cadrul epilepsiei de lob parietal. Autorii mai vechi, considerînd că focarul se găsește în regiunea anterioară a șanțului interparietal, le caracterizează cu denumirea de sindrom interparietal anterior. Vechii autori considerau că banda senzorio-vizuală Elliot Smith din șanțul interparietal ar juca un rol precumpănitor în transmiterea influxurilor vizuale,

Scanned with OKEN Scanner

a căror cooperare cu structurile motorii ar realiza procesele fundamentale practognozice (Lhermitte, 1933). Cercetări vechi, ca și recente, arată că focarul iritativ se găsește în răspîntia TPO stîngă sau dreaptă, pe care o interesează pe anumite circuite și structuri încă insuficient descifrate (Hoff și Pötzl, 1935; Hécaen și Angelergues, 1963). Criza în sine se caracterizează prin senzații paroxistice de scurtare sau alungire a unui membru, de amputare a unei zone corporale, care nu mai este identificată sau recunoscută de către bolnav (Critschley, 1953). Se mai descriu iluzii somestezice, cu impresia modificării volumului corporal, impresie de mișcare sau astereognozie paroxistică (Hecaen și Ajuriaguerra, 1960). În rare cazuri se descrie anosognozie paroxistică (Arseni și colab., 1971, 1973). Tot focare în această răspîntie sînt responsabile de unele rare cazuri de agnozie vizuală sau auditivă paroxistică. Lhermitte (1941) descrie o iluzie stranie ce se manifestă ca senzația bruscă a subiectului ce simte o prezență străină, misterioasă, nelămurită, dar invizibilă, alături de el, ce persistă atît timp cît durează criza. Vechii autori o considerau tot pendinte de regiunea anterioară a șanțului interparietal.

Criza heautoscopică este descrisă de Lhermitte ca o perturbare a schemei corporale proprii, în sensul că bolnavul vede în fața sa persoana proprie „ca într-o oglindă". Cazuri anatomice arată că leziunea, de regulă o tumoare, se găsește în regiunea răspîntiei parieto-temporo-occipitală stîngă sau dreaptă. Aceste crize, în unele descripții, apar ca elemente neobișnuite ale unor bolnavi comițiali inveterați; Pearson și Dewhurst (1955); Leischner, 1961.

C. CRIZELE EPILEPTICE SENZORIALE VIZUALE
(epilepsia de lob occipital)

În acest cadru este vorba de descărcări paroxistice al căror efect este interesarea sferei vizuale și a componentelor ei și care au loc în diferitele structuri ale lobului occipital. Epilepsia de lob occipital poate îmbrăca următoarele forme:

1. CRIZA VIZUALĂ ELEMENTARĂ

Cercetările lui Krause au arătat că excitația efectuată în aria striată determină halucinații cu caracter elementar, efecte pe care alți autori le obțineau experimental și din alte structuri subcorticale (C. G. L., radiații optice etc.) (Marg și colab., 1965). Clinic, criza vizuală occipitală se manifestă sub formă de fosfene (scîntei, flăcări, stele, puncte, cercuri, linii drepte sau ondulate, triunghiuri etc.) neorganizate, mobile sau imobile, ipsilaterale, controlaterale sau bilaterale. Ele pot fi colore sau incolore, uneori dispuse în cîmpul hemianopsic, cei mai mulți autori considerîndu-le pendinte de un focar în aria striată. Alți autori consideră caracteristic pentru criza occipitală halucinoza sub formă lineară, care ar vizualiza paroxistic structura „colonară" a ariei striate (Gloning și colab., 1968). În alte cazuri se descrie „ceața colorată" care ocupă tot spațiul vizual, realizînd un spațiu colorat ce nu aderă la obiecte. Este vorba de o disjuncție paroxistică între funcția spațiu-color și suprafață-color. S-a emis ipoteza că ar fi vorba, în aceste cazuri, de suprimarea bruscă a efectului inhibitor al regiunii

Scanned with OKEN Scanner

parietale asupra ariei striate, ce ar permite disjuncția spațiului color halucinator de suprafața obiectelor. S-au individualizat, sub denumirea de epilepsie calcarină, cazurile destul de rare formate numai din halucinoză vizuală elementară de scurtă durată, fără semne de extensiune clinică sau electrică, fără alterarea conștienței și caracterizate e. e. g. prin anomalii iritative strict occipitale (Testa și Gambier, 1969) (fig. 5).

Fig. 89. — Electroencefalogramă într-un caz de epilepsie vizuală : se notează unde ascuțite și lente pe derivațiile occipitale drepte.

2. CECITATEA CEREBRALĂ PAROXISTICĂ

Descrisă mai ales în cazuri de tumori, se caracterizează prin brusca diminuare sau pierdere a vederii, care ajunge pînă la întuneric total. Senzația poate fi de ,,negru'' sau de ,,viziune nulă''. Pe timpul duratei crizei de cîteva minute, cîmpul vizual, orb în totalitate, poate fi populat de fotopsii cu caracter divers, asemănătoare celor descrise mai înainte. S-a emis ipoteza că acest fel de criză este produsă prin dominanța paroxistică a sistemului celular D (*darkness-system* din aria striată, care este un sistem ,,light-off'', care-și mărește activitatea la întuneric și iluminarea laterală). Fotismele ar fi produse de activarea intermitentă a sistemului celular B (*brightness-system* din aria striată, care este un sistem ,,light-on'', ce descarcă la lumină și este inhibat de iluminarea laterală). Este un fenomen similar cu cel cunoscut sub numele de ,,Eigengrau'', în care dominanța sistemului D este periodic întreruptă de descărcări ale sistemului B (Jung, 1961, Jung, 1972).

3. CRIZA PAROXISTICĂ DE DISTORSIONARE A VEDERII

Din acest cadru fac parte : metamorfopsia, care înseamnă distorsionarea formei obiectivelor ; vederea oblică sau inversată survenind în crize, în care poziția naturală a obiectelor se schimbă, înclinîndu-se sau inversîndu-se ;

dismetropsia, în cadrul căreia, brusc, bolnavul vede obiectele mai mici (micropsie), mai mari (macropsie), mai apropiate (pelopsie) sau mai depărtate (teleopsie). După unii autori, focarul paroxistic producător al acestor fenomene se găsește în lobul occipital, depășindu-l uneori, dismetropia fiind descrisă în unele cazuri împreună cu fenomenul de ,,déjà vu'' (Pötzl și colab., 1958). Numeroase studii au arătat că aceste fenomene, ce pot avea și caracter neparoxistic, se observă și în cazuri de leziuni subcorticale ce interesează sistemul vestibular. Stimularea labirintică experimentală produce metamorfopsie (Derwort, 1953). Viziunea oblică și inversată a fost descrisă de numeroși autori în leziuni vestibulare, cerebeloase și de trunchi cerebral (Pichler, 1957; Bender și colab., 1967). Jung (1961), experimental, arată că la nivelul ariei striate există o suprapunere de aferențe geniculocalcariene și talamice nespecifice. Pe lîngă aceasta, el a arătat că polarizarea labirintului activează mai mult de 90% din neuronii ariei striate. Deci ar exista o masivă proiecție vestibulară în aria striată, care s-ar face pe cale reticulo-talamo-parietală și prin reverberație parieto-occipitală (Spiegel și colab., 1965). Alți cercetători arată că în aria striată vin atît aferențe cerebeloase, cît și proiecții somestezice și nociceptive (Murata și colab., 1965). Toate acestea arată că aria 17 este o arie primară cu caracter polisenzorial, ea avînd rolul esențial de a asigura orientarea vizuală în spațiul tridimensional (Jung, 1961). Afectarea paroxistică a acestor aferențe nevizuale și, în special, vestibulare din aria striată ar determina apariția distorsionărilor paroxistice ale vederii.

În toate aceste cazuri, este vorba de o perturbare la nivel senzorial, metric și morfologic a relațiilor individului cu spațiul înconjurător și obiectele care-l populează. Atît timp cît treptele conștienței nu sînt alterate, perturbarea nu are caracter disgnozic iluzional sau halucinatoriu, menținîndu-se în cadrul elementar al unei crize focale.

4. CRIZA OCULOCLONICĂ

Această criză mai este denumită și ,,nistagmus epileptic'' (Gastaut și Roger, 1954). Criza se manifestă prin mișcări clonice, ritmice ale globilor oculari, formate dintr-o deviație lentă urmată de una rapidă, cu frecvența de 2 c/s și cu o durată de 1—2 minute. Aceste clonii ritmice se pot termina printr-o deviație tonică laterogiră a ambilor ochi. Conștiența este conservată, iar mișcarea oculoclonică este resimțită ca o senzație de ,,oscilație a capului'' și ,,vedere neclară'' (Gastaut, 1960; Courjon și colab., 1967; Barac, 1968). Experimental, excitația atît a ariei striate, cît și a ariilor 18 și 19 determină deviații conjugate ale globilor oculari (Crosby, 1948). În special excitația experimentală a ariei 19 produce mișcări ritmice ale globilor oculari (Crosby, 1960). Ipoteza după care acest ,,echivalent nistagmoid al epilepsiei'' ar avea originea în aria 8 nu s-a verificat. Într-adevăr, excitația ariei 8 produce deviația conjugată, dar niciodată, la acest nivel, nu ia caracter ritmic. De regulă, astfel de crize survin la bolnavi cu epilepsie psihomotorie. Din focarul temporal anterior s-ar induce o activitate paroxistică TpO, care ar fi responsabilă de producerea crizei oculoclonice (Segundo și colab., 1955). În timpul nistagmusului optokinetic la lumină în aria calcarină, se înregistrează experimental vîrfuri simultan cu mișcarea nistagmică. Studii de neurofiziologie arată existența a două sisteme oculomotorii

Scanned with OKEN Scanner

ce intervin în stabilitatea lumii vizuale : — sistemul de localizare spațială format din mișcări în sacade, care explorează cîmpul vizual, localizează obiectul în spațiu, fără a-i putea surprinde mișcarea ; — sistemul de control al mișcării, format din deviații lente, care surprinde obiectul în mișcare (Noda și colab., 1971 ; Jung, 1972). Studii multiple indică o cooperare între ariile oculomotorii frontale și ariile occipitale, în realizarea acestor performanțe (Wurtz, 1969 ; Bizzi și colab., 1972). Interesarea paroxistică a acestor complicate sisteme poate fi responsabilă de manifestările oculoclonice descrise.

D. CRIZA GUSTATIVĂ (epilepsia operculară)

Acest tip de criză se manifestă prin senzații gustative, de obicei dezagreabile, care iau caracter halucinatoriu sau iluzional. Studii de neurofiziologie și observații clinice stabilesc proiecția corticală a gustului pe zona operculară a ariei somestezice a feței și zona parainsulară. În afară de fenomenele gustative, se mai descriu manifestări masticatorii, hipersalivație etc.

II. CRIZE PARȚIALE CU SIMPTOMATOLOGIE COMPLEXĂ. Epilepsia de lob temporal (crize senzoriale și psiho-senzoriale)

Lobul temporal este o formațiune heteromorfă din punct de vedere morfologic, el incluzînd structuri neocorticale și allocorticale cu funcții variate și diverse (Cincă, 1971). Caracterele hodologice ale neocortexului temporal și particularitățile lui funcționale îi conferă o anumită individualitate, în cadrul crizelor focale. Această individualitate este realizată în primul rînd de alterarea mai frecventă și practic inerentă a unora din laturile constitutive ale procesului de conștiență. De acord cu Lhermitte (1955) nivelele conștienței pot fi clasate astfel :

a) Treapta inferioară ce asigură menținerea stării de vigilitate legată de structuri subcorticale.

b) Treapta medie afectiv-instinctuală strîns legată de funcțiile organo-vegetative și motorii automate și dependentă de structurile perimetrului psihomotor ce intră în condiționarea decisivă a crizelor parțiale complexe multifocale (epilepsia psihomotorie). Această treaptă mai este numită conștiența eu-ului corporal (Lhermitte, 1955 ; Popoviciu, 1976). Ea este legată de structura personalității elementare, ce formează nucleul protopsihismului uman cu puternice efecte dinamice în sens pozitiv sau negativ asupra vieții mentale (Dimitriu, 1971, 1972).

c) Treapta superioară cognitiv mnezică, suprapusă primelor două, numită de Lhermitte conștiența lumii reflectate a spațiului și timpului. În cadrul ei individul realizează procesul gnozic concret și coordonatele lui temporo-spațiale.

d) Treapta conștienței abstracte proprie omului, în cadrul căreia el realizează performanța formulării simbolice a gnoziei concrete și coordonatelor ei de timp și spațiu.

Avînd în vedere toate acestea, simptomatologia temporală se poate clasifica astfel :

Scanned with OKEN Scanner

A. CRIZE PARȚIALE ELEMENTARE TEMPORALE

CRIZE SENZORIALE

În acest cadru, teoretic, nici una din cele 4 trepte ale conștienței nu este interesată, procesul iritativ lăsînd toate nivelele acestuia intacte. Se descriu izolat, din motive de sistematizare, următoarele manifestări semiologice, care, în realitatea lor clinică, sînt intricate în desfășurarea unei crize:

a) *Criza senzorială auditivă* (halucinoza auditivă elementară) se caracterizează printr-un paroxism sonor amorf și neorganizat, sub formă de sunete de diferite intensități și caractere, amintind șuierăturile, jeturile de vapori, tunetele apropiate sau îndepărtate etc. Locul lor de pornire este un focar iritativ ce parazitează ariile de proiecție primară auditivă.

b) *Criza senzorială olfactivă* se caracterizează prin apariția bruscă a unei senzații de miros elementar, cel mai adesea dezagreabil, necomparabil cu nimic în natură. Studiile de fiziologie au stabilit fundamentul anatomic al acestei crize care, de la Jackson, este considerată ca avînd o valoare topografică absolută.

c) *Criza senzorială vestibulară.* Bolnavul are brusc senzația deplasării în spațiu, ce-i dă impresia de plutire, alunecare pe axă orizontală sau verticală. Alteori, are impresia de imobilitate însoțită de o ciudată și surprinzătoare mișcare a ambianței, durînd cîteva minute. Studiile de neurofiziologie au demonstrat proiecția vestibulară în lobul temporal în apropierea ariei 41; dar alte studii au indicat o proiecție în aria a-3-a, în șanțul interparietal, precum și în aria striată. În mai bine de 14% din cazurile noastre, totul se reducea la un vertij banal paroxistic (Cincă și colab., 1964, 1965; Dimitriu, 1969; Cincă, 1971). Sub numele de „tornado epilepsy", se descrie un sindrom menieriform cu focar temporal (Pedersen și colab., 1956). Fenomenul este numit de alți autori „epileptic vertigo" (Nielsen, 1959). Avînd în vedere caracterul puțin determinat clinic al acestui tip de criză, recomandăm prudență în interpretarea lui, ținînd seama de prezența coincidentă nu rară a unor focare temporale.

B. CRIZE PARȚIALE COMPLEXE MONOFOCALE PREDOMINANT TEMPORALE

Producerea acestor tipuri de crize prespune în mod necesar interesarea procesului de conștiență la un anume nivel al său. În cadrul epilepsiei psihosenzoriale este interesată treapta cognitiv mnezică a conștienței ca și cea abstractă în elaborarea căreia, fără a juca un rol exclusiv, neocortexul temporal aduce un aport deosebit de semnificativ. Avînd în vedere interesarea condiționată a procesului de conștiență, epilepsia psihosenzorială depășește topografic, mai mult sau mai puțin, limitele funcționale ale cortexului temporal convexitar. Din acest cadru fac parte:

1. CRIZELE PSIHOSENZORIALE

În cadrul acestora se descriu:

a) *Criza psihosenzorială vizuală* (halucinoza vizuală complexă). Aceasta se manifestă sub formă de desfășurări vizuale cu caracter

scenico-cinematic complex, configurat și organizat. Reprezentările pot fi diverse — de peisaje, oameni, animale, de obicei colore și în mișcare; nu rareori ele sînt dispuse în cîmpul hemianopsic (Gloning și colab., 1968). Aceste imagini ireale se mișcă în lungul meridianului vertical sau orizontal, de regulă dinspre periferia spre centrul cîmpului vizual. Criza psihosenzorială vizuală este mai frecvent produsă de lobul temporal minor, care ar juca un rol preponderent în realizarea experienței senzoriale vizuale. În o serie de interpretări, halucinoza vizuală complexă n-ar fi decît o perturbare paroxistică a evocării, retrăirea vizualizată a unei experiențe anterioare, ea integrîndu-se în grupa mai largă a perturbării funcției mnezice, care este strîns legată de lobul temporal. O halucinoză vizuală din simplă se transformă în complexă în momentul în care aceasta interesează lobul temporal, în special pe cel minor. Studiile de neurofiziologie arată strînse legături în ambele sensuri între ariile occipitale și ariile temporale primare și de asociație (Imbert și colab., 1968). Se susține că lobul occipital ar oferi lobului temporal imaginile vizuale în vederea realizării experienței vizuale complexe. Experimental, Mishkin (1972) demonstrează o arie vizuală în regiunea inferotemporală. Studiile de anatomie și neuronografie arată conexiuni între aria striată și cortexul peristriat și a acestuia din urmă cu aria vizuală inferotemporală ipsilaterală și prin splenium cu cea opusă. Ablația regiunii peristriate, distrugînd legăturile strio-inferotemporale, face rememorarea-reînvățarea imposibilă.

b) *Crizele psihosenzoriale (halucinoze complexe, auditive, vestibulare și olfactive).* Spre deosebire de crizele senzoriale produse prin descărcarea paroxistică a ariilor de proiecție primară aparținînd acestor senzorii, crizele psihosenzoriale au caracter halucinatoriu, acest fapt presupunînd o propagare a descărcării epileptogene, depășind limitele acestor arii și interesînd zonele de asociație, ceea ce duce la alterarea pasageră a facultăților gnozic-mnezice. Clinic, bolnavul aude sunete organizate sub formă de voci care rostesc cuvinte, uneori propoziții structurate coerent. Alteori criza psihosenzorială poate lua aspectul unei halucinoze vestibulare cu caracter complex, realizînd senzații diverse dominate de impresia mișcării în diferite sensuri a propriei persoane sau distorsionarea poziționlă a spațiului înconjurător. În alte cazuri poate fi vorba de mirosuri complexe, evocînd sursele de emanație ale acestora, neexistente însă în ambianța bolnavului.

c) *Crizele iluzionale.* Ele pot interesa funcția vizuală modificînd forma, dimensiunile și relațiile spațiale ale obiectelor cu subiectul. Aceste metamorfopsii și dismetropsii au fost descrise și în cazul epilepsiei de lob occipital; dar ele apar și în crizele lobului temporal, în special minor; de regulă, în acest caz se însoțesc de un sentiment de irealitate, propriu crizelor temporale, marcînd o dezordine paroxistică în organizarea temporospațială a relațiilor cu ambianța și cu obiectele care o populează. Aceasta presupune o alterare a treptei cognitiv-mnezice a conștienței, ceea ce diferențiază aceste fenomene de cele occipitale. Dealtfel, experimente efectuate pe primatul superior, ca și unele observații clinice arată că zona vizuală inferotemporală a lui Mishkin joacă un rol semnificativ în procesul de orientare spațială vizuală împreună cu ariile prefrontale (Pehl, citat de Mishkin, 1972).

Scanned with OKEN Scanner

Iluziile auditive se descriu ca macroauzie, microauzie, teleauzie, microteleauzie etc. Experimentări efectuate pe om, prin refrigerație cu clorură de etil în breșa osoasă a circumvoluțiilor T2 și T3 la un bolnav, constată că acesta acuză un fel de predominanță a zgomotelor, fapt care făcea audiția vocii umane imposibilă. La alți bolnavi, refrigerația făcea ca acesta să aibă impresia că vocea i-a devenit străină, că gîndurile îi sînt rostite de altă voce din afară; glasul examinatorului devenise de nerecunoscut. În alt caz, propria voce a pacientului i se părea acestuia vorbită cu o octavă mai sus nemairecunoscîndu-și-o.

În fine, se descriu iluzii olfactive sub formă de hiperosmie sau iluzii vestibulare cu sentimentul unei instabilități poziționale paroxistice.

O formă particulară de criză iluzională sau halucinator auditivă este cea cu caracter muzical, asociată cu focare e. e. g. temporale (Michaux și colab., 1954 etc.).

2. ALTERAȚIILE PAROXISTICE ALE EVOCĂRII (crizele dismnezice)

Acestea interesează, în mod evident, treapta cognitiv-mnezică a conștienței. Ele se manifestă sub formă de:

a) *Senzația de înstrăinare* cuprinzînd fenomenele de „jamais vu", „jamais entendu", „jamais vecu" etc., care semnifică nerecunoașterea de către bolnav a ambianței comune vizuale, auditive sau a evenimentelor trăite.

b) *Senzația de familiaritate* ce cuprinde fenomenele de „déjà vu", „déjà vecu", „déjà entendu" etc., care înseamnă recunoașterea de către bolnav a unor locuri, sunete sau evenimente întrutotul străine lui.

c) *Senzația de straniu* are o coloratură particulară, în care ambianța și obiectele ei par altfel, schimbate, modificate, de nerecunoscut, deși aceleași; o trăsătură anxioasă, mai mult sau mai puțin pronunțată însoțește acest fenomen.

d) *Memoria panoramică*, în cadrul căreia subiectul retrăiește un episod din viața sa cu toată coloratura afectivă aferentă.

e) *Senzația de dedublare sau înstrăinare a personalității*, numită de Jackson „diplopie mentală", în cadrul căreia bolnavul are senzația că se vede pe sine însuși sau că nu mai este el însuși.

f) *Senzația onirică*. Subiectul are impresia că realitatea ambiantă statică sau mobilă se desfășoară ca un vis, realizînd o suprapunere de real și ireal, cu totul particulară. Toate aceste simptome sînt foarte caracteristice, dar incidența lor este redusă: 14,5% în cazuistica noastră, alți autori găsind aceeași cifră (Cincă și colab., 1966; Cincă, 1971; Popoviciu, 1976).

La baza manifestărilor clinice descrise mai sus, deși nu există decît puține date experimentale, stau cu probabilitate perturbări cu caracter paroxistic, care interesează momentele perceptive, mnezice ale procesului cunoașterii. Ele poartă diferite denumiri: crize dismnezice (Penfield și Jasper, 1954), iluzii aperceptive sau agnozice (Gastaut, 1972), denumiri sinonime cu termenul de alterări paroxistice ale evocării, utilizat de noi.

Scanned with OKEN Scanner

S-au mai explicat aceste fenomene, atribuindu-se neocortexului temporal dominant un rol important în ordonarea temporală a informațiilor senzoriale ce-i parvin din emisferul minor (Efron, 1963).

3. CRIZELE AFAZICE

Teoretic afectează cea mai de sus treaptă a conștienței, domeniul abstract al ei, pendinte de formularea simbolică, a gnoziei concrete. Clinic se manifestă prin pierderi paroxistice și tranzitorii a înțelegerii limbajului vorbit sau scris și a formulării lingvistice. În fapt, focarul epileptogen interesează răspîntia temporo-parieto-occipitală dominantă unde are loc convertirea simbolică a experienței senzitivo-senzoriale. Simptom de mare valoare topografică, incidența lui este însă rară. Arseni și colab. (1966) o notează în 2% din cazuri. Penfield constată prin excitația intraoperatorie la om, a ariilor temporale, baraj verbal de tip afazic, în timpul căruia bolnavul uita cuvîntul pe care trebuia să-l pronunțe (Penfield și Lamar, 1959).

4. FORME DE EPILEPSIE TEMPORALĂ PARTICULARE DUPĂ TOPOGRAFIE ȘI VÎRSTĂ

a) *Criza uncinată*, descrisă de Jackson, cuprinde elementele senzoriale, psihosenzoriale și dismnezice prezente parțial sau în totalitate, la care se pot adăuga automatisme, crize vegetative etc. Denumirea are caracter topografic, tipică pentru lobul temporal, reprezentînd un amalgam de semne, în raport cu direcția mereu variabilă a descărcării epileptogene și a formațiilor interesate în drumul ei.

b) *Epilepsia temporală a copilului*. Descrisă în cazuri cu traumatisme obstetricale, se caracterizează prin semne nespecifice (enurezis, pavor nocturn, automatisme etc.). Factori maturaționali fac ca epilepsia temporală francă să se întîlnească rar în prima copilărie. După cum se vede, ea are simptome nespecifice ce o separă de caracterul focal și o apropie de epilepsia psihomotorie. Într-adevăr, evoluția acestor cazuri s-ar face la vîrsta adultă spre o epilepsie temporală francă (Aird și colab., 1967).

Modificările electroencefalografice ale epilepsiilor focale se manifestă intercritic sub formă de descărcări izolate sau grupate de unde ascuțite (vîrfuri și undă cu pantă abruptă), vîrf-undă tipic sau atipic, cu o anumită intermitență și periodicitate, localizate pe aceleași derivații.

În timpul crizei, după o fază de supresiune a anomaliilor intercritice, apar descărcări de potențiale ritmice rapide care, pe măsură ce cresc în amplitudine, ajung la 2—3 c/s. Detalii semiologice electroencefalografice asupra acestor unde sînt prezentate în secțiunea de electroencefalografie a acestui capitol; se va insista mai pe larg asupra aspectelor electrografice particulare focarului temporal. Acesta trebuie apreciat cu prudență în ceea ce privește valoarea lui topografică. Regiunea temporală anterioară reprezintă un nod hodologic deosebit de complex, aferentat din extrem de multiple structuri neocorticale, allocorticale și subcorticale (Powell, 1964; Naskiewicz, 1964 etc.). Un focar de vîrfuri înregistrat de la acest nivel poate avea o origine locală, dar sînt foarte multe șanse ca zona temporală anterioară să servească doar la traducerea grafică a

Scanned with OKEN Scanner

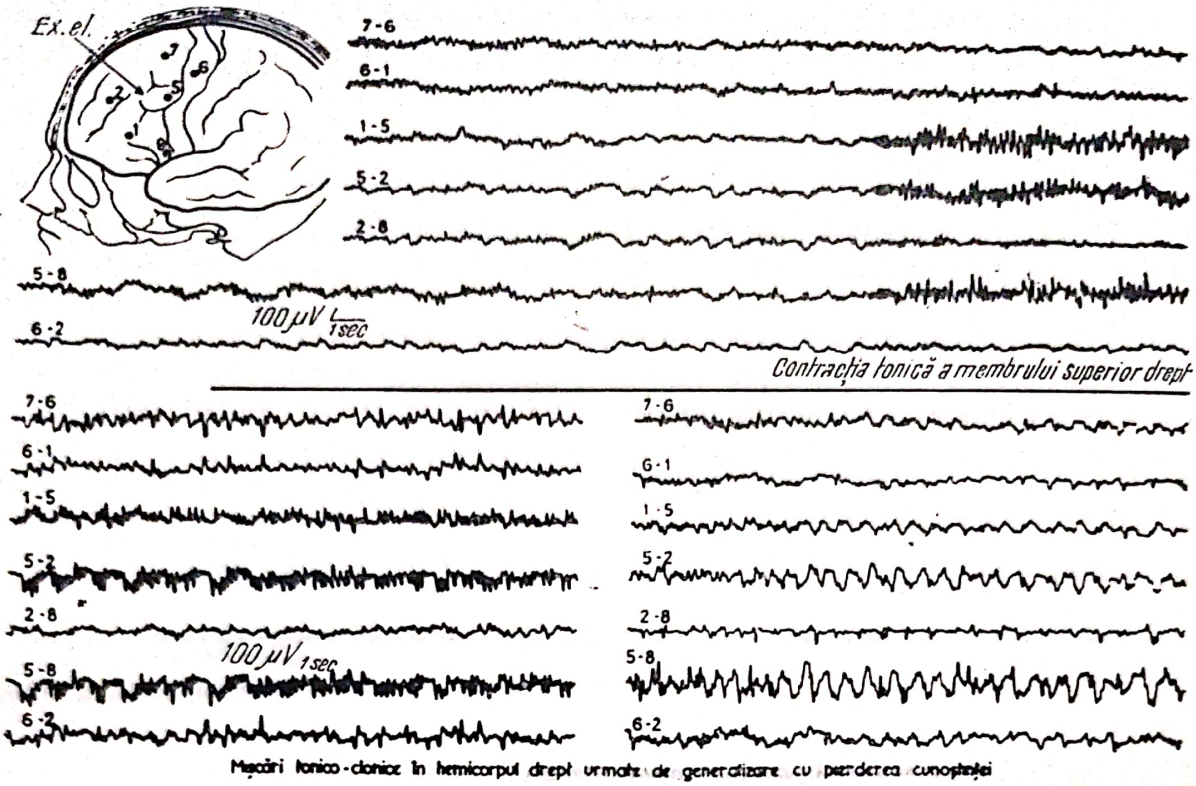

Fig. 90. — Electrocorticogramă a regiunii prerolandice stîngi: se notează o criză focală motorie alcătuită din descărcări de vîrfuri, urmate de unde lente cu tendință la generalizare.

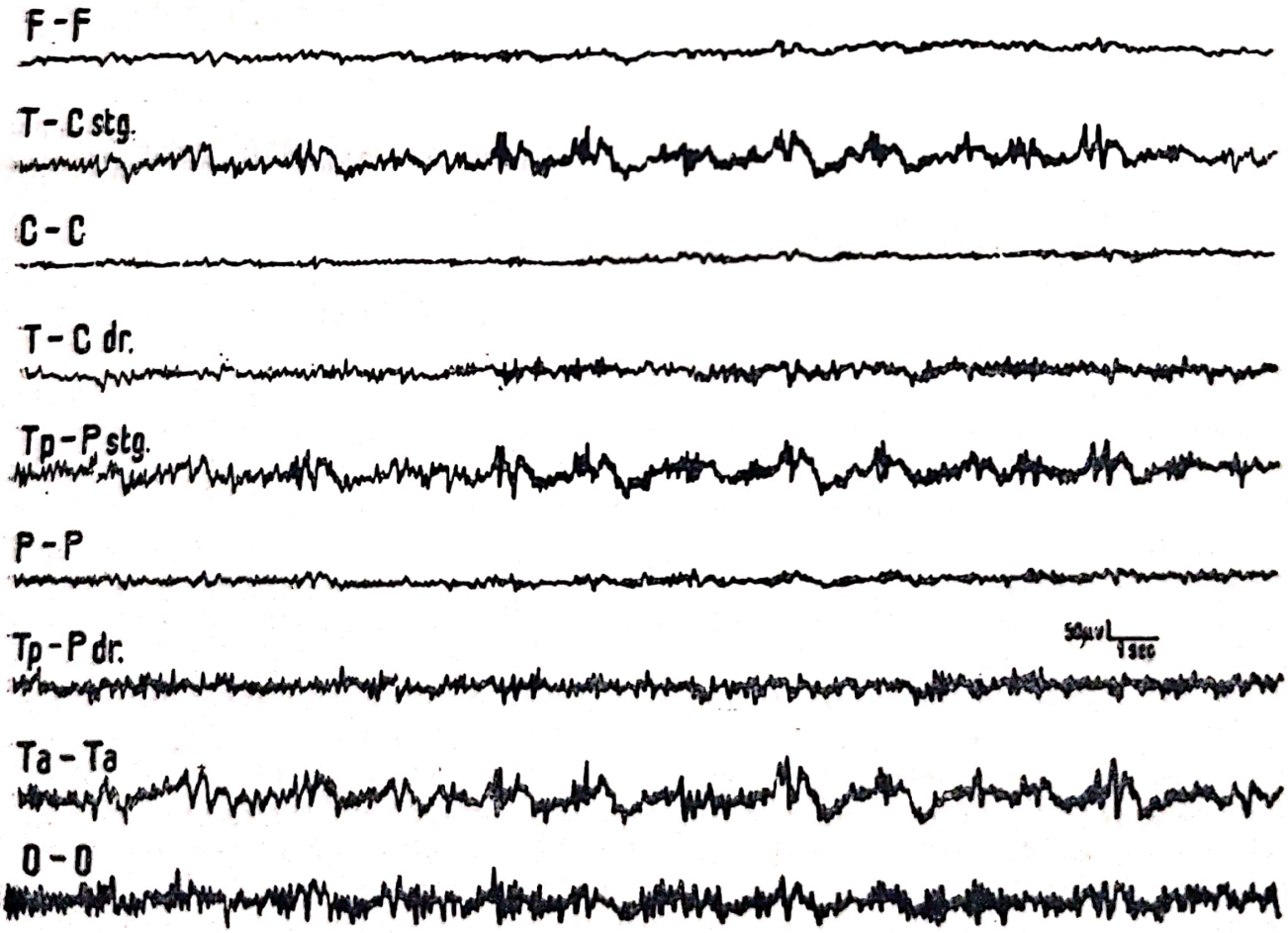

Fig. 91. — Electroencefalogramă într-un caz de epilepsie temporală: se observă grafoelemente patologice — unde ascuțite și complexe polivîrf — undă, de amplitudine crescută, localizate în regiunea temporală stîngă.

Scanned with OKEN Scanner

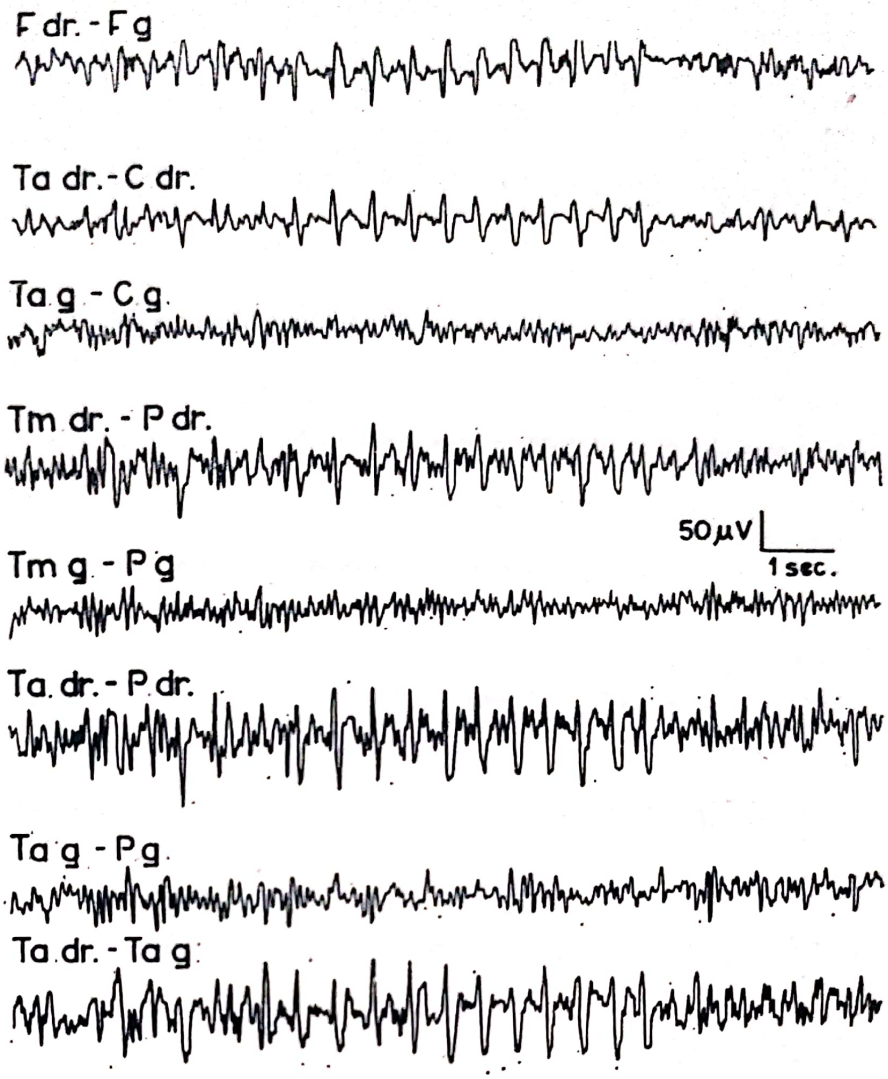

Fig. 92. — Epilepsie temporală focală posttraumatică: descărcări de vîrfuri și unde lente sub electrozii temporali drepți.

unor descărcări epileptogene plecate de la distanță. În acest caz, diagnosticul de epilepsie temporală bazat numai pe existența acestui focar, în lipsa unui simptom specific lobului temporal, care să-i acorde valoare topografică este fals (Dimitriu, 1971). Frecvent anomaliile e. e. g. temporale sînt bilaterale fie asincrone, traducînd existența mai multor focare, fie sincrone dar asimetrice, traducînd o leziune unilaterală transmisă pe căi comisurale de partea opusă, fie sincrone și simetrice, cînd este de presupus existența unui focar median profund. Focarul temporal are cel mai adesea capacitatea de a dezvolta un focar „în oglindă", prin mecanisme multiple. Cu timpul acest focar „în oglindă" devine independent, el continuînd să descarce și după ablația focarului organic. În fine, anomaliile e. e. g. temporale au o mare capacitate de iradiere: de obicei, focarul temporal anterior spre regiunile frontale (fig. 9), iar cel temporal posterior spre regiunile occipitale. De asemenea frecvent focarul temporal este activat de somnul natural și medicamentos (Cincă și Dimitriu, 1966; Cincă și colab., 1970). Cincă și colab. (1974) scot în evidență valoarea studierii complexului K în diagnosticul electric al epilepsiei.

Scanned with OKEN Scanner

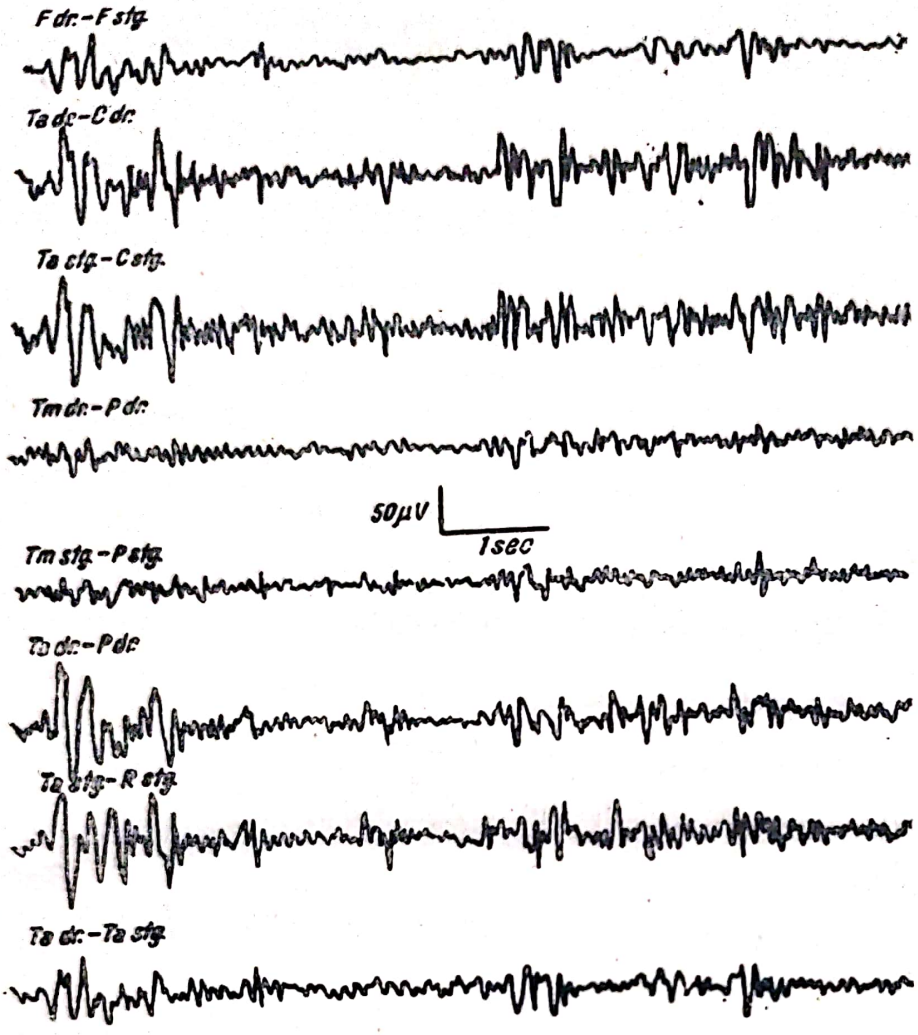

Fig. 93. — Epilepsie focală temporală: se observă anomalii paroxistice supravoltate pe derivațiile temporale cu iradiere frontală.

C. CRIZE PARȚIALE MULTIFOCALE CU SIMPTOMATOLOGIE COMPLEXĂ (Epilepsie psihomotorie)

Dacă epilepsia psihosenzorială poate fi legată în largă măsură de lobul temporal convexitar, epilepsia psihomotorie nu mai suportă această localizare, caracteristica ei fiind multitudinea structurilor interesate. Aceste crize constau dintr-un trepied simptomatic format din crize mentale, automatisme și crize organovegetative, ele participînd în diferite combinații și grade la realizarea tabloului clinic. Caracteristică epilepsiei psihomotorii este alterarea celei de a doua trepte a conștienței legată de funcțiile arhaice afectiv-instinctuale ce formează trama de fond a protopsihismului uman. Baza sa structurală este formată din „triunghiul psihomotor" descris de Dimitriu (1969, 1971), format din structurile prefronto-orbitale, limbice și centrencefalice, care, anatomic, sînt strîns și reciproc interconectate (Nauta, 1958; Nauta și colab., 1966 etc.). Structura anatomică a perimetrului psihomotor conferă caracter multifocal epilepsiei psihomotorii, iar caracterul funcțional al zonelor ce intră în compoziția lui acordă o notă distinctivă cu specific de autonomie morfofuncțională și electroclinică. Descărcarea epileptogenă poate porni chiar din structurile acestui perimetru și să rămînă cantonată la nivelul său, realizînd o criză psihomotorie simplă.

Scanned with OKEN Scanner

Alteori, criza psihomotorie precede, însoțește sau succede orice formă de epilepsie (focală, *grand mal* sau *petit mal*). În raport cu acest fapt, criza psihomotorie poate fi simplă (limitată la trepiedul simptomatic și perimetrul psihomotor) și complexă (la care descărcarea epileptogenă depășește acest perimetru). De asemenea, o epilepsie psihomotorie simplă sau complexă poate fi parțială (cînd implică numai unele elemente ale trepiedului simptomatic) sau completă (cînd implică toate elementele acestui trepied) (Dimitriu, 1971, 1972, 1973).

Elementele de diagnostic ale epilepsiei psihomotorii sînt următoarele :

1. AUTOMATISMELE

Școala din Montreal definește astfel noțiunea : „cînd bolnavul prezintă în timpul sau după o criză comițială o stare de confuzie mentală și amnezie, dar păstrează controlul motor, comportamentul său este numit automatic și starea sa este descrisă sub denumirea de automatism" (Penfield și Jasper, 1954). Din această definiție reiese clar că fenomenele motorii sînt numai un element dintr-un tablou clinic esențialmente dominat de tulburări de conștiență și mnezie. Se descriu următoarele tipuri de automatisme :

a) *Falsa absență temporală* se caracterizează printr-o suspendare a stării de conștiență, care este de mai lungă durată decît cea din absența *petit mal*, în care timp bolnavul prezintă mișcări automatice diverse. Unii autori consideră criteriile de distincție a pseudoabsenței de absența *petit mal* ca nesigure (Doose, 1964). Acest fapt ridică problema relațiilor cu „absențele automatice", mai ales cînd sînt asociate cu automatisme neobișnuite, ca cele gelastice, și cu expresie electrică mai mult sau mai puțin caracteristică. Existența fenomenului de „temporalizare" a unor descărcări prelungite centrencefalice cu expresie clinicoelectrică corespunzătoare este un fapt ce reiese evident din urmărirea în timp a modelului critic (Niedermeyer, 1968).

b) *Automatismele orale* se manifestă prin diferite mișcări de masticație, lingere, sugere, secreție salivară etc. Experimental, ele au fost obținute prin excitarea nucleului amigdalian, în diferite zone ale sale (Zbrozina, 1963 ; Bancaud și colab., 1968). Regiunea temporală medială, ca și cea premotorie, precum și structuri subcorticale au fost incriminate în producerea acestor automatisme (Penfield și Jasper, 1954 ; Sager, 1960). Nundorfer (1970) individualizează un tip oral al epilepsiei psihomotorii.

c) *Automatismele complexe.* Bolnavii fac mișcări de îmbrăcare, dezbrăcare, frecare a mîinilor, gestică diversă, în general o mișcare cu sens comun, dar neadecvată, persistentă și stereotipă. Studii experimentale indică amigdala ca sediu frecvent al acestor automatisme (Gloor, 1960 ; Green, 1964). Intervențiile neurochirurgicale confirmă acest punct de vedere (Feindel și colab., 1954).

d) *Automatismele mari.* Din acest cadru fac parte automatismele ambulatorii de scurtă sau lungă durată, în cursul cărora bolnavul se poate deplasa pe distanțe mari sau foarte mari. Unii autori susțin originea temporală clinic și e. e. g. a acestor automatisme ; alții le descriu anomalii tip *petit mal*, iar alții nu găsesc modificări e. e. g. semnificative (Hassaert și colab., 1958 ; Staube și colab., 1958). Automatismul de la cel mai simplu

Scanned with OKEN Scanner

pînă la cel mai complex apare ca expresia unei distorsionări mai mult sau mai puțin grave a coordonatelor mnezice și a celor ale conștienței legate de act și nu pot fi limitate numai la lobul temporal, ci îl depășesc în mod larg.

e) *Automatismele verbale* sînt formate din înșiruirea fără sens a unor cuvinte legate, dar fără succesiunea logică, într-o construcție incoerentă și stereotipă. Penfield descrie o vorbire delirantă, formată dintr-o succesiune de fraze, fără logică, urmată de amnezie.

f) *Automatismul gelastic* se caracterizează prin crize de rîs, uneori sub forma unor simple grimase mimice, alteori, sub formă de hohote prelungi (Daly și colab., 1957). Sînt rare, noi descriindu-le în 1,6% din cazuri caracterizate e. e. g. prin anomalii temporofrontale bilaterale sau difuze. Gascon și colab. (1971) descriu cazuri în care criza de rîs rezuma întreaga criză epileptică. Gumpert și colab. (1970) descriu așazisul „status epilepticus gelasticus", în care criza durează foarte mult, fără a prezenta anomalii e. e. g. caracteristice, autorii presupunînd originea hipotalamică a acestor crize. Mulți autori consideră aceste automatisme de origine diencefalică (Hassler și colab., 1961; Pines, 1964). Alți autori le atribuie o origine temporală (Dietze, 1965; Papapetropoulos, 1972). Avînd în vedere originea ei multiplă, criza gelastică apare ca o formă simplă sau complexă a epilepsiei psihomotorii (Dimitriu, 1973).

g) *Automatismele nocturne.* În cadrul acestora, bolnavul se scoală noaptea și efectuează diferite acte mai mult sau mai puțin complicate. Problema caracterului comițial a acestor automatisme este încă deschisă (Cincă, 1971; Popoviciu, 1976). Ele trebuie diferențiate de somnambulism, care este cel mai adeseori de natură psihogenă; dar în unele cazuri, înregistrarea e. e. g. în somn poate permite etichetarea unor astfel de automatisme ca epileptice (Popoviciu și colab., 1970). În unele cazuri, la copii ca pavor nocturn și somnambulism, se descriu anomalii temporale sau difuze e. e. g.

2. CRIZELE ORGANOVEGETATIVE

Aceste numeroase tipuri de crize se pot grupa astfel:

a) *Crize cu manifestări digestive:*

— Aura epigastrică se caracterizează ca o senzație dezagreabilă în această zonă, descrisă ca „un gol", senzație ce precede frecvent alte forme de crize comițiale. Studiile experimentale au reprodus-o din foarte numeroase zone, ca: amigdala, hipocamp, uncus, aria olfactivă, globul pallidus, capsula internă, nucleul centromedian talamic etc. (Van Buren, 1963). Unii autori descriu focare temporale în aceste cazuri. După opinia noastră, acest simptom nu are nici o valoare localizatorie.

— Crizele abdominale, observabile de regulă la copii, se manifestă sub formă de paroxisme dureroase periombilicale, ce încep brusc, iradiind apoi în tot abdomenul, cu aspect de colică, nu rareori însoțite, de grețuri, vărsături, precum și de alte manifestări vegetative, ca eructații, distensie epigastrică, manifestări cardio-respiratorii, ce durează de la cîteva minute la cîteva ore. Au fost observate astfel de cazuri și la vîrsta adultă. Calis Kan și colab. (1972) descriu un caz la care criza abdominală a survenit după vîrsta de 32 de ani. Crizele de epilespie digestivă pot prezenta în unele

Scanned with OKEN Scanner

cazuri focare e. e. g. temporale, iar în alte cazuri modificări difuze de tip centrencefalic (Glaser, 1964; Papatheophilou și colab., 1972). Crizele abdominale au fost încadrate ca o formă aproape specifică a epilepsiei psihomotorii a copilului (Dimitriu, 1974).

— Crize digestive cu aspect particular au fost întîlnite la adult, manifestîndu-se prin regurgitații, pirozis, grețuri, vărsături, ce încep brusc, putînd dura cîteva minute sau cîteva ore și însoțindu-se de un anume grad de alterare a stării de conștiență. Se descriu crize manifestate prin necesitate paroxistică de defecație (Trevisan și colab., 1959). Alteori totul se rezumă la vărsături paroxistice (Ferrari și colab., 1966). Studii experimentale au demonstrat modificări ale tonusului și secreției gastrice prin excitarea diferitelor structuri limbice (Babkin, 1950).

— Crize de sialoree paroxistică. Din acest cadru face parte „epilepsia mediotemporală" a copilului, caracterizată prin sialoree, senzații paroxistice în limbă și buze, uneori într-un singur dinte, „blocaj verbal de tip motor", convulsii tonico-clonice în hemifață, mai rar senzitive la față și mînă, păstrarea conștienței și lipsa amneziei. Electroencefalografic, criza este caracterizată prin vîrfuri sub electrodul temporal mijlociu (Lombroso, 1967; Gibbs și Gibbs, 1970).

— Crize de foame paroxistică. Se caracterizează prin senzație de foame imperioasă nemotivată, cu debut brusc și durată variabilă de minute sau ore. Simptomul poate exista singular, sau se poate însoți de alte fenomene organovegetative paroxistice, putînd precede o mare criză. Studiile experimentale indică pentru reglarea funcției foame-sațietate o vastă constelație anatomo-funcțională, ce cuprinde regiunea frontală, amigdaliană, hipotalamo-striată și tegmento-periapeductală (Schreiner și colab., 1953; Morgan și colab., 1959; Skultety, 1962; Oomura și colab., 1967; Wood, 1958). Criza de inapetență paroxistică se manifestă printr-o stare de anorexie bruscă, însoțită de constipație rebelă și anomalii electroencefalografice iritative bitemporale.

b) *Crize cu manifestări cardiovasculare și respiratorii.* Din acest grup fac parte:

— Crize migrenoide. Se manifestă prin crize de cefalee paroxistică adesea cu caracter pulsatil, durînd minute sau ore, însoțite nu rareori și de alte manifestări vegetative, ca grețuri, vărsături, jenă epigastrică, sughiț, dureri periombilicale; uneori criza se completează cu o stare de obnubilare a conștienței. Astfel de crize se descriu de regulă la copii sau persoane tinere.

— Crize anginoide. Se manifestă sub formă de dureri precordiale cu iradieri caracteristice, însoțite de stare de angoasă ce mimează criza de angor. Traseele e.k.g. sînt normale, dar pe e. e. g. se găsesc anomalii iritative difuze sau predominant temporofrontale (Cincă și colab., 1959).

— Crize astmatiforme. Se manifestă prin senzații de „sufocare", „sete de aer", cu caracter paroxistic durînd pînă la 10—15 minute; ele apar ziua sau noaptea, însoțite de obicei și de alte manifestări vegetative și prezentînd anomalii iritative pe e.e.g. Uneori criza respiratorie se manifestă prin strănut paroxistic.

— Crize corporale difuze. Se manifestă ca o senzație difuză, neclară, greu descriptibilă, „ca o căldură", „ca o furnicătură", ce începe în membrele inferioare, însoțite de un anumit grad de angoasă și de alte manifestări

Scanned with OKEN Scanner

din sfera vegetativă, în special digestivă și cardiovasculară, precedînd adesea crizele mari. Sînt relativ frecvente, noi descriindu-le în 4,4% din cazuri.

— Crize vasomotorii. Se manifestă sub formă de crize de tahicardie, uneori cu caracter paroxistic, însoțite de paloare, transpirații reci, furnicături în membre, epigastralgii, salivație cu durată scurtă, la care se adaugă și un anumit grad de obnubilare a conștienței; anomaliile e.e.g. sînt fie difuze fie frontotemporale. Conliffe și colab. (1971) descriu un caz, la care o criză de hiperhidroză generalizată urmează unei crize *grand mal*.

c) *Enurezis*. Manifestat prin micțiuni nocturne persistente, cu focar temporofrontal sînt rar întîlnite.

d) *Crizele sexuale* se caracterizează prin creșterea paroxistică a libido-ului cu toate corelatele sale periferice, de durată scurtă, criza limitîndu-se la atît, sau putînd fi însoțită de alte multiple simptome, cu caracter afectiv și vegetativ, asociindu-se uneori de pierderi de cunoștință și poluțiune. În alte cazuri, s-a găsit odată cu instalarea activă a unui focar temporal și instalarea impotenței sexuale sau frigidității. În alte cazuri, criza comițială poate fi precipitată de actul sexual. Studii experimentale scot în evidență rolul regiunii piriformo-amigdaliene și hipocampo-amigdaliene în reglarea acestei funcții (Shealy și colab., 1957; Warren și colab., 1967 etc.). Se descriu și forme cu dezinhibiție și agresiune sexuală (Poeck și Pillery, 1965; Dagyolu și colab., 1972). Cel mai adesea criza se reduce la senzația orgasmică sau la fenomene de deficit sexual (Marchini și Sinisi, 1957). Raritatea manifestărilor sexuale umane impulsive se datorează cenzurii deosebit de ferme a acestei funcții, atît în condiții fiziologice, cît și patologice.

3. CRIZE MENTALE

S-au descris astfel de crize în circa 43% din cazuri. Ele se manifestă uneori sub formă de criză de agitație paroxistică însoțite de mare agresivitate, cînd bolnavul violentează lucrurile și persoanele din jurul său, putînd ajunge pînă la acte de agresiune antisocială de extremă gravitate (Gunn și colab., 1971). Alteori se notează o stare de anxietate paroxistică, cu senzația unei catastrofe iminente, ce durează scurt timp. În alte cazuri se notează depresiunea paroxistică, marcată de idei de aneantizare și disoluție structurate sau incoerente, însoțite de plîns și urmate de pierderea conștienței. Euforia paroxistică se manifestă ca o senzație de *„bien-être"*, de plenitudine, cu durată mai lungă sau mai scurtă. În fine, se poate întîlni ideea compulsivă, în care bonavul critic are o idee cu caracter angoasant, terifiant, care i se impune cu o forță irezistibilă, uneori structurată, alteori nestructurată și nedefinită. Segarra (1970) și Hosokawa și colab. (1972) descriu cazuri numite de ei „epilepsie temporală" ce prezentau tabloul mental al schizofreniei. Daber (1971) descrie „atacuri psihotice" de lungă durată însoțite de anomalii e.e.g. și susceptibile de terapeutică anticomițială.

Din acest cadru fac parte și unele cazuri de cleptomanie, piromanie și dipsomanie paroxistică. Aceste manifestări pot exista mai rar izolate, rezumînd întreaga criză; mai adesea ele sînt însoțite și de alte manifestări comițiale, putînd precede sau succede unor crize *grand mal*. Studiile de neurofiziologie au stabilit rolul esențial jucat de formațiile limbice, în cooperare cu cele talamo-hipotalamice în structurarea vieții afective (Wasman

Scanned with OKEN Scanner

și colab., 1962; Ursin, 1965; Delgado, 1967; Egger și colab., 1967). Studiile din literatură abundă de aceste cazuri a căror încadrare este neclară, purtînd denumirea de „emoții ictale", „stări disforice ictale" etc. (Serafenitides, 1965; Horovitz și colab., 1968; Daurella, 1970; Remschmidt, 1970). Asocierea crizelor de isterie cu cele de epilepsie reprezintă un aspect particular al problemei. S-a descris această asociere în cca 3% din cazuri, de regulă cu focar e.e.g. temporofrontal bilateral (Dimitriu, 1971). Această asociere a fost semnalată în literatură cu sau fără prezența de focare temporale (Rabe, 1966; Friemert, 1970). O serie de autori scot în evidență valoarea traumei afective în declanșarea crizei epileptice și a noțiunii de „Affektepilepsie" emisă de Bratz (citat de Stevens, 1955).

Unii autori au individualizat o serie de forme topografice ale epilepsiei psihomotorii, cum sînt: crizele insulare (aură epigastrică, manifestări digestive și automatisme orale), crizele cingulare (tulburări mentale și vasomotorii paroxistice etc.) și criza amigdaliană (clonii faciale, automatisme și tulburări mnezice) (Penfield și Faulk, 1955; Mazars și colab., 1966; Feindel, 1974).

Epilepsia psihomotorie prezintă o serie de particularități electroencefalografice demne de reținut. Astfel, intercritic, înregistrările e.e.g. ale lui Gibbs și Fuster (1948) ,au caracterizat epilepsia psihomotorie prin descărcări de vîrfuri și unde lente de 4—6 c/s sub electrozii temporali anteriori. Din acest moment, se instalează dogma focarului temporal anterior în epilepsia psihomotorie. Studii e.e.g. recente descriu existența unui focar temporal anterior în mai puțin de 1/3 din cazurile de epilepsie psihomotorie (Currie și colab., 1971; Serra și colab., 1972; Jeras, 1972). În o parte din cazuri, aspectul e.e.g. este de complex vîrf-undă mai mult sau mai puțin tipic, amintind pe cel de origine centrencefalică (Moe, 1971; Lipman și colab., 1971). Cel mai adesea însă, anomaliile e.e.g. sînt formate din vîrfuri și unde lente sub ambii electrozi temporali anteriori cu iradiere frontală bilaterală (Dimitriu, 1974) (fig. 10, 11, 12, 13)

Înregistrările în momentele ictale arată, după o perioadă de supresiune, o perioadă de descărcare în timpul căreia se dezvoltă o activitate ritmică, inițial de mic voltaj (6—8 c/s), care crește progresiv în amplitudine dar scade în frecvență ajungînd la 1—2 c/s mai evident pe derivațiile frontotemporale bilaterale. Se consideră caracteristic epilepsiei psihomotorii o activitate critică formată din unde lente lipsite de vîrfuri (Hill, 1963).

Trebuie știut că focarul iritativ în derivațiile temporale anterioare este în esența lui nespecific și numai coroborarea lui clinico-electrică strictă și atentă poate acorda semnificația diagnostică și topografică. Acest focar a fost găsit într-un semnificativ număr de cazuri ce prezentau doar o simptomatologie nevrotică nespecifică (Cincă și colab., 1965; Dimitriu, 1976, 1977).

CRIZELE DE EPILEPSIE GENERALIZATĂ

I. FORMELE CONVULSIVE

Din acest cadru fac parte crizele *grand mal*, care reprezintă forma cea mai comună de epilepsie, precum și alte forme mai rare de crize generalizate. Conform vederilor patogenice tradiționale ale școlii din Montréal, crizele de *grand*

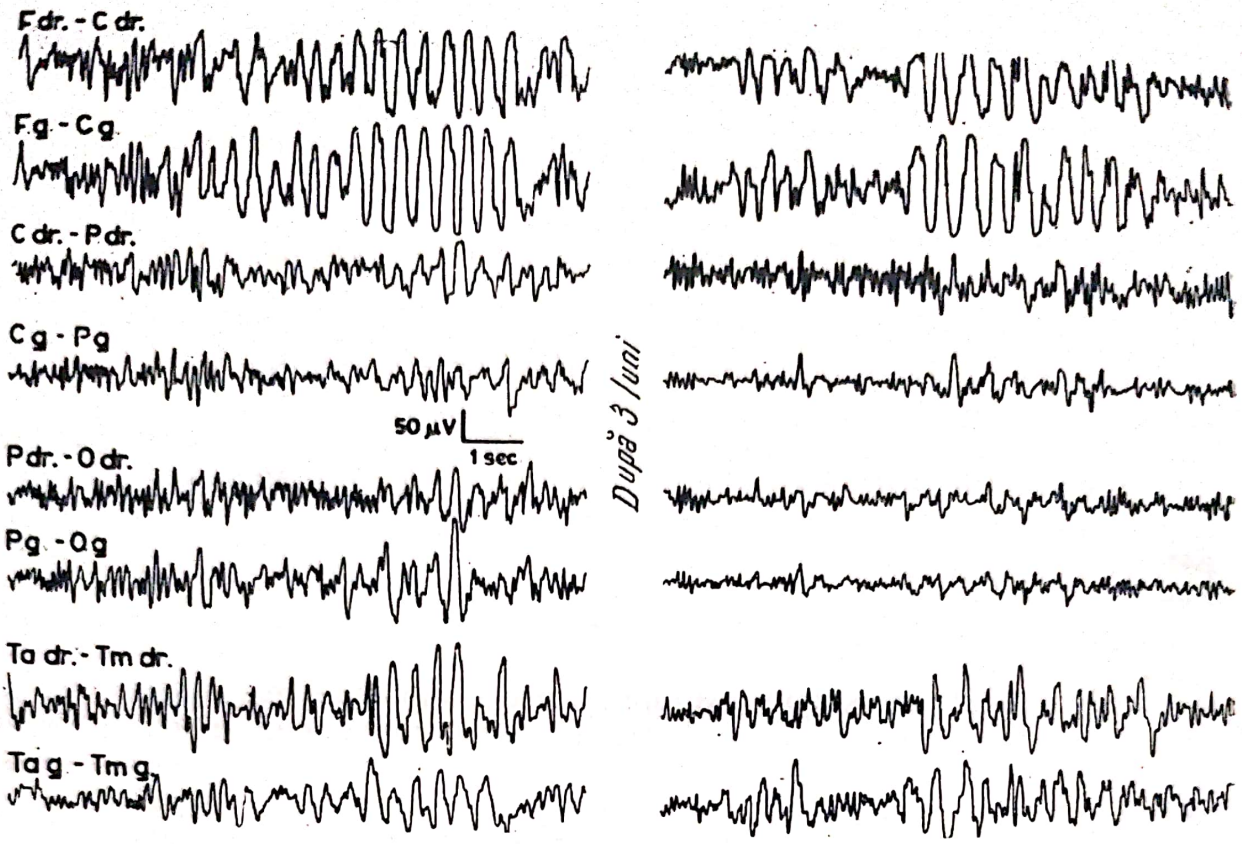

Fig. 94. — Epilepsie psihomotorie : descărcări de unde ascuțite și lente și complexe vîrf-undă pe derivațiile temporale și fronto-centrale bilateral, cu generalizare rapidă la hiperpnee.

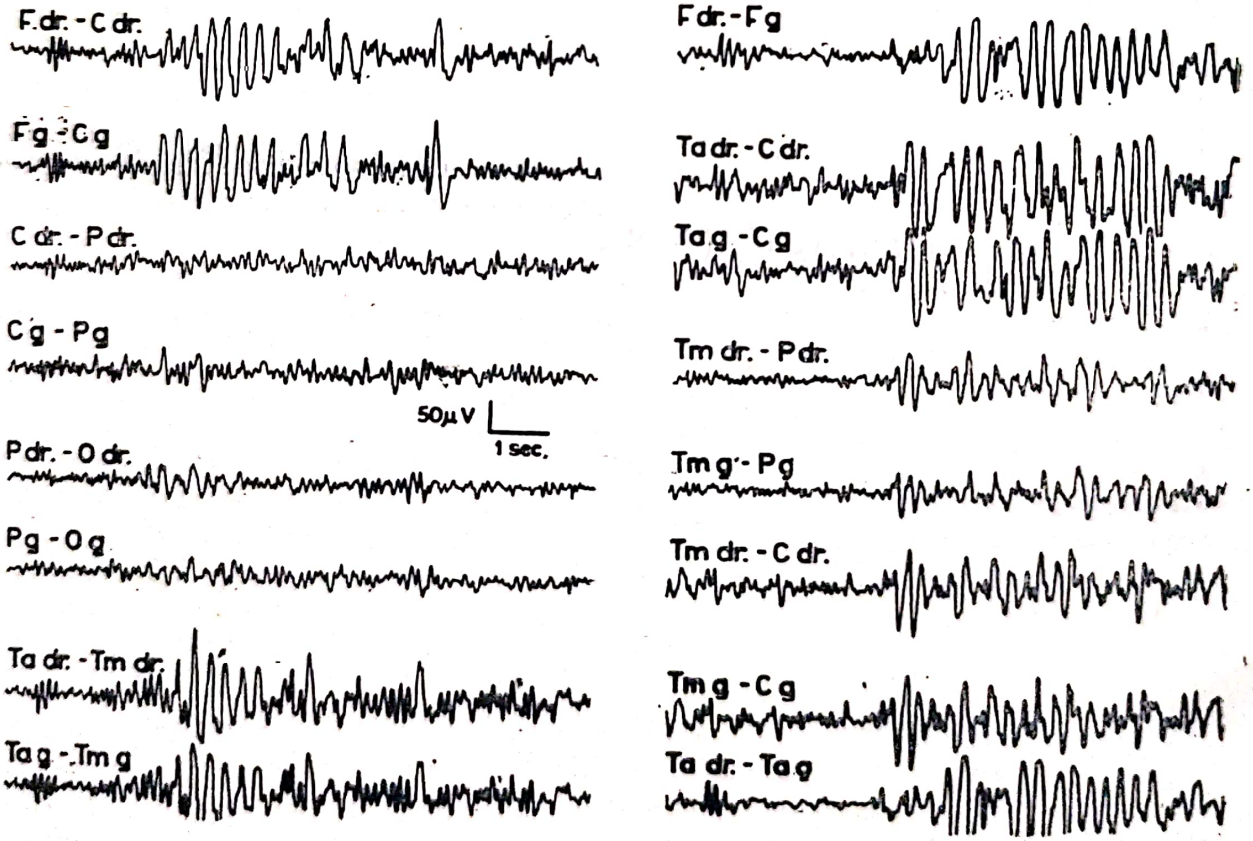

Fig. 95. — Epilepsie psihomotorie posttraumatism cranian : se notează descărcări de unde ascuțite și lente supravoltate și complexe vîrf-undă pe derivațiile temporale și fronto-centrale bilateral, cu tendință la generalizare.

Scanned with OKEN Scanner

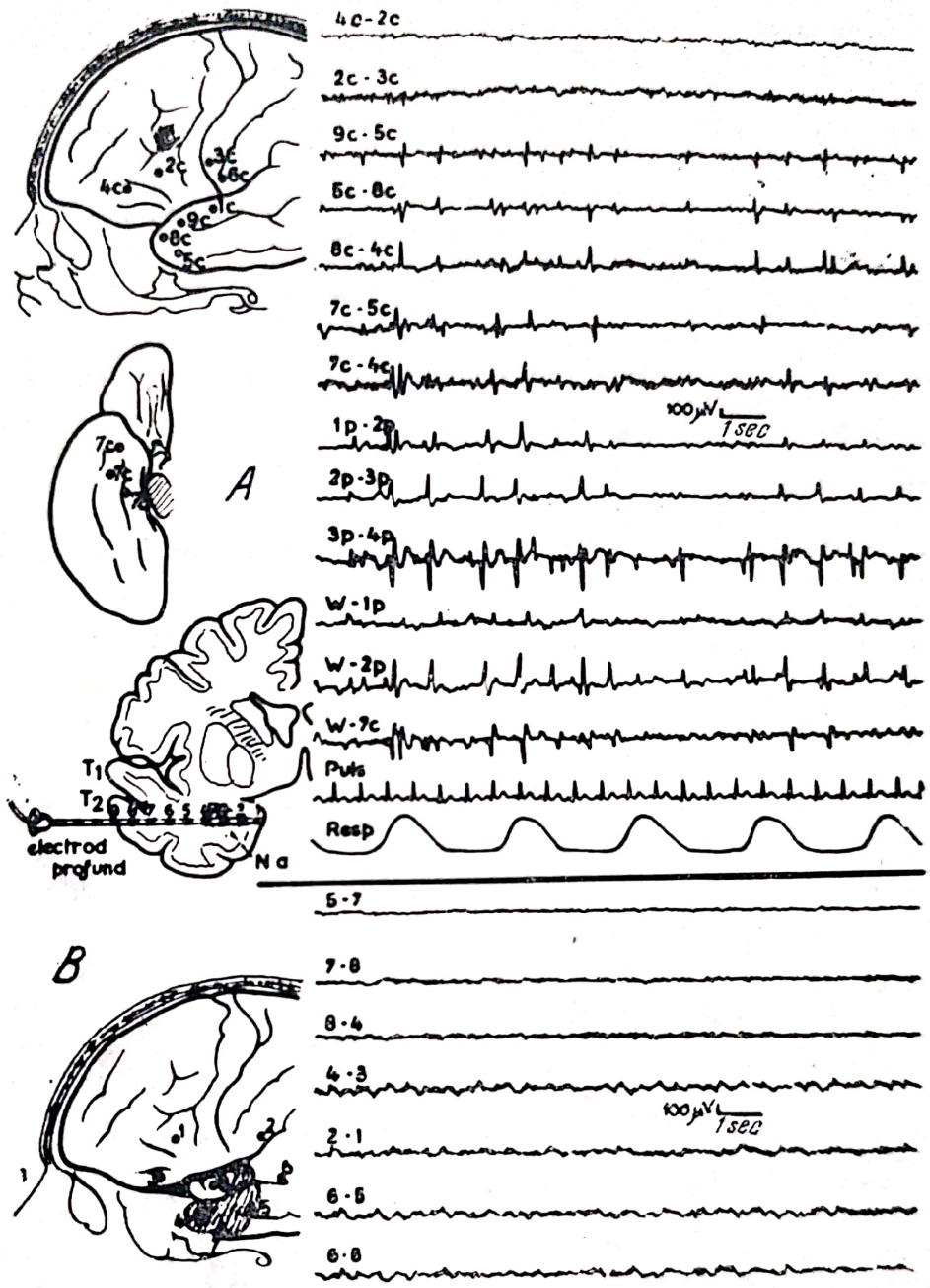

Fig. 96 — Electrocorticograma superficială *(A)* și profundă *(B)* în cazul unui focar temporal, înainte și după intervenția neurochirurgicală.

mal pot îmbrăca două aspecte patogenice distincte: criza *grand mal* focală și criza *grand mal* centrencefalică (Penfield și Jasper, 1954). Problema mecanismului centrencefalic de geneză a sincroniei primare și de realizare a sincroniei secundare se află pe larg descrise în Secțiunea de fiziopatologie.

A. CRIZA GENERALIZATĂ TONICO-CLONICĂ

1. *Criza secundar generalizată* (focală). Acesteia i se recunosc mai multe perioade în desfășurarea ei:

— perioada prodromală ce precede cu cîteva zile apariția atacului. Fenomenele prodromale pot fi motorii în cursul cărora se notează mioclonii cu durată

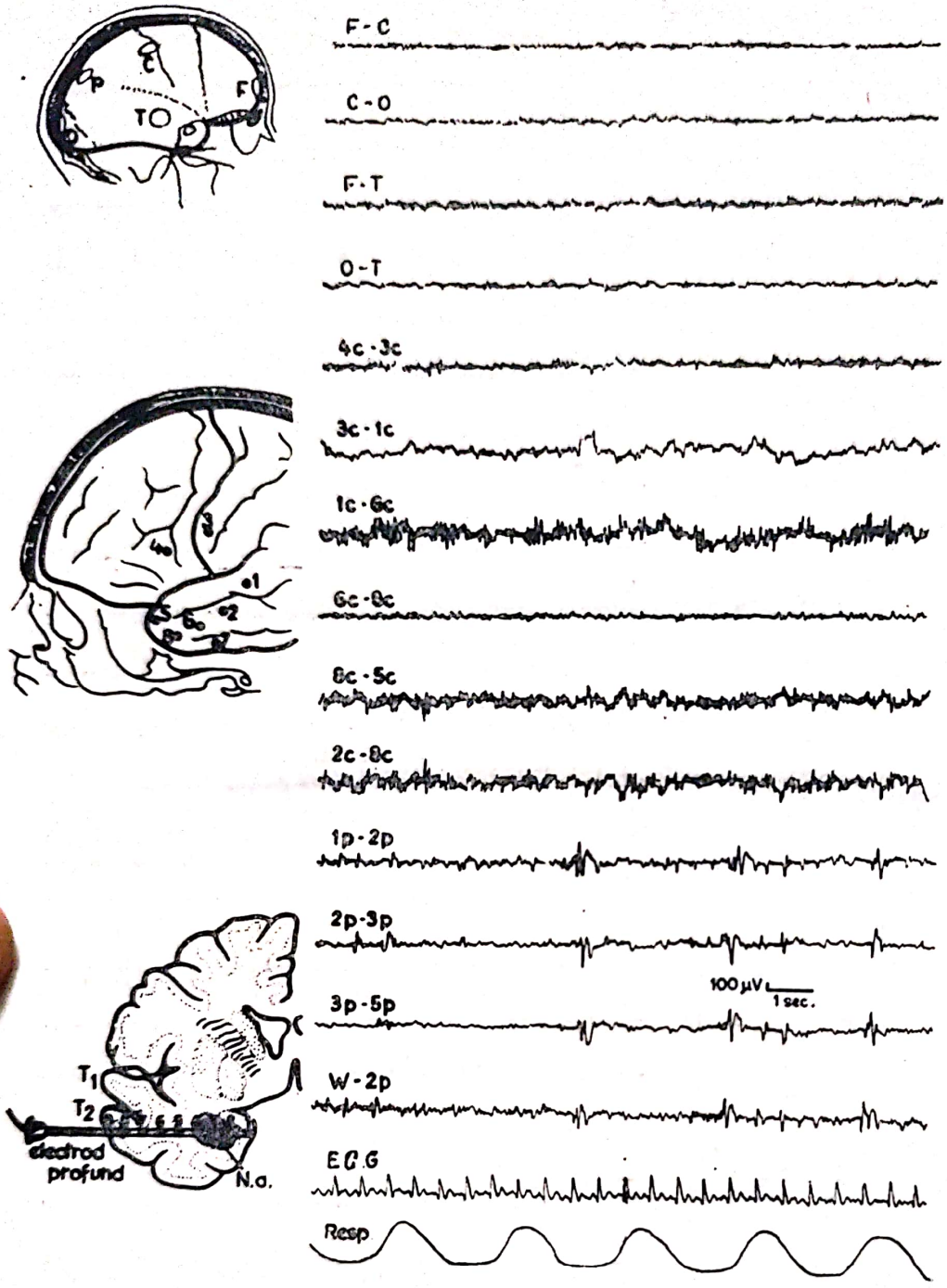

Fig. 97. — Electrocorticogramă cu electrozi de profunzime (amigdală) într-un caz de epilepsie temporală: se notează descărcări de vîrfuri la culegerile electrodului profund, fără corespondente electroencefalografice pe scalp.

de obicei scurtă, în diferite segmente corporale și care se repetă la intervale neritmice. Alteori bolnavul probează o stîngăcie deosebită în mișcări, instabilitate în mers etc. Fenomenele prodromale pot fi senzitivo-senzoriale, în care caz bolnavul acuză cefalee, parestezii diverse și necaracteristice, amețeli etc. Prodroamele viscerale se manifestă prin palpitații, anorexie și alteori bulimie, precum și alte manifestări nespecifice ce interesează sfera digestivă sau cardiovasculară. Fenomenele prodromale psihice se caracterizează prin modificări ale comportamentului, în care timp bolnavul devine tăcut, depresiv, anxios, în general greu suportabil de către anturaj;

— aura este deosebit de bine exprimată în criza *grand mal* focal și ea traduce în fapt punctul de plecare al descărcării epileptogene. Se descriu aure motorii,

Scanned with OKEN Scanner

senzitive, senzoriale, auditive, vizuale simple sau complexe, aure viscerale, automatisme diverse, precum și diferite manifestări mentale a căror descripție nu mai este necesară, deoarece aceasta a fost făcută în cadul crizelor parțiale simple sau complexe;

— perioada convulsivă precedată de un episod mioclonic de scurtă durată, concomitentă pierderii de cunoștință, se împarte în două faze: a) Faza tonică ce durează 10—30 de secunde și se împarte în două stadii: stadiul tonic în flexiune realizînd aspectul unei contracturi în emprostotonus (acesta se caracterizează printr-o contracție tonică în flexie a musculaturii axiale cu deplasarea înainte a trunchiului, de asemenea cu interesarea musculaturii rizomelice cu ridicarea umerilor, abducția și semiflexia antebrațelor pe braț; fenomene similare, dar mai puțin pronunțate se observă și la membrele inferioare); stadiul tonic în extensie, care este ceva mai lung și realizează aspectul general al unei contracturi în opistotonus. În această perioadă contracția musculaturii toraco-abdominale duce la emisia unui strigăt caracteristic nearticulat, impresionant prin intensitatea și rezonanța lui. Chiar de la începutul fazei tonice, se descriu importante manifestări vegetative, ca tahicardie, creșterea cifrei tensionale, congestie și cianoză facială, hipersalivație, hipersecreție bronșică, apnee. b) Faza clonică durează 30—60 de secunde și se caracterizează prin succesiuni de scurte și violente spasme în flexiune a întregului corp. Spre final, acestea devin din ce în ce mai rare, separate de perioade de relaxare tot mai lungi. Respirația este spasmodică și stertoroasă, apare sialoree sanguinolentă;

— stadiul postcritic. Uneori se instalează pentru cîteva secunde o nouă fază tonică, localizată în special la mușchii faciali și masticatori cu trismus intens, după care urmează o perioadă de cîteva secunde de pronunțată relaxare musculară, însoțită și de relaxare sfincteriană, cînd are loc emisia de urină și mai rar de materii sau flux spermatic. Bolnavul este comatos, respirația stertoroasă, salivația sanguinolentă prin mușcarea limbii. Reflexele fotomotorii sînt abolite, reflexele osteotendinoasse sînt diminuate, iar semnul Babinski este prezent. Apoi toate fenomenele vegetative se șterg progresiv. Cunoștința se recapătă treptat, trecînd printr-o serie de etape intermediare, pînă cînd se luminează complet în cazurile simple, amnezia evenimentelor fiind absolută. Totul durează 5—15 minute. Alteori perioada de revenire a conștienței este populată de automatisme și manifestări mentale, uneori foarte grave, de tipul celor descrise în cadrul epilepsiei psihomotorii. În unele cazuri, dar neobligatoriu, finalul crizei este urmat de o perioadă de somn de durată variabilă, după care bolnavul resimte o stare de oboseală adîncă și senzația profundă și neclară că „ceva" s-a petrecut în perioada de „hiatus" a conștienței sale.

În unele cazuri, mai ales la copil, se descriu o serie de variante ale crizei: — uneori perioada tonică este mult mai lungă, cea clonică fiind doar schițată; — alteori, criza este dominată de faza clonică, cea tonică fiind abia sesizabilă. Există forme asimetrice ale marei crize, în care desfășurările tonico-clonice sînt inegale de o parte față de cealaltă a corpului; alteori aceste asimetrii pot avea caracter alternant (Gastaut și colab., 1974).

2. *Criza primar generalizată* (centrencefalică). În cazul crizelor *grand mal* centrencefalic, dacă acestea într-adevăr există — reali-

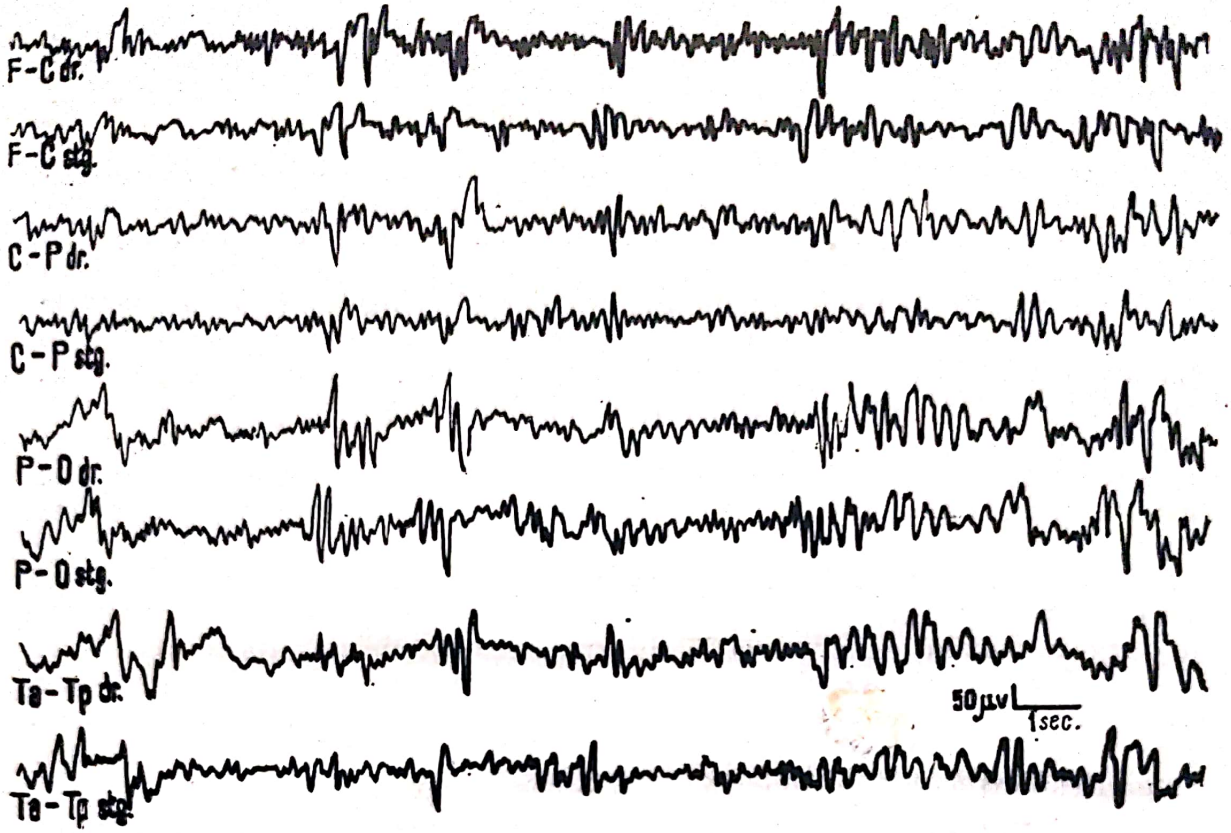

Fig. 98. — Electroencefalogramă în stadiul intercritic al epilepsiei generalizate: se notează anomalii difuze și bilateral sincrone formate de unde ascuțite și lente.

tatea ca și raritatea lor relativă pare probată —, evenimentele clinice au aceeași desfășurare, dar aura care reprezintă activitatea focarului de pornire cortical lipsește în cadrul anamnezei.

MANIFESTĂRILE EEG ALE MAREI CRIZE

1. Manifestări intercritice. În cadrul crizelor rare, aspectele e.e g. arată o disritmie de fond mai mult sau mai puțin pronunțată, deșeori necaracteristică. Alteori se pot surprinde descărcări de complexe vîrf-undă și polivîrf-undă (fig. 14). În cazurile de *grand mal* focal, se pot pune în evidență spontan sau la activare descărcări de vîrfuri și unde lente supravoltate, ce desemnează focarul de plecare al crizei, mai frecvent sub electrozii temporali anteriori. În cazurile severe, fondul intercritic poate fi adînc remaniat în două forme:

— Disritmia lentă de mare voltaj formată din unde lente supravoltate difuze, fără frecvențe fixe, presărată de unde ascuțite cu localizare variabilă și complexe vîrf-undă rău organizate.

— Disritmia lentă de mic voltaj, formată din unde lente subvoltate difuze pe care se suprapun descărcări paroxistice.

2. Manifestările critice reprezintă oglinda electrică a evenimentelor clinice.

Scanned with OKEN Scanner

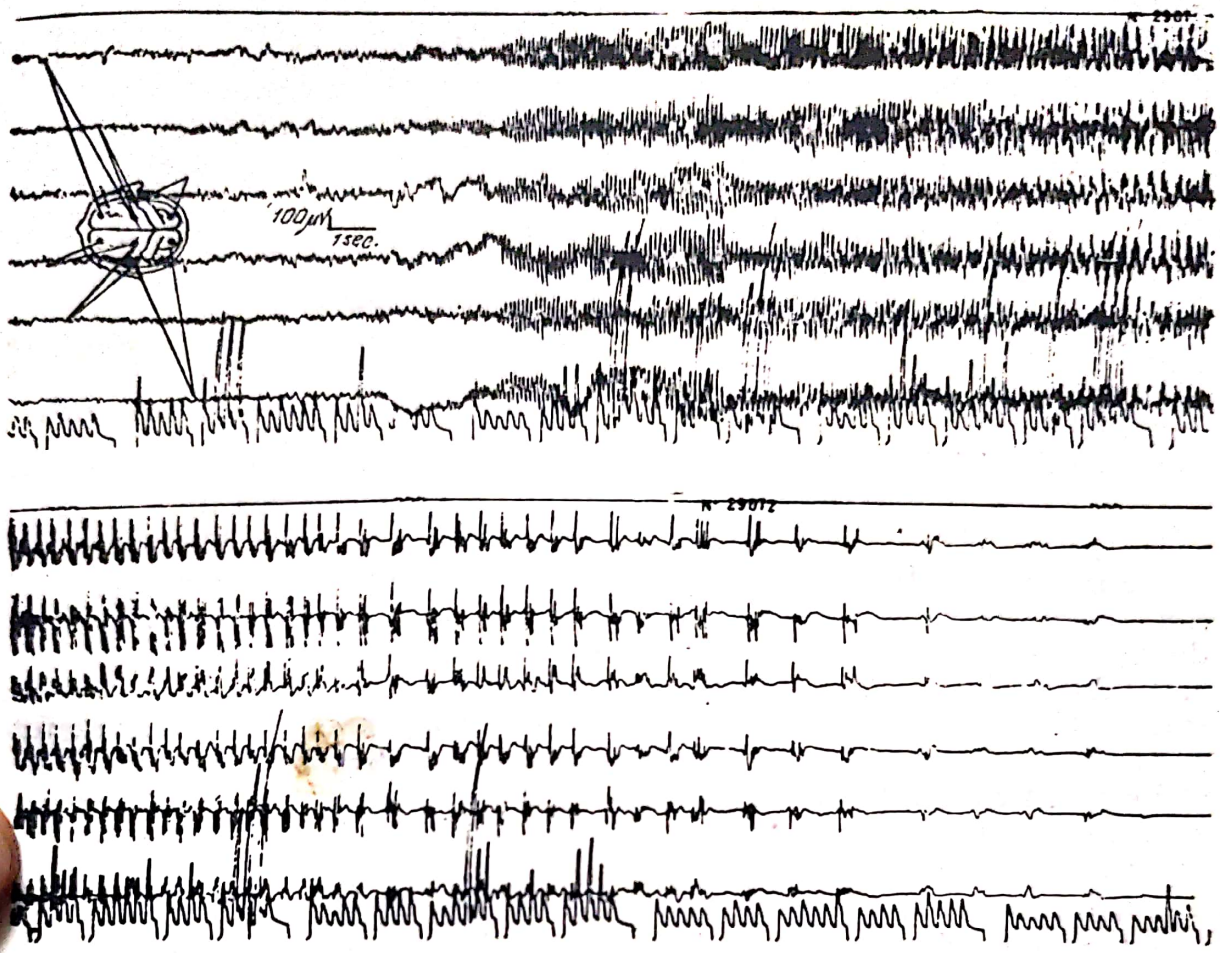

Fig. 99. — Înregistrare electroencefalografică a unei crize generalizate tonico-clonice: se observă traseul inițial normal, apoi, odată cu instalarea fazei tonice a crizei, apariția ritmului „de recrutare" epileptic de 10 c/sec.; în cursul fazei clonice se notează intricarea ritmului „de recrutare" cu unde lente, care, pe măsură ce criza se apropie de sfîrșit, devin dominante; urmează perioada de aplatizare postcritică a traseului (după *Gastaut*, 1954).

— În perioada salvei de clonii precritice, se notează pe e.e.g. o serie de complexe vîrf-undă și polivîrf-undă difuze.

— Urmează o perioadă scurtă de cîteva secunde de aplatizare a traseului cu aspect de desincronizare.

— Apoi ritmurile, încă de mic voltaj, cresc în frecvență indicînd intrarea în funcție a unui activ proces de recrutare.

— Urmează explozia electrică, ce coincide cu faza tonică foarte variat descrisă. Numărul descărcărilor a fost acceptat pînă la 50 c/s. Cercetări ulterioare au arătat de fapt că înregistrarea este puternic „bruiată" de artefacte de origine musculară. Se acceptă că ritmul descărcării este de 10 c/s, care reprezintă frecvența optimă neuronală. Acest ritm de 10 c/s este considerat ca ritmul fundamental al marei crize și a primit denumirea de „ritm de recrutare epileptic". El crește progresiv în amplitudine, depășind de 8—10 ori amplitudinea medie și atingînd 400—500 uV.

— Faza clonică este marcată de întreruperea „ritmului de recrutare epileptic" de unde lente, la început sporadic, apoi din ce în ce mai dese,

de frecvență 1—3 c/s. Spre finele perioadei clonice, cînd spasmele se răresc, grupele de descărcări de vîrfuri de 10 c/s de mare voltaj sînt tot mai scurte, iar descărcările de unde lente devin tot mai lungi.

— În momentul încetării descărcărilor de vîrfuri urmează o perioadă scurtă de ordinul secundelor, cînd traseul devine plat printr-un proces de epuizare neuronală.

— Apoi undele lente umplu tot traseul pentru o perioadă de timp variabilă, după care ritmul delta este înlocuit cu ritmul theta, în final ajungîndu-se la reinstalarea frecvenței alfa (fig. 99).

În cazul în care avem o preponderență a fazei tonice, „ritmul de recrutare epileptic" este dominant; iar în cazul dominanței fazei clonice, undele lente umplu cea mai mare parte a traseului. În cazuri de crize asimetrice, modificările e.e.g. sînt mai mari pe scalpul controlateral.

B. CRIZA GENERALIZATĂ TONICĂ

Sub această denumire ce o înlocuiește pe aceea de „acces tetanoid" sau „criză tonică posturală", se ascund în realitate mai multe entități distincte: — unele crize tonice reprezintă forme incomplete de crize *grand mal* reduse numai la faza tonică, ce se pot întîlni la copil și la adult; — altele reprezintă forme atipice tonice de tip *petit mal*, care în alte cazuri, tot la copil, sînt manifestări din cadrul tabloului clinic al sindromului West și Lennox-Gastaut (Gastaut și colab., 1966; Nidermeyer, 1967; Warren și colab., 1973). Crizele tonice se întîlnesc incidental în stare de vigilitate. frecvența lor fiind deosebit de ridicată în somn (Passouant și colab., 1964).

Aceste crize încep adeseori cu cîteva secuse clonice generalizate, însoțite de pierderi de cunoștință, după care se dezvoltă criza tonică, ce poate îmbrăca 3 aspecte: forma axială, ce începe cu musculatura nucală după care urmează musculatura toracoabdominală, finalul fiind brusc și marcat de un strigăt. Forma axorizomelică este similară cu precedenta la care se adaugă musculatura centurilor. Se notează ridicarea umerilor și a membrelor superioare în semiflexie, mai rar a celor inferioare. Forma globală la realizarea căreia participă toate membrele și întreaga musculatură, fiind similară cu faza tonică a crizei *grand mal*, dar mai mică în amploare.

— Forme variante. Se descriu: manifestări vegetative dominante cu hipersecreție bronșică și depresiune a funcției respiratorii, cu prognostic vital rezervat (Huber, 1962); crize cu dominanță pe musculatura respiratorie (*respiratory fits* a lui Jackson); crize reduse la musculatura facială cu coborîrea comisurilor bucale (crize grimasante); crize ce produc vocalizare (criza vocală sau striduloasă); crize ce amintesc pe cele de *petit mal* cu caracter tonic (*petit mal* variant).

Modificările e.e.g. în perioada intercritică notează descărcări de complexe vîrf-undă și polivîrf-undă, ca și complexe vîrf-undă variant precum și descărcări de unde lente și ascuțite cu dispoziție asimetrică.

Înregistrarea în perioada critică pune în evidență trei tipuri de modificări: — aplatizarea traseului ce durează tot timpul crizei; — activitate rapidă (15—25 c/s) la început subvoltată ce crește apoi în amplitudine pînă la 100 uV; — ritmul de recrutare epileptică de 10 c/s, dar de mai mică amplitudine; în cazuri rare, cînd crizele se repetă des, singura manifestare este apariția unor descărcări lente theta sau delta.

Scanned with OKEN Scanner

C. CRIZA GENERALIZATĂ CLONICĂ

Semnalată de regulă la copil și caracterizată clinic printr-o alterare a conștienței mai mult sau mai puțin completă, este însoțită inițial de o stare de hipotonie sau de un scurt spasm, ambele ducînd la cădere. Timp de 1–2 minute copilul este animat de clonii generalizate simetrice sau asimetrice, uneori predominante pe anumite segmente, prezentînd o mare variabilitate în ceea ce privește amploarea și topografia. Fenomenele vegetative sînt puțin importante iar la finele crizei conștiența se recîștigă repede. Numai în cazurile prelungite se pot instala stări subcomatoase de o anumită durată.

Manifestările e.e.g. se caracterizează prin prezența ritmului de recrutare epileptic de 10 c/s amestecat cu numeroase unde lente, ceea ce determină apariția aspectului de complexe vîrf-undă lente.

D. CRIZA GENERALIZATĂ AKINETICĂ

Este cunoscută și sub denumirea de „criză inhibitorie", „criză cataplectică", „criză amioton-akinetică" etc. Clinic, se caracterizează prin alterarea sau pierderea conștienței urmată de cădere; pentru o perioadă de timp scurtă bolnavul este aton, flasc, cu ochii deschiși sau întredeschiși. O formă particulară rară este criza akinetoclonică, similară cu precedenta, cu diferența că în cursul perioadei critice bolnavul prezintă o serie de clonii generalizate.

Pe e.e.g. se notează unde lente sinusoidale și complexe vîrf-undă mai mult sau mai puțin tipice.

E. CRIZA EPILEPTICĂ MIOCLONICĂ BILATERALĂ MASIVĂ

La adolescenți dar și la adulți, crizele *grand mal* se intrică într-un procentaj variabil de cazuri cu crize mioclonice masive bilaterale. Intricarea cu criza *grand mal* conferă caracter epileptic acestor mioclonii (Gastaut și colab., 1974).

Criza poate începe pe spații musculare restrînse, cum ar fi regiunea periorbitară și palpebrală, după care se prinde musculatura axorizomelică și apoi tot ansamblul motor. Căderea este regula, fie prin flexia bruscă a membrelor inferioare, fie prin inhibiția tonică postmioclonică. Mioclooniile adeseori în flexie sînt bilateral simetrice. Conștiența rămîne de regulă intactă. Alteori episodul mioclonic scurt se poate prelungi sub forma unui „status mioclonic", cînd conștiența se obnubilează apărînd și modificări vegetative (Roger și colab., 1974).

La examenul e.e.g. se notează descărcări de complexe vîrf-undă și polivîrf-undă, și, mai rar, unde ascuțite și lente difuze.

II. FORMELE NECONVULSIVE

Din acest cadru fac parte diferitele tipuri de crize *petit mal*. După Gastaut (1974) ele se împart în două categorii:

Scanned with OKEN Scanner

Este vorba de absența *petit mal*. Acestea se caracterizează prin suspendarea bruscă și deplină a stării de conștiență. Bolnavul se oprește din activitate și vorbire, areactiv la stimuli externi, este realmente absent din ambianță. Totul nu durează decît 5—15 secunde, după care subiectul se reinserează în mediu și reia activitatea sau vorbirea de acolo de unde s-a întrerupt. Uneori suspendarea stării de conștiență este parțială, o simplă stare de confuzie însoțită de continuarea automatică a activității, așa încît anturajul poate să nu observe evenimentul. Alteori absența poate avea caracter subclinic, tradus doar prin modificările electrice. Gastaut susține că există unele manifestări motorii și în aceste cazuri, cum ar fi deviația ochilor de regulă în sus, mișcări laterale ale capului etc. Utilizarea titulaturii de „*petit mal* simplu variant" complică inutil descripția.

Picnolepsia nu reprezintă o formă autonomă. Ea constă din repetarea frecventă la copil a unor absențe de scurtă durată, ce pot ajunge pînă la cîteva sute pe zi. Prognosticul acestei forme este de altfel benign.

Din punct de vedere e.e.g., absența *petit mal* se caracterizează prin prezența complexelor vîrf-undă 3 c/s formate dintr-un vîrf negativ de amplitudine variabilă, urmat de o undă lentă; această anomalie este dispusă bilateral sincron simetric (Gibbs, 1952; Penfield și Jasper, 1954; Lennox, 1960) (fig. 100). Morfologia acestor anomalii grafice a fost minuțios stu-

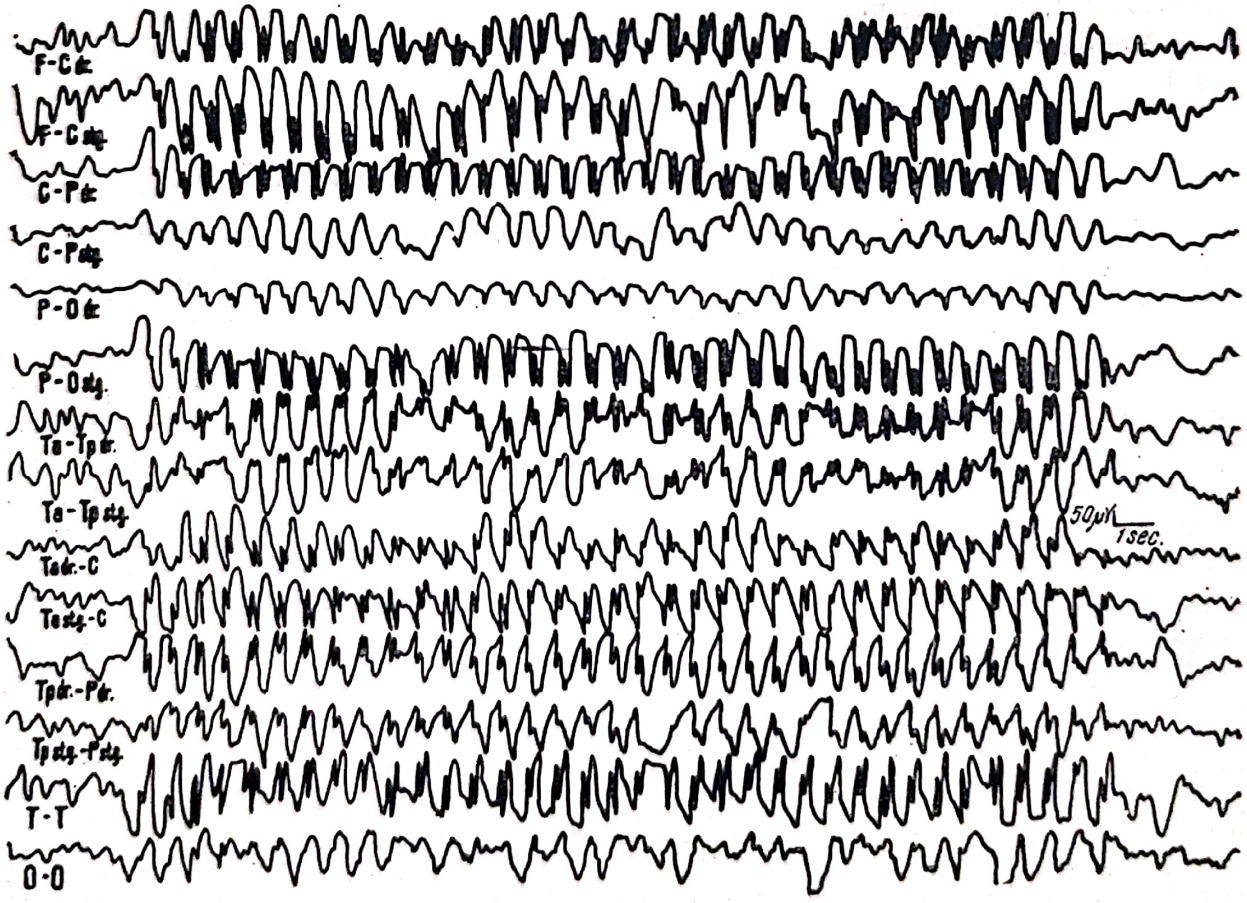

Fig. 100. — Electroencefalogramă în cursul unei crize *petit mal*: se observă complexe vîrf-undă 3 c/sec., sincrone bilateral.

Scanned with OKEN Scanner

diată (Weir, 1965). Cincă și colab. (1977) aplică metoda analizei autonome în studiul complexului vîrf-undă în vederea înțelegerii structurii lui și a unei mai sigure puneri în evidență.

B. CRIZE PETIT MAL COMPLEXE

Aceste crize se caracterizează prin prezența și a altor manifestări pe lîngă suspendarea conștienței.

1. *Criza petit mal mioclonică.* Acastă formă poate persista și la o vîrstă mai mare, fiind deosebit de tenace față de tentativele terapeutice; din această cauză prognosticul ei este rezervat. Pe lîngă pierderea de conștiență, apar mioclonii de scurtă durată, în salve mai adesea palpebrale și periorbitare, ce se extind apoi la musculatura axorizomelică, iar în cazul că ele interesează și membrele inferioare duc la cădere. În astfel de cazuri miocloniile sînt bilaterale, masive și sincrone, mai rar în basculă. Alteori fenomenele motorii sînt mult mai restrînse, interesînd doar grupe musculare sau chiar grupe de fibre musculare.

Din punct de vedere e.e.g., acest tip de criză se caracterizează prin prezența complexelor polivîrf-undă bilateral simetric. Studiile e.e.g. au arătat polimorfismul electric al complexului vîrf-undă în crizele *petit mal* complexe (Popoviciu, 1973). Înregistrările concomitente e.e.g. și e.m.g. arată o corespondență evidentă între descărcările de vîrfuri pe e.e.g. și spike-urile musculare (Tassinari și colab., 1969).

2. *Criza petit mal hipertonă,* foarte rară, se caracterizează, pe lîngă pierderea conștienței, și prin creșterea tonusului postural.

3. *Criza petit mal atonă.* Este denumită încă „criză *petit mal* astatică", „akinetică", „inhibitorie", „cataplectică" etc. Ea se caracterizează prin pierdere de conștiență însoțită de brusca pierdere a tonusului postural cu cădere. Această „prăbușire epileptică" este greu de observat, căderea putînd fi foarte bine produsă de mioclonii sau de pierderea de conștiență. Existența ei este discutabilă. Din punct de vedere electric, se caracterizează prin complexe vîrf-undă sau unde lente sinusoidale 3 c/s.

Popoviciu (1976) crede, și pe bună dreptate, că termenul de criză de *„drop attack"* epileptic, deși sugestiv, nu este de reținut nereprezentînd o formă autonomă și putînd duce la confuzii cu criza de *„drop-attack"* de origine bazilară.

4. *Criza petit mal cu automatisme și tulburări organo-vegetative.* În cursul suspendării conștienței, absența se poate însoți de diferite manifestări automate simple, orale, complexe etc. (Mirsky și colab., 1965; Penry și colab., 1969; Peier, 1971). Din acest cadru fac parte, de exemplu, crizele sternutorii și tusive sau criza procursivă în cursul căreia copilul prezintă automatisme de fugă. Unele din manifestările vegetative, ca paloarea feței, aparțin absenței propriu-zise. Altele, însă, ca manifestările respiratorii, vasomotorii, cardiomotorii, digestive etc., deosebit de exprimate, se întîlnesc și în alte forme de crize de epilepsie. După opinia noastră, suspendarea conștienței aparține crizei *petit mal,* dar fenomenele automatice și organo-vegetative aparțin de fapt interesării perimetrului psihomotor (Dimitriu, 1972). Introducerea de către Gastaut (1974) a crizelor abdominale ale copilului și de către Popoviciu (1976) a crizei gelastice în cazul crizei *petit mal* complexe este greu de acceptat fără rezerve. Aspectul e.e.g. nu este definitoriu, modificările tip complex, vîrf-undă centrencefalic

Scanned with OKEN Scanner

sau focarul temporal anterior putînd fi întîlnite amîndouă în epilepsia psihomotorie (Dimitriu, 1969, 1974).

5. *Criza petit mal tardivă*. Rareori, dar posibil, crizele *petit mal* pot persista la vîrsta preadultă sau adultă. Cazurile descrise fac parte din cadrul crizelor *petit mal* complexe de tipul crizelor *petit mal* mioclonic sau de tipul „absenţelor automatice," sau absenţelor însoţite de diferite manifestări organo-vegetative (Weir 1965; Oller-Daurella, 1970). Adeseori astfel de crize au o cauză organică, cum ar fi sechelele de encefalită cu leziuni în regiunea mezodiencefalică. În alte cazuri asociate cu automatisme evidente şi manifestări organo-vegetative, este vorba de o remaniere particulară a tabloului clinic *petit mal* care se converteşte, prin cointeresarea temporo-limbică, într-o formă de epilepsie psihomotorie cu model grafic centrencefalic ce virează tardiv spre focalizare.

III. EPILEPSIE GENERALIZATĂ: FORME PARTICULARE COPILULUI MIC

Cu toate că nu se poate face o clasificare a epilepsiilor după factoru vîrstă, la copilul mic se pot admite cîteva forme particulare, caracterizate printr-o triadă simptomatică: epilepsie, înapoiere psihică şi modificări electroencefalografice. Apariţia lor este strîns corelată cu perioada de maturare a creierului.

Prima care apare este epilepsia nou-născutului întîlnită ca manifestare clinică în primele 3 săptămîni după naşterea copilului. Cea de a doua formă, cu un maxim de frecvenţă în jurul vîrstei de 5 luni, este reprezentată de descărcările mioclonice spectaculare ale spasmului infantil, urmate cronologic de epilepsia din cadrul sindromului Lennox-Gastaut. După vîrsta de 3 ani, apar mai frecvent diferitele forme de *petit mal*.

Tot în această perioadă (a copilului mic), întîlnim şi o formă de acces oarecum benignă, convulsia febrilă, greu de încadrat în epilepsie datorită rolului primordial pe care îl joacă în această afecţiune maturarea creierului. Ea se diferenţiază prin benignitatea ei; de cele mai multe ori accesul nu se repetă, convulsia febrilă rămînînd un accident izolat în istoricul copilului mic.

Crizele jacksoniene şi automatismele din epilepsia temporală apar la o vîrstă mult mai tîrzie, după ce a apărut un grad avansat de maturare a creierului.

A. EPILEPSIA NOU-NĂSCUTULUI

Crizele nou-născutului diferă de celelalte crize ale copilului mic, atît prin modelul periferic al crizei, cît şi prin: etiologie, corelare electroencefalografică, prognostic imediat sau îndepărtat şi chiar prin tratamentul lor (Lombrose, 1974).

Diagnosicul de epilepsie la nou-născut este întotdeauna o urgenţă, dar lipsa manifestărilor majore, a polimorfismului şi uneori succesiuni rapide migratorii ale semnelor clinice nespecifice fac ca această formă să fie greu de recunoscut de un medic neavizat.

Crizele generalizate sau focale tonico-clonice, sau cele de *petit mal*, atît de frecvente şi de caracteristice la copii şi adulţi, nu sînt întîlnite la nou-născut. Creierul nou-născutului nu este încă complet apt pentru meca-

Scanned with OKEN Scanner

nismele de bază ale epilepsiei, de extindere, propagare, proiectare și generalizare a descărcărilor patologice neuronale dintr-un focar epileptogen. Activarea transcorticală sau cea intraemisferică este săracă, sincronizarea bilaterală funcționează extrem de puțin sau uneori lipsește cu desăvîrșire. Extinderea corticală a unei descărcări neuronale rămîne de cele mai multe ori localizată la un emisfer sau se propagă lent la celălalt, dar nu poate sincroniza activitatea patologică în amîndouă emisferele.

Modelul periferic al crizei mai des întîlnit este cel al manifestărilor clinice focale, frecvent cu debut la față sau la unul din membre, extinzîndu-se încet și intermitent la alte structuri ipsilaterale. Acesta este cel mai bine organizat model periferic în afară de stările hemiconvulsive, unde membrele de o parte și cealaltă a corpului sînt cuprinse de convulsii în balanță, însoțite de crize adversive ale capului și ochilor, dar care este mult mai rar întîlnit. Un alt tip de criză este cea fragmentată sau migratorie, în care nou-născutul are mișcări clonice care migrează într-un mod nejacksonian, trecînd de la un membru la altul, uneori de la membrul superior drept la membrul inferior stîng, sau de la membrul superior drept la cel superior stîng, în așa fel încît succesiunea lor rapidă dă o falsă imagine de criză generalizată. Crizele generalizate sînt foarte rar întîlnite ; ele apar îndeosebi la prematuri și sînt însoțite de apnee. La un număr important de nou-născuți modelul periferic al crizei este foarte sărac, caracterizat numai prin scurte perioade de apnee, ușor tremor postural al unui membru sau o deviere tonică a ochilor sau uneori mișcări exagerate de supt.

Modificările electroencefalografice pot fi : unifocale caracterizate printr-o activitate de fond normală, întreruptă intermitent de unde ascuțite supravoltate randomizante în perioada interictală, dar cu o anumită periodicitate instalată și terminată brusc cît ține criza clonică. Originea lor este focală cu întindere înceată, uneori alternînd cu zonele homotopice și avînd corespondent crizele focale clonice. Alteori, aspectul este multifocal, în acest caz ritmul de fond este alterat, interictal apar două sau mai multe focare independente care descarcă în unul sau alternativ în ambele emisfere și corespunde crizelor migratorii.

Creierului unui nou-născut, care a fost grav afectat difuz prin infecții meningeale sau anoxie, sau în malformații cerebrale grave congenitale, îi corespunde electroencefalografic un traseu plat, fără activitate de fond ca în cel de comă ireversibilă, intermitent apar cîteva vîrfuri localizate de amplitudine mică și fără tendință de extindere.

Aproape 1% din nou-născuți suferă de manifestări convulsive în primele 10 zile de la naștere (Craig, 1960). La nou-născut crizele sînt deseori un semnal de alarmă al unui proces patologic care poate prin el însuși să provoace leziuni cerebrale ireversibile. De aceea este necesar ca acest proces patologic să fie recunoscut și tratat la timp, înaintea apariției unor astfel de leziuni.

În primele 48 de ore cauzele mai frecvente care produc epilepsia nou-născutului sînt leziunile anoxice ale creierului, hemoragia cerebrală și hipoglicemia ; prognosticul de supraviețuire și dezvoltare normală în asemenea cazuri nu este bun (25% exitează și mai puțin de 50% se dezvoltă normal).

Între a șaptea și a zecea zi, cauza cea mai frecventă este hipocalcemia sau hipomagnezemia, crizele de cele mai multe ori au un aspect focal și prognosticul este excelent. După a zecea zi de la naștere, meningitele nou-

Scanned with OKEN Scanner

născutului devin cauza cea mai de temut. De asemenea, pot apărea alte cauze metabolice, ca lipsa de piridoxină și tratamentul cu 100 mg Vit. B_6 i. m. trebuie să fie o rutină atunci cînd infecțiile, hipoglicemia și hipocalcemia au fost infirmate. Hipernatremia poate deveni și ea o cauză a declanșării unor astfel de crize și este ușor de corectat prin administrarea de apă.

În cazurile în care au existat probleme la naștere, Volpe (1973) găsește în 36% crize de epilepsie manifestate în primele trei săptămîni de la naștere. Este cert că progresele obstetricale, în special în direcția îndepărtării anoxiei și ischemiei cerebrale din timpul nașterii, care implicit vor reduce incidența hemoragiei cerebrale din primele trei zile, corectarea la timp a modificărilor metabolice și infecțiilor, vor duce la scăderea numărului de epilepsii la nou-născuți și indirect al epilepsiilor copilului și adultului.

B. SPASMUL ÎN FLEXIUNE

Spasmul infantil, sau encefalopatia mioclonică cu hipsaritmie, sau sindromul West, a fost descris de West (1841), copilului fiind cazul princeps.

Acest sindrom este caracterizat de apariția paroxistică a unui spasm, la care se asociază o întîrziere psihică și modificări electroencefalografice la un copil în vîrstă de 5—6 luni.

Sînt descrise trei tipuri de spasm, cel mai comun fiind spasmul în flexiune. În timpul acestui spasm copilul face o flexie bruscă a capului, a trunchiului și a membrelor inferioare cu o extensie a brațelor înainte și lateral, de unde și denumirea de tic Salaam, mișcarea asemănîndu-se salutului oriental. Celelalte două tipuri mai rar întîlnite sînt flexia numai a capului („*nickkrampfe*") și spasmul extrem de scurt („*blitz* sau *sursaut*"). Spasmele nu sînt întotdeauna tipice, ele putînd fi asimetrice sau să se intrice mai multe tipuri de spasm la același copil. Cîteodată apar serii de 30—50 spasme la intervale de cîteva secunde. Deseori spasmul fiind asociat cu un strigăt, rîs sau sughiț, uneori apare midriază bilaterală. Sînt mai frecvente seara la adormire și dimineața la sculare. Înapoierea psihică este prezentă aproape în toate cazurile, peste 88% din acești copii fiind subnormal dezvoltați psihic (Griffiths, 1954). Uneori la simptomele psihice se asociază semne neurologice. Jeavons (1975) le găsește prezente în 40% din cazuri sub formă de hemi- sau tetrapareze.

Electroencefalograma este mai mult sau mai puțin caracteristică sub forma unei hipsaritmii descrisă de Gibbs și Gibbs (1952) (fig. 101). Amplitudinea traseului este de obicei peste 200 μv, frecvența dominantă 1—7 c/s cu unde din banda theta și delta, de formă regulată, sinusoidală, care deseori combinate între ele dau aspectul undelor. Intermitent apar vîrfuri și unde ascuțite care variază ca amplitudine și morfologie în timpul înregistrării. Aceste grafoelemente, unde lente, vîrfuri și vîrfuri-undă sînt distribuite pe scalp într-un mod bilateral, asincron și fără nici o ritmicitate (fig. 102). Gastaut și Roger (1953) subliniază anarhia topografică și cronologică a descărcărilor de vîrf-undă ca patognomonică hipsaritmiei. Foarte rareori traseul poate fi mai puțin dezorganizat aparînd descărcări sincrone de vîrf-undă 2 c/s. În timpul spasmului pe traseul electroencefalografic apare inițial un vîrf sau o undă lentă sau vîrf-undă lent de mare amplitudine, după care traseul scade în voltaj, predominînd activitatea rapidă (14—29 c/s),

Scanned with OKEN Scanner

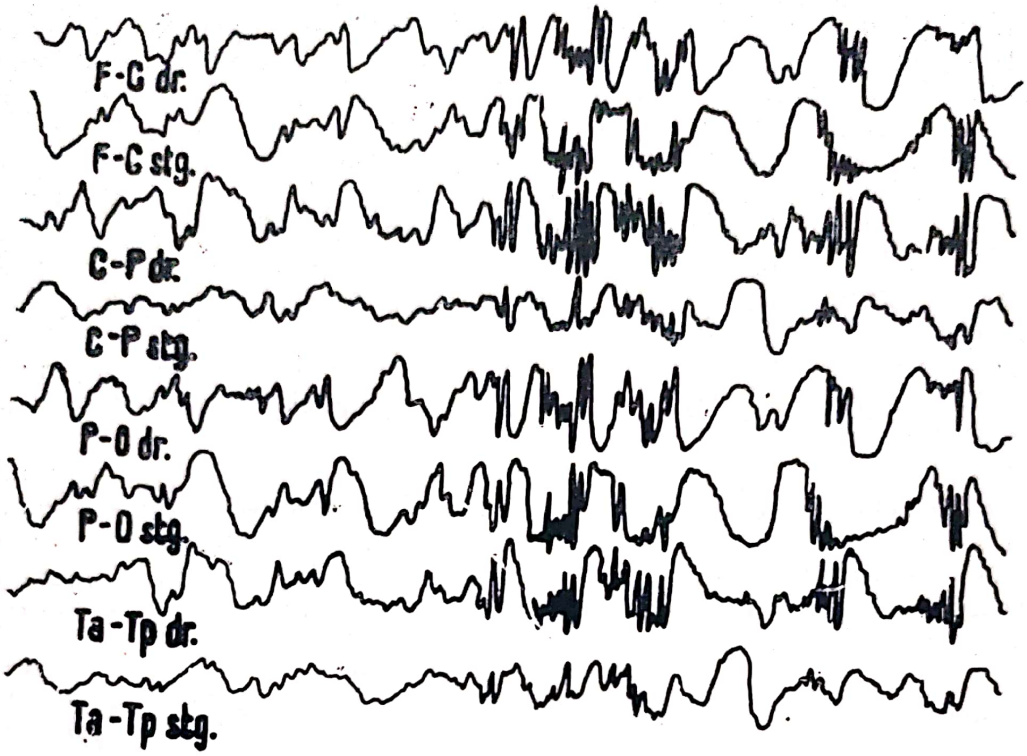

Fig. 101. — Hipsaritmie : traseu electroencefalografic neorganizat, fără frecvențe fixe, fomat din unde lente de mare voltaj, cu apariția incidentală a unor grupuri de unde ascuțite supravoltate.

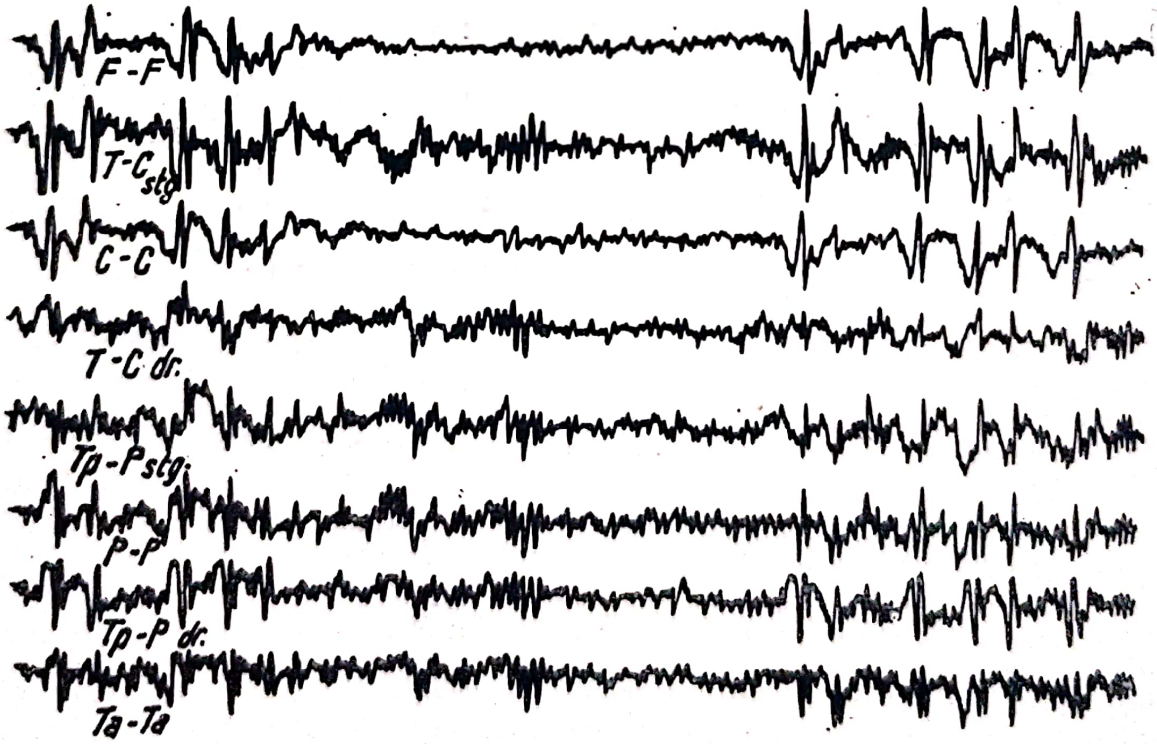

Fig. 102. — Electroencefalogramă într-un caz de spasm infantil : se observă descărcări de complexe vîrf-undă difuze și o perioadă de desincronizare a traseului care corespunde spasmului în flexiune.

Scanned with OKEN Scanner

timp mai puțin de o secundă; urmează un traseu cu activitate alfa și theta timp de 2—3 sec. (perioadă în care copilul poate avea un comportament normal), denumit de Launay (1959) trezire psihică, apoi se reinstalează hipsaritmia dinaintea atacului.

De obicei, spasmele infantile se opresc aproape spontant la vîrsta de 3 sau 4 ani, dar uneori sînt înlocuite de alte forme de epilepsie. Hipsaritmia dispare treptat cu sau fără tratament. Înapoierea psihică este simptomul cu prognosticul cel mai sumbru, procentul de remisiune a stării psihice este între 8—24%.

Soul (1960) consideră de un prognostic bun lipsa în familie a unui istoric de epilepsie, sau a unor semne neurologice cu o dezvoltare psihomotorie inițial normală, debutul între 3—9 luni, iar semnele clinice și electroencefalografice să fie simetrice.

După etiologie, spasmul infantil a fost clasificat idiopatic și simptomatic. În formele simptomatice, cauzele mai frecvente au fost: leziunea cerebrală perinatală cu subdezvoltarea consecutivă psihomotorie, apariția după vaccinare în special antipertussis, sau perturbări metabolice din care mai frecvente lipoidoza, infecții ale sistemului nervos central și neurodermatoze (tuberoscleroză).

C. SINDROMUL LENNOX-GASTAUT

Acest sindrom a fost descris de Lennox în 1945 și completat de Gastaut în 1966. Este cunoscut și sub numele de encefalopatia epileptogenă a copilului cu vîrfuri-undă lente sau *petit-mal* variant. Se caracterizează prin apariția la un copil între 1—6 ani a unei epilepsii însoțită de debilitate mintală și a cărei electroencefalogramă are modificări caracteristice.

Crizele epileptice au fost clasificate de Gastaut (1972) în:

1. Crize specifice sau cvasispecifice, cu următoarele manifestări clinice: absențe atipice întîlnite în toate cazurile; crize tonice sau hemitonice în 55% din cazuri; crize atonice cu căderea capului sau a corpului 26%; mioclonii masive bilaterale deosebit de semnificative, cînd vin în continuarea sindromului West.

2. Crize nespecifice, caracterizate prin: crize clonice și hemiclonice 12%; absențe tipice 2%; crize parțiale 3%.

3. Stările de rău — 50% din cazuri: stări de rău tonice nocturne (apnee, deschiderea ochilor); stări de rău ce se manifestă numai printr-o ușoară confuzie sau printr-o încetinire ideo-motorie, dificilă de apreciat; stări de rău în care absențele sînt acoperite de criza tonică.

Debilitatea mintală este caracterizată printr-o bradipsihie, care chiar în cazurile cu inteligența păstrată face ca bolnavul, din cauza lentorii excesive în gîndire, să nu poată practica nici o meserie. În afara acestei bradipsihii, pot apărea tulburări, ca instabilitate cu hiperkinetism și agresivitate.

Cu toate că nu se poate descrie un traseu electroencefalografic specific acestui sindrom, prezența vîrfului-undă lent (1,5—2 Hz) difuz repartizat de manieră pseudoritmică și repartizat mai mult sau mai puțin bilateral, sincron și simetric este considerat al treilea element al triadei simptomatice (epilepsie, tulburări psihice, modificări e.e.g.) a sindromului Lennox-Gastaut (fig. 103). Vîrfului-undă lent i se pot asocia în cursul aceleiași descărcări vîrfuri generalizate sau vîrfuri și vîrf-undă focalizat. Vîrsta cea mai

Scanned with OKEN Scanner

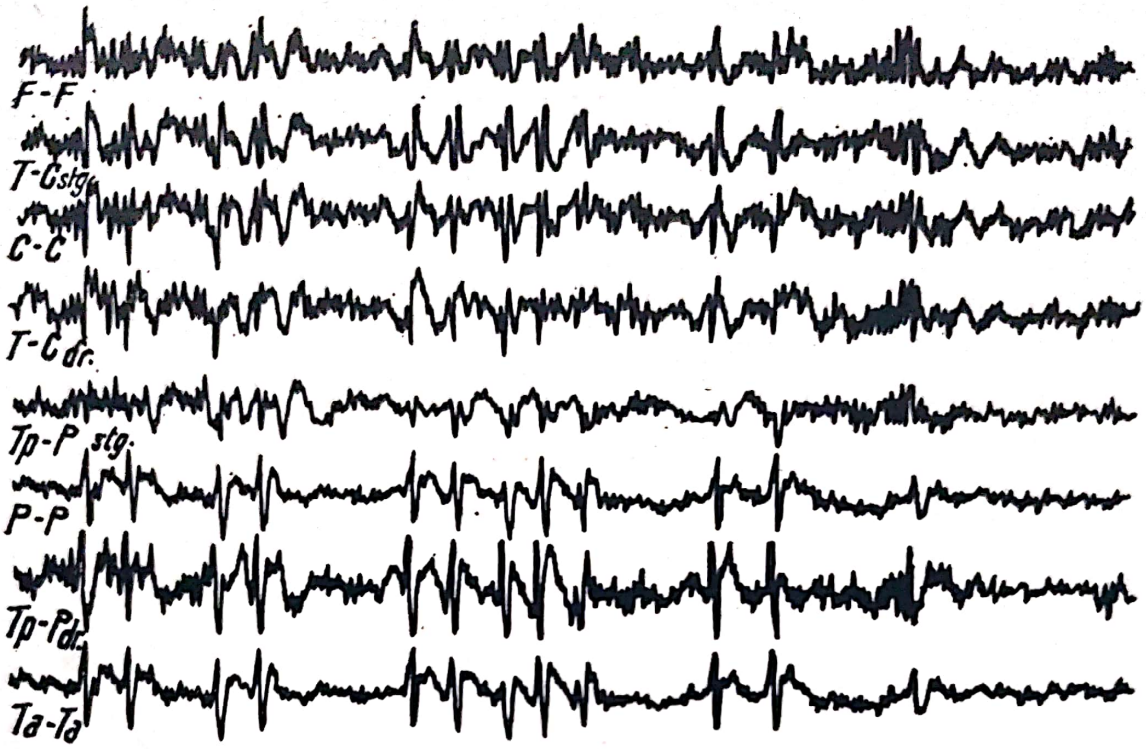

Fig. 103. — Electroencefalogramă într-un caz de sindrom Lennox—Gastaut : se observă descărcări de complexe vîrf-undă de 1,5—2,5 c/sec., variant.

frecventă de apariție este între 2—7 ani, rar între 7—13, extrem de rar după pubertate.

Evoluția și prognosticul sînt rezervate, odată admis diagnosticul de sindrom Lennox-Gastaut. Evoluția merge spre o agravare continuă a crizelor epileptice și a degradării psihice, fără să conteze precocitatea diagnosticului sau schema terapeutică utilizată.

CRIZELE DE EPILEPSIE HEMIGENERALIZATĂ

Acestea sînt forme de crize ce se întîlnesc rar la adult, fiind mai deseori semnalate la copil. Mecanismul lor este considerat a fi identic cu cel al crizelor generalizate, neavînd nimic comun cu cel al crizelor motorii jacksoniene cu care se pot confunda. Modificările e.e.g. sînt identice cu cele din crizele generalizate, dar asimetrice. Teoretic, criza hemigeneralizată poate avea două origini :

— fie că este vorba de o sincronie primară cu punct de plecare centrencefalic, fie că este vorba de o criză hemigeneralizată cu punct de plecare focal care, după interesarea centrencefalică, antrenează numai un singur emisfer în procesul comițial. Gastaut (1974) crede că frecvența lor obișnuită, la copil, s-ar lega de o insuficiență comisurală condiționată de imaturitate structurală. Apariția lor la adult este legată de mecanisme încă nedescifrate.

I. CRIZA HEMIGENERALIZATĂ TONICO-CLONICĂ

Criza începe cu scăderea sau pierderea conștienței, precedate adeseori de clonii asimetrice. Urmează apoi o fază tonică și una clonică, ce se limitează însă numai la jumătate de corp. Partea cealaltă este imobilă sau participă puțin la criză. La finele crizei, conștiența se recîștigă, o hemipareză postaccesuală cu semnul Babinski putînd dura o perioadă de timp. Din punct de vedere e.e.g., modificările sînt similare cu cele din criza generalizată tonico-clonică, numai că acestea se înregistrează sub electrozii de pe o jumătate de scalp. În timpul fazei tonice se notează un ritm de recrutare 10 c/s, care apoi este întrerupt de undele lente ale fazei clonice. Intercritic, se notează descărcări bilaterale simetrice și asimetrice de complexe vîrf-undă, polivîrf-undă și unde ascuțite și lente (Gastaut și colab., 1962).

II. CRIZA HEMIGENERALIZATĂ TONICĂ

Acest tip de criză constă din pierderea conștienței și crize cu caracter tonic, numai sau predominînd în mod net pe un hemicorp. Crizele hemitonice se descriu cel mai adesea la copil, în cadrul sindromului Lennox-Gastaut. Din punct de vedere electric, aceste crize se caracterizează prin desincronizarea bilaterală, urmată de rapidă sincronizare, cu apariția de unde lente pe hemiscalpul controlateral.

III. CRIZA HEMIGENERALIZATĂ CLONICĂ

Se întîlnește cel mai adesea la copil. Clinic, atacul se caracterizează printr-o serie de clonii unilaterale ce interesează musculatura unei jumătăți de corp. Adeseori criza începe cu un ,,nistagmus epileptic'', urmat apoi de mișcări clonice ale pleoapelor, feței, membrului superior și inferior de o anumită parte. Propagarea poate fi rapidă, dar uneori este lentă, ceea ce face inevitabilă confuzia cu criza jacksoniană somatomotorie. Mioclonia aceasta pe o jumătate de corp poate dura scurt timp sau se poate prelungi ore întregi, realizînd o stare de ,,status mioclonic'' (Gastaut și colab., 1967). În cursul desfășurării ei, această criză poate prezenta aspecte multiple; modelul topografic al cloniilor este variabil și însoțit de modificări de frecvență și amplitudine, realizînd aspecte clinice foarte polimorfe. Uneori, brusc, aceste contracții mioclonice durabile pot ,,sări'' în celălalt hemicorp, realizînd așa-zisele ,,crize clonice alternante'', ce se pot confunda cu cele generalizate la care bilateralitatea poate fi asimetrică. Alteori, aceste mioclonii se pot instala la membre nesimetrice homoloage, realizînd ,,mioclonii încrucișate''. Finalul crizei lasă, de obicei, o pareză flașcă de durată variabilă de partea care a fost afectată de mioclonii (Roger și colab., 1953; Gastaut și colab., 1962). Din punct de vedere electric, această hemiclonie cu durată variabilă se caracterizează prin descărcări continue și sincrone de unde lente de 2—3 c/s, de amplitudine mai mare pe derivațiile controlaterale intricate numai pe această parte cu ritm de recrutare de 10 c/s.

CRIZE DE EPILEPSIE DE FORMĂ PARTICULARĂ GREU DE CLASAT

I. DIFERITE FORME DE EPILEPSII COMPLEXE SAU DEFINITE PATOGENIC

A. *Epilepsiile tardive* (epilepsia tarda, epilepsiile cu debut tardiv) sînt definite patogenic ca epilepsii al căror debut apare la vîrsta

adultă, în general după 20 de ani. Ele nu se diferențiază de celelalte forme de epilepsie decît prin faptul că etiologia lor este esențialmente simptomatică. Incidența reală a epilepsiei tardive este greu de stabilit atît prin faptul că în statisticile existente, vîrsta considerată de debut a epilepsiei tardive variază între 20 și 30 de ani, cît și prin faptul că încă nu există o evidență exactă a cazurilor noi care apar în fiecare an.

După Lennox (1960) în studiul făcut pe 4 000 de cazuri, incidența pe grupe de vîrstă este următoarea :

Vîrsta de debut	*Număr de cazuri* %
0—19	77
20—29	12,7
30—39	6,1
40—49	2,7
50—59	1,7

La noi în țară, Viorica Mărcuțiu (1970) a găsit un procent redus (15%) de epilepsii cu debut între 20—30 de ani și o creștere a frecvenței lor după 30 de ani (18,26% între 30—40 de ani și 21,48% între 40—50 de ani), considerînd că epilepsia tardivă începe după 30 de ani.

Etiologia debutului întîrziat al acestor forme de epilepsie a fost sintetizată de Penfield și Jasper (1954) astfel : între 20—35 ani, cauzele cele mai frecvente sînt traumatismul cranian, neoplasmul și leziunile cerebrale din timpul nașterii ; între 35—55 de ani mai des întîlnite sînt neoplasmul, traumatismul și ateroscleroza, iar între 50—70 de ani ateroscleroza și neoplasmul.

În general, toate statisticile care studiază frecvența diferitelor etiologii ale epilepsiei tardive admit repartiția procentuală în timp a celor trei mari cauze ale epilepsiei tardive : traumatismele, neoplasmele și aterosclerozele. Celelalte cauze merită numai enumerate : infecții ale creierului și meningelor, sifilisul, alcoolismul, bolile degenerative, boli sistemice, endocrine și metabolice, unele intoxicații și un grup restrîns în care etiologia nu a putut fi stabilită, cu toate investigațiile făcute.

Manifestările clinice ale epilepsiei tardive sînt variate, nu există un anume tip de criză. Crizele focale senzitive și motorii sau crizele temporale sînt în general legate de topografia unei tumori sau a unui infarct cerebral. Lund (1952) găsește drept cauză în 40—60% din crizele focale tardive, tumori și leziuni vasculare cerebrale. Walker și Jablon (1961) găsesc în seria lor în 40% din cazurile cu crize focale, traumatisme cerebrale. Crizele generalizate *grand mal*—Kreindler (1962)—le întîlnește în 18% din cazurile de epilepsie cu debut tardiv, din care 16% au drept cauză traumatisme craniene sau encefalite, iar 2% sînt de cauză necunoscută.

Prognosticul epilepsiei tardive este în strînsă legătură cu cauza care a determinat-o. Cînd cauza este alta decît cea tumorală, sau o ateroscleroză avansată, răspunsul la medicația anticonvulsivantă este bun.

B. *Epilepsia morfeică* este de fapt o epilepsie generalizată centrencefalică sau o epilepsie focală (frontală sau temporală) a cărei manifestare clinică apare în timpul somnului nocturn, mai ales în fazele intermediare sau la adormire.

C. *Epilepsia catamenială* este definită prin corelația existentă între apariția crizelor înaintea sau în timpul menstrelor ; crizele

Scanned with OKEN Scanner

menstruale pot alterna cu accese între menstre. Uneori menopauza poate accentua manifestările de comițialitate. Factorii incriminați în declanșarea acestor crize au fost : îmbibarea hidrică a țesuturilor din perioada premenstruală, excesul de estrogeni și în special scăderea progesteronului (care are o acțiune anticonvulsivantă, scăderea lui bruscă semănînd cu un sevraj medicamentos).

D. *Epilepsia gravidică* de cele mai multe ori este urmarea unei epilepsii stinse, entitatea ei clinică fiind discutabilă.

E. *Epilepsia parțială continuă* Kojevnikov se manifestă clinic prin mioclonii parțiale continue, care sînt întrerupte numai de scurte descărcări cu caracter jacksonian în același teritoriu. Bancaud (1967) consideră originea miocloniilor și a crizelor jacksoniene ca fiind comună. El argumentează aceasta printr-un studiu făcut stereoencefalografic pe un caz, unde a găsit un focar rolandic care descarcă intermitent cortical (producînd criza jacksoniană) și continuu în periferie (producînd mioclonia). Gastaut (1970) și alți autori consideră această formă de epilepsie ca fiind o stare de rău epileptic.

F. *Disinergia cerebellaris mioclonica* Ramsey Hunt (este tratată în secțiunea de etiologie a acestui capitol).

G. *Epilepsia mioclonică familială* Unverricht-Lundborg (este tratată în secțiunea de etiologie a acestui capitol).

H. *Sindromul hemiconvulsie-hemiplegie-epilepsie.* Acest sindrom a fost descris de Gastaut (1958); el apare de obicei în primul an de vîrstă și se caracterizează prin apariția în timpul unei afecțiuni acute febrile, a uneia sau mai multor hemiconvulsii, urmate de un deficit motor ipsilateral. După trecerea episodului acut, copilul rămîne cu o hemiplegie, iar după un interval de luni sau ani, apare o epilepsie cronică completînd tabloul de hemiconvulsie—hemiplegie—epilepsie.

I. *Epilepsia diencefalică* (sau autonomă sau criză vegetativă). Cu toate că teoretic este bine descrisă, originea diencefalică a crizelor vegetative nu a putut fi încă demonstrată electrofiziologic. Semiologia crizelor este dominată de semnele vegetative.

II. EPILEPSIILE REFLEXE

Epilepsiile reflexe sau crize evocate (Symonda) sau crize precipitate senzorial (Penfield) nu constituie o entitate clinică bine definită. Au fost descrise multe varietăți de epilepsii reflexe. Importanța lor practică constă în apariția relativ frecventă a epilepsiei fotogene și aportului pe care l-a adus studiul acestor forme în înțelegerea unora dintre mecanismele de declanșare a epilepsiilor.

În sens restrîns, se păstrează termenul de epilepsie reflexă pentru crizele care sînt precipitate de un stimul specific simplu sau complex și care nu apar niciodată în afara acestei stimulări (Heuner, 1962). Ele au o incidență foarte rară.

A. *Epilepsia fotosensibilă* este cea mai frecventă din toate formele de epilepsie reflexă. Stimularea luminoasă poate provoca fie un *petit mal* mioclonic, fie crize generalizate *grand mal*, mai rar absențe tip *petit mal* și excepțional crize focale.

Vîrsta debutului variază între 6 și 15 ani, cu un maxim la vîrsta de 12 ani și cu o incidență mai mare la fete.

Scanned with OKEN Scanner

Condiția cea mai frecventă de declanșare a acestor crize este legată de vizionarea emisiunilor de televiziune de la o distanță mică. S-a observat că la copiii cu fotosensibilitate există o dorință compulsivă irezistibilă să se apropie de ecranul de televizor. Din această cauză atît copilul cît și adultul cu fotosensibilitate trebuie să stea la o distanță de cel puțin 3 m de la ecranul de televizor, iar camera să fie bine luminată. Nu va fi lăsat niciodată să schimbe canalul sau luminozitatea ecranului, sau — dacă aceasta este absolut necesar — își va acoperi cu mîna un ochi, manevră care de obicei blochează răspunsul fotoconvulsiv.

Funcționarea normală a televizorului produce un flicker cu oscilații de fază de la 50 cs la 25 cs, frecvență foarte apropiată cu rata de stimulare intermitentă care poate antrena apariția pe electroencefalogramă a răspunsului fotoconvulsiv. În producerea acestui răspuns au mai fost incriminate o serie de alte surse luminoase (cea solară, jocul de lumini în discoteci, sau uneori simpla trecere de la întuneric la lumină). Declanșarea crizei se produce în funcție de intensitatea și bruscheța apariției stimulului (Jeavons și Harding, 1975).

Stimularea luminoasă intermitentă (SLI), în care stimulul este un flash repetat cu o frecvență de 15—20 c/s, produce apariția pe traseul electroencefalografic a unor complexe de vîrf-undă 3 c/s sau polivîrf-undă sau numai polivîrfuri. Aceste anomalii, cînd sînt întîlnite și înainte de stimulare pe traseul spontan la simpla închidere a ochilor, fac mai probabilă apariția răspunsului fotoconvulsivant la stimularea luminoasă intermitentă. Această metodă a intrat în practica curentă de investigare a unui epileptic ținînd seama de procentul mare (15%—40%) a acestora care sînt fotosensibili și au modificări electroencefalografice la stimulare fotică. Provocarea unei crize clinice la un epileptic este mult mai rară (2—5%).

Doose și colab. (1969) au urmărit aspectul ereditar al anomaliilor electroencefalografice induse prin stimularea fotică. Ei au găsit că la 27% din copiii cu un singur părinte comun (care avea o epilepsie fotogenică) prezentau modificări electroencefalografice induse de stimularea fotică, față de 6,7% a grupului de control format din copii din părinți sănătoși. Aceasta i-a făcut să afirme că răspunsul fotoconvulsiv este urmarea unei relativ mari și determinante penetrații genetice a susceptibilității convulsivante fotice, dar că morbiditatea pentru epilepsie este scăzută.

Fotosensibilitatea se menține cel puțin 10 ani și de obicei dispare cu vîrsta, totuși probabil nu înainte de 30 de ani (Jeavons și Harding, 1975). Prognosticul este relativ bun, cînd nu se asociază cu modificări electroencefalografice (20% din cazuri) sau crize epileptice spontane sau provocate de alți factori decît stimulul specific. Tratamentul anticomițial nu se aplică decît cazurilor în care criza fotogenă este asociată cu alte forme de epilepsie sau prezintă intercritic modificări însemnate electroencefalografice.

Epilepsia reflexă prin lectură este o formă extrem de rară a epilepsiei reflexe vizuale al cărei mecanism de precipitare este încă necunoscut. În anumite cazuri, se pare că mișcarea globilor oculari față de litere este factorul declanșator. Timpul de lectură trebuie să fie lung și textul trebuie să ceară o atenție deosebită.

B. *Epilepsia reflexă auditivă* (audiogenă sau acusticomotorie) poate fi provocată de un sunet sau un zgomot neașteptat. Cîte-

odată sunetele eficace sînt plasate într-o bandă de frecvență limitată. Faptul este bine cunoscut experimental și este utilizat în clinică pentru testarea farmacologică a medicamentelor anticonvulsivante (Cincă și colab., 1970). Stimularea intermitentă cu un click cu frecvență mai mică de 30 c/s este activatoare pentru înregistrările electroencefalografice, în 5—20% din cazuri, dar este utilizată mult mai puțin decît cea fotică, rezultatele acestei activări fiind inconstante. Faptul că stimulul trebuie să fie neașteptat ca să producă răspunsul convulsivant a făcut pe unii cercetători să confunde această formă de epilepsie cu epilepsia de spaimă (*startle epilepsy*).

C. *Epilepsia muzicogenă* a fost descrisă în 1937 de Critchey. Pe lîngă stimulul complex declanșator a cărui frecvență, ritm, intensitate variază ca pondere în funcție de susceptibilitatea convulsivantă a individului la o astfel de stimulare (muzică clasică, muzică ritmică sau chiar anumite instrumente), mai intervine și factorul emoțional. Acest factor emoțional face ca și în cazurile de epilepsii temporale, stimularea auditivă să producă un răspuns convulsivant în care, probabil, sînt implicate, în afara ariilor de proiecție primare, zone asociative întinse.

D. *Epilepsia reflexă somatosenzitivă* (somestezică) este produsă printr-o atingere neașteptată a tegumentelor feței sau extremităților, a gingiilor, sau tendoanelor. Uneori apare la masticație sau înghițire (epilepsia orofaringiană).

E. *Epilepsia reflexă vestibulară* poate fi declanșată prin stimulare calorică. În aceste forme de epilepsie se presupune un focar temporal susceptibil de a fi activat printr-o stimulare vestibulară.

F. *Epilepsia reflexă produsă prin mișcare*, descrisă de Gowers (1955), este caracterizată prin scurte paroxisme de convulsii tonice, sau mișcări coreiforme și atetoide bilaterale declanșate de mișcări bruște, neașteptate.

Este încă foarte discutat, dacă acest sindrom este o epilepsie reflexă de tip „*startle epilepsy*", sau dacă impulsurile proprioceptive provocate de o mișcare bruscă pot deveni stimuli pentru a produce o epilepsie.

STAREA DE RĂU EPILEPTIC

Denumită și status epilepticus sau crize subintrante, este caracterizată printr-o criză epileptică atît de prelungită, sau atît de frecvent repetată, încît se creează o condiție epileptică fixă și durabilă (definiție dată de comisia de terminologie a Ligii Internaționale împotriva epilepsiei).

Această definiție se apropie de sensul etimologic al denumirii inițiale dată de bolnavii care sufereau de această afecțiune gravă a sistemului nervos. Sînt cazuri cînd un acces abia sfîrșit, altul începe și apoi se succed unul după celălalt, așa încît se pot număra uneori 40—60 de accese fără întrerupere (*états de mal*). Pericolul este presant, mulți bolnavi sucombă (Calmeil, 1824). Denumirea de *états de mal* vine de la *état* = stare fixă, *mal* = un sinonim desuet pentru boală. Patogenia stării de rău epileptic este încă incomplet explicată. Mecanismele implicate în producerea repetării și autoîntreținerii crizelor au fost atribuite unor fenomene de depolarizare prelungite și întinse la o mare populație neuronală.

Scanned with OKEN Scanner

Oprirea crizei se poate produce, după Ajmon Manson, în trei moduri: *a*) printr-o repolarizare progresivă revenind la potențialul de repaus, dar atunci neuronii epileptogeni s-ar găsi din nou într-o situație favorabilă reînceperii crizei; *b*) printr-o hiperpolarizare care depășește pragul potențialului de repaus protejînd astfel mai mult sau mai puțin timp neuronii angajați în procesul epileptic; *c*) printr-un mecanism de depolarizare excesivă, care ar avea drept rezultat inactivitatea descărcării neuronilor interesați și evitarea întoarcerii la potențialul de repaus, nivel critic pentru reînceperea crizei. Cu o oarecare probabilitate, se poate admite că apariția stării de rău epileptic este în strînsă legătură cu insuficiența mecanismelor de oprire a crizei epileptice, ceea ce s-ar datora unor fenomene extrinseci care duc la modificarea proceselor de excitație sau inhibiție a unor structuri ce se află în relație cu focarul epileptogen. Aceste modificări pot fi induse de scăderea debitului sanguin cerebral din timpul stării de rău epileptic, care ar produce o anoxie prelungită capabilă de noi leziuni (Vigouroux și colab., 1971). Este totuși greu de probat anatomopatologic existența leziunilor anterioare sau apariția lor după starea de rău. Meldrum și colab. (1973) au studiat importanța diferiților factori care pot determina leziuni anatomice în crize induse la Papiopapio timp de 82—299 minute prin injecții intravenoase de bicuculină. Ei au găsit că hiperpirexia, hipoglicemia, hipotensiunea arterială și anoxia ar fi factorii responsabili în producerea leziunilor în neocortex și în cerebel. Pe de altă parte, descărcările prelungite ale neuronilor epileptogeni par a fi responsabile de leziunile observate în structurile rinencefalice și în special în cornul Ammon.

Pentru a unifica clasificări ale acestei stări epileptice, comisia de terminologie a Ligii Internaționale împotriva epilepsiei a propus următoarea clasificare:

1. **Stări de rău epileptic generalizate**
   - A. *Convulsive*:
     - a) stare de rău epileptic tonico-clonice (*grand mal*)
       - — stare de rău generalizat primar
       - — stare de rău generalizat secundar
     - b) stare de rău tonică
     - c) stare de rău clonică
     - d) stare de rău mioclonică
   - B. *Neconvulsive*
     - — *petit mal* confuzional sau starea de absență
2. **Stări de rău epileptic hemigeneralizate**
   - a) stări de rău hemiclonice
   - b) stări de rău hemitonicoclonice
3. **Stări de rău parțiale**
   - A. *Stări de rău somatomotorii*
     - a) starea de rău jacksonian
     - b) epilepsia parțială continuă Kojevnikov
   - B. *Stări de rău psihomotor.*

Starea de rău generalizată convulsivă (status *grand mal*) este întîlnită în special la adulți, cu predominanță la bărbați. Durata medie a unei stări de rău este de 2 zile, iar durata unei crize epileptice de *grand mal*, în timpul unei stări de rău prelungită, scade de la 1 minut și 30 secunde,

Scanned with OKEN Scanner

cît este inițial, sub 1 minut spre sfîrșitul crizei. După caracterul primitiv sau secundar generalizat, starea de *grand mal* a fost împărțită în : stare de *grand mal* primar, care începe cu crize tonicoclonice generalizate de la început, și care se observă aproape exclusiv la epilepticii inveterați cu leziuni cerebrale difuze, sau cu epilepsii idiopatice, și starea de *grand mal* secundar, care este urmarea repetării crizelor parțiale secundar generalizate. Cînd debutul parțial al acestei crize este clinic evident, diagnosticul este ușor de pus, o stare de rău jacksonian evoluînd progresiv către o stare de rău tonico-clonică. Dar uneori debutul parțial al fiecărei crize este foarte discret, sau prea scurt pentru a putea fi recunoscut clinic și atunci devine necesară recurgerea la înregistrarea e.e.g., pentru a pune în evidență debutul focalizat al crizei. Crizele de *grand mal* secundare se observă de obicei la epileptici cu leziuni cerebrale focale în regiunea frontală. Simptomatologia ictală inițială nu diferă de criza unică de *grand mal.*

După fazele clasice tonico-clonice urmează o a treia fază tonică, prezentă în jumătate din cazuri. Ea apare ca un spasm extensor tonic predominînd la mușchii feței, trunchiului și porțiunilor proximale ale membrelor și afectează în principal mușchii masticatori, producînd trismus (Gastaut, 1962). În perioada de stare apare tahicardie, hipertensiune arterială, apnee, pierderea conștienței. Repetarea crizelor în timpul stării de rău duce uneori la scurtarea pînă la dispariție a fazei clonice. În asemenea cazuri, aspectul este asemănător cu cel din starea de rău al formei tonice din epilepsia generalizată. Electroencefalograma arată clasicul patern al crizei izolate de *grand mal,* descris în capitolul : Investigații paraclinice în epilepsie.

Singurul fapt deosebit care merită a fi menționat este că debutul descărcării este bilateral sincron și simetric în aproximativ 45% din cazuri, în celelalte cazuri descărcările fiind focalizate. La sfîrșitul perioadei ictale, lipsește în 46% din cazuri liniștea electrică corespunzînd inhibiției postictale caracteristică crizelor de *grand mal.*

Simptomatologia interictală este caracterizată printr-o comă de diferite grade, căreia îi sînt asociate tulburări vegetative mai pregnante în comele profunde. Hipertermia nu este constantă : febra mare este destul de rar întîlnită, mai obișnuit apare o ușoară creștere a temperaturii. Tahicardia este frecvent întîlnită, uneori în final apărînd tulburări de ritm. Polipneea interictală, care apare compensator după perioada de apnee din timpul crizei, alternează cu scurte perioade de apnee, avînd aspectul unei respirații Cheyne-Stokes. Tensiunea arterială, de obicei stabilă, poate oscila fie spre valori mari, fie spre un colaps final, care apare îndeosebi în starea de rău prelungit. De asemenea, poate apărea o midriază bilaterală și abolirea reflexului pupilar și corneean. Din cauza hipersecreției salivare ce apare în această perioadă mai abundent decît în oricare alt tip de formă, apar frecvent obstrucții bronșice.

În 25% din cazuri, interictal pot apărea hemiplegii cu caracter recesiv după ieșirea din starea de rău, sau prezența numai a semnului Babinski unilateral în 2/3 din cazuri și bilateral în 1/3 din cazuri.

Etiologia stării de rău epileptic generalizată nu a putut fi determinată în 12% din cazuri, ea survenind la subiecți care nu au mai avut crize convulsive și nici o cauză aparentă să facă convulsii.

Dintre factorii precipitanți cunoscuți care pot produce starea de rău epileptic, traumatismele craniene sînt cele mai frecvent întîlnite (în 39%

Scanned with OKEN Scanner

din cazuri), factorul vascular în 12% din cazuri, infecții și alte cauze (de ex. tratamentul penicilinic) în 17% din cazuri.

Electroencefalografia fazei interictale variază în funcție de forma epilepsiei care a generat statusul epileptic. Totuși se pot descrie două caractere fundamentale ale aspectului electroencefalografic.

Primul este dat de lipsa unei activități electrice focalizate, cu toate că în 70% din stările de rău epileptic generalizarea este secundară și că electroencefalografic în 55% din cazuri a putut fi pus în evidență la debutul stării de rău un focar electric. Cel de al doilea caracter este dat de apariția unui ritm de fond lent sincron care uneori poate fi înlocuit cu activitatea fiziologică. Înregistrările electroencefalografice dinaintea crizei sau cele care surprind debutul stării de rău epileptic sînt singurele modalități de diagnostic în numeroasele cazuri cu crize frontale sau temporale, care încep cu pierderea conștienței dar fără o simptomatologie motorie localizată (fig. 104).

Starea de rău epileptic generalizată tonică este frecvent întîlnită la copiii și adolescenții care au o epilepsie cronică cu modificări psihice importante. Această stare se manifestă clinic prin crize exclusiv tonice, care survin de 4—20 de ori pe oră, devenind din ce în ce mai dese, pînă ce nu mai pot fi apreciate decît electroencefalografic ; fenomenele vegetative pot duce la moarte prin asfixie și colaps (Gastaut, 1967). Această formă de stare de rău este mult mai rară decît cea tonico-clonică și este bine caracterizată electroencefalografic printr-o activitate lentă de vîrf-undă 1—2 c/s sincronă (fig. 105).

Starea de rău epileptic clonică este de obicei găsită la copilul mic în cadrul unei convulsii febrile prelungite, prognosticul ei imediat fiind benign.

Starea de rău epileptic mioclonic se manifestă clinic prin clonii generalizate ritmice, care sînt fie continue, fie în serii care durează de la cîteva ore pînă la 4 zile, de obicei fără pierdere de conștiență. Poate apărea în dysinergia cerebellaris mioclonică Ramsay Hunt (Roger, 1968), boala Lafora, sau în dismetabolii și în encefalopatii anoxice (Gaches, 1971). Gradul de pierdere al conștienței și electroencefalograma variază în funcție de cauza etiologică ce a produs starea de rău.

Stările de rău generalizate neconvulsive, cunoscute și sub denumirea de stări de *petit mal* confuzional sau stări de absențe, se manifestă clinic sub aspectul unei obnubilări ușoare (încetinind ideația sau modul de exprimare), sau marcată (stare confuzională), sau profunde (somnolență și cîteodată letargie) persistînd ore, zile, uneori și săptămîni. În această perioadă pot surveni cîteva crize tonico-clonice intercurente sau cîteva clonii ritmice sporadice. Starea *petit mal* poate apărea la orice vîrstă la bolnavii cu epilepsie generalizată cu absențe, dar și la bolnavii care nu au avut absențe. Uneori poate fi chiar prima manifestare a unei epilepsii. Electroencefalografic, caracteristică este activitatea sincronă de vîrf-undă 3 c/s (fig. 106).

Stările de rău epileptic unilaterale, frecvente la copilul mic apar în special ca o stare de rău epileptic hemiclonică ce persistă ore sau chiar zile în șir fără întrerupere și care este caracterizată prin secuse anarhice unilaterale cu variații continue de amplitudine, frecvență și topografie.

Uneori starea de rău hemiclonică poate duce la instalarea unei hemiplegii definitive — HH — hemiconvulsie-hemiplegie. Alteori, această hemiplegie poate rămîne asociată la o epilepsie cronică conturînd sindromul

Scanned with OKEN Scanner

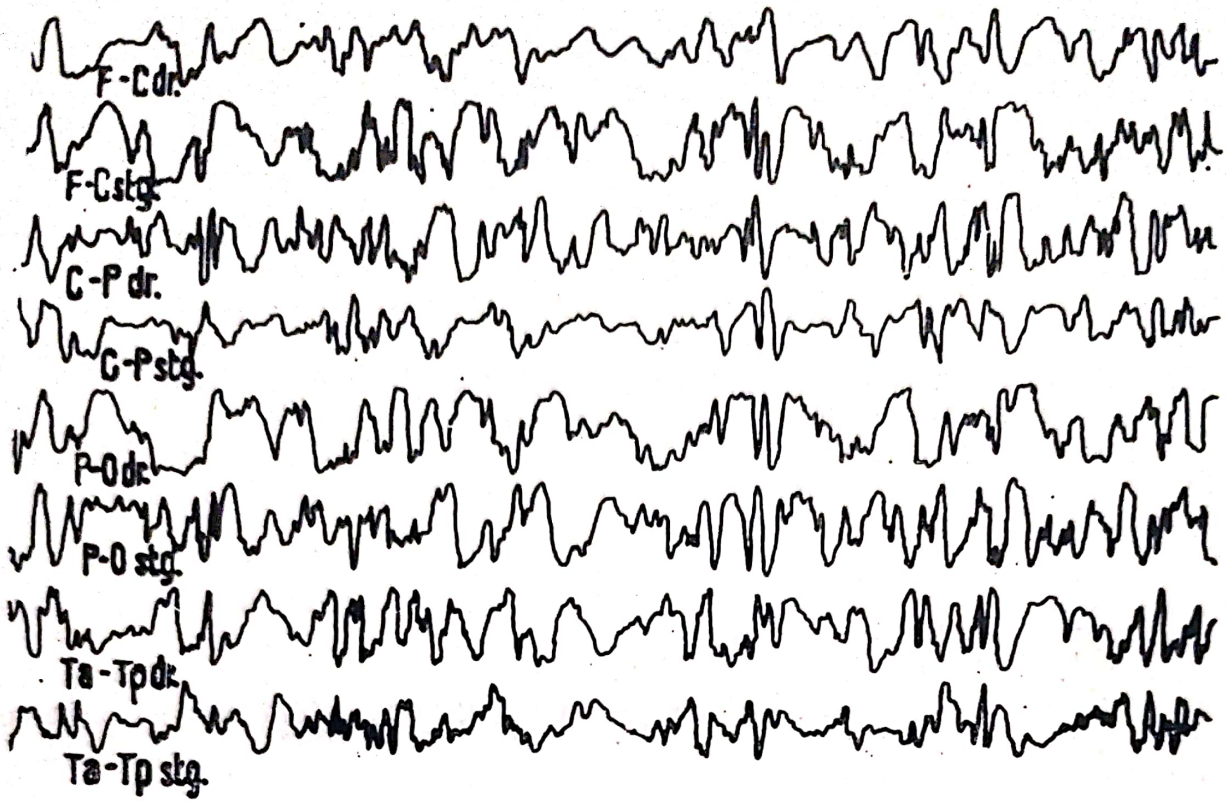

Fig. 104. — Stare de rău epileptic generalizat : traseu electroencefalografic supravoltat format din unde lente, alternînd cu complexe vîrf-undă şi polivîrf-undă.

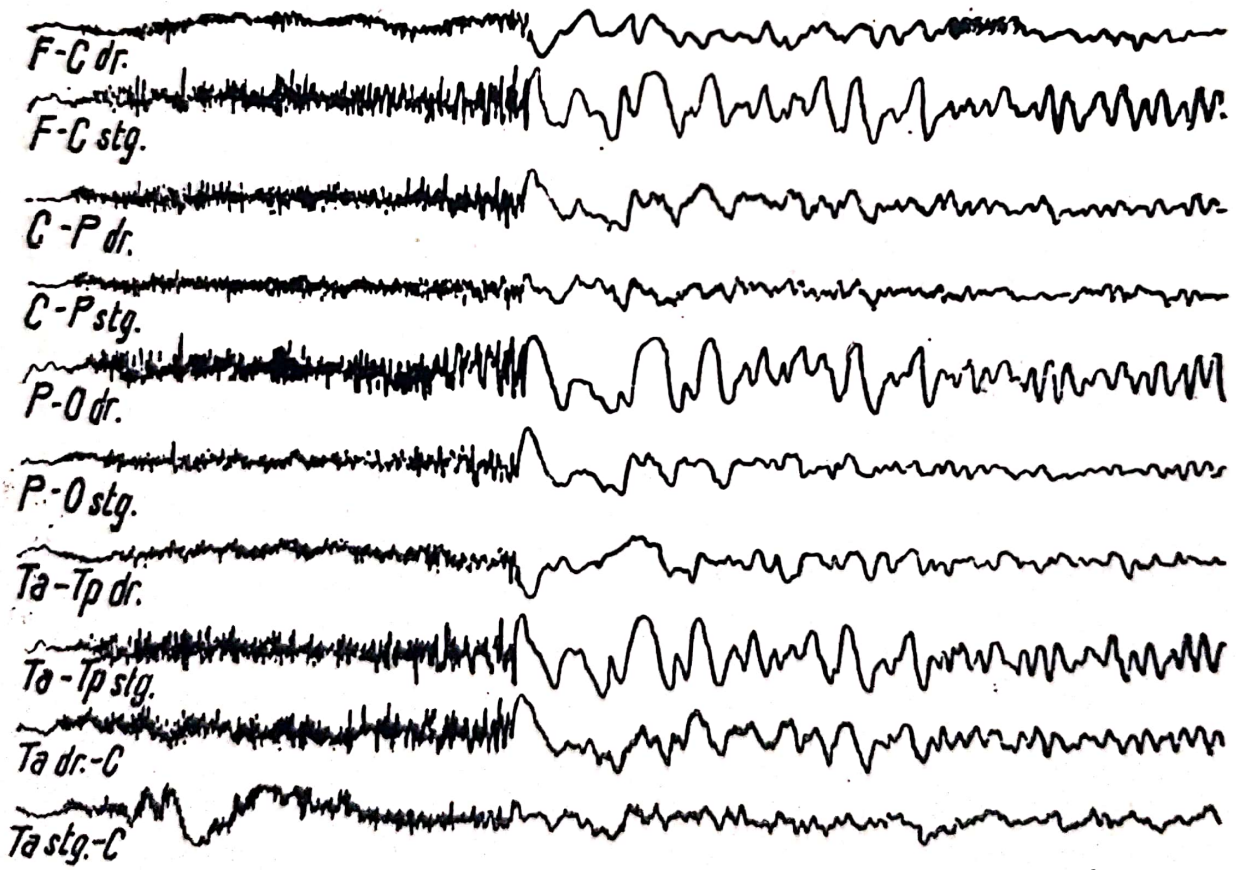

Fig. 105. — Stare de rău tonic generalizat : se observă ritmul „de recrutare" epileptic de lungă durată ; între crize se notează alterarea profundă a traseului electroencefalografic.

Scanned with OKEN Scanner

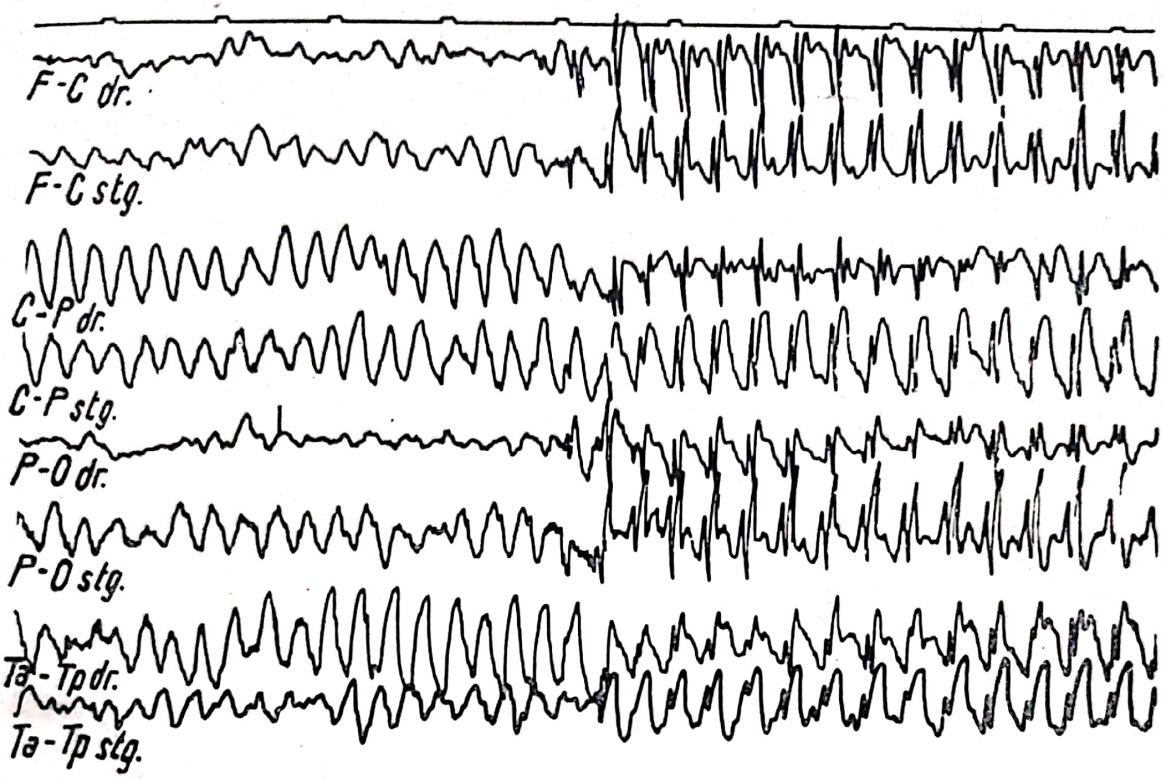

Fig. 106. — Status *petit mal*: descărcări prelungite de complexe vîrf-undă de 3 c/sec. care alternează cu perioade de traseu lent profund dezorganizat.

hemiconvulsie-hemiplegie-epilepsie parțială sechelară — HHE (Gastaut, 1967). Electroencefalografic apar modificări focalizate cu asimetrie marcată interemisferică.

Stările de rău parțiale sînt particulare adultului, fiind urmarea repetării mai mult sau mai puțin frecvente a oricăreia dintre formele de rău parțial. După Gastaut (1967), cele mai frecvente sînt:

– stările de rău somatomotor cu, mai frecvent, două aspecte: starea de rău jacksonian secundară unei leziuni corticale rolandice acute, constituită prin repetarea crizelor jacksoniene la scurt interval, sau în cadrul unei boli acute, care are tendință spre generalizare, și starea de rău jacksonian secundară unei epilepsii cronice cu o leziune rolandică corticală veche și care nu are tendință la generalizare. Această a doua formă este caracterizată de epilepsia parțială continuă Kojevnikov, manifestată clinic prin mișcări clonice repetate. Bancaud (1970), prin argumente electroencefalografice, susține topografia rolandică a leziunii în cazurile de epilepsie parțială continuă.

Stările de rău psihomotorii, care sînt urmarea unor crize succesive ale lobului temporal, se manifestă clinic atît în timpul crizei, cît și în intervalul dintre crize printr-o stare confuzională cu automatisme. Uneori, în asemenea stări se produc automatisme ambulatorii, care trebuie diferențiate de cele ce acompaniază o criză unică psihomotorie.

În concluzie, se poate spune că, indiferent de forma clinică de epilepsie care a generat o stare de rău epileptic, aceasta poate produce după încetarea

Scanned with OKEN Scanner

ei creșterea incidenței epilepsiei, a apariției semnelor neurologice și a tulburărilor psihice.

De asemenea, procentul crescut de cazuri cu evoluție fatală (în epilepsie generalizată 37%) atrage atenția asupra dramatismului acestei afecțiuni. În mai mult de jumătate din cazuri există un substrat lezional care produce starea de rău epileptic (tumoral, vascular, infecțios). Oxbury și Whitty (1971) au arătat că trebuie în primul rînd să se îndepărteze această cauză. Starea de rău epileptic este o mare urgență; primul lucru care trebuie făcut este de a o opri cît mai devreme și repede posibil printr-un tratament adecvat, cauza care a generat-o fiind înlăturată într-un interval cît mai scurt posibil de la oprirea crizelor.

CONVULSIILE FEBRILE

Convulsiile febrile sînt caracterizate prin apariția unor accese convulsive generalizate, determinate de o triadă de factori: febră, vîrstă tînără, susceptibilitate convulsivantă. Interrelația acestor factori a fost descrisă explicit de Hipocrat: „Convulsiile apar la copii cu febră acută . . . mai frecvent pînă la 6—7 ani".

F e b r a, de natură extracerebrală, constituie simptomul declanșator și este nespecifică unor boli anumite, prezentînd două trăsături: o ascensiune rapidă și o temperatură cutanată peste 39°C (Herlitz, 1941); diferența bruscă de temperatură care este mai frecvent decît durata, cauza apariției accesului convulsiv (Lennox, Buchtal, 1973). Aceasta face ca debutul accesului convulsiv să fie imprevizibil, precedînd de cele mai multe ori instalarea bolii propriu-zise. Cu toate că febra este de obicei urmarea unei simple infecții extracerebrale, trebuie totuși avută în vedere posibilitatea instalării unei meningite la un copil ce prezintă un acces convulsiv febril.

Relația febră-convulsie poate fi explicată prin creșterea bruscă a consumului de oxigen din timpul ascensiunii febrile rapide. Aceasta ar duce la depășirea resurselor metabolismului oxidativ cerebral, adaptarea la accelerarea proceselor metabolice din timpul creșterii temperaturii fiind mai greu compensată decît cea din timpul unei febre cu ascensiune lentă. Odată declanșată, convulsia prin ea însăși devine un mare consumator de oxigen, efectul fiind cumulativ cu cel al febrei. În acest fel poate fi înțeles efectul nociv al unui acces convulsiv prelungit asupra creierului.

V î r s t a medie de apariție a convulsiilor febrile este între 6 luni și $3^1/_2$ ani.

Taylor și Ounsted (1971) au arătat că declinul incidenței convulsiilor febrile la băieți este treptat în primii 4 ani, pe cînd la fete descreșterea este bruscă, maximul de incidență fiind în anul al doilea de viață. Fetele fac convulsii febrile pe o perioadă mai scurtă decît băieții, dar proporția de crize în primele 18 luni este mult mai mare, perioadă cînd creierul este mai vulnerabil și deci sechelele sînt mai grave. Vîrsta cronologică și durata primului atac convulsiv este aproape revelatoare asupra celor ce vor urma.

S u s c e p t i b i l i t a t e a i n d i v i d u a l ă în criza convulsivă febrilă este mult discutată, ea fiind esența problemei dacă acest sindrom poate fi încadrat sau nu în grupul mare al epilepsiilor. Convulsia febrilă este urmarea unei coincidențe între febra crescută determinat în parte de imaturitatea creierului și în parte de factori ereditari. Lennox, Buchtal (1971),

Scanned with OKEN Scanner

discutînd convulsiile febrile la gemeni monozigoți (identici), susține că incidența convulsiilor la rudele acestor gemeni demonstrează că susceptibilitatea la convulsiile febrile este transmisă printr-o singură genă dominantă cu penetrație incompletă.

Susceptibilitatea la convulsii este în relație și cu starea de veghe-somn, în aproape 70% din cazuri apariția crizelor fiind legată de starea de somn. În 50% din cazuri copiii fac convulsii febrile în timpul somnului propriu-zis și în 20% în momentul trezirii sau somnului superficial.

Relația convulsie febrilă-epilepsie nu poate fi înțeleasă dacă cei doi factori care acționează asupra pragului de excitabilitate a neuronilor, imaturitatea creierului și penetrația genetică, nu sînt priviți în dinamică. Raportul între ei este modificat odată cu creșterea vîrstei și implicit a maturării creierului, convulsia febrilă benignă rămînînd un accident datorat coincidenței mai multor factori care dispar treptat, în timp. Factorul genetic este deosebit de important; pragul de excitabilitate rămîne scăzut și convulsia febrilă se poate transforma ulterior în epilepsie.

O altă modalitate de transformare a convulsiei febrile în epilepsie este apariția unei leziuni cerebrale permanente în timpul unei convulsii prelungite la un copil inițial sănătos.

Convulsia prelungită poate duce la leziuni importante ale lobului temporal, ca urmare a hipoxiei asociate cu retenție de bioxid de carbon și a modificărilor metabolice și circulatorii ale creierului. Taylor și Ounsted (1971) consideră hipoxia și celelalte modificări din timpul convulsiei febrile prelungite cauza morții neuronilor vulnerabili din ariile hipocampului. De obicei leziunile lobului temporal sînt unilaterale, fapt explicat prin diferența de maturare între cele două emisfere. Convulsiile lezează cu predilecție acele teritorii care achiziționează ordinele învățate (Ounsted, 1972). În primii doi ani în emisferul nedominant sînt învățate modalitățile de deplasare și activitate vizuo-spațială, iar după vîrsta de doi ani odată cu învățarea limbajului domină activitatea emisferului major.

Scleroza care urmează leziunii creierului în timpul convulsiei febrile prelungite în unele structuri temporale este foarte epileptogenă, ea fiind considerată cauza apariției de mai tîrziu a epilepsiei lobului temporal în cel puțin 50% din cazurile acestei forme de epilepsie.

În afară de leziuni ale lobilor temporali, și alte arii ale creierului pot fi lezate permanent prin convulsii febrile prelungite. Aceste cazuri vor prezenta leziuni cerebrale cronice și ulterior vor dezvolta tulburări de comportament, sindroame hiperkinetice și greutăți de învățare.

Riscul producerii unei epilepsii după un interval de cîțiva ani de la o convulsie febrilă este de aproximativ 1 la 20, depinzînd în mare măsură de gravitatea convulsiei febrile sau numărul atacurilor recurente.

După primul atac, care este de cele mai multe ori și cel mai sever, riscul de recurență al convulsiilor febrile este de 25—50% la copiii sub vîrsta de 3 ani.

În diferențierea unei convulsii febrile benigne de o convulsie febrilă ce poate dezvolta ulterior o epilepsie, putem lua în considerare următoarele criterii:

Criterii de benignitate:

1. Vîrsta între 13 luni și 3 ani
2. Asocierea crizei cu febră peste 39°C

Scanned with OKEN Scanner

3. Durata crizei sub 5′
4. Simetria crizei
5. Aspectul normal al examenului neurologic și eeg, după criză.

Criterii indicînd o posibilă evoluție ulterioară către epilepsie:

1. Criză asimetrică sau parțială cu sau fără paralizie postcritică
2. Prima criză la o vîrstă mai mică de 13 luni sau după 3 ani.
3. Durata crizei peste 5′.
4. Prezența deficitelor neurologice înainte, în timpul sau după crize.
5. Persistența anomaliilor eeg.
6. Crize iterative în cadrul unor afecțiuni febrile virale.
7. Asocierea crizei cu febră sub 39°C.

Problema prevenirii crizelor convulsive febrile sau a diminuării severității lor rămîne deschisă.

În cazul unei convulsii febrile benigne, utilitatea instituirii unui tratament anticomițial este nulă.

În cazul convulsiilor prelungite terapia de urgență este diazepamul intravenos sau intramuscular în doză de 0,1—0,5 mg/kilocorp, în funcție de vîrstă și de alți factori (Gordon, 1966).

Dacă controlul crizei nu este rapid și eficient, doza se repetă la interval de 15′, medicul nu trebuie să părăsească copilul pînă nu s-a asigurat de terminarea crizei. În afara medicației anticonvulsivante, este important să se intervină cu antipiretice, de preferință aspirină, și împachetări umede.

Odată stabilite criteriile de evoluție severă, se instituie un tratament cu fenobarbital de lungă durată; fenobarbitalul se va administra în aceste cazuri neîntrerupt 5 ani de la prima criză și uneori pînă la pubertate. Criteriu de orientare rămîne însă individualitatea cazului, recurența crizelor și normalizarea eeg.

Administrarea fenobarbitalului în doze de 6—8 mg/kilocorp/zi timp de 48 de ore, urmată de doză de 3—4 mg/kilocorp în două prize pe zi produce o reducere în incidența și severitatea recurenței convulsiilor febrile.

TULBURĂRI PSIHICE ÎN EPILEPSIE *

AL. ȘERBĂNESCU

Modificările psihice în epilepsie cuprind atît tulburările de conștiență în raport direct cu crizele comițiale avînd un caracter net paroxistic (H. Ey., 1967) cît și manifestările temporale intercritice și tulburările psihice permanente însoțite de modificări de caracter, intelect și personalitate.

Astfel Michaux (1965) abordînd, dintr-o perspectivă psihiatrică, marea varietate fenomenologică a epilepsiei, împarte manifestările epileptice în:

— manifestăti epileptice cu caracter net critic,
— manifestări temporale intercritice și
— tulburări permanente interesînd, în principal, intelectul și personalitatea. Dintre tulburările psihice legate de criza epileptică, cele precritice — atunci cînd există — preced manifestările clinice ale crizei, ele fiind de fapt un prodrom al acesteia. Uneori ele pot deveni chiar un factor preci-

* Redactat în colab. cu dr. **Bogdana Tudorache**

Scanned with OKEN Scanner

pitant al crizei epileptice. Această stare prodromală se diferențiază de aură prin faptul că nu are o corelare patogenică clară cu focarul epileptogen. Clinic se manifestă sub diferite aspecte : indispoziție, irascibilitate, neliniște sau apatie, clonii musculare, cefalee, senzații neplăcute la nivelul mucoasei bucale, palpitații. Variate ca formă de manifestare ele păstrează, de regulă, același caracter pentru un anume bolnav.

Manifestările epileptice cu caracter net paroxistic cu debut brusc, durată scurtă, dispariție spontană și tendință la repetare sînt însoțite de o alterare de intensitate diferită a lucidității conștienței. Astfel, în crizele generalizate apare o pierdere totală a conștienței care, în crizele majore este de mai lungă durată și cu o revenire postcritică ce trece treptat printr-o stare confuzională, apoi de obnubilare și se remite într-o perioadă de timp de la cîteva minute pînă la cîteva ore. În *petit mal* suspendarea conștienței este bruscă, de scurtă durată—maximum 10 secunde — fără cea mai mică stare confuzională postcritică, copilul reluînd firul gîndirii de acolo de unde l-a părăsit la începutul crizei și avînd amnezia totală a crizei. În epilepsia lobului temporal pot apărea, de asemenea, întreruperi ale stării de conștiență — „pseudoabsențe" —, dar ele sînt de mai lungă durată decît cele din *petit mal*. Dacă nivelul de activitate corticală este ceva mai ridicat, în timpul acestor pseudoabsențe pot apărea mișcări automate elementare de jucare a mîinilor, scărpinat, plescăit sau mai complexe : de deschidere sau închidere a nasturilor, dezbrăcare etc. Uneori apare o criză procursivă, în timpul căreia epilepticul se deplasează automat pe distanțe mai mici sau mai mari respectînd în unele cazuri, regulile de conduită. De cele mai multe ori însă activitățile complexe executate în timpul pseudoabsențelor îmbracă un aspect haotic.

Din categoria crizelor epileptice parțiale descrierea diferitelor modificări psihice caracteristice crizelor psihomotorii și psihosenzoriale este tratată în cadrul manifestărilor clinice ale epilepsiei.

Tot în aceeași categorie sînt cuprinse paroxismele psihice epileptice caracterizate printr-un tablou clinic cu manifestări dominante în sfera afectivă, a gîndirii sau a memoriei.

În cadrul tulburărilor afective pacientul poate fi cuprins brusc de senzația de liniște, bucurie nemotivată sau, mai frecvent, de stări negative ca anxietate, teamă, panică, groază care, pe fundalul unei conștiențe alterate (uneori cu fenomene de depersonalizare și derealizare), pot determina declanșarea unor reacții de apărare, agresiune sau autoagresiune.

Tulburările de gîndire, cel mai des întîlnite, constau în senzația de întrerupere a gîndirii sau din contra de accelerare a ei (amintind mentismul) precum și în cea de gîndire impusă, așa-numitul „forced thinking" descris de Penfield.

Modificările mnezice patologice se caracterizează prin apariția bruscă a unor amintiri ce se derulează rapid, incoercibil sau sub formă de imagini panoramice, uneori trăite la modul ecmnezic. Alteori pacientul consideră necunoscutul drept cunoscut sau, din contra, situațiile cunoscute, văzute sau auzite cîndva îi dau sentimentul de străin, ireal, straniu. Crizele pot căpăta aspectul unor acte motorii sau acțiuni impulsive cu caracter mnezic : gesturi și acțiuni de scurtă durată obsesive, stereotipe, intempestive și nemotivate, în cursul cărora pacientul este lucid, amintirea lor fiind fidel păstrată.

Scanned with OKEN Scanner

Manifestările temporale intercritice întîlnite cu o frecvență de 5—10% la epileptici (B. Michaux, 1965) reprezintă o categorie specială de tulburări psihice caracterizate prin : debut brusc, dispariție spontană, durată mai lungă (zile, săptămîni) și o evidentă tendință la repetare. Ele pot urma unor manifestări paroxistice sau le pot precede. Frecvent însă între tulburările psihice intercritice și accesele comițiale paroxistice se observă un fenomen „de balanță", cuparea medicamentoasă a acceselor paroxistice ducînd la apariția manifestărilor psihice intercritice.

Aceste manifestări, cu o simptomatologie bogată, sînt caracterizate printr-o modificare atît cantitativă (obnubilare) cît și calitativă a conștienței, cuprinzînd, în etapele ei succesive de destructurare, diverse tipuri de confuzie mentală.

Obnubilarea se caracterizează printr-o stare în care bolnavul este somnolent, înțelege greu, nu vorbește spontan, trebuie chestionat de cîteva ori pînă se obține un răspuns scurt și de multe ori inadecvat, are tulburări de vorbire și memorie. În cazurile de obnubilare, bolnavul este doar obtuz, lent în mișcări și ideație, avînd tulburări mnezice postcritice mai superficiale, tardive și fragmentare.

În cadrul modificărilor calitative ale conștienței cuprinzînd toată gama stărilor confuzo-anxioase, confuzo-onirice confuzo-stuporoase sau confuzo-maniacale, tulburările de percepție bogate pot antrena fie stări cu aspect oniric și tonalitate anxioasă, fie stări de agitație extremă cu interpretări delirante polimorfe și labile ale ambianței și tendință particulară la acte de violență. Aceste episoade de o intensitate sălbatică și dramatică deosebită realizează «atît destructurarea conștienței sub influența procesului epileptic cît și reorganizarea lirică sau metafizică a conștienței crepusculare sub formă fantastică și fantasmatică, în care se proiectează „complexele" inconștiente, adică pasiunile omenești cele mai profunde» (H. Ey, 1973).

Din categoria modificărilor intercritice cu alterare exclusivă a conștienței, stările crepusculare (furor epilepticus) se caracterizează printr-o tulburare calitativă de tip particular a conștienței însoțită de un comportament constituit din acte și acțiuni automate lipsite de critică. Îngustarea cîmpului conștienței permite un contrast parțial cu ambianța, o activitate relativ coordonată, dar străină personalității. Se observă o obtuzie mentală (percepțiile, ideația, reacțiile sînt lente, evazive, incoerente), dispoziția înclină frecvent către tristețe, neliniște, anxietate. Imposibilitatea perceperii corecte a ambianței, anxietatea, tulburările de percepție, ideile delirante și afectele puternice fac uneori ca, în stările crepusculare, bolnavii să fie foarte periculoși, putînd comite acte sociale cu aspect medico-legal (omucideri, sinucideri, incendieri etc.). Caracterul epileptic al acestor stări se recunoaște clinic prin debutul brusc, durata relativ scurtă (ore, zile), sfîrșitul fie brusc, fie treptat și amnezia lacunară consecutivă. Dezagregarea crepusculară a stării de conștiență și complexitatea clinică pot varia de la caz la caz, de la o criză la alta și chiar în cadrul aceluiași acces, determinînd diferite variante clinice. Dintre acestea automatismul ambulator epileptic reprezintă o stare crepusculară în care lipsesc tulburările de percepție și cele afective. Bolnavul poate executa activități de rutină, poate călători (fuga epileptică), comportîndu-se aparent normal. Observația mai atentă

Scanned with OKEN Scanner

scoate însă în evidență aspectul neglijent, gîndirea vîscoasă, dezlînată, lentoarea în mișcări, comportamentul neconcordant.

Stările delirante și halucinatorii sînt modificări de conștiență de tip crepuscular, în care tulburările de percepție și ideile delirante domină tabloul clinic. Halucinațiile obișnuit vizuale și auditive pot reprezenta scene macabre, terifiante, intens colorate; ele pot căpăta o semnificație majoră ducînd la o interpretare delirantă a ambianței. Ideile delirante de persecuție, prejudiciu, revendicare și mai ales cu tematică religioasă însoțite de anxietate pot determina o marcată agitație psiho-motorie urmată de comportamente bizare și insolite sau dramatice și violente.

Tot în cadrul manifestărilor intercritice pot fi descrise frecvent o serie de tulburări de comportament și dispoziție. Pacientul este cuprins brusc de o stare de neliniște și tensiune, devine irascibil, impulsiv, interpretativ, capabil de reacții violente pentru motive minore. Mai rar dispoziția este euforică, dar instabilă cu acte agresive slab motivate și o stare de disconfort psihic cu aspect disforic. Aceste modificări stereotipe și cu durată relativ scurtă determinînd reacții și atitudini neadecvate din partea anturajului pot crea un handicap serios în vederea adaptării pacientului, contribuind la structurarea unor particularități reacționale cu caracter instabil.

Tulburările psihice permanente se întîlnesc după statisticele efectuate la aproximativ 1/3 din cazuri în evoluția epilepsiei (V. Predescu, 1967; S. Milea, 1970).

Dintre tulburările de caracter și personalitate mai frecvente la cazurile spitalizate sau la cele cu o evoluție mai îndelungată, pot fi menționate:

— instabilitatea dispozițională cu oscilații diverse și predominanța stărilor disforice, nemotivate, cu durata mai lungă; rar se descrie buna dispoziție, optimismul;

— iritabilitatea și explozivitatea apărută pe fondul instabilității dispoziționale și susceptibilității cu crize coleroase, argumentate și reacții clastice;

— instabilitatea psihomotorie mai frecventă înaintea vîrstei de 10—12 ani;

— vîscozitatea psiho-afectivă cuprinzînd o lentoare psihomotorie (bradipsihie și bradikinezie) cu lipsa supleții, promptitudinii, agilității psihice și motorii cu tendința la perseverație și monotonie însoțită de o afectivitate lentă, concentrată, condensată, vîscoasă și adezivă („polul adeziv al afectivității" — Minkowska, 1923), greu adaptabilă ambianței;

— aderența neobișnuită față de obiectul comun și rutinier exprimată printr-o tendință exagerată la meticulozitate, minuțiozitate, exactitate și ordine însoțită de o îndelungată perseverență față de anturaj.

Astăzi se vorbește din ce în ce mai puțin despre o personalitate epileptică ca o consecință exclusivă a procesului epileptic. De altfel trăsăturile de caracter constatate la epileptici și descrise mai sus nu sînt specifice și nici decelabile la toți comițialii. Așa-numita „personalitate epileptică" derivă pe de o parte din tulburările primare de cauză organică iar pe de altă parte din tulburările secundare, consecințe ale reacției pacientului la problemele și situațiile ridicate de boală (Bridge, 1949). Astfel tulburările de caracter și personalitate întîlnite la epileptici nu sînt omogene și nici specifice, fiind rezultatul interrelației permanente dintre procesul patologic epileptic, leziunea organică cerebrală, atitudinea celor din jur față de boală

Scanned with OKEN Scanner

și bolnav și în sfîrșit, reacția bolnavului care depinde și de particularitățile personalității sale premorbide.

Pe fondul unor modificări caracteriale evoluția bolii epileptice se poate însoți de un proces de degradare intelectuală, care reprezintă de fapt o consecință a leziunii cronice cerebrale răspunzătoare și de procesul epileptic. Aceste stări demențiale la epileptici se manifestă printr-o deteriorare psihică, cu lentoare ideomotorie marcată, sărăcire a limbajului, de vorbire lentă, săracă, monotonă, tulburări de memorie; critica scade, gîndirea devine vîscoasă, concretă, fără posibilitatea de a deosebi esențialul de neesențial, cu îngustarea sferei intereselor (aspect concentric) și manifestări de egoism și egocentrism.

În legătură cu existența psihozelor cronice la epileptici, rare dar de necontestat (Slater, 1963; Kohler, 1973) este necesar de a se face distincția între noțiunea de psihoze cronice epileptice și cea de psihoze cronice la epileptici. Mnuhin și Frolov (1970) reține trei eventualități:

— psihoze cronice ca formă de manifestări a epilepsiei psihice (mai frecvente în formele focale și mai ales temporale ale epilepsiei), cu aspect clinic de delir cronic sistematizat cu teme predominant religioase, de persecuție, revendicare sau megalomanie;

– psihoze cronice ca rezultat al actualizării unor predispoziții către halucinații și delir, urmare a suferinței epileptice;

– psihoze cronice datorate asocierii dintre epilepsie și schizofrenie sau psihoză maniaco-depresivă.

Aceste considerente clinice au putut fi demonstrate și de o serie de studii psihologice orientate fie spre simpla măsurare psihometrică fie spre o evaluare mai globală a personalității prin teste proiective.

Studiul psihometric a evidențiat existența tuturor nivelelor de eficiență intelectuală precizînd însă variabilitatea performanțelor obținute, de la un subiect la altul și de la o perioadă la alta la același subiect. Ca trăsături proeminente ale activității intelectuale la epileptici au fost descrise perseverarea, bradipsihia, pierderea de viteză, în adaptarea senzorială sau motorie cu tendință la automatism și stagnare, tulburări de limbaj (lentoare, balbims, pelticism) cu sărăcirea vocabularului — caracteristici de altfel comune și altor sindroame psihorganice. Acestea, grupate de Piotrowski (1970) sub numele de „semne organice" în cadrul testului Rorschach, pot constitui un element de diagnostic interesant. Folosind același test proiectiv s-au putut evidenția două tipuri de personalitate la epileptici: tipul „extratensiv" cu o reactivitate emoțională excesivă, tulburări de caracter și risc crescut al tulburărilor mentale și cel „coarctat" cu restrîngere a capacității emoționale și o bună adaptare socială.

În concluzie, tulburările psihice apărute în epilepsie au aspecte deosebit de complexe, unele fiind indirect produse de boală, urmare a unui complex social, altele induse direct de focarul epileptogen și, în fine, altele mai puțin cunoscute, urmare a stării psihice de frustație creată de amnezia crizelor.

INVESTIGAȚII PARACLINICE

I. CINCĂ și AL. ȘERBĂNESCU

Pentru precizarea diagnosticului de epilepsie este necesară efectuarea unor investigații paraclinice, atît în scopul diagnosticului pozitiv cît, mai ales, în diferențierea unei forme idiopatice de una simptomatică. Dintre

Scanned with OKEN Scanner

aceste investigații, electroencefalograma are ponderea cea mai mare, deoarece corelarea electroclinică stă la baza tuturor clasificărilor moderne ale epilepsiilor.

Celelalte investigații sînt făcute ținînd seama de utilitatea și gradul lor de agresivitate biologică : radiografia craniană simplă, pneumoencefalograma fracționată, scintigrama cerebrală, scanografia cerebrală, examenul fundului de ochi, testele biologice (RBW, glicemie, calcemie etc.), teste psihologice și, în cazuri deosebite, arteriografia cerebrală, iar, cînd este cazul, investigații neurochirurgicale : ventriculografia, electrocorticografia și stereoencefalografia.

I. ELECTROENCEFALOGRAMA

Importanța electroencefalogramei (eeg) în înțelegerea mecanismelor bazice ale epilepsiei este discutată în secțiunea de fiziopatologie a acestui capitol ; în această secțiune se va insista numai asupra locului pe care îl are eeg în clinica epilepsiilor.

Este important de a reaminti că asemenea altor metode de investigații paraclinice, eeg are un scop precis, dar o aplicare limitată și că diagnosticul de epilepsie rămîne o afirmație clinică, prezența unei crize epileptice și nu modificarea traseului eeg fiind decisivă pentru diagnostic.

Deși modificările clinice și eeg în epilepsie sînt aspecte diferite ale aceluiași eveniment patologic, corelarea clinico-electrică este uneori greu de făcut, cei doi termeni fiind de valori diferite și cu încă multe necunoscute. Corelarea se face între electroencefalogramă, care reprezintă activitatea electrică corticală globală (a cărei geneză este numai în parte elucidată) și criza epileptică (manifestarea clinică a unei boli cu patogeneză foarte complexă și încă discutată).

Cu toate aceste limite eeg-ul rămîne cea mai utilă și puțin nocivă dintre investigațiile neurologice în epilepsie, ea fiind pentru clinician un ghid spre diagnostic și obiectivînd o stare funcțională paroxistică.

Primul pas spre diagnosticul de epilepsie este repetarea unei crize, dar de cele mai multe ori, medicul o înregistrează din relatările aproximative ale bolnavului și astfel drumul spre diagnosticul pozitiv trece obligatoriu spre înregistrări succesive ale stărilor intercritice.

În epilepsie apare o activitate paroxistică, care modifică aspectul electroencefalogramei atît în domeniul amplitudinii cît și în cel al frecvenței. Din acest motiv Lennox (1951) a denumit epilepsia o disritmie cerebrală paroxistică. Cu toate că electroencefalograma poate fi modificată și în alte condiții patologice decît în epilepsie, în aceasta apar anumite paternuri ale căror variante sînt mai mult sau mai puțin caracteristice, dar al căror set este limitat. Din această cauză clasificarea modernă a epilepsiilor ține seama atît de tipul clinic al crizei cît și de modelul (paternul) eeg.

Relația între focarul eeg și simptomatologia clinică este deseori greu de făcut, morfologic descărcările electrice putîndu-se schimba după un anumit tip. Astfel, paternuri vîrf-undă prost organizate la nou-născut devin mai evidente după cîteva luni de viață. Descărcările tonico-clonice se organizează mai trîziu. Cele clonice între 3—6 luni și cele tonice între 18 luni și 2 ani.

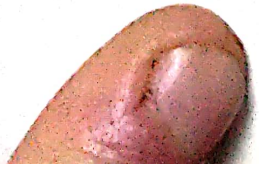

Scanned with OKEN Scanner

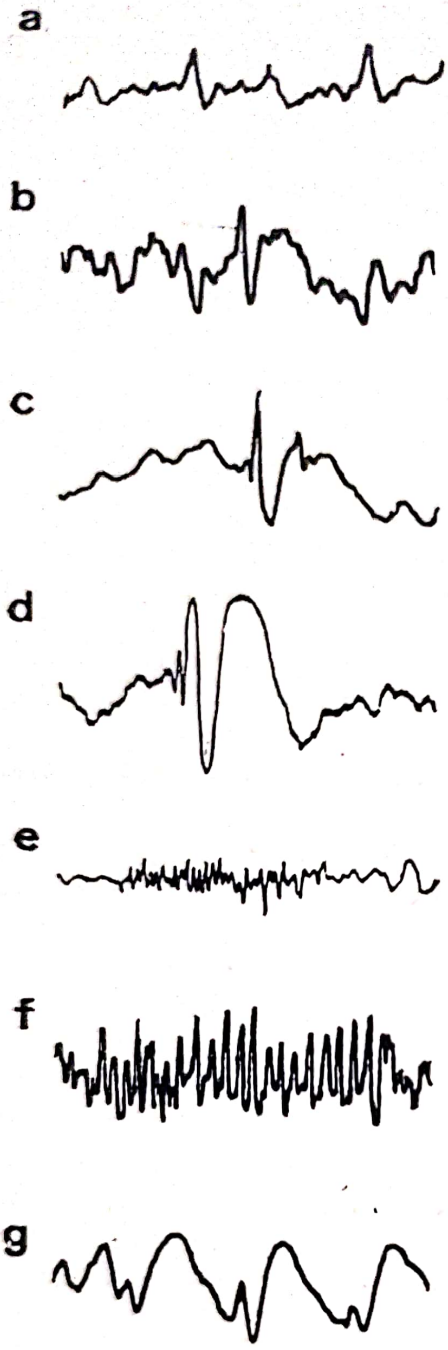

Fig. 107. — Grafoelemente mai des întîlnite în epilepsii.

a — unde ascuțite; *b*, *c*, *d* — complexe vîrf-undă și polivîrf-undă; *e*, *f* — activitate rapidă; *g* — vîrf-undă de 3 c/sec.

Studii recente electroencefalografice au arătat că focarele occipitale sînt mai frecvente la copiii pînă la un an și jumătate, localizarea rolandică la cei între 3—6 ani, iar cea temporală la cei între 5—12 ani.

La copii se pot găsi focare eeg multiple bilaterale și descărcări sincrone. Aceste focare pot rămîne stabile o perioadă de timp, ulterior pot deveni migratorii, generalizate sau chiar pot dispărea complet.

Se estimează că aproximativ 5—10% din persoanele normale prezintă anomalii ale eeg similare cu cele întîlnite în epilepsie, fără a face însă crize clinic.

La persoanele cu un istoric de epilepsie, procentajul modificărilor patologice ale electroencefalogramelor se ridică pînă la 85%, dacă înregistrările sînt făcute timp de 15 minute și cu o metodologie corect aplicată, în care principalii factori sînt: numărul și poziția electrozilor, conectarea lor la sistemul de amplificare (derivații bipolare sau cu un punct de referință comun), gradul de amplificare, filtrare și viteză de înregistrare.

În aproximativ 15% din epilepsii nu s-au putut evidenția în înregistrările standard repetate modificări ale eeg. Apariția unor descărcări de unde ascuțite pe traseul eeg creează prezumția că bolnavul a avut sau ar putea să aibă crize de epilepsie. Lipsa modificărilor eeg nu poate însă exclude posibilitatea unei epilepsii.

Semiologia anomaliilor electroencefalografice în epilepsie este studiată din punct de vedere al interesului practic în două situații deosebite: perioada intercritică, în care de cele mai multe ori examenul clinic nu decelează modificări patologice și perioada critică, corespunzînd înregistrării modificărilor eeg din timpul crizei propriu-zise. Anomaliile eeg pot avea fie un aspect nespecific comun, în toate formele de epilepsie, indiferent de perioada înregistrată fie un caracter mai mult sau mai puțin specific legat de faza și tipul de epilepsie care le generează (fig. 107).

Dintre modificările nespecifice întîlnite mai frecvent, Good și Richey (1972) menționează o corelare demonstrată statistic între creșterea amplitudinii ritmului alfa și prezența crizelor de epilepsie, un traseu hipovoltat îndepărtînd diagnosticul de comițialitate. Dacă această observație este o regulă pentru epilepsia la copil, la adult, uneori, un traseu hipovoltat nemodificat decît prin activare medicamentoasă corespunde unei epilepsii majore cu crize frecvente (disritmia amorfă de mic voltaj — Hill, 1964).

Scanned with OKEN Scanner

În cazurile de epilepsie cu istoric lung al crizelor, apare o încetinire a activității electroencefalografice avînd ca substrat funcțional scăderea mobilității proceselor de excitație și inhibiție, consecință a unei leziuni difuze a creierului. În aceste cazuri, degradării progresive a electroencefalogramei îi corespunde clinic o deteriorare mentală din ce în ce mai accentuată.

Este de reținut observația lui Hess (1975), care atrage atenția asupra modificării iatrogene a traseului prin apariția unei activități rapide indusă de tratamentul cu diazepam, fenobarbital, clonazepam sau o disritmie theta difuză indusă de fenitoină, administrată în doze mari pe o perioadă lungă de timp.

Înregistrările electroencefalografice, care vor ilustra această secțiune, sînt obținute prin derivații bipolare, montajul electrozilor pe scalp a fost făcut după schema 10/20, filtrajul la 50 Hz, viteza de înregistrare 15 mm/sec.

Modele electroencefalografice intercritice. Anomaliile eeg care apar în perioada intercritică tind să aibă un patern similar cu cel din perioada critică. Valoarea deosebită a electroencefalogramei în clinica epilepsiilor este datorată apariției unor grafoelemente paroxistice sub forma unor unde ascuțite de amplitudine mare, izolate sau grupate, urmate uneori de o undă lentă. Ele pot apărea pe o zonă delimitată — focarul epileptogen — sau pot fi generalizate bilateral sincron. Nu întotdeauna însă activitatea intermitent crescută a unui grup de neuroni își găsește expresia în electroencefalogramă, iar alteori această activitate crescută, chiar prezentă, este necaracteristică.

Orice schimbare de potențial din interiorul encefalului, pentru a putea fi înregistrată electroencefalografic trebuie să fie urmarea activității mai mult sau mai puțin sincrone a unui mare număr de neuroni, care să recruteze o suprafață de cortex cerebral de cel puțin 6 cm^2 (Cooper, 1965). Dacă se ia în considerare că focarul epileptogen poate fi uneori profund și că mecanismele implicate în generalizarea procesului epileptogen sînt uneori foarte diferite, se poate înțelege cauza care duce la apariția de electroencefalograme normale sau necaracteristice în fazele intercritice ale unor forme de epilepsie.

Faza intercritică electroencefalografică, așa cum a mai fost amintit, este caracterizată semiologic prin apariția unor unde cu o durată mai mică de 80 ms, numite impropriu „vîrfuri" spre a le diferenția de undele ascuțite, cu o durată ceva mai mare. Atît ca patogeneză, cît și ca semnificație electroencefalografică, nu este justificată această diferențiere, care de altfel, uneori, prin simpla analiză vizuală este foarte greu de făcut. Geneza undelor ascuțite este discutată în secțiunea de fiziopatologie a acestui capitol; amintim numai foarte sumar că undele ascuțite par a fi urmarea modificărilor fazice ale potențialului de membrană, denumite platouri paroxistice de depolarizare (PPD) și că apariția lor este cvasisincronă în neuronii din focar. În momentul în care platoul potențialului de membrană atinge nivelul critic, neuronul începe să descarce. Dacă numărul neuronilor care descarcă este suficient de mare, va apărea vîrful pe traseul eeg. Voltajul și frecvența mare a vîrfurilor indică, în general, electroencefalografistului imediata vecinătate a focarului epileptogen. Cu cît vîrfurile se depărtează de focarul de origine, apare o depresie cronologică, cu o scădere în amplitudine de unde și denumirea lor de „vîrfuri călătoare". Ele sînt urmarea extinderii sau propagării focarului epileptogen. Vîrfului îi poate

Scanned with OKEN Scanner

urma una sau mai multe unde lente de voltaj mare, considerate ca expresie a procesului de inhibiție ce urmează fazei de descărcare neuronală generatoare a vîrfului. Vîrfurile pot fi uneori polifazice și dacă faza negativă este cea mai amplă, ea poate indica o leziune severă a cortexului (Hess, 1974). După Gloor (1977) există următoarele criterii de diferențiere ale vîrfului epileptiform față de cel benign :

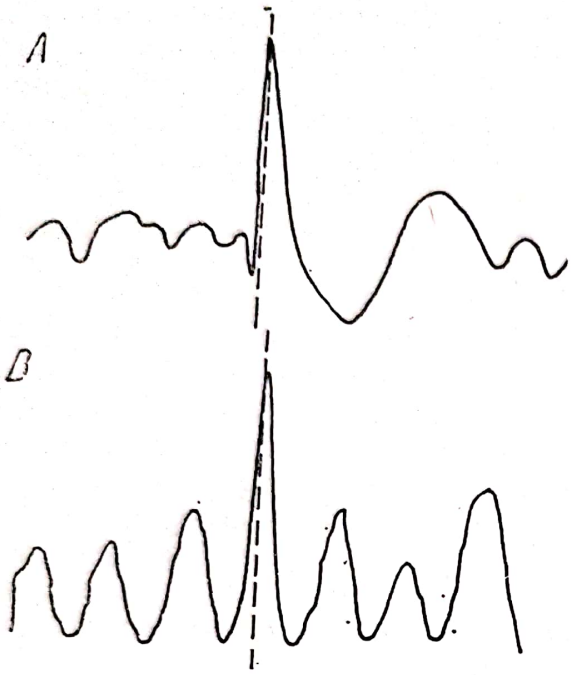

Fig. 108. — Reprezentare schematică a undei ascuțite sau a vîrfului cu caracter epileptiform *(A)* sau neepileptiform *(B)* (după *Gloor*, 1977).

1. spre deosebire de vîrful benign care este simetric, cel epileptiform are o pantă ascuțită, ascendentă, abruptă urmată de o coborîre lentă (fig. 108) ;

2. vîrful epileptiform este deseori urmat de o undă lentă ;

3. vîrful epileptiform este bi- sau trifazic, pe cînd cel benign este monofazic ;

4. vîrful epileptiform are o durată diferită față de activitatea de fond, fie mai lungă, fie mai scurtă, pe cînd cel benign are aproximativ aceeași durată ;

5. activitatea de fond care înconjură vîrful și unda epileptiformă este perturbată de prezența unor unde lente. Vîrful benign este înconjurat de o activitate de fond normală.

În unele cazuri, focarul de vîrfuri se însoțește de o activitate lentă și polimorfă, această asociere fiind considerată sugestivă pentru o tumoare cerebrală. Lipsa ritmului alfa, în regiunea focarului este un semn de reținut ; reducerea ritmului central sau precentral ar fi un semn prețios, dar greu de pus în evidență.

Prezența mai multor focare epileptogene, mai des întîlnite la copii, a fost explicată prin leziuni multiple infecțioase, toxice sau degenerative ale creierului. La adulți, Bancaud (1969) consideră anoxia din timpul unor crize repetate ca cele din status epilepticus, ca fiind cauza cea mai frecventă a producerii focarelor multiple.

Focarul în oglindă (Hughes, 1961) este mai des întîlnit în epilepsia temporală cu evoluție lungă, localizarea temporală a acestuia este în procent de 50% față de alte regiuni ale cortexului și cu o predominanță a focarului de origine în emisferul stîng (Hughes, 1966). Proiectarea focarului este mai facilă din emisferul stîng spre cel drept (Takahashi, 1965), aceasta fiind însă numai o constatare statistică fără încă o explicație fiziopatologică.

Din paternurile generalizate sînt de reținut descărcările bilaterale sincrone. Paternul mai caracteristic fiind vîrf-unda 3 c/s dispersat pe toată convexitatea cu voltajul maxim în regiunea parasagitală sau la copii în regiunea occipitală. Morfologia complexului vîrf-undă poate varia în funcție de topografia corticală, apărînd asimetrii importante ale vîrfurilor, în funcție de zona corticală analizată, sau chiar în cursul aceleiași descărcări cînd, spre sfîrșitul ei, îi scade amplitudinea și frecvența.

Gloor (1968) considera geneza acestor unde ca fiind de cele mai multe ori corticală cu generalizare secundară, prin intermediul substanței reticulate.

În ceea ce privește durata descărcărilor, bilateral sincrone de vîrf-undă din perioada intercritică, Dalby (1969) îi acordă valoare în diferențierea electroencefalografică a unor forme de epilepsie. Descărcările foarte scurte sînt corelate clinic cu epilepsia generalizată, cele de cîteva secunde cu absența din *petit mal* iar cele de lungă durată cu epilepsia psihomotorie. Descărcările eeg din *petit mal* sînt de durată de 2 pînă la cîteva secunde, iar cînd salva de vîrf-undă de 3 c/s depășește 5 secunde, clinic apare absența.

Modelul electrografic al crizei majore și corelarea electroclinică a diferitelor forme de epilepsie sînt descrise în capitolul care tratează manifestările clinice ale epilepsiilor. În practica curentă, în mod obișnuit nu se înregistrează o criză epileptică; chiar și atunci cînd se recurge la activările de rutină, hiperpnee și stimulare luminoasă intermitentă, declanșarea unei crize este rară. O putem provoca prin activările medicamentoase sau o putem surprinde în timpul înregistrărilor de somn. Provocarea unei crize epileptice nu trebuie niciodată făcută dacă celelalte mijloace de diagnostic nu au fost epuizate și dacă nu este în interesul bolnavului.

METODELE DE ACTIVARE

Prin metodele de activare se încearcă evidențierea unei anomalii electroencefalografice, care nu a apărut pe traseul intercritic spontan și pe care clinicianul o solicită în scopul confirmării diagnosticului de epilepsie.

Uneori, înregistrări spontane de lungă durată, 4—5 ore, și repetate în timp, reușesc să pună în evidență anomalia electroencefalografică intercritică. În cazurile în care înregistrarea spontană a fost neconcludentă, activarea rămîne singurul mijloc pentru a pune rapid creierul în condiții favorabile apariției de semne electrice cu interes pentru clinician.

Metodele de activare a electroencefalogramei au fost împărțite în funcție de gradul de agresivitate biologică în fiziologice și farmacologice. Dintre cele fiziologice, hiperpneea și stimularea luminoasă intermitentă (SLI) au intrat de mult în rutina electroencefalografică. În ceea ce privește înregistrările de somn nocturn, cu toată eficiența pe care o au în activarea fenomenelor epileptogene, rămîn o investigație specială, fiind deosebit de laborioasă (fig. 109).

Activările farmacologice necesită mult discernămînt în folosire atît prin gradul lor mare de agresivitate biologică (ele pot declanșa criza epileptică sau pot produce efecte secundare cardio-respiratorii), cît și prin dificultățile ce le ridică în interpretare. Uneori este greu, în aceste condiții, de diferențiat o activitate normală de una patologică.

HIPERPNEEA

A fost relevată ca factor activator al anomaliilor electroencefalografice de Gibbs (1943), iar ulterior, Vineles (1956) demonstrează eficiența ei deosebită în activarea atacurilor de *petit mal* (pînă la 85% din cazuri). Prin simplitatea și eficiența ei, hiperpneea a devenit o metodă curentă în examenul eeg (fig. 110).

Scanned with OKEN Scanner

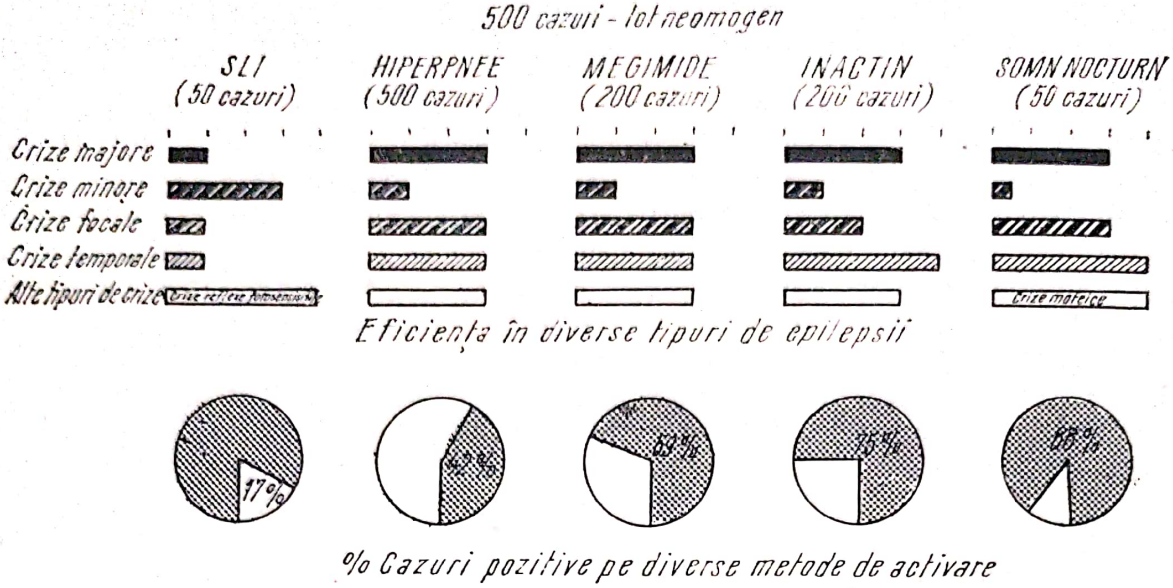

Fig. 109. — Valoarea comparativă a diverselor metode de activare electroencefalografică în epilepsie, în raport cu traseul spontan EEG.

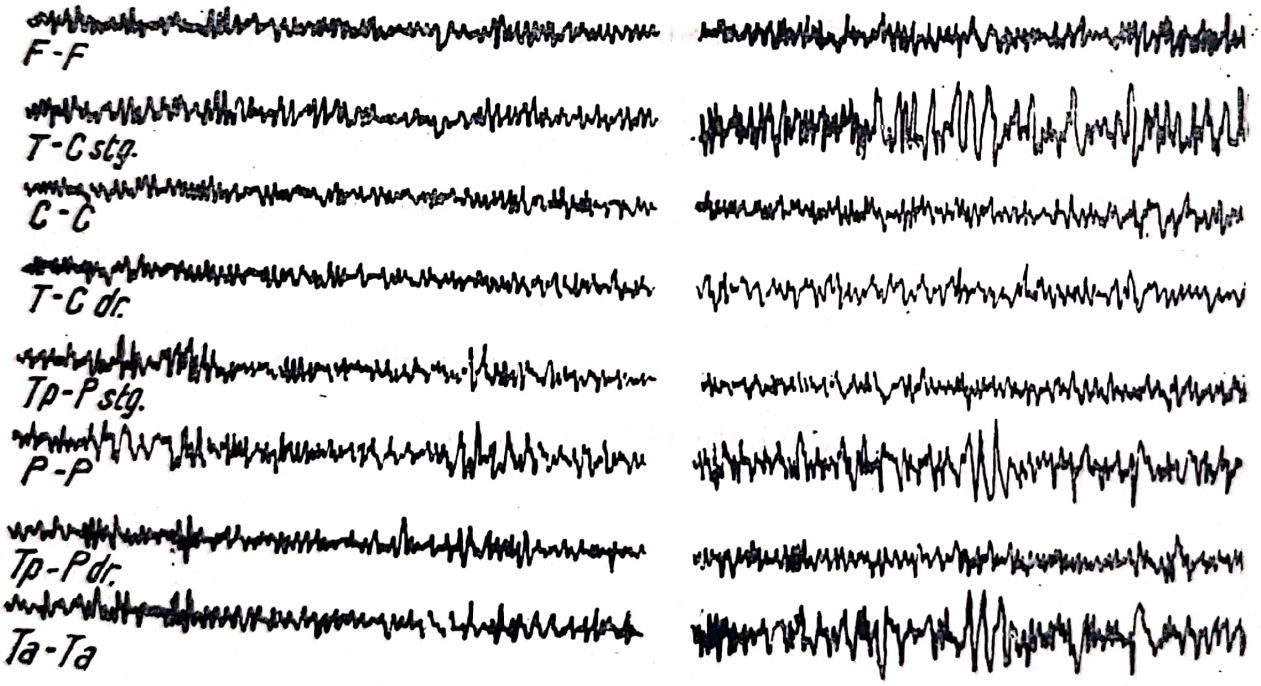

Fig. 110. — Electroencefalogramă într-un caz de epilepsie secundar generalizată (activarea prin hiperpnee) : spontan se notează modificări iritative pe derivațiile temporale stîngi, care devin mai evidente și tind să se generalizeze în cursul hiperpneei.

Din studiile efectuate la subiecții normali, rezultă că în timpul hiperpneei se pot înregistra anomalii eeg în proporție de aproximativ 4—5% din cazuri, în special la tineri sub 30 de ani.

Este un factor de controversă dacă apariția în timpul hiperpneei a undelor delta sinusoidale bilateral sincrone, în special în derivațiile frontale și centro-mediane, este datorită alcalozei, sau hipoxiei cauzate de vasoconstricția care protejează creierul împotriva alcalozei (Loyd-Smith,

Scanned with OKEN Scanner

1950; Silverman, 1956). Pe de altă parte efortul asociat cu hiperventilația stimulează centrul de trezire și împiedică astfel sincronizarea (Hess, 1974).

În aprecierea semnificației patologice a modificărilor e. e.g. din timpul hiperpneei trebuie ținut seama de lipsa de importanță pentru diagnosticul de epilepsie a undelor delta sinusoidale sincrone din derivațiile frontale, care dispar repede (10—20 sec.) odată cu încetarea hiperpneei.

Dintre anomaliile electrice, care pot apărea în cele 3 minute de hiperpnee, cu semnificație clinică deosebită sînt descărcările sincrone de vîrf-undă 3 c/s și descărcările de vîrf-undă focalizate, sau alte anomalii care persistă peste 2 minute de la încetarea hiperpneei. Vîrfurile focalizate sînt mai puțin activate în timpul hiperpneei (Morgan și Scot, 1950), dar, ca și apariția crizei clinice sînt manifestări mai frecvente după 1—2 minute de la oprirea hiperpneei, probabil prin relaxarea centrului trezirii și persistența alcalozei. Din această cauză o importanță deosebită o are înregistrarea celor 3 minute după încetarea hiperpneei.

STIMULAREA LUMINOASĂ INTERMITENTĂ (SLI)

Este singura activare senzorială, care a intrat în examenul de rutină eeg. Ea constă în aplicarea unei salve de stimuli luminoși (flash) cu o frecvență între 8—20 c/s, frecvență la care se obține, pe lîngă antrenarea ritmurilor occipitale și activarea anomaliilor e. e. g. (Walter, 1946). Ea are o valoare activatoare în cca 20% din cazurile de comițialitate, în special în *petit mal*, în epilepsiile focale occipitale sau a zonelor învecinate și este mai eficientă la copii. S-a constatat că există un grad de antagonism între activarea prin hiperpnee și cea prin stimulare luminoasă intermitentă, marea majoritate a bolnavilor activați prin una din metode fiind rezistenți la cealaltă, fapt care justifică utilizarea ambelor procedee în practica curentă.

ACTIVAREA PRIN SOMN NOCTURN

La baza acestei activări stă observația clinică a faptului că somnul nocturn produce o condiție favorabilă declanșării crizelor comițiale, la care se adaugă și acțiunea sa fundamentală asupra ritmurilor cerebrale.

Activarea prin somn nocturn a fost demonstrată de Gibbs și Gibbs (1947) care au arătat că la bolnavii cu epilepsie psihomotorie apar anomalii caracteristice. De atunci o serie de laboratoare de electroencefalografie au publicat rezultate în care se evidențiază valoarea diagnostică mai mare a înregistrărilor somnului nocturn față de înregistrările diurne (Popoviciu, 1976). În cazurile de epilepsie morfeică, înregistrările poligrafice de somn sînt decisive pentru diagnostic în peste 25% din cazuri, cu 50% mai mult comparativ cu înregistrările diurne. În cazurile de epilepsie cu manifestări diurne, eficiența înregistrărilor poligrafice nocturne scade la 10%.

Majoritatea anomaliilor electrice apar în timpul somnului superficial, cînd pot fi vizualizate focare epileptogene.

Creșterea sincronizării fiziologice talamo-corticale în banda alfa-sigma observată în stadiul II de somn superficial, este probabil să fie una din cauzele de precipitare preferențială a crizei nocturne în acest stadiu (Vein, 1978). Urmărirea acestor focare sau a crizelor electrice sau clinice din timpul somnului oferă date topografice precise. În epilepsia temporală, datele

obținute au fost cele mai concludente atît în localizarea focarului temporal primar cît și în studierea focarului în oglindă (Cincă, 1970).

Din modificările e. e. g. nespecifice apărute în organizarea somnului la epileptici sînt de notat : creșterea procentajului somnului superficial față de cel profund, frecvența mare a fazelor intermediare, cu o delimitare redusă a fazelor de somn și modificări ale procentajului de somn paradoxal (Cincă, 1970) (fig. 111, 112, 113).

Tulburările somnului nocturn sînt amplu tratate în primul volum.

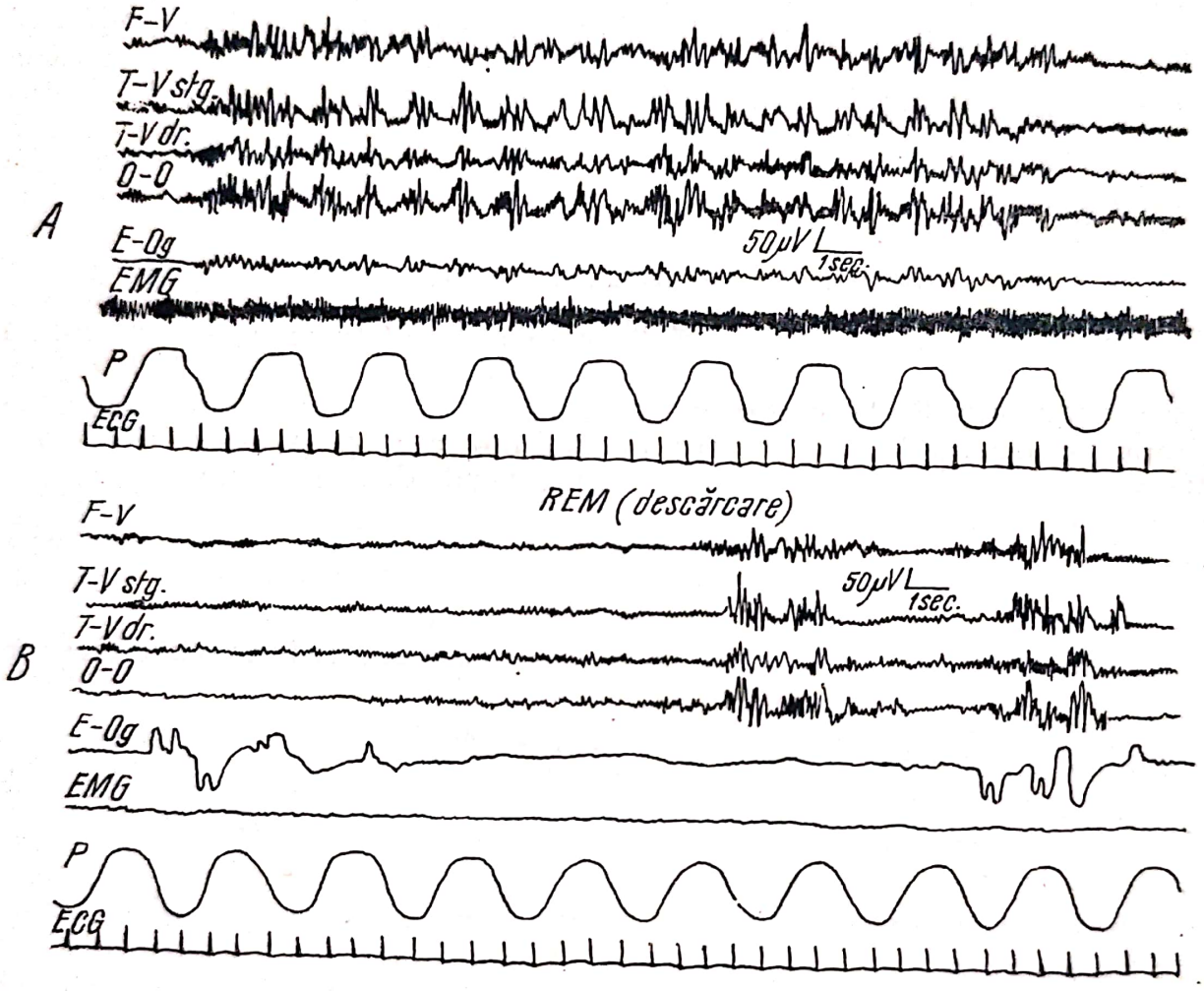

Fig. 111. — Electroencefalogramă într-un caz de epilepsie psihomotorie (activare prin somn nocturn) : în PMO se notează descărcări de unde ascuțite și lente de voltaj crescut pe derivațiile temporale. *A* — stadiul II ; *B* = REM.

ACTIVĂRILE FARMACOLOGICE

Cu rezerva de a fi utilizate cu prudență și discernămînt, fiind un mijloc de activare nefiziologic, ele constituie unul din procedeele eficiente de diagnostic e. e. g. Sînt întrebuințate două categorii de substanțe : stimulatoare ale S. N. C. și hipnotice.

Din prima grupă s-au folosit, în special, două produse farmaceutice : cardiazolul (metrazolul) și megimidul (ahypnon, bemegrid).

Scanned with OKEN Scanner

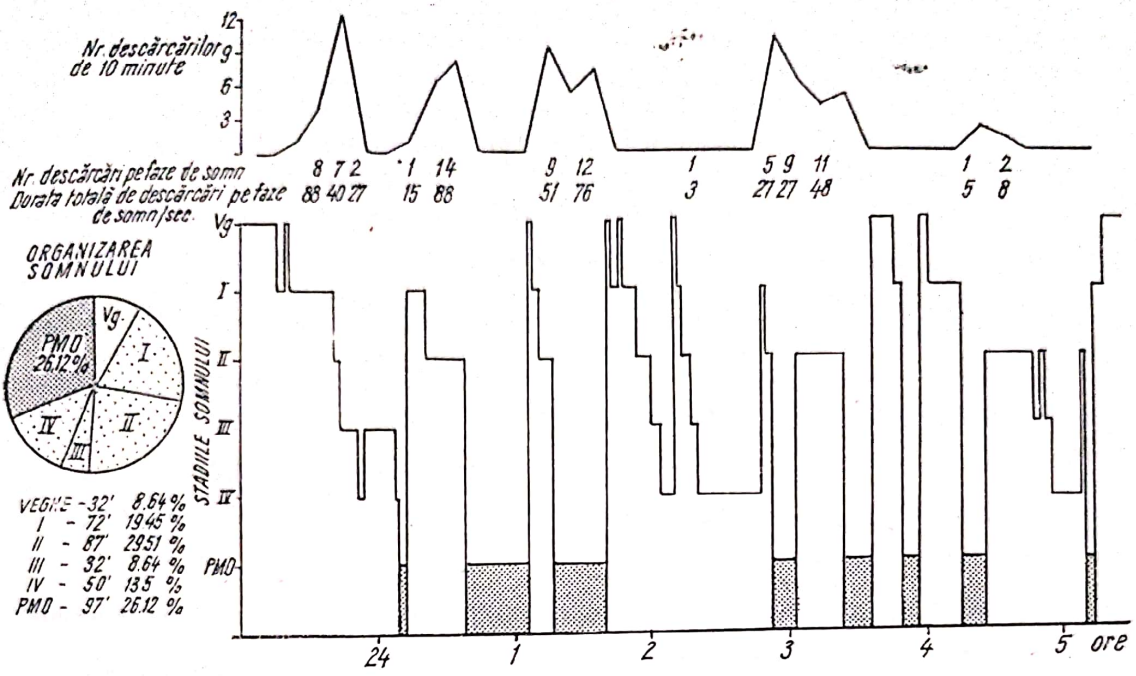

Fig. 112. — Epilepsie psihomotorie (activare prin somn nocturn) : se notează creșterea numărului și duratei fazelor PMO în cursul cărora apar descărcări epileptice.

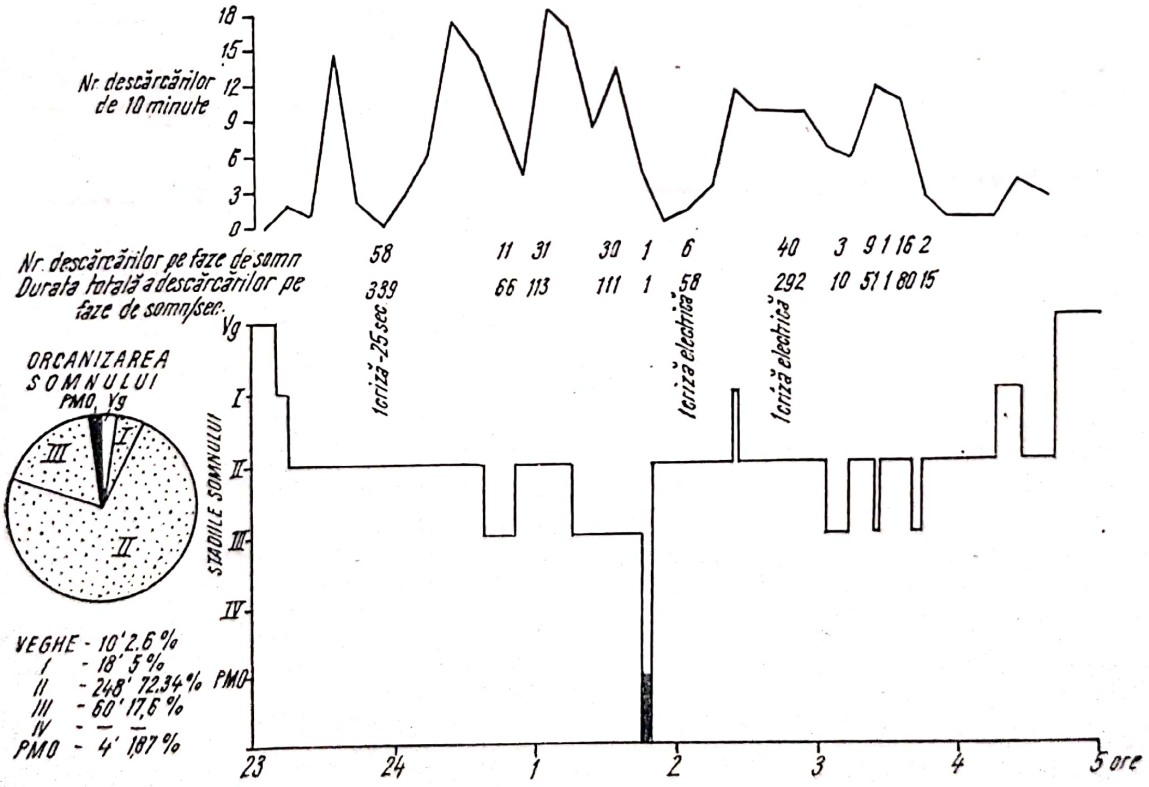

Fig. 113. — Epilepsie temporală (activare prin somn nocturn) : se notează dezorganizarea ciclurilor de somn, cu reducerea marcată a fazei PMO (2% din durata totală a somnului).

Scanned with OKEN Scanner

Efectul activator al cardiazolului a fost remarcat de Knot (1943) în cursul tratamentului convulsivant la bolnavii cu afecțiuni psihice.

Gastaut (1948, 1950) a descris tehnica de activare fotocardiazolică folosită, în special, în evidențierea pragului convulsivant.

Gloor (1964) a utilizat în scopul activării selective a focarului epileptogen injectarea fracționată de cardiazol intracarotidian. Proba are însă aplicativitate redusă, fiind folosită numai în cazuri rare, cu indicații operatorii.

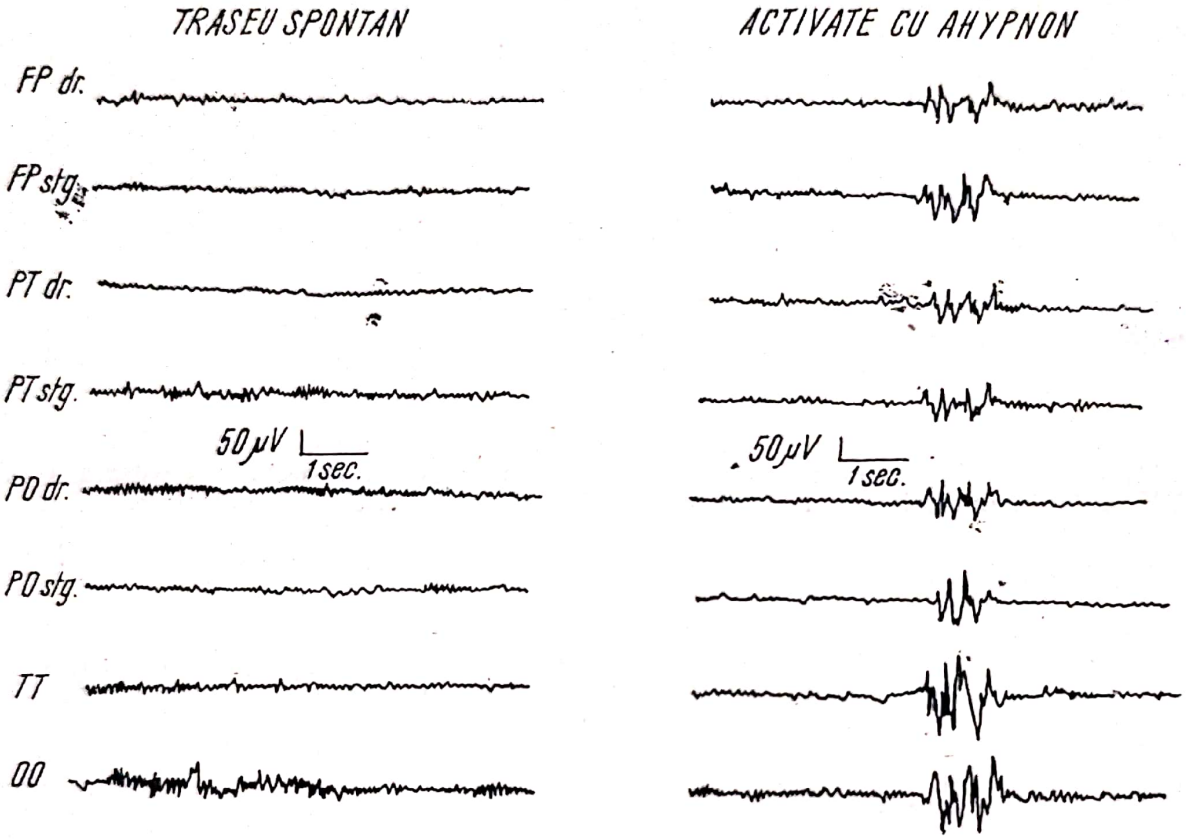

Fig. 114. — Encefalogramă într-un caz de epilepsie majoră primar generalizată (activare cu Ahypnon) : traseul spontan fără anomalii ; la activarea cu Ahypnon se notează descărcări de complexe vîrf-undă degradate difuze.

Megimidul (ahypnon) a fost introdus ca activator al e. e. g. în epilepsie de Dale (1954). Eficiența activatoare a megimidului este mai mare decît a cardiazolului. Are o acțiune activatoare în 69% din cazuri, pentru toate formele de epilepsie, cu excepția *petit mal*-ului. Activarea este mai eficientă pentru manifestările e. e. g. decît pentru cele clinice (fig. 114).

Activările prin somn medicamentos au fost introduse în practica e. e. g. de Lennox, Gibbs (1936) și Gibbs (1947—1948). Dintre preparatele farmacologice care induc somnul se întrebuințează Evipan-ul (Inactin), Brevinactin-ul sau, la copii, cloralhidratul (fig. 115, 116).

Indicația lor majoră este în cazurile în care traseul e. e. g. spontan sau activat prin hiperpnee prezintă o dezorganizare difuză și cînd poate pune în evidență un focar profund, în special în epilepsiile temporale sau în crizele secundar generalizate.

Scanned with OKEN Scanner

De asemenea trebuie menționat că hiperpneea și stimularea luminoasă devin mai puțin eficiente sub influența barbituricelor și neurolepticelor, iar efectele megimid-ului și ahypnon-ului sînt anihilate rapid de către diazepam injectabil. Efectele evipan-ului și Inactin-ului pot fi anihilate de amfetamine și imipramină.

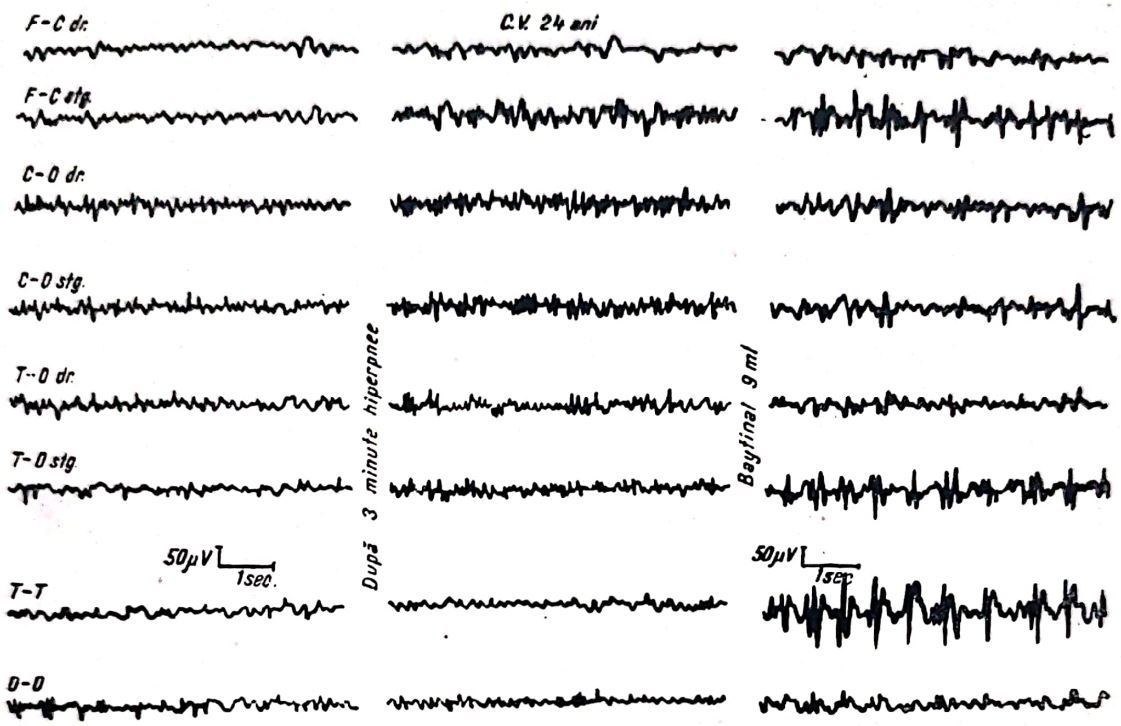

Fig. 115. — Epilepsie temporală (activare cu Baytinal) : se notează descărcări de complexe vîrf-undă în regiunea temporo-frontală stîngă.

OBSERVAȚII PRACTICE PENTRU EXAMENUL ELECTROENCEFALOGRAFIC

Diagnosticul pozitiv și diferențial al diferitelor forme de epilepsie este scopul final al examenului electroencefalografic în epilepsie. Elementele de dificultate, în acest domeniu, sînt legate de 3 categorii de fapte :

1. Gradul relativ mic de specificitate al modelelor e.e.g., ele putînd fi întîlnite în diferite stări patologice.

2. Prezența unui procentaj relativ important de anomalii e. e. g. la subiecți normali.

3. Absența anomaliilor e. e. g. la examinările repetate spontan și prin activare în cazurile de epilepsie confirmată clinic (30% din cazuri, Cincă, 1970).

În practica curentă trebuie avute în vedere cîteva criterii de bază în evaluarea semnificației patologice ale anomaliilor e. e. g. apărute în epilepsie :

— înregistrarea electroencefalografică după prima criză are de cele mai multe ori un caracter orientativ, modificările bioelectrice fiind minime și nespecifice. Din această cauză nu necesită repetarea înregistrărilor.

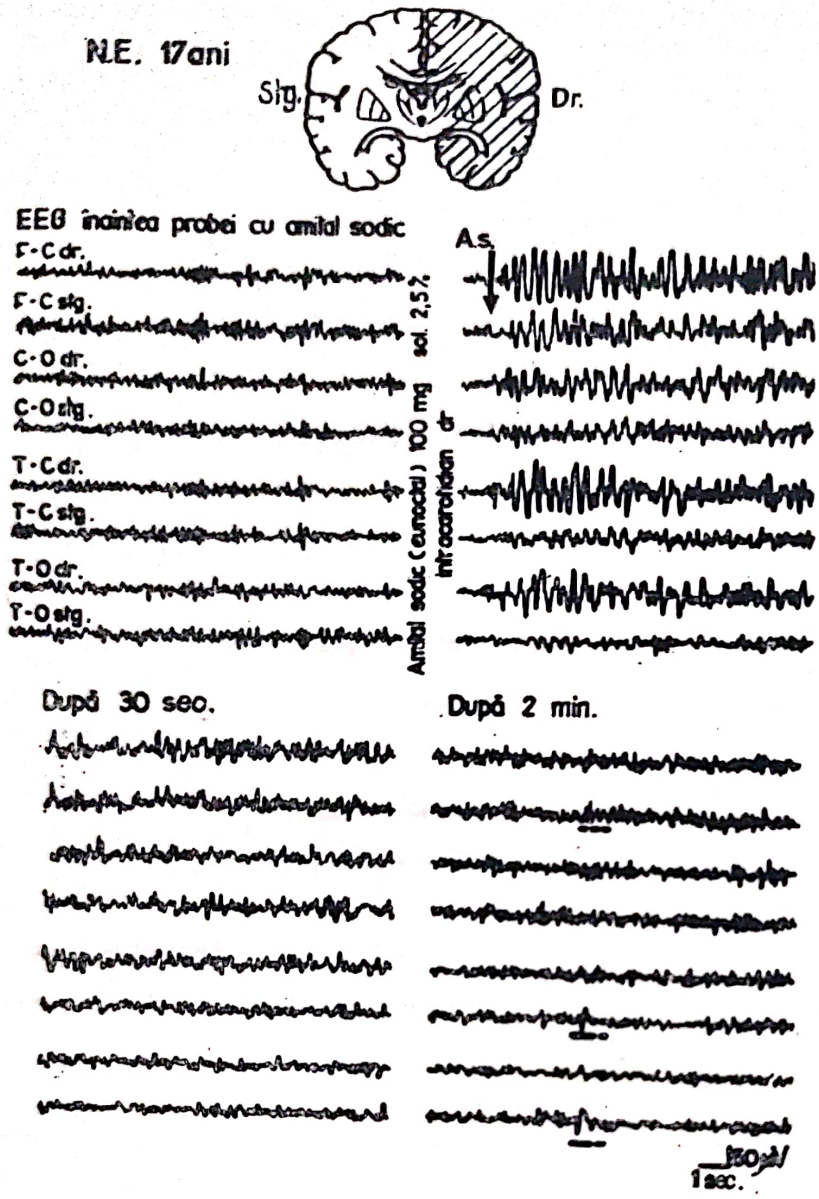

Fig. 116.—Epilepsie psihomotorie (proba cu amital sodic administrat intracarotidian): se notează anomalii iritative lateralizate pe emisfera dreaptă.

În cazul, însă, a unei epilepsii în evoluție sînt necesare înregistrări seriate la intervale de timp regulat indiferent dacă bolnavul a mai făcut sau nu o criză clinică ;

— paternurile cele mai caracteristice pentru epilepsie se întîlnesc la copii, sub formă de vîrf-undă 3 c/s bilateral sincron. La adult, apariția paroxistică de vîrfuri, polivîrfuri, vîrf-undă focalizate sau generalizate sugerează existența unei epilepsii.

Datorită complexității și varietăților electroclinice este greu de făcut o clasificare a anomaliilor în funcție de formele clinice. Electroencefalografistul și clinicianul pot să fie în fața următoarelor posibilități electroclinice :

— Înregistrarea la bolnavi fără simptome clinice de epilepsie a unor anomalii bioelectrice care au o mare variabilitate de la o înregistrare la alta, mergînd pînă la dispariția lor. O anamneză atentă, bilanțul biologic și cel biochimic pot scoate în evidență surmenaj, stări nevrotice, privațiuni de somn, utilizare de tranchilizante, hipnotice sau neuroleptice, stări

alergice, migrene, infecții intercurente banale, modificări metabolice, hipocalcemie sau hipoglicemie);

— Înregistrarea la bolnavi fără simptome clinice de epilepsie a unor anomalii bioelectrice stabile, care se mențin invariabil ca morfologie și localizare la examinări repetate atît spontane, cît și la activări. În aceste cazuri, anamneza evidențiază antecedente organice cerebrale îndepărtate și uneori examenul clinic evidențiază simptome cu caracter sechelar, situație în care este probabilă existența unor leziuni inactive clinic, capabile însă de a genera anomaliile bioelectrice. Modificărilor electroencefalografice apărute în această posibilitate de corelare electroclinică nu trebuie să li se acorde valoare diagnostică de comițialitate.

— Înregistrarea anomaliilor bioelectrice la bolnavi cu simptome clinice care sugerează comițialitate. Pentru precizarea diagnosticului e. e. g. este necesară o analiză atentă a traseului spontan (morfologia, durata, amplitudinea, frecvența și topografia anomaliilor) cu evidențierea modelelor specifice paroxistice localizate sau generalizate în vederea corelării clinico-electrice. Sînt necesare examinări repetate spontane și cu activări cît mai aproape de faza critică. Interpretarea anomaliilor bioelectrice obținute prin activări fiziologice sau farmacologice trebuie să țină seama de susceptibilitatea individuală la criza comițială, repetarea electroencefalogramelor corelate cu proba terapeutică putînd fi un indicator de valoare asupra reușitei tratamentului aplicat în perioada intercritică. Înregistrarea anomaliilor bioelectrice la bolnavi cu manifestări clinice tipice de epilepsie are drept scop delimitarea focarului de epilepsie și aprecierea eficienței terapeutice.

Vîrsta este un factor important în analiza unei e. e. g. localizările și paternurile focarului epileptogen variind în funcție cu vîrsta. La copii cauza cea mai frecventă a modificărilor e. e. g. este epilepsia idiopatică. La adulți peste 30 ani trebuie căutat factorul etiologic determinant al unei epilepsii secundare, factorul traumatic fiind cel mai des întîlnit, e. e. g. în aceste cazuri fiind deseori decisivă. La bolnavi peste 50 ani, factorul vascular sau cel tumoral trebuie analizat cu multă atenție.

Aprecierea anomaliilor e. e. g. la un bolnav sub tratament anticonvulsivant, trebuie să fie făcută în funcție de eficiența terapeutică, observată clinic, prin oprirea sau rărirea crizelor și prin modificări electrografice induse de medicamentul utilizat.

În acest sens ameliorarea unor trasee e. e. g. pînă la normalizarea lor, reprezintă un indicator prețios al eficienței terapeutice. Sînt însă cazuri în care nu există o corelare electroclinică, ajungîndu-se la o anumită doză, fie la oprirea crizelor, cu persistența modificărilor electrografice, fie mai rar, invers, la normalizarea traseului dar cu persistența crizelor.

De asemenea se poate observa o modificare în dinamică a diferitelor modele electrografice patologice în funcție de tratament sau vîrstă. Astfel, o activitate focalizată poate deveni difuză sau o activitate generalizată se poate focaliza. Un vîrf-undă degradat se poate transforma în vîrf-undă 3 c/s tipic și acest lucru să însemne o ameliorare a traseului, sau cu vîrsta, unda care urmează vîrfului în *petit mal* să dispară odată cu apariția la același bolnav a unor crize majore.

Scanned with OKEN Scanner

Radiografia simplă craniană poate pune în evidență, în unele forme de epilepsie următoarele modificări radiologice :

— Semne de atrofie cerebrală prin leziuni apărute în anii primei copilării (diminuarea globală a hemicraniului, hipertrofia sinusurilor și pneumatizarea stîncilor, înclinarea apofizei *crista galii*, ascensiunea *jugum*-ului sfenoidal.

— Opacități cerebrale prin afecțiuni calcificante ; toxoplasmoză, scleroză tuberoasă Bourneville, maladia Sturge-Weber-Krabbe.

— Semne directe sau indirecte de procese expansive intracraniene : calcificări intratumorale, condensări sau eroziuni ale cutiei craniene, deplasarea glandei pineale calcificate de partea opusă tumorii și semne de hipertensiune intracraniană cu modificări, în special, ale șeii turcești.

Fig. 117. — Pneumoencefalografia gazoasă într-un caz de epilepsie majoră, la un copil de 15 ani : se observă o marcată porencefalie, cu tracționarea sistemului ventricular.

Encefalografia gazoasă poate pune în evidență : lacune gazoase, porencefalie, dilatarea cisternelor de la baza creierului și, în special, deformări cu dilatări sau tracțiuni ale sistemului ventricular intracerebral ; acestea apar ca urmare a unor leziuni cicatriceale determinate de factori diverși : infecțioși, traumatisme etc. În procesele expansive intracraniene se evidențiază deformări cu deviații ale sistemului ventricular (fig. 117).

Scanned with OKEN Scanner

III. SCINTIGRAFIA CEREBRALĂ

Este indicată pentru decelarea prezenței unor procese expansive intracraniene (tumori, metastaze, hematoame, abcese etc.), care însă pentru a putea fi detectate trebuie să depășească un anumit volum (peste 2—2,5 cm), gradul de detectabilitate fiind cu atît mai crescut, cu cît vascularizația tumorii este mai mare. Imaginea lor scintigrafică are aspectul unor zone de radioactivitate crescută (zone calde), în comparație cu țesutul normal din jur (fig. 118).

Fig. 118. — Scintigramă cerebrală : multiple zone de hipercaptare într-un caz de meningiomatoză cerebrală.

IV. SCANOGRAFIA CEREBRALĂ

Este o metodă de investigație care prezintă avantajul unei totale inofensivități, contribuind la precizarea diagnosticului unui eventual proces patologic intracranian.

Dezvoltarea tehnicilor de tomografie axială comandate prin ordinator va permite obținerea unei depistări precoce a proceselor expansive, devenind prin inofensivitatea și puterea lor mare de substracție, una din metodele uzuale de investigație în epilepsia simptomatică.

V. EXAMENE DE LABORATOR

Dintre cele mai importante sînt : R. B. W. în sînge sau L. C. R. în cazurile de neurolues, dozarea glicemiei și calcemiei, în cazurile de tetanie, determinarea ionogramei în tulburările hidroelectrolitice, examenul coproparazitologic în parazitoze cisticercoză și echinococoză.

VI. EXAMENUL FUNDULUI DE OCHI

Poate evidenția stază papilară, procese expansive intracraniene, retinite vasculare sau degenerative, cu idiotie amaurotică, angioame în boala Sturge-Weber-Krabbe, facoame în boala Bourneville.

Scanned with OKEN Scanner

VII. ANGIOGRAFIA CEREBRALĂ

Este utilă în cazul cînd metodele de investigaţie „inofensive" nu aduc date concludente, sau la bolnavii la care se indică o intervenţie neurochirurgicală. Ea permite diagnosticul de sediu şi foarte adesea, diagnosticul etiologic al acestor leziuni, prin semne directe (deplasare vasculară, modificarea desenului vascular, vidul vascular, vascularizaţie de neoformaţii) şi semne indirecte (hidrocefalia internă, herniile cerebrale, semnul disocierii arteriovenoase, lipsa de injectare a unui trunchi vascular) (fig. 119).

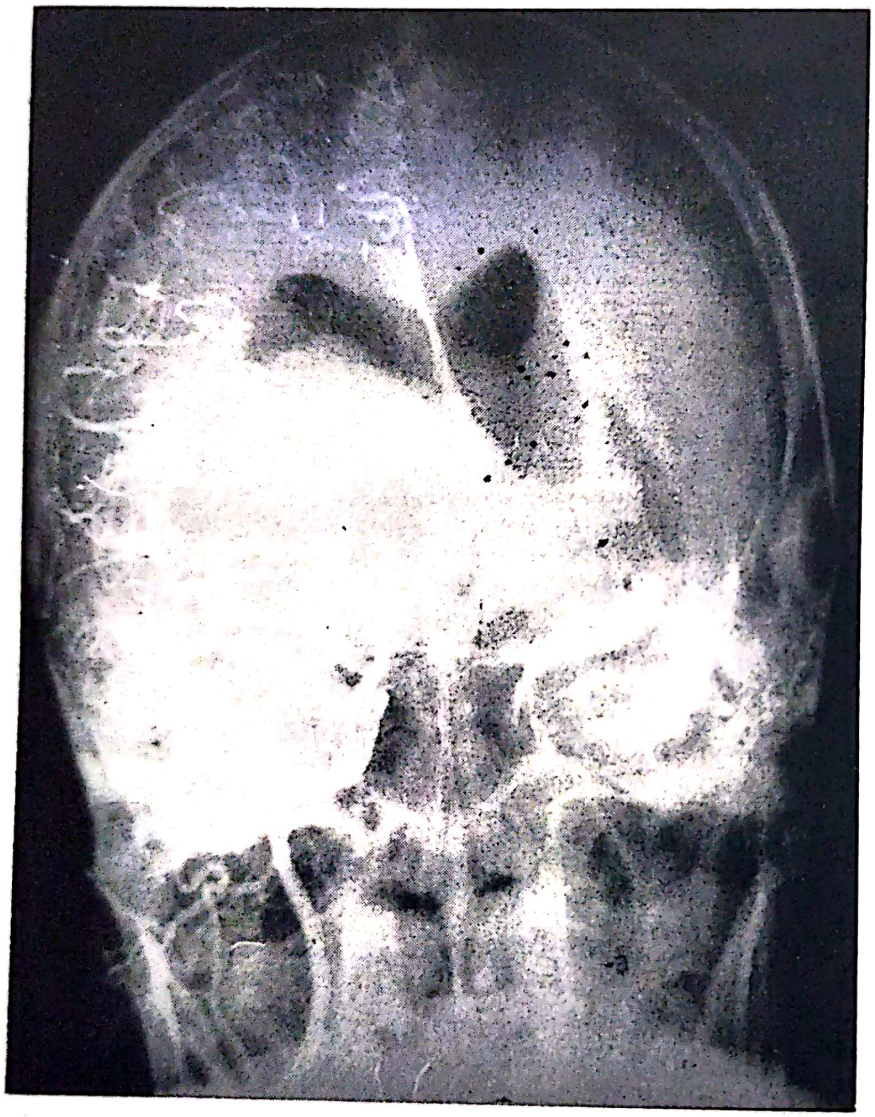

Fig. 119. — Arteriografie carotidiană stîngă şi pneumoencefalografie gazoasă la un caz cu crize jacksoniene în hemicorpul drept: se observă deplasarea sistemului vascular şi hidrocefalie asimetrică (imaginea aparţine cazului ilustrat în fig. 118).

VIII. INVESTIGAŢII NEUROCHIRURGICALE

a) *Ventriculografia* cu toate că este o metodă chirurgicală cu un grad crescut de agresivitate, faţă de pneumoencefalografia gazoasă, este utilă în cazurile, unde hipertensiunea intracraniană sau blocajul apeductului Sylvius necesită injectare directă a substanţei de contrast (aer sau lipiodol) în ventricul. Această investigaţie este practicată numai în serviciile de neurochirurgie, în vederea înlăturării intraoperatorii a unei formaţiuni tumorale.

Scanned with OKEN Scanner

b) *Electrocorticografia* (ecog) reprezintă metoda care permite înregistrarea activității electrice direct de pe scoarța cerebrală, în timpul intervențiilor neurochirurgicale.

Ecog este utilizată, în special, în intervențiile neurochirurgicale, pentru epilepsiile parțiale cu focare corticale. Aportul ei constă în identificarea unor zone epileptogene cerebrale și prin aceasta, constituie un ghid prețios în conduita operatorie a neurochirurgului. Criteriile mai importante în localizarea zonei epileptogene sînt date de:

— înregistrarea spontană a unui focar patologic de tip iritativ, bine exprimat, cu morfologie constantă și delimitat la o zonă redusă;

— punerea în evidență, prin neurostimulare, a unor anomalii electrice locale și manifestări clinice, care reproduc simptomatologia de debut a crizei bolnavului;

— depistarea unor crize electrice spontane localizate, în zone corticale, corespunzătoare manifestărilor clinice paroxistice;

— dispariția anomaliilor electrice după excizia focarului epileptogen (fig. 120).

c) *Stereoelectroencefalografia* permite explorarea bioelectrică simultană a unui mare număr de structuri cerebrale, profunde sau corticale reperate anatomic prin metode stereotaxice. Este utilă în epilepsiile cu focare profunde care nu se pretează la investigații ecog (epilepsii temporale, epilepsii generalizate etc.). Trebuie subliniat faptul că numărul acestor epilepsii este foarte limitat, selecționarea lor avînd la bază criteriile clasice de indicație operatorie — epilepsii secundare atestate clinic și paraclinic (e.e.g. și radiologic) și ale căror crize frecvente nu pot fi controlate pe cale medicamentoasă.

IX. INVESTIGAȚII PSIHOLOGICE ÎN EPILEPSIE*

Multitudinea tulburărilor psihice întîlnite în epilepsie explică apariția a numeroase studii psihologice cu caracter psihodiagnostic orientate fie spre simpla măsurare psihometrică, fie spre o evaluare mai globală a personalității. Valoarea acestor teste psihologice trebuie însă apreciată pe de o parte în funcție de forma de epilepsie, cunoscîndu-se faptul că epilepsia idiopatică sau genuină, spre deosebire de cea simptomatică (organică) este însoțită mai frecvent de modificări psihice particulare, cu valoare diagnostică și pe de altă parte de momentul efectuării lor, ele avînd o valoare mai mare în cazurile cu evoluție mai lungă, cînd testarea se efectuează la mulți ani după debutul bolii. Testele folosite se pot grupa în: probe pentru măsurarea randamentului intelectual și probe pentru aprecierea stilului cognitiv și al personalității.

Eficiența intelectuală (randamentul) — performanța realizată de subiect într-un timp limită — trebuie deosebită de potențialul intelectual care constă în performanța de care este capabil subiectul cînd lucrează în timp propriu. Caracteristica psihologică a epilepticului, evidențiată la toate testele cognitive, este scăderea randamentului cu păstrarea potențialului intelectual datorită modului particular, specific, de abordare a problemelor.

* Redactat în colab. cu dr. **Bogdana Tudorache.**

Scanned with OKEN Scanner

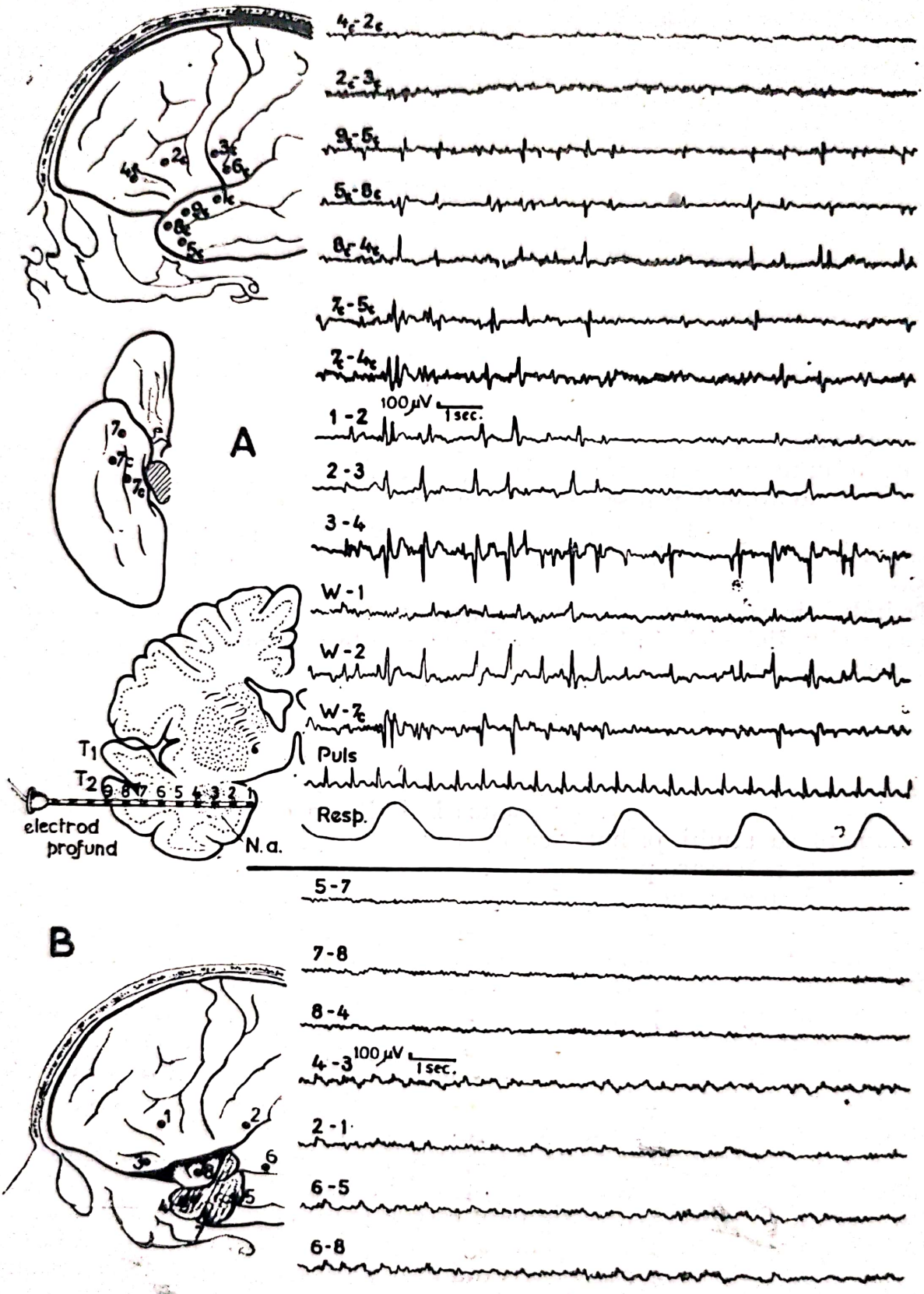

Fig. 120. — Electrocorticograma superficială *(A)* și profundă *(B)* și electroencefalograma într-un caz de epilepsie temporală.

Scanned with OKEN Scanner

Din marea varietate a testelor cognitive au importanță în examinarea epilepticului cele destinate investigării calității atenției (ex.: testul de baraj Bourdon), a abilității vizuo-spațiale sau a capacității perceptive. Probele de investigare a gîndirii și limbajului, denumite paradoxal „teste de inteligență" ca: W. A. I. S. (Wechsler Adult Inteligence Scale), T. A. I. (Testul analitic de inteligență (Meili), testul mozaicului, al labirintului, testele de gîndire conceptuală au și ele o importantă valoare psihodiagnostică.

Ca trăsături predominante ale activității intelectuale și ale stilului cognitiv au fost descrise la epileptici bradipsihia cu pierderea vitezei în adaptarea senzorială sau motorie, mobilitate scăzută perseverativă și secundă cu tendință la automatism și stagnare, rigiditatea, inerția conceptuală și perceptivă cu dificultate de restructurare a unui nou stil cognitiv, tulburări de limbaj ca lentoare, balbism, pelticism și sărăcirea vocabularului.

Aprecierea calitativă a sferei volițional-afective și a stilului cognitiv, cuprinzînd aspectul global, sintetic și prin excelență individual al personalității, se poate face cu ajutorul testelor proiective și al chestionarelor de personalitate. Acestea, compuse dintr-un număr de întrebări (itemuri) la care trebuie să se răspundă prin „da", „nu" sau „nu știu"(ex.: inventarul de personalitate multifazic MINNESOTA — M. M. P. I., Minnesota Multiphazis Personality Inventary — cu 550 itemuri) are o valoare relativă, fiind condiționate de veridicitatea răspunsurilor și de posibilitatea persoanei examinate de a oferi un răspuns corect.

Tehnicile proiective, oferind posibilitatea investigației, conduitei intrinseci, permit un sondaj mai fidel al personalității, elaborînd portretul ei descriptiv, calitativ (Delay, 1955).

Tehnica Szondi, vizînd explorarea pulsiunilor intime ale insului, a dat naștere în istoria psihodiagnosticului celor mai pasionate controverse. În momentul de față ea este supusă unor mari revizuiri teoretice conceptuale. O serie de studii (Andrach, 1978, Bagdy; și Vargna 1976) demonstrează că unii dintre factorii implicați în profilul personalității epilepticului nu au validitate în construcția originală a testului, deci rezultatele obținute ar fi discutabile.

Tehnica Rorschach, cea mai utilizată în întreaga psihologie experimentală, depășește, prin standardizarea celor 10 planșe, prin modul de cotare și interpretare a răspunsurilor, semnificația unei probe de imaginație, sesizînd ansamblul personalității și avînd o mare aplicabilitate practică în diagnosticul epilepsiei.

Principalele modificări caracteriale evidențiate la epileptici cu ajutorul acestei tehnici — în special în cazurile de epilepsie genuină cu evoluție de lungă durată și frecvente tulburări de conștiență sînt: vîscozitatea temei (Bovet), legată de procesul de perseverare perceptuală și conceptuală manifestată printr-o elocuțiune uimitor de ceremonioasă, pedantă și în același timp prolixă (Stauder), lipsa de sinteză abstractă (Guirgham) și o rezonanță intimă particulară cu două variante principale — fie tipul „coarctat", cu o restrîngere a capacității emoționale și o bună adaptare socială fie, mai adesea, cel „extratensiv" cu o reactivitate emoțională excesivă.

În cadrul testului Rorschach un element interesant de diagnostic descris în special în formele de epilepsie însoțite de modificări așa-zise „demențiale" îl constituie prezența sindromului organic general, a semnelor „organice"

Scanned with OKEN Scanner

descrise de Piotrowski : număr mic de răspunsuri (în jur de 15), creșterea timpilor de reacție (mai mult de un minut pentru un răspuns), multe răspunsuri globale, dar globalizări cu formă slabă (G-) sau confabulatorii (DG-), diminuarea răspunsurilor kinestezice (zero sau numai un răspuns K+) ca și a procentajului de răspunsuri de origine formală bună (F + % < 70), procentaj de răspunsuri animale (A%) crescut, diminuarea numărului de banalități cu creșterea originalităților — formă proastă, perseverarea de la o planșă la alta cu repetiții, incertitudini, lipsă de încredere în propriile capacități și aspecte stereotipe ale limbajului. Deși întîlnite și în alte sindroame psihoorganice corelarea acestor semne cu modificările caracteriale descrise anterior le conferă o importanță diagnostică reală.

Testele descrise pot constitui, prin evidențierea stilului cognitiv caracteristic și a trăsăturilor de personalitate specifice epilepticului, un auxiliar util fie în precizarea diagnosticului fie în stabilirea unor alterări consecutive bolii în situații de expertiză medico-legală, constituind astăzi un element indispensabil în abordarea clinico-psihologică a bolnavului epileptic.

DIAGNOSTICUL EPILEPSIILOR

I. CINCĂ

Stabilirea diagnosticului de epilepsie include următoarele etape care adesea se intrică : diagnosticul pozitiv, diferențial și etiologic.

I. DIAGNOSTICUL POZITIV

Această etapă a diagnosticului presupune identificarea crizelor comițiale și încadrarea lor într-una din formele clinico-electrice. El se bazează pe date anamnestice, clinice și paraclinice.

Diagnosticul se impune cu ușurință în cazurile în care medicul are posibilitatea să asiste personal la desfășurarea crizei, fapt însă aleatoriu și extrem de rar; chiar observarea directă a perioadei postcritice mai apropiate, plină de fapte diagnostice de mare importanță, nu se întîmplă decît mult mai rar. În marea majoritate a cazurilor, elementele de diagnostic se bazează pe aspecte doar anamnestice, ceea ce ridică probleme dificile în fața medicului. Relatările obținute din partea bolnavului sînt de cele mai multe ori confuze și incomplete, determinate de tulburările de conștiență, precum și de capacitatea uneori redusă a acestora de a se autocontrola; manifestările dramatice ale crizei și starea de angoasă pe care o cauzează asupra anturajului bolnavului determină de asemenea elemente serioase de incertitudine în memorarea și reproducerea din partea acestora a suitei fenomenelor paroxistice. Din această cauză, medicul trebuie să acorde anamnezei o atenție deosebită și plină de discernămînt, avînd în vedere că ea constituie unul din elementele importante de diagnostic în epilepsie. Ea trebuie orientată spre cunoașterea primelor crize, a fenomenelor inaugurale și a evoluției discontinue sau progresive ale acestora, este necesară căutarea cauzelor declanșante sau a factorilor favorizanți, trebuie sondat cu răbdare trecutul imediat sau îndepărtat al bolnavului în vederea evidențierii unui factor etiologic precum și caracterul familial al paroxismelor. Trebuie, de asemenea luate în considerare crizele surprinse de către medici, chiar nespecialiști, care sînt atestate prin documente medi-

Scanned with OKEN Scanner

cale parafate. Examenele neurologic și somatic de obicei nu aduc date elocvente, ele trebuie totuși efectuate complet pentru a nu scăpa unele date importante de diagnostic.

Dintre investigațiile paraclinice, elementele cele mai valoroase sînt oferite de electroencefalografie. Două erori sînt posibile în analiza clinico-electrică. În primul rînd aceea de a se infirma diagnosticul clinic pe baza unui examen e.e.g. negativ, ceea ce duce la expunerea bolnavului la toate consecințele nefaste ce derivă din afecțiunea sa netratată. A doua greșală este inversă, și anume de a aplica eticheta de epilepsie, cu toate grelele ei consecințe asupra destinului subiectului, bazați numai pe descoperirea unor anomalii e.e.g., fără a lua în considerație datele clinice. Dacă clinic și anamnestic, bolnavii nu prezintă crize, ei nu trebuie considerați comițiali, chiar în prezența anomaliilor electrografice; se tratează crizele clinice atunci cînd ele există și nu grafoelementele patologice.

Celelalte investigații paraclinice sînt întrebuințate în special în direcția depistării cauzelor organice care determină diversele crize comițiale. Ordinea aplicării acestora este determinată de utilitatea și gradul de agresivitate a examenului respectiv.

Stabilirea corectă a formei clinico-electrice a crizelor epileptice și aplicarea conduitei terapeutice impune internarea fiecărui bolnav suspicionat de crize comițiale în perioada inițială într-un serviciu de specialitate dotat cu posibilități de explorare paraclinică. Reinternarea este necesară în cazurile în care crizele nu pot fi controlate medicamentos, sau cînd acestea au o evoluție progresivă, în special în situațiile în care nu s-au putut decela factorii cauzali.

Formularea diagnosticului de epilepsie trebuie să cuprindă forma clinică, gravitatea crizelor (bazate pe durata și frecvența acestora), etiologia lor (cînd este posibilă), concluziile datelor electroencefalografice precum și tulburările psihice (în cazul prezenței lor). În situațiile în care crizele nu au putut fi verificate clinic, ele fiind descrise doar anamnestic, iar investigațiile paraclinice nu atestă date revelatoare, se formulează diagnosticul de comemorative epileptice, bolnavul fiind menținut în supraveghere periodică.

II. DIAGNOSTICUL DIFERENȚIAL

Această etapă de diagnostic include diferențierea crizelor epileptice de unele afecțiuni necomițiale, care prezintă în tabloul lor clinic fenomene paroxistice similare crizelor comițiale: pierderi de conștiență, căderi, convulsii, tulburări senzitive sau psihice.

A. SINCOPELE

Sincopa constituie o pierdere de conștiență de scurtă durată însoțită de cădere care uneori poate asocia fenomene convulsive; ea are la bază o anoxie cerebrală tranzitorie cauzată de scăderea sau întreruperea debitului circulator cerebral.

Fenomenele clinice se instalează rapid, de regulă, prin senzații de amețeală, țiuituri în urechi, încețoșarea privirii, slăbiciune accentuată;

Scanned with OKEN Scanner

acestea se însoțesc aproape concomitent cu o abolire a tonusului muscular, care duce la căderea bolnavului și pierderea conștienței. Căderea în perioada sincopei precede adesea pierderea de cunoștință și se realizează mai lent, bolnavul avînd posibilitatea de a se sprijini pentru a evita contuzii severe ca în criza epileptică. Bolnavul este palid, cu extremitățile reci, privirea pierdută, inert, pulsul, zgomotele cardiace și respirația oprite. Accesul durează puțin (5—10 sec.), după care revenirea din sincopă se face de obicei subit; în cazuri mai rare, pot persista pentru o perioadă de cîteva minute unele fenomene postaccesuale, ca obnubilare, transpirații, grețuri și chiar relaxări sfincteriene.

Dacă perioada anoxiei depășește în general 10 sec., apare accesul convulsiv, sincopa simplă îmbrăcînd aspectul sincopei convulsive.

Cînd tulburările debitului circulator cerebral sînt mai reduse ca intensitate sau durată, tabloul clinic îmbracă aspectul de lipotimie (leșin), care se caracterizează printr-o alterare parțială a conștienței (obnubilare) care este precedată și însoțită de tulburări importante vegetative și care au o durată mai îndelungată (minute pînă la cîteva ore).

Electroencefalografic, în timpul crizei sincopale, se decelează unde lente de 2—3 c/s difuze ce durează 5—10 sec.; în timpul sincopei convulsive, odată cu instalarea accesului convulsiv, undele lente cedează brusc unei perioade de aplatizare a traseului corespunzător fazei spastice a convulsiei, după care reapar undele lente cu repartiție difuză (Gastaut și colab., 1969).

Sincopa simplă (neconvulsivantă) poate fi deosebită de crizele comițiale akinetice prin lipsa de bruschețe cu care se instalează căderea bolnavului, precedarea acesteia, de regulă, pierderii de cunoștință ca și prezența pre- și postcritică a unor fenomene evidente vegetative.

Sincopa convulsivă poate preta la confuzii cu criza de *grand mal* de care se deosebește prin durata mai scurtă a fenomenelor și a lipsei fenomenelor postcritice. Pentru ambele tipuri trebuie reținut faptul că traseele e.e.g. intercritice nu prezintă modificări, iar în perioada critică nu îmbracă aspectul caracteristic crizelor de *grand mal* sau al crizelor akinetice.

După Hegglin (1964), diversele forme clinice ale sincopelor își au originea din punct de vedere fiziologic în tulburările funcției cardiace sau ale vaselor, factori care însă adesea se pot intrica în acțiunea lor.

1. *Tulburările funcției cardiace* determină mai frecvent următoarele tipuri de sincope:

a) Sincopa din sindromul Adams-Stokes constituie forma clasică a acestei manifestări, avînd la bază o tulburare periodică de conducere între atriu și ventricul. Se întîlnește frecvent la trecerea de la bloc incomplet la blocul complet atrioventricular (modificări miocardice reumatismale sau aterosclerotice). Dacă suspendarea bătăii cardiace durează mai mult de 7 sec., se instalează starea de inconștiență, iar cînd aceasta depășește 10—20 secunde, se poate instala accesul convulsiv. Diagnosticul în criză este ușor de pus pe baza constatării lipsei pulsului și a zgomotelor cardiace; în perioada intercritică e.k.g. frecvent pune în evidență tulburări de conducere (prelungirea intervalului P—Q, forme de bloc).

b) Sincopa din sindromul sinusului carotidian este determinată de o excitare mecanică a regiunii acestui sinus, care pre-

Scanned with OKEN Scanner

zintă o stare de hiperexcitabilitate manifestîndu-se prin lipotimii, sincope simple sau convulsive. La baza acestui sindrom participă 3 mecanisme: cardioinhibitor, vasodepresiv și cerebral, mecanisme ce determină o scădere a presiunii sanguine, bradicardie și vasodilatație periferică. Tulburările clinice pot fi declanșate, la bolnavii care prezintă acest sindrom, de unele mișcări care au ca urmare o excitare a acestui sinus printr-o flexie, rotare sau extensie a capului, utilizarea unor gulere tari și prea strîmte etc. Diagnosticul pozitiv se bazează pe rezultatul probei de compresiune a sinusului carotidian, care provoacă o rărire a bătăilor inimii și scăderea tensiunii arteriale. Apariția acestui sindrom este determinată de modificări ateroscleroticе sau procese patologice de vecinătate (adenoame, limfoame, adenopatii, cicatrice posttraumatice) ale acestui sinus.

c) Sincopele determinate de tahicardii și fibrilații paroxistice, extrasistole repetate (în salve) determină de regulă lipotimii. În stenoza aortică sau în tetrada Fallot, mai ales în cazurile de solicitare fizică pronunțată, pot determina de asemenea lipotimii și rareori sincope; în infarctul cardiac sever prin reflexele vagale care provin direct de la cord determină o scădere a tensiunii arteriale și o bradicardie, care frecvent duc la accese sincopale sau lipotimii.

d) Accesul de tuse și rîs (sincopa presoare) se întîlnește destul de rar, mai ales la bărbații astenici. Se manifestă prin sincope sau lipotimii ce apar după eforturi care cresc presiunea abdominală: tuse, rîs, defecație, ridicare de greutăți etc. S-a demonstrat că aceste accese sînt cauzate de aportul scăzut de sînge din abdomen, ca urmare a creșterii presiunii și comprimării mecanice a cavei inferioare de către diafragm, care se prezintă la aceste persoane printr-o poziție joasă.

2. *Tulburările predominante ale funcției vasculare* (colapsul vasomotor periferic) generează cel mai frecvent următoarele forme de sincope:

a) Sincopa vaso-vagală (vasodepresoare, lipotimia) are la bază vasodilatația reflexă periferică, cu precădere în segmentul arteriolar care determină o scădere a presiunii sanguine. Tabloul clinic debutează de obicei cu fenomene lipotimice; la o scădere a tensiunii arteriale sub 60—80 mm Hg determină apariția sincopei; merită de notat că tulburările vegetative sînt destul de net exprimate atît înaintea, cît și după pierderea conștienței, iar durata manifestărilor, de regulă, persistă mai mult (minute sau zeci de minute).

Criza vaso-vagală poate fi declanșată de factori numeroși: emoții puternice, șocuri psihice, oboseală, dureri vii, ce se observă cu predilecție la nevrotici și la bolnavi cu labilitate vegetativă pronunțată.

b) Sincopa ortostatică survine la ridicarea bruscă din clinostatism, mai ales dimineața la sculare sau la persoane care mențin timp mai îndelungat o poziție verticală. Tulburările clinice dispar aproape instantaneu atunci cînd persoanele sînt așezate în poziție orizontală. Aceste fenomene sînt observate, în special, la persoanele cu hipotensiune arterială.

c) Spasmul de plîns (*spasme du sanglot*), denumit și „sincope de oprire a respirației" (Gastaut, 1969), se observă la copii pînă la vîrsta de 5 ani. Imediat după un incident emotiv (cădere, frică, dojană, nesatisfacerea unei dorințe) copilul începe să plîngă tot mai puternic, țipă, devine

Scanned with OKEN Scanner

furios, agresiv și, în mod brusc, se instalează o apnee cu cianoză, mai ales peribucală ; fenomenele sînt însoțite destul de des de pierderea conștienței și convulsii.

B. TULBURĂRI PAROXISTICE HIPNICE

Acestea pot fi grupate în manifestări care provoacă somnul, sau manifestări ce apar în timpul somnului.

a) Narcolepsia (sindromul Gelineau) este o hipersomnie neepileptică, caracterizată prin atacuri de somn, cataplexie și halucinații hipnagogice.

— Atacurile de somn apar brusc, în plină activitate a bolnavului, putînd fi precedate de unele prodroame (căscat, clipit), care avertizează bolnavul de a se așeza pentru a nu cădea. Durata lor este scurtă în general, de ordinul minutelor, și se repetă de mai multe ori pe zi. Somnul nocturn al acestor bolnavi este intercalat frecvent de treziri iar prin poligrafie nocturnă se evidențiază o creștere a fazelor de somn paradoxal.

— Cataplexia se caracterizează prin pierderea tonusului postural cu cădere, fără pierderea conștienței, deși o anumită încețoșare a ei a fost notată. Criza durează cîteva minute. Problema diagnosticului diferențial cu forma akinetică a crizei majore sau a crizei *petit mal* este de primă importanță. Examenul e.e.g. diurn intercritic este normal, iar perturbări în organizarea somnului nocturn și fazele prelungite de somn paradoxal soluționează problema.

— Halucinațiile hipnagogice cu caracter auditiv sau vizual ce apar în somnul de zi sau noapte, însoțind adeseori narcolepsia, nu au caracter epileptic. Ele trebuie diferențiate de crizele senzoriale epileptice, ținînd seamă de contextul clinic de apariție a lor și al datelor electroencefalografice.

Narcolepsia reprezintă un sindrom diencefalo-mezencefalic de cauze variate : encefalite, traumatisme cranio-cerebrale, tumori hipofizo-hipotalamice etc.

b) Hipersomniile din cadrul sindromului Pickwick sau Kleine-Levin sînt ușor de diferențiat de manifestările epileptice. În primul rînd, atacurile de somn apar la bolnavi cu obezitate și care prezintă un tip de respirație particulară în somn („respirație periodică") ; se asociază uneori semne de insuficiență cardiorespiratorie ; în sindromul Kleine-Levin, hipersomniile au o durată mai îndelungată (zile sau săptămîni) prezentînd concomitent obezitate și tulburări psihice (agitație, halucinații, confuzie).

c) Manifestări variate motorii apar frecvent în somnul fiziologic normal. Cînd ele sînt de intensitate mare, trebuie diferențiate de unele crize comițiale cu manifestări similare, ultimele știut fiind că pot fi activate prin somn. Originea lor neepileptică este confirmată de faptul că ele nu sînt însoțite de crize comițiale caracteristice, iar electroencefalograma diurnă și poligrafia nocturnă rămîn în limite normale.

— Paralizia hipnagogică, descrisă de Weir-Mitchell, se constată la adormire sau la trezire, cînd bolnavul conștient nu este în măsură să schițeze nici o mișcare.

— Miocloniile și tresăririle nocturne au un caracter local și sporadic apărînd la toate vîrstele, în special la copii în fazele de somn superficial.

Scanned with OKEN Scanner

— Ticul sau mișcările ritmice nocturne ale capului (*„jactatio-iritatio-capitis nocturnae"*) apar de obicei la copii mici, sub forma unor mișcări de balansare a capului, mai frecvent în perioada adormirii, însă și în fazele somnului lent și paradoxal.

— Somnambulismul apare în prima parte a nopții, de obicei la copii, caracterizîndu-se prin ridicarea copilului din pat cu deplasarea prin cameră și executarea unor mișcări mai mult sau mai puțin coordonate; fenomenele paroxistice sînt însoțite de amnezie totală. După Popoviciu și colab. (1976), aceste automatisme nocturne pot fi grupate în somnambulism simplu, generat de tulburări psihonevrotice și automatismele nocturne la subiecți cu suferințe organice centrale. Acestea trebuie deosebite de automatismele epileptice nocturne, care sînt însoțite de modificări caracteristice pe electroencefalogramă și înregistrările poligrafice.

— Pavorul nocturn (frica nocturnă a copilului) este o reacție psihoreactivă ce apare la copii, manifestîndu-se printr-o ridicare bruscă în timpul somnului, însoțită de strigăt și o stare de frică accentuată.

— Alte fenomene, ca enurezisul nocturn, automatisme masticatorii (bruxisme), mimice sau gestuale, sindromul picioarelor neliniștite (*„restless legs"*) de asemenea pot fi întîlnite în timp somnului, fără să aibă vreo legătură cu epilepsia.

C. SPASMOFILIA

Este o problemă diagnostică de prim ordin. La copii, ea poate da convulsii generalizate similare celor din epilepsie; ele ar apărea mai ales la sfîrșitul iernii la copii cu rahitism. La adolescenți, ea realizează tablouri clinice polimorfe din care nu lipsesc lipotimiile repetate, însoțite eventual de contracturi carpo-pedale, cefalee, vertije, manifestări mentale diverse. Examenul e.e.g. complică problema, spasmofilia fiind în măsură să realizeze toate tipurile de modificări electrice, de la anomalii iritative nespecifice pînă la complexe vîrf-undă. Testările calcemice, multipletele e.m.g., semnul Chwostek și eficacitatea terapiei calcice aduc prețioase elemente de diagnostic. Trebuie știut însă că tetania se poate asocia cu epilepsia; unii autori le consideră ca avînd un fond patogenic comun, hipocalcemia, care realizează o stare de hiperexcitabilitate, duce în cazul angajării structurilor cortico-subcorticale la epilepsie, iar în cazul neuronului periferic la spasmofilie (Klotz, 1955).

D. CRIZELE SIMPATICE

Întîlnite în feocromocitoame trebuie diferențiate de paroxismele vegetative caracteristice unor forme de comițialitate (aura din criza majoră, crizele temporale sau epilepsia diencefalică).

Criza simpatică se traduce prin instalarea bruscă a unei palori accentuate, puls tahicardic, senzația de presiune sau durere precordială, cefalee adesea puternică, grețuri, vărsături însoțite de simptomul caracteristic: creșterea tensiunii arteriale la valori ridicate. Accesul durează de la cîteva

Scanned with OKEN Scanner

minute la cîteva ore, iar remiterea este însoțită de sudorație și poliurie. Tulburările clinice sînt provocate de eliminarea în circulație a hormonilor medulosuprarenali (adrenalină și noradrenalină). Lipsa altor fenomene paroxistice (motorii, psihosenzoriale și alterarea conștienței), paroxismele tipice de hipertensiune arterială și unele teste specifice (cu histamină, regitină, determinarea în urină a acidului vanilmandelic, a adrenalinei și noradrenalinei) stabilesc cu ușurință diagnosticul de criză simpatică prin feocromocitom.

E. SINDROMUL MENIÈRE

Se instalează brusc, putînd duce la cădere uneori cu scurtă pierdere de conștiență, printr-un vertij de mare intensitate, însoțit de acufene, hipoacuzie și pronunțate fenomene vegetative din sfera digestivă și cardiovasculară. Criza durează de obicei cîteva ore și, rar, numai cîteva minute. Caracterul vertijului epileptic ca și semnele e.e.g. asigură diferențierea.

F. MIGRENA

Cefaleea paroxistică nu se confundă cu epilepsia prin debut și durată. Crizele de „migrenă acompaniată" se pot însoți de clonii sau crize parestezice în hemicorpul opus sau fenomene afazice tranzitorii ce pot mima o criză focală. Criza migrenoidă din cadrul crizelor viscerale, ridică probleme dificile, în cazul confruntării cu crize de migrenă mai puțin tipice. Se descrie o „migrenă abdominală" ce se aseamănă cu criza abdominală din cadrul crizelor epileptice organovegetative. Examenul e.e.g. este util în aceste cazuri. Migrena disritmică, descrisă de Weil, indică existența anomaliilor paroxistice e.e.g. într-un număr semnificativ de cazuri de migrenă ; alții descriu ca semnificative anomaliile iritative temporale. O altă serie de autori găsesc asocierea migrenei cu crize comițiale focale sau generalizate.

G. CRIZA DE „DROP ATTACK"

Este aferentă sindromului de insuficiență bazilară și se caracterizează prin cădere, fără pierderea conștienței, avînd la bază ischemia capătului caudal al formației reticulate. Diferențierea lor de crizele akinetice epileptice se face pe baza lipsei tulburărilor de conștiență și a modificărilor e.e.g.

H. ATACURILE TRANZITORII DIN SCLEROZA ÎN PLĂCI

Atacurile tranzitorii din scleroza în plăci [descrise de Franklin și Brikner (1947)] și studiate amănunțit de Voiculescu și colab. (1975), pot crea dificultăți de diagnostic, în special, cu crizele focale. Tulburările constau din crize paroxistice de dizartrie, spasme tonice ale membrelor, tulburări de sensibilitate sau ataxie, care îmbracă frecvent un caracter altern. Ultimii autori sugerează originea lor în trunchiul cerebral. Absența modificărilor e.e.g. în perioada critică și intercritică constituie elementul de bază al diferențierii acestora de crizele epileptice.

Scanned with OKEN Scanner

I. ICTUSUL AMNEZIC

Se caracterizează printr-o amnezie tranzitorie de scurtă durată (cîteva ore) fără să evidenţieze semne neurologice organice sau modificări e.e.g. (Bender, 1956; Vasilescu şi Cezar Ionel, 1978). Majoritatea autorilor consideră aceste crize ca o perturbare hemodinamică, ce predomină în teritoriul vertebro-bazilar cu interesarea funcţională a sistemului mamilo-hipocampo-talamo-cingular. Ele pot fi confundate în special, cu crizele dismnezice sau pseudoabsenţele temporale de care pot fi diferenţiate prin lipsa modificărilor critice e.e.g. şi prezenţa, la aceşti pacienţi în peste 37% din cazuri, a unor fenomene clinice ce trădează fenomene tranzitorii de ischemie cerebrală (Gastaut şi Gastaut, 1974).

J. CRIZA ISTERICĂ

Criza isterică imită de regulă accesul major şi, mai rar, criza minoră sau temporală. Criza convulsivă isterică poate fi diferenţiată prin următoarele aspecte caracteristice: posibilitatea de evidenţiere a unei legături cu o condiţie externă (decepţie, supărare, contrariere etc.); apare în prezenţa uneia sau mai multor persoane, bolnavul avînd timpul necesar să se lase jos, fără să se rănească; nu prezintă cianoză, nu-şi muşcă limba, nu-şi pierde urina; convulsiile nu evidenţiază regularitatea de succesiune a fazelor unui acces convulsiv, prezentîndu-se de regulă sub forma unu amestec polimorf de contracţii musculare voluntare şi spasme tonice; alterarea conştienţei este parţială, bolnavii putînd reacţiona, prin mişcări de apărare, la excitaţii externe (stropirea cu apă, compresiunea globilor oculari, ordin energic etc.); exteriorizări afective sub formă de strigăte, plîns sau rîs, pronunţarea de cuvinte simple pot însoţi fenomenele motorii; so mnul caracteristic fazei postcritice şi semnele obiective neurologice (semnul Babinski, midriază) sînt absente.

Accesul clasic de isterie descris de Charcot, în care fenomenele tonice exagerate determină aspectul bolnavului „în arc de cerc", este în prezent tot mai rar întîlnit.

Mult mai rar, criza isterică poate imita accesul minor, caracterizîndu-se prin mişcări dezordonate, hipermetrice şi teatrale.

În acest cadru trebuie reţinută categoria unor epileptici care pot prezenta în perioadele intercritice accese isterice (crize de istero-epilepsie); numărul acestora se recrutează, în general, dintre bolnavii cu epilepsie temporală şi psihomotorie.

ETIOLOGIA EPILEPSIILOR ŞI A ACCESELOR CONVULSIVE

I. CINCĂ

I. EPILEPSIILE

Din punct de vedere etiologic, epilepsiile pot fi împărţite în două grupe importante: epilepsia idiopatică* în care încă nu se poate decela clinic şi prin investigaţiile de laborator actuale o cauză

Sinonime: esenţială, genuină, criptogenetică.

Scanned with OKEN Scanner

precisă, și epilepsia simptomatică *, în care se pot evidenția leziunile cerebrale cauzale.

A. EPILEPSIA IDIOPATICĂ

Epilepsia idiopatică este diagnosticată astăzi din ce în ce mai rar, datorită posibilităților existente pentru evidențierea noxelor epileptogene. Din punct de vedere histopatologic, după Gastaut și Fisher-Williams (1953), numai 5% din epilepsii pot fi încadrate în această grupă. În cazurile de epilepsie idiopatică, se consideră că moștenirea unui prag convulsivant scăzut constituie trăsătura fundamentală și că leziunile structurale și/sau biochimice sînt atît de discrete, încît sînt încă greu decelabile. Manifestările clinice au cel mai frecvent aspectul crizelor generalizate majore sau minore, pure sau asociate; combinația mai des întîlnită este aceea a crizelor *grand mal* asociate cu *petit mal* sau *petit mal* mioclonic. În aproape 50% din cazuri, aceste crize apar la intrarea sau la ieșirea din somn (Janz, 1957). Vîrsta de apariție a epilepsiei idiopatice este cuprinsă între 5 și 20 ani, cu două perioade de incidență maximă (6—9 și 14—18 ani). Anomaliile electroencefalografice corespund aspectului clinic al crizelor, cele mai semnificative fiind descărcările paroxistice de vîrf-undă 2,5—3,5 c/s bilaterale, sincrone și simetrice; mai rar se întîlnesc salve de polivîrf-undă, polivîrfuri sau unde sinusoidale de 3 c/s. Epilepsia idiopatică constituie un diagnostic de eliminare, reprezentînd încă o noțiune de necesitate.

B. EPILEPSIILE SIMPTOMATICE

Epilepsiile simptomatice au cauze variate. Se poate afirma, pe drept cuvînt, că orice leziune cerebrală organică în evoluție sau prin sechelele pe care le lasă poate genera crize comițiale. Principalele cauze ale acestora sînt următoarele.

1. CAUZE PERINATALE

a) Factori etiologici prenatali: infecțiile materne (sifilisul, rubeola; toxoplasmoza, boala incluziilor citomegalice), intoxicații diverse, iradieri abdominale cu raze röntgen, tulburări metabolice (diabetul zaharat) și boli anoxiante materne, traumatisme abdominale, tentative nereușite de întrerupere a sarcinii în cazul copilului nedorit, disgravidiile tardive grave, icterul nuclear prin incompatibilitate de factori Rh etc.

b) Factori etiologici natali: traumatisme obstetricale determinate de distocii maternofetale grave, aplicări de forceps sau vacuum extractor cu producere secundară de contuzii cerebrale sau hematoame, expulzii brutale, anoxii cerebrale fetale prin travaliu prelungit, strangulare prin cordon ombilical etc.

---

* *Sinonime*: secundară.

Scanned with OKEN Scanner

c) Factori postnatali imediați : malformații cerebrale sau cranio-cerebrale congenitale (microgiria, porencefalia, craniostenoza), infecții neonatale meningo-cerebrale, hemoragii subarahnoidiene neonatale primare (independente de modul de desfășurare a nașterii) cu apariție mai frecventă la prematuri, sindroame anoxice (malformații congenitale cardiace) etc.

În aproximativ un sfert din cazurile de epilepsii la nou-născuți, nu se poate recunoaște acțiunea vreunui factor etiologic evident, astfel încît acestea pot fi considerate epilepsii idiopatice (Lombroso, 1974).

Cele mai frecvente forme clinice ale epilepsiei de etiologie perinatală sînt crizele focale clonice, de obicei unilaterale, avînd uneori caracter ,,migrator'' și crizele tonice generalizate (care apar mai ales la prematuri). În multe cazuri expresia epileptică ,,periferică'' este discretă (crize de apnee, deviații tonice ale globilor oculari, ușor tremor al extremităților) fiind în contrast cu manifestările electroencefalografice evidente.

2. TRAUMATISMELE CRANIOCEREBRALE

Din totalul epilepsiilor, 15—40% recunosc drept factori etiologici traumatismele craniocerebrale (Cincă și Mareș, 1971), datorate astăzi în principal condițiilor de viață din marile aglomerări urbane și a expansiunii mijloacelor rapide de transport. Majoritatea studiilor statistice arată că epilepsia apare mai frecvent în cazul traumatismelor craniocerebrale deschise, decît în cazul celor închise. Aspectul clinic al epilepsiilor posttraumatice nu are o semiologie particulară, astfel încît după un traumatism cranian epileptogen poate să apară orice tip de criză epileptică, cu excepția crizei de *petit mal* (Lechevalier, 1968, citat de Arseni și colab., 1977). Caveness (1974) confirmă absența crizelor de *petit mal* cu etiologie posttraumatică și aduce argumente statistice că aproximativ 1/2 din cazuri prezintă crize convulsive generalizate, aproximativ 1/3 din cazuri au crize focale cu simptomatologie elementară iar 1/6 din cazuri ar suferi de crize focale cu simptomatologie complexă. După Courville (1958), interesarea lobului temporal s-ar datora lezării acestuia de creasta aripii mici a sfenoidului printr-un efect de *contre-coup*.

În funcție de intervalul impact-epilepsie, crizele epileptice posttraumatice pot fi împărțite în crize precoce, care survin în prima lună, și crize tardive, care apar după această perioadă.

Crizele precoce apar ca epifenomene clinice determinate de diversele leziuni cerebrale acute posttraumatice : comoție sau contuzie cerebrală, fractură craniană cu înfundare sau hemoragie secundară, hematoame endocraniene, plăgi craniocerebrale penetrante, complicații supurative. Potențialul epileptogen al leziunilor este cu atît mai ridicat, cu cît acestea au o localizare mai apropiată de zonele motorii. Crizele apar cu o frecvență mai ridicată la copii pînă la 6 ani. Crizele precoce pot avea în unele cazuri un caracter episodic, dispărînd definitiv odată cu vindecarea spontană sau terapeutică a leziunilor care le-au produs. În alte situații, după o perioadă ,,mută'', în care se constată absența manifestărilor critice, aceste crize reapar îmbrăcînd caracterul crizelor posttraumatice tardive. În acest sens, devine necesară urmărirea electroclinică sistematică, pe o perioadă

Scanned with OKEN Scanner

mai îndelungată, a bolnavilor care au prezentat semne precoce posttraumatice.

Crizele posttraumatice precoce sînt subîmpărțite de Arseni și Oprescu (1972) în crize imediate și recente. Crizele imediate, survenite în primele minute după impact, sînt rare (în 1% din traumatismele cu leziuni grave ale creierului). Crizele recente apar la cîteva ore, zile sau săptămîni de la impact, ele constituind dovada clinică a unui proces destructiv cerebral sau marcînd apariția unor complicații (hematoame, abcese).

Crizele epileptice posttraumatice tardive au la bază constituirea cicatricei epileptogene posttraumatice, fapt determinant pentru caracterul recurențial al fenomenelor clinice. Frecvența cea mai ridicată a crizelor se înregistrează la un interval de 1—5 ani față de momentul traumatismului, după Jennett (1970) intervalul maxim fiind de 10 ani. Factorii mai importanți care condiționează prezența crizelor tardive ar fi : prezența crizelor precoce (crizele tardive sînt de patru ori mai frecvente la cazurile în care au existat crize precoce — Jennett, 1970), existența și durata pierderii de conștiență în cazul traumatismului închis, existența leziunilor care interesează dura, a hematoamelor sau a complicațiilor supurative.

Dintre epilepsiile posttraumatice, crizele recente consecutive apariției unor complicații ca hematomul sau abcesul cerebral au un prognostic, în general, favorabil ; dimpotrivă, crizele tardive au un prognostic rezervat. Crizele comițiale posttraumatice subintrante, precum și un istoric îndelungat de epilepsie posttraumatică sînt elemente de prognostic grav (Arsen și Oprescu, 1972 ; Cavaness, 1974).

Epilepsia posttraumatică este una din epilepsiile în care factorii precipitanți pentru apariția unor crize, ca ingestia de alcool, emoțiile, sînt deosebit de activi. Stabilirea diagnosticului de epilepsie posttraumatică necesită eliminarea anamnestică a antecedentelor de comițialitate.

3. TUMORILE CEREBRALE

Din numărul total al epilepsiilor, etiologia tumorală este găsită în 7—12% din cazuri, iar din epilepsiile care apar după vîrsta de 30 de ani, 40% sînt tumorale (Arseni și Constantinescu, 1971). Pe de altă parte, tumorile cerebrale se însoțesc de crize comițiale în aproximativ 40—50% din cazuri, acestea fiind mai frecvent întîlnite în neoformațiuni supratentoriale și cu precădere în cele fronto-parietale (fig. 37). În tumorile subtentoriale, epilepsia este rară (2% în statistica lui Arseni și Constantinescu, 1971). Epilepsiile simptomatice tumorale ale copiilor sînt de asemenea frecvente, procentele variind între 17% (Backus și Millichap, 1962) și 30,1% (Arseni și Horvath, 1971).

După Lund (1952), criza comițială poate fi prima manifestare a unor tumori cerebrale în 60% din cazuri. Tumorile cu evoluție rapidă și cu malignitate ridicată (glioblastoame) sînt în general mai puțin epileptogene, în aceste cazuri epilepsia manifestîndu-se de obicei după apariția altor tulburări neurologice focale sau a sindromului de hipertensiune intracraniană. Tumorile cu evoluție lentă (oligodendroglioame, meningioame și astrocitoame) pot avea timp îndelungat ca manifestare singulară criza epileptică, avînd un potențial epileptogen ridicat.

Scanned with OKEN Scanner

Arseni (1950) constată că frecvența crizelor de epilepsie variază după situația tumorii față de cortex și după modul de compresiune al acestuia din urmă de către tumoare. Astfel, autorul arată că tumorile apropiate de cortex sînt mai epileptogene decît cele profunde (45% și respectiv 32%). Deși sensul compresiunii exercitată asupra cortexului (din afară sau din

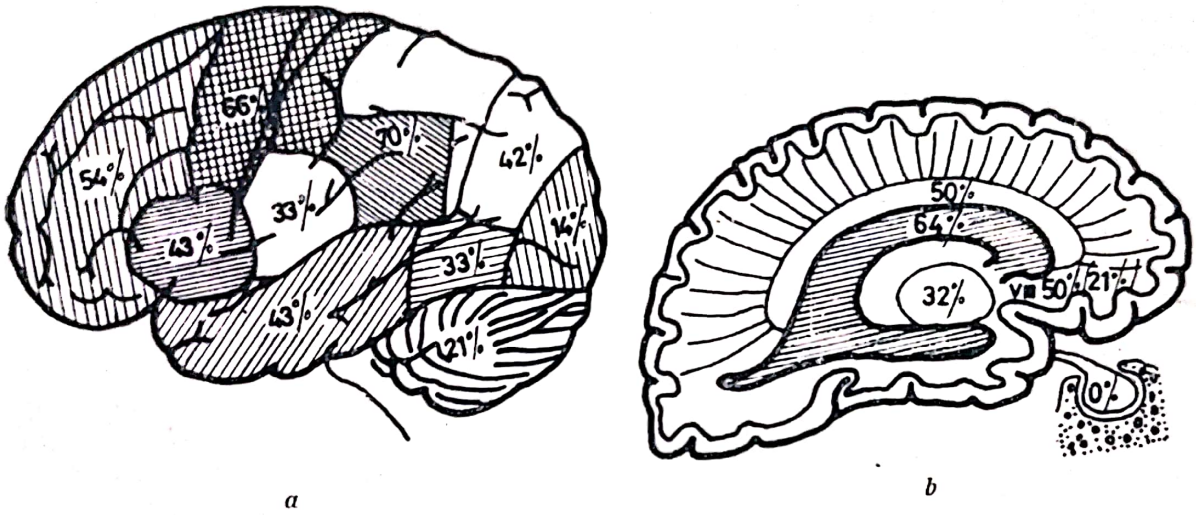

a b

Fig. 121. — Schemă din care rezultă frecvența epilepsiei din cazul tumorilor cerebrale cu diverse localizări (după o statistică pe 1 170 de cazuri):
a — fața externă a creierului; *b* — fața internă a creierului (reprodus după *Arseni, Constantinescu, Maretsis*, 1977).

interior spre cortex) nu pare întotdeauna a avea o influență asupra frecvenței crizelor, uneori se poate constata o frecvență mai mare a paroxismelor epileptice în cazul dezvoltării unui meningiom în aria senzorio-motorie, decît în cazul dezvoltării unui gliom în aceeași zonă.

Manifestările clinice de comițialitate îmbracă în 2/3 din cazuri aspectul crizelor parțiale, tipul acestora fiind în legătură cu zona cerebrală interesată de tumoare. Aspectul critic focal are o mare valoare pentru diagnosticul topografic al tumorii și aceasta mai ales în lipsa sindromului de hipertensiune intracraniană, care poate complica simptomatologia. Crizele generalizate de tip *grand mal* sînt mai rare (după Lund — 1952 — în 16% din tumorile cerebrale). Este important de reținut faptul că aceste tipuri de criză sînt frecvent generate de procese tumorale care se dezvoltă în zone cerebrale relativ „mute" din punct de vedere clinic (regiunea frontală anterioară, lobul temporal drept), criza comițială fiind singurul simptom de manifestare a neoformației. În cursul evoluției unor tumori, generalizările secundare ale crizelor focale nu sînt frecvente, iar epilepsia *petit mal* este întîlnită excepțional (Millichap, 1962; Madsen și Bray, 1962 — citați de Arseni și colab., 1977).

În tumorile cu localizare profundă, manifestările epileptice au anumite particularități. Astfel, după Arseni (1950, 1971), în cazul tumorilor nucleilor bazali, epilepsia îmbracă frecvent forma crizelor parțiale cu generalizare secundară sau de crize majore primar generalizate. Tumorile intraventriculare pot genera crize focale, în special jacksoniene senzitivo-motorii,

Scanned with OKEN Scanner

precum și crize convulsive generalizate. În 20% din cazurile cu această localizare, apare aspectul descris de Arseni (1950) „sub formă de cefalee, vomismente, transpirații și uneori midriază; capul este în extensie; nu prezintă convulsii și nu-și pierde conștiența; fața este crispată din cauza durerilor iar bolnavul rămîne imobilizat; criza durează cîteva minute. Rareori bolnavul are parestezii într-un membru, urmate de convulsii jaksoniene după care își pierde conștiența, făcînd crize generalizate. În cazul tumorilor de ventricul IV, același autor semnalează tulburări ce constau în cefalee, fenomene vegetative complexe (tuse, bradicardie, bradipnee, mioză, hiperemia și tumefierea feței și a membrelor superioare pînă la torace) cu păstrarea conștienței. Frecvența epilepsiei din tumorile cerebrale cu diverse localizări este ilustrată în fig. 4.

Sindromul de hipertensiune intracraniană poate produce crize epileptice *per se*, înainte ca procesul tumoral să se exprime prin astfel de crize, iar reapariția crizelor după extirparea unor tumori epileptogene poate fi datorată recidivei sau constituirii unei cicatrici meningocerebrale cu potențial epileptogen (Arseni și colab., 1977). Un fapt de observație în clinica neurochirurgicală este acela că extirparea tumorilor ca factori epileptogeni este urmată de rezultate mai bune (din punctul de vedere al epilepsiei), decît extirparea oricăror altor noxe epileptogene netumorale (La Blanc și Rasmussen, 1974).

4. BOLILE VASCULARE CEREBRALE

Această categorie de afecțiuni determină apariția epilepsiilor într-un procentaj mai redus decît traumatismele craniocerebrale sau tumorile cerebrale. În etiologia epilepsiilor tardive (după 30 de ani) factorii vasculari cerebrali sînt evidențiați într-o proporție de 27% (Mărcuțiu, 1970). De regulă, crizele comițiale sînt întîlnite ca fenomene secundare în evoluția unei afecțiuni vasculare cerebrale, ele apărînd mai rar ca primă manifestare a accidentului vascular.

Hemoragiile cerebrale și subarahnoidiene se însoțesc de crize comițiale în 1% din cazuri (Merritt, 1959). Aspectul crizei este de obicei generalizat major, avînd o incidență mai mare în cazul hematoamelor.

Ramolismentele cerebrale provocate de ocluzia arterelor mari determină apariția crizelor epileptice în 7% din cazuri. Ocluzia trombotică este în general citată ca avînd un rol epileptogen important, dar recent Mohr și colab. (1977) apreciază că în infarctele corticale embolice crizele epileptice apar la mai mult de 20% din pacienți, ceea ce, după părerea autorilor, este în net contrast cu raritatea crizelor comițiale secundare ocluziilor trombotice.

Encefalopatia hipertensivă, prin edemul cerebral acut pe fondul căruia evoluează, poate genera frecvent accese convulsive.

Ateroscleroza cerebrală poate provoca crize comițiale prin hipoxia cerebrală cronică pe care o generează și prin microramolismentele pe care le determină, dar este posibilă și intervenția unor factori adjuvanți exogeni sau endogeni, care să completeze condițiile de apariție a comițialității.

Malformațiile vasculare cerebrale și în special anevrismele arteriovenoase se însoțesc de crize comițiale; astfel, Arseni și colab. (1977) constată

Scanned with OKEN Scanner

crizele de epilepsie în 25% din cazurile cu malformații arteriovenoase. Anevrismele cerebrale determină adesea crize de epilepsie prin ele însele, dar mai ales după rupturi.

Tromboflebitele cerebrale se manifestă, îndeosebi în faza inițială, prin crize convulsive. În funcție de localizarea leziunii, acestea pot îmbrăca tipul de crize majore (tromboflebita bilaterală a venelor corticale) sau jacksoniene; acestea din urmă, cînd au aspect basculant, sînt revelatoare pentru afectarea sinusului longitudinal superior.

Crizele comițiale care apar în perioada acută a bolii vasculare cerebrale nu ridică probleme deosebite privind diagnosticul lor etiologic. Apariția lor tardivă, după luni sau ani de la instalarea accidentului vascular cerebral, poate fi raportată leziunii sechelare vasculare numai după eliminarea posibilității existenței unei tumori cerebrale apărută ulterior. În cazul apariției tardive tulburările paroxistice apar în serii, de obicei localizate de partea hemiparetică și cu posibilități mai reduse de generalizare.

5. BOLILE INFECȚIOASE ȘI PARAZITARE

Abcesele și tuberculoamele cerebrale determină în aproximativ 25% din cazuri crize comițiale. Pentru abcesul cerebral în faza encefalitică sînt caracteristice crizele generalizate, în timp ce perioada de colectare este însoțită de crize parțiale. Într-un număr restrîns de cazuri, crizele pot apărea după 6—12 luni de la extirparea abcesului, cauza fiind în aceste împrejurări cicatricea fibroglială sechelară. Tuberculoamele de emisferă cerebrală, mai rare decît cele subtentoriale, au un potențial epileptogen ridicat, crizele comițiale putînd fi primul semn clinic al bolii. În majoritatea cazurilor se constată concomitent semne de infecție tuberculoasă extracraniană, în special pulmonară.

Meningitele și encefalitele microbiene pot fi însoțite de crize comițiale la debutul lor, în perioada de stare, în convalescență sau la intervale variabile de timp după vindecarea clinică. Crizele cu apariție precoce sînt datorate leziunilor corticale localizate la care se poate adăuga efectul unor factori variabili (edem cerebral cu anoxie, toxemie, febră). Crizele tardive sînt de obicei secundare unor cicatrici meningocerebrale cu localizare preferențială temporală sau frontală (Robb și McNaughton, 1974). Tipurile de crize precoce sau tardive variază nu numai în funcție de localizarea leziunii, dar și în raport cu vîrsta, deci cu gradul de maturitate a creierului.

Neuroluesul cuprinde uneori în simptomatologia sa crize epileptice.

Encefalitele primitive virale sînt mult mai rar însoțite de crize comițiale. Acestea sînt citate în encefalita herpetică și aproape excepțional în cele prin arbovirusuri (de căpușa europeană, siberiană, japoneză sau americană).

După perioada acută a unor afecțiuni ca rujeola, rubeola, oreionul, varicela, tusea convulsivă, gripa, toxoplasmoza sau la un număr de zile de la imunizarea activă cu vaccin antivariolic, antirabic, antipertussis etc., în cadrul encefalomielitelor postinfecțioase sau postvaccinale pot apărea de asemenea crize comițiale.

Dintre infecțiile virale lente ale sistemului nervos, leucoencefalita sclerozantă subacută Von Bogaert prezintă frecvent manifestări comițiale sub

Scanned with OKEN Scanner

formă de crize akinetice, absențe și, mai rar convulsii generalizate (fig. 122). Boala apare la vîrsta școlară, debutînd prin tulburări psihice importante; acestora li se asociază diskinezii variate (mioclonii, mișcări coreice, hemibalisme) și modificări electroencefalografice caracteristice (descărcări de complexe de unde ascuțite și lente supravoltate, sincrone și difuze, care corespund paroxismelor mioclonice). Boala evoluează rapid (6—12 luni), ultima fază caracterizîndu-se prin demență profundă, rigiditate de tipul decerebrării și caşexie. Crize convulsive și mioclonice apar și în stadiul preterminal al encefalopatiei subacute Jacob-Creutzfeld, considerată în prezent tot expresia unei infecții cu virus lent (fig. 123).

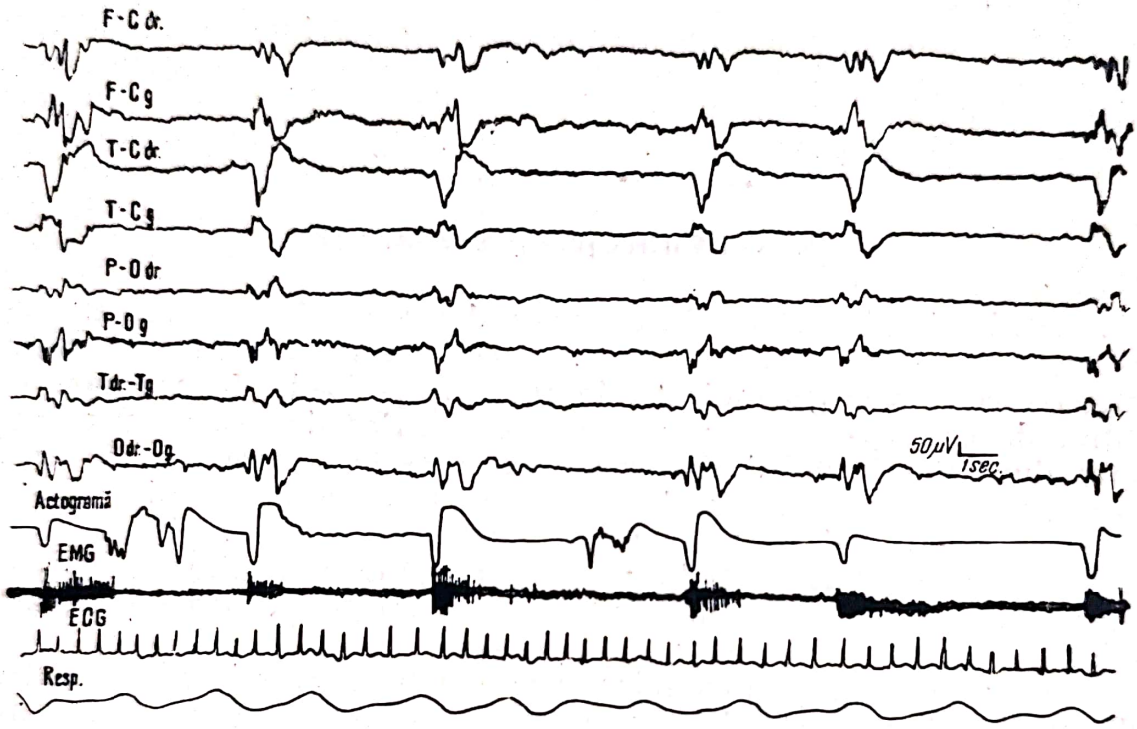

Fig. 122. — Înregistrare poligrafică într-un caz cu leucoencefalită sclerozantă subacută: primele 8 derivații sînt înregistrări EEG spontane; pe un fond de activitate electrică de voltaj mediu din benzile *theta* și *alfa* apar complexe de unde lente supravoltate trifazice generalizate și sincrone, cu o incidență de 12/min. (complex Radermacker); pe actogramă (derivația 9) și electromiogramă (derivația 10) se observă corelatul motor complexelor Radermacker

Scleroza în plăci are ca simptom, în 7% din cazuri, crize epileptice. De obicei debutul acestora coincide cu debutul unui puseu acut, iar forma clinică de epilepsie este cea focală. Leziunea epileptogenă este fie un focar de demielinizare corticală, fie o leziune profundă, de trunchi cerebral (accesele focale de trunchi cerebral, Kreindler și colab. 1962).

În leucoencefalita periaxială difuză (boala Schilder-Foix), crizele comițiale apar într-un stadiu avansat de evoluție. Boala apare la copii și adolescenți și are o evoluție progresivă prin puseuri succesive. Manifestările clinice constau din tulburări psihice și neurologice (vizuale, motorii, afazice, cerebeloase etc.).

Unele infecții micotice ale sistemului nervos central ca histoplasmoza, nocardioza și actinomicoza pot fi însoțite de crize comițiale, datorită faptu-

Scanned with OKEN Scanner

lui că agenții patogeni determină apariția unor leziuni abcedate meningoencefalice cu potențial epileptogen.

S-a descris apariția de manifestări comițiale și în cursul unor îmbolnăviri ale sistemului nervos central cu protozoare, ca în meningoencefalita amibiană primară, toxoplasmoză și malarie.

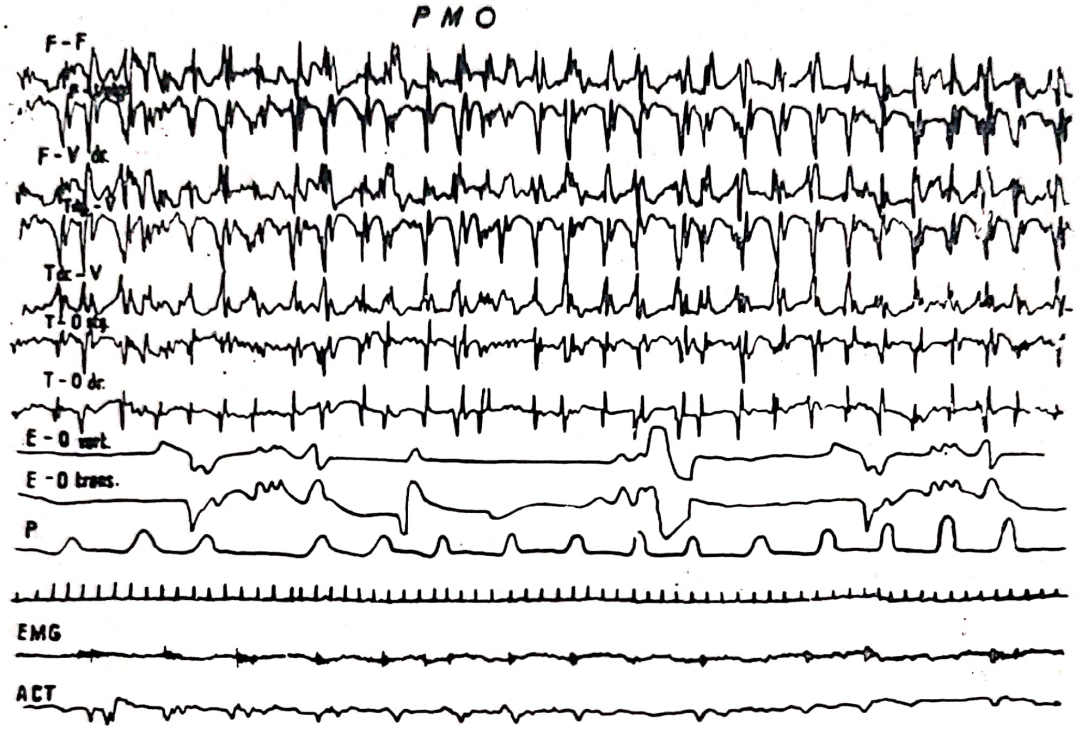

Fig. 123. — Înregistrarea poligrafică în timpul somnului nocturn într-un caz de encefalită Jakob-Creutzfeld : primele 7 derivații corespund înregistrării electroencefalogramei : pe fondul unei activități rapide de unde mediu voltate apar descărcări trifazice supravoltate, cu o ritmicitate de 1 c/sec. ; descărcările electroencefalografice sînt sincrone cu cele periferice înregistrate pe actogramă (derivația 13) și electromiogramă (derivația 12). Este de remarcat incidența crescută a acestor descărcări în timpul somnului paradoxal (derivațiile 9 și 10 corespund oculogramei).

Dintre parazitozele cerebrale, echinococoza (fig. 124) trichinoza și, în special, cisticercoza se exprimă clinic prin crize epileptice deseori chiar în prima perioadă de evoluție. După statistica lui Arseni și colab. (1977), 40% din cazurile de hidatidoză și 54% din cele cu cisticercoză au prezentat diverse aspecte ale epilepsiei.

6. DISEMBRIOPLAZIILE

Scleroza tuberoasă (boala Bourneville) se caracterizează prin crize comițiale de tipul crizelor majore și mai rar parțiale, oligofrenie și modificări cutanate specifice. Ultimele constau din adenoame sebacee, fibrolipoame, nevi sau fibroame cutanate repartizate simetric, mai frecvent pe față (peribucal și nazal), partea superioară toracală și, mai rar, lombar. La examenul fundului de ochi, se pot evidenția tumorete albe-cenușii, situate la periferia retinei (facoame). Radiografia craniană poate evidenția calcificări superficiale sau profunde, paraventriculare, care indică prezența cerebrală a tumoretelor.

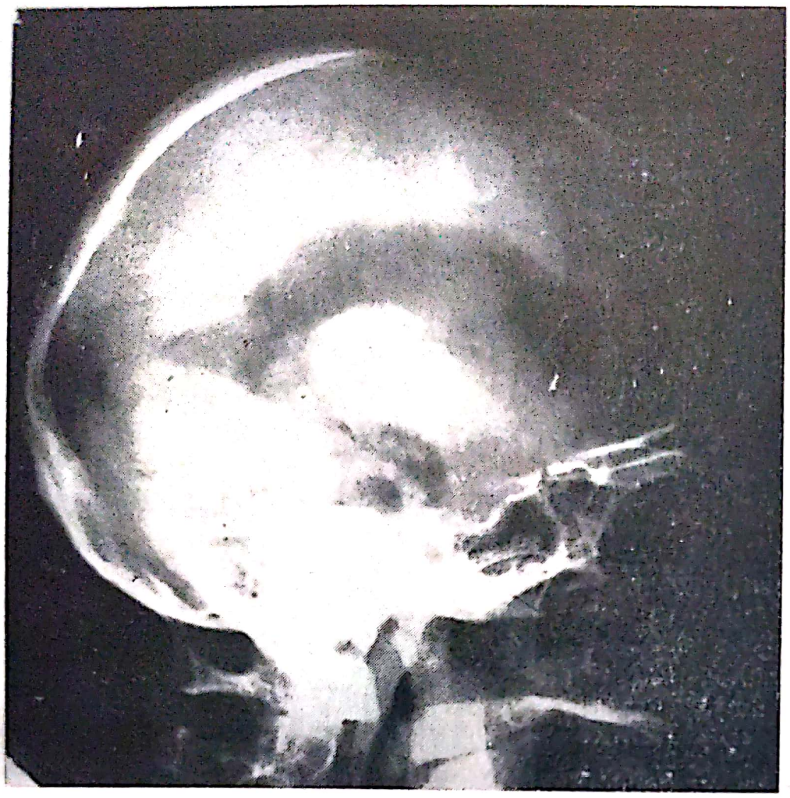

Fig. 124. — Pneumoencefalografie gazoasă într-un caz cu crize jacksoniene în hemicorpul stîng: se observă două formațiuni opace care corespund unor chisturi hidatice, precum și o marcată hidrocefalie internă.

Fig. 125. — Angiomatoză encefalotrigeminală (boala Sturge-Weber-Krabbe): pe radiografia craniană simplă se pot observa calcifieri occipitale sub formă de linii sinuoase cu contur dublu.

Scanned with OKEN Scanner

Angiomatoza encefalotrigeminală (boala Sturge-Weber-Krabbe) se traduce prin crize comițiale generalizate sau jacksoniene, prezența angioamelor cutanate, în special la față și uneori retiniene, semne de deficit neurologic, hemiplegii, hemianopsii. Examenul radiologic arată adesea o calcificare netă, localizată în regiunea posterioară a hemisferei (de aceeași parte cu angiomul), constînd în linii sinuoase cu dublu contur (fig. 125).

Neurofibromatoza (Boala Recklinghausen) determină tulburări epileptice numai în cazul dezvoltării neurinoamelor în cavitatea endocraniană. Examenul cutanat decelează pete pigmentare punctiforme sau în placarde de culoare galbenă-maronie, tumorete moi de diferite mărimi, uneori pediculate și adesea de culoare violacee ; pe traiectul nervilor periferici se constată, uneori, prezența tumoretelor.

7. BOLILE DEGENERATIVE ALE SISTEMULUI NERVOS CENTRAL

Radermecker (1974) face o trecere în revistă exhaustivă a bolilor degenerative ale sistemului nervos central, care se pot însoți de crize comițiale. Există certitudinea că o parte din aceste boli, prin leziunile pe care le produc, sînt cauza crizelor epileptice. Dintre aceste afecțiuni amintim :

a) Disinergia cerebeloasă mioclonică Ramsay-Hunt care include în tabloul clinic, pe lîngă un sindrom cerebelos, cu sau fără semne de atingere spinocerebeloasă, crize epileptice generalizate sau mioclonice (mioclonii „de acțiune"), caracterizate electroencefalografic prin alterări minime, mai ales în primii ani de evoluție a bolii ; în faze tardive există o corelație mai bună între manifestările mioclonice și aspectul lor electrografic, mai ales la activarea prin stimulare luminoasă intermitentă. În această boală, focarul electroencefalografic pare să fie situat în trunchiul cerebral, fapt care determină aspectul grafoelementelor.

b) Epilepsia mioclonică familială progresivă (boala Unverricht-Lundborg-Lafora) apare la adolescenți sau la adulții tineri, prin crize convulsive generalizate, care sînt urmate după un interval de timp (luni, ani) de mioclonii simetrice sau asimetrice, spontane sau precipitate de stimuli diverși, mioclonii a căror frecvență și severitate crește în timp ; pe acest fond convulsivant se instalează o demențiere progresivă. Boala durează în totalitate între 2—10 ani. Electroencefalograma bolnavilor suferă modificări încă înainte de instalarea tabloului clinic (absența ritmului alfa, disritmie lentă, prezența unor vîrfuri ample frontale, a unor complexe vîrf-undă, ultimele cu aspect bilateral sincron), dar în perioada mioclonică nu există o corelație temporală pozitivă între mioclonii și descărcările electroencefalografice de vîrfuri. În cazul activării prin stimulare luminoasă intermitentă, descărcările continuă după oprirea stimulării. La examenul anatomopatologic, se găsesc leziuni degenerative întinse (corticale, striate, talamice, în locus niger), asociate cu prezența incluziilor caracteristice de corpusculi Lafora. Este de remarcat că uneori boala Hallervorden-Spatz pare să determine manifestări clinice asemănătoare cu cele din epilepsia mioclonică familială progresivă.

c) Dintre leucodistrofii, tipul cronic (Pelizaeus-Merzbacher) este cel la care crizele convulsive sînt cele mai frecvente (Kreindler, 1971).

Scanned with OKEN Scanner

d) Lipoidozele sistemului nervos central sînt uneori însoțite de crize comițiale.

În cazul altor boli degenerative ale sistemului nervos central, este greu de stabilit o relație cauzală între acestea și epilepsie și se pune întrebarea dacă, în anumite împrejurări, nu este vorba de asocieri sau coincidențe morbide. Astfel, epilepsia întîlnită în boli degenerative spinale și periferice poate fi considerată o boală coincidentă. Asocieri între heredoataxii și epilepsie au fost de asemenea semnalate cu o frecvență nesemnificativă, iar cele dintre boala Parkinson, distonii extrapiramidale, coreoatetoze, coreea cronică Huntington, degenerescențe hepatolenticulare pe de o parte și crizele comițiale pe de altă parte, sînt rar întîlnite. Demențele presenile se însoțesc uneori de crize comițiale (mai ales tipul Alzheimer); în demențele senile epilepsia este excepțională.

II. ACCESELE CONVULSIVE

În această secțiune vor fi enumerați factorii care, acționînd cu o intensitate mare asupra indivizilor considerați normali, pot declanșa accese convulsive; cînd acțiunea lor se exercită asupra unor indivizi cu leziuni epileptogene manifeste sau oculte, ei pot determina apariția sau accentuarea frecvenței crizelor comițiale. Datorită importanței clinice deosebite, convulsiile febrile, încadrabile parțial în noțiunea de acces convulsiv, sînt descrise într-o secțiune separată.

A. FACTORI DISMETABOLICI

1. Anoxia cerebrală pasageră provoacă accese convulsive în cazurile cînd acestea durează peste 20 de secunde (a se vedea diagnosticul diferențial al epilepsiilor).

2. Hipoglicemia constituie un factor convulsivant important, avînd în vedere rolul esențial al metabolismului glucidic pentru parenchimul cerebral. Sînt bine cunoscute accesele convulsive care însoțesc eliberarea crescută de insulină în sînge din adenoamele insulare pancreatice, care apar ca urmare a rezecției stomacale în cadrul *dumping* sindromului și, în special, în timpul tratamentelor cu insulină.

3. Tulburările metabolismului hidroelectrolitic provoacă frecvente accese convulsive în cazul cînd se realizează fenomene de hiperhidratare neuronală sau modificări ale concentrației ionilor ce au o strînsă legătură cu excitabilitatea membranei neuronale (Na, K, Ca, Cl, Mg). Acest dezechilibru poate fi cauzat de factori diverși: afecțiuni renale, boli endocrine (hipofizare, paratiroidiene, suprarenale), gastrointestinale, insuficiență cardiacă hemodinamică etc.; perfuziile abundente și îndelungate cu soluții izotonice pot de asemenea avea drept consecință o intoxicare hidrică cu manifestări convulsive.

4. Tulburările metabolismului aminoacizilor. Encefalopatia caracteristică acestui grup de tulburări o constituie oligofrenia fenilpiruvică (boala Fölling). Ea are la bază o blocare a transformării fenilalaninei în

Scanned with OKEN Scanner

tirozină și are ca urmare o acumulare excesivă a acestui aminoacid în sînge și eliminarea în cantitate crescută a acidului fenilpiruvic. Intoxicarea lentă cu produse metabolice intermediare stă la baza acestei encefalopatii. Ea apare la copii și se traduce prin tulburări psihice importante, asociate cu diverse manifestări neurologice. În o treime din cazuri, apar accese convulsive generalizate, *petit mal* sau spasme de flexiune. Prezența acidului fenilpiruvic în urină este identificată prin clorura ferică. Tratamentul se bazează pe dietă lipsită de fenilalanină. Este semnalată de asemenea prezența acceselor convulsive la bolnavi la care s-a putut pune în evidență o creștere ridicată în sînge sau urină a unor aminoacizi : leucină, citrulină, homocistină, acid arginin-succinic etc.

5. Carența piridoxinei (vitamina B_6) poate realiza manifestări paroxistice în următoarele condiții : lipsă de aport (sugari hrăniți artificial), tratament cu izoniazide (inactivatoare de vitamina B_6), în cazul unor boli genetice piridoxindependente. Manifestările paroxistice se caracterizează prin accese convulsive neonatale spontane, care pot fi definitiv jugulate prin administrare de vitamină B_6.

6. Insuficiența renală. Accesele convulsive apar de regulă în stadiu avansat al unei insuficiențe renale cronice. Factorii care stau la baza apariției manifestărilor paroxistice sînt multipli : hiperazotemie, hiperhidratare celulară, hiponatremie, hipocalcemie, hiperpotasemie etc. Convulsiile sînt parcelare sau generalizate ; ele apar la început sporadic, pentru ca ulterior să realizeze stări de rău convulsiv.

7. Insuficiența hepatică și mai ales encefalopatia hepatogenă este însoțită rar de accese convulsive ; acestea au la bază modificări metabolice complexe : hiperamoniemie, hipoxie, tulburări ale echilibrului acidobazic și electrolitice.

8. Porfiriile sînt însoțite extrem de rar de accese convulsive, care pot apărea uneori ca formă de debut a acestor afecțiuni. Terapia barbiturică este contraindicată în aceste cazuri.

B. INTOXICAȚII EXOGENE

Alcoolul, oxidul de carbon, sulfura de carbon, cardiazolul, camforul, megimidul, insecticidele organofosforice sau organoclorate, precum și o mare diversitate de alte substanțe chimice organice sau anorganice pot determina, prin potențialul lor variat de intoxicare a organismului, accese convulsive. Dintre intoxicațiile exogene, cea alcoolică ocupă un loc important. Intoxicația acută poate determina apariția acceselor convulsive, după cum poate să mărească numărul crizelor comițiale la vechii epileptici. Crize comițiale se pot întîlni în faza prodromală a puseurilor de *delirium tremens*. Cel mai frecvent fenomenele paroxistice comițiale sînt întîlnite la alcoolici cronici ; ele apar sub diferite forme clinice (generalizate, parțiale) după o perioadă îndelungată de consum. Factorul etiologic este greu de atribuit în aceste cazuri numai intoxicației alcoolice, avînd în vedere intricarea acesteia cu factori abiotrofici cerebrali, hepatici și carențiali.

Scanned with OKEN Scanner

C. FACTORI FIZICI

Sînt cunoscute accesele convulsive induse de electroșoc și electrocutări, precum și apariția lor în tabloul clinic al insolațiilor. Expunerile îndelungate la temperaturi ridicate ale mediului înconjurător determină uneori accese convulsive prin alterări brutale ale metabolismului hidroelectrolitic.

TRATAMENTUL MEDICAMENTOS AL EPILEPSIILOR

D. FLORESCU

I. ISTORIC

Crizele de epilepsie cunoscute și descrise din primele momente ale istoriei medicinii, interpretate și înțelese în moduri diferite de-a lungul timpului, beneficiază de un tratament medicamentos eficient de un timp relativ scurt.

Progresele realizate în ultimul secol și în special în ultimele decenii în domeniul fiziologiei, fiziopatologiei, biochimiei cerebrale, care au dus la o mai bună înțelegere a mecanismelor implicate în producerea crizelor, descoperirea diferitelor modele experimentale de crize care permit testarea în laborator a efectelor anticonvulsivante a diferitelor substanțe au dat avînt cercetărilor pentru identificarea de agenți medicamentoși capabili să controleze crizele de epilepsie. Pe de altă parte dezvoltarea continuă a chimiei și farmacologiei au oferit și oferă cercetătorilor psobilitatea testării în laborator și clinică a efectelor anticonvulsivante a unui număr din ce în ce mai mare de droguri, eforturi de cercetare deseori încununate de succes. În același timp s-au aprofundat cunoștințele privind mecanismele de acțiune ale substanțelor anticonvulsivante, dinamica lor în organism.

În decursul timpului numeroase substanțe au fost utilizate în tratamentul bolnavilor epileptici. De altfel Sieveking menționa în 1861 (citat de Meinardi și Magnus, 1974) că este greu de găsit o substanță care să nu fi fost folosită și considerată a fi eficientă împotriva epilepsiei. Cu toate acestea folosirea pe baze științifice a unor droguri în tratamentul crizelor epileptice începe abia în a doua jumătate a secolului trecut.

Primele medicamente găsite a fi eficiente în tratamentul anticonvulsivant au fost bromurile, și aceasta în urma unor observații clinice întîmplătoare. Bromura de potasiu ale cărei efecte anafrodisiace erau cunoscute a fost folosită pentru prima dată de Locock în 1857 (citat de Knott, 1974) în tratamentul unor bolnavi epileptici, deoarece la timpul respectiv unele forme de epilepsie se considerau a fi legate de practicarea onaniei. Efectele au fost bune și mult timp după aceea sărurile de brom au fost singurele medicamente considerate eficiente în tratamentul crizelor epileptice. Efectele sedative marcate ale bromurilor în doze anticonvulsivante ca și lipsa de eficiență în multe din cazuri au determinat noi cercetări pentru găsirea de medicamente anticonvulsivante mai eficiente și fără fenomene secundare marcate.

O cotitură în terapia medicamentoasă a epilepsiilor s-a produs în 1912 odată cu introducerea în terapia sedativă a fenobarbitalului. În același an Hauptman (citat de Knott, 1974) folosește, de asemenea în urma unor observații clinice întîmplătoare, fenobarbitalul în tratamentul crizelor convulsive. Introducerea fenobarbitalului în tratamentul epilepsiei are o importanță deosebită din două motive. Pe de o parte a fost primul medicament cu o eficiență reală în terapia crizelor majore, și de altfel a rămas pînă astăzi printre antiepilepticele primare, iar pe de altă parte a fost primul agent chimic sintetic cu proprietăți anticonvulsivante.

Succesele clinice obținute odată cu introducerea fenobarbitalului în tratamentul epilepsiei au determinat intensificarea cercetărilor farmacologice sistematizate pentru descoperirea de noi agenți anticonvulsivanți. În cadrul unui program vast de cercetări îndreptate în acest scop, folosind tehnica electroșocului Merrit și Putnam deschid în 1938 o eră nouă în farmacoterapia epilepsiei prin descoperirea difenilhidantoinei (fenitoina). Acest medicament s-a arătat a fi eficient nu numai în crizele majore ci și parțial eficient în crizele psihomotorii pentru care nu existau alte posibilități terapeutice. Faptul că fenitoina nu este un sedativ a fost prima indicație că medicamente cu proprietăți anticonvulsivante trebuie căutate și printre agenții

Scanned with OKEN Scanner

chimici care nu induc somn sau sedare. Descoperirea fenitoinei a reprezentat un pas esențial în lămurirea unor elemente neurofiziologice de bază ce intervin în mecanismele crizelor convulsive. În sfîrșit acest fapt a demonstrat importanța cercetărilor intensive de laborator pentru descoperirea de noi substanțe candidate a se număra printre drogurile antiepileptice.

Constatarea ulterioară a efectelor anticonvulsivante ale altor derivați barbiturici, în primul rînd primidonul (Handley și Stewart, 1952) a îmbogățit și mai mult arsenalul terapeutic antiepileptic.

Substanțele medicamentoase menționate mai sus nu și-au dovedit însă eficiența în tratamentul altor forme de epilepsie, în primul rînd al crizelor de absență *petit mal*. Descoperirea proprietăților antiepileptice ale trimetadionului — derivat oxazolidinic — (Everett și Richards, 1944) un agent chimic folosit inițial în studiile clinice ca analgezic a evidențiat din nou importanța unor cercetări sistematice, folosind o baterie largă de teste de laborator, pentru descoperirea de noi anticonvulsivante eficiente în diferitele forme de epilepsie. Eficacitatea clinică a trimetadionului în epilepsia *petit mal* a demonstrat că specificitatea clinică poate fi consecința structurilor chimice variate ale acestor substanțe și a stimulat cercetările pentru descoperirea unor noi clase chimice de substanțe antiepileptice. De asemenea descoperirea trimetadionului a stat la baza unor cercetări noi privind mecanismele neurofiziologice ale epilepsiei *petit mal*. Efectele secundare frecvent observate în urma folosirii oxazolidinelor au determinat noi căutări. Cercetări experimentale (Chen și colab., 1951) și clinice (Zimmerman, 1951; Zimmerman și Burgermeister, 1954, 1958) au evidențiat eficacitatea succinimidelor în terapia absențelor *petit mal*. Substanțele din această grupă reprezintă astăzi tratamentul de elecție al acestei forme de epilepsie datorită bunului control al crizelor și relativ rarelor efecte secundare și complicații produse.

Printre cele mai recente achiziții în terapia anticonvulsivantă se numără introducerea diazepamului în tratamentul stării de rău epileptic (Gastaut și colab., 1965). Pînă atunci cele mai eficiente medicații în starea de rău epileptic erau anestezicele generale, barbituricele sau paraldehida folosită în doze anestezice. Diazepamul oprește crizele adesea fără, sau cu o ușoară alterare a conștienței iar efectele secundare sînt mult mai reduse decît ale celorlalți agenți. Ulterior alți derivați din aceeași grupă chimică de substanțe — benzodiazepine — și-au dovedit eficiența în diferite forme de epilepsie.

Descoperirea unei game largi de substanțe cu efecte anticonvulsivante a determinat elaborarea unor programe vaste de cercetări de laborator și clinice privind acțiunea antiepileptică a numeroase droguri și treptat s-au lărgit posibilitățile de control al crizelor epileptice (fenotiazine, sulfonamide, amfetamine etc.). Introducerea în practica terapiei epilepsiilor a diferitelor substanțe a fost fie rezultatul unor cercetări deliberate privind efectele anticonvulsivante ale acestora (fenitoina) fie rezultatul unor programe de cercetări vizînd tratamentul altor afecțiuni (trimetadion, diazepam — folosite inițial în clinică în alte scopuri decît controlul crizelor epileptice). Pe de altă parte tratamentul altor afecțiuni a beneficiat de cercetările asupra unor droguri folosite inițial ca antiepileptice (fenitoina în tratamentul nevralgiei trigeminale și tulburărilor de ritm cardiac, carbamazepina în tratamentul nevralgiei trigeminale etc.).

Cu toate progresele terapiei medicamentoase a crizelor epileptice, în prezent numai la 60—70% din cazuri se obține un control total al crizelor, iar cca. 20% din bolnavi apar ca rezistenți la tratament chiar în condițiile folosirii intense a unei game largi de droguri antiepileptice (Schmidt și colab., 1968; Woodbury și Fingl, 1975). În plus unele substanțe antiepileptice pot produce grave fenomene secundare. Această situație justifică studiile avînd ca scop îmbogățirea arsenalului terapeutic antiepileptic cu noi droguri cu eficacitate sporită și efecte secundare cît mai reduse.

II. PRINCIPALELE MEDICAMENTE ANTIEPILEPTICE. DATE GENERALE

Medicamentele anticonvulsivante folosite în mod curent în tratamentul crizelor epileptice aparțin următoarelor grupe chimice: barbiturice, hidantoine, oxazolidine, succinimide, benzodiazepine, fenotiazine, sulfonamide.

În tabelul VIII sînt menționate drogurile mai importante din fiecare grupă și alte medicamente folosite în tratamentul diferitelor forme de epilepsie (cu specificarea celor existente și folosite la noi în țară).

Scanned with OKEN Scanner

Principalele medicamente antiepileptice *

1. Hidantoine :	— *Difenilhidantoina (Feniloina)* Mephenytoin, Ethotoin, Methotoin
	Fenilacetilureea (Fenacemid)
2. Barbiturice :	*Fenobarbital*
	Mephobarbital, Methabarbital
	Primidon
3. Oxazolidine :	*Trimetadion (Trepal)*
	Parametadion
4. Succinimide :	*Ethosuximid* (Zarontin, *Suxilep)*
	Phensuximid, Methsuximid
	Morfolinil-succinimid (Morfolep)
5. Benzodiazepine :	*Diazepam, Nitrazepam*
	Oxazepam
	Clonazepam
6. Fenotiazine :	*Carbamazepina* (Tegretol, *Finlepsin, Stazepin)*
7. Sulfonamide :	*Acetazolamida (Ederen)* Sulthiam
8. Dipropilacetat de sodiu	
9. Alte medicamente :	
	— *Bromuri*
	— *ACTH*, Cor'icosteroizi *(Superprednol)*
	— Quinacrina
	— Amphetamine
	— *Piridoxina* (Vit. B_6)
	— Acid gama-amino-beta-hidroxibutiric

* Sînt subliniate cele existente în nomenclatorul de medicamente pe anul 1978, la noi în țară

Structura chimică de bază a medicamentelor antiepileptice principale este asemănătoare și este reprezentată de un inel de bază format din 5 (hidantoine, oxazolidine, succinimide), 6 (barbiturice) sau 7 (benzodiazepine) atomi carbon, azot sau oxigen.

Formula generală este :

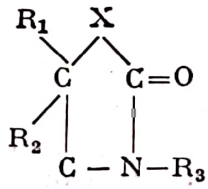

în care substituirea lui X variază cu clasele chimice

— barbiturice : . CO—NH—
dezoxibarbiturice (primidon) : $—CH_2—NH—$
— hidantoine : —NH—
acetiluree : $NH_2—$
— oxazolidine : —O—
— succinimide : $—CH_2—$
— benzodiazepine :

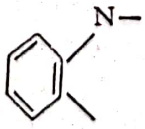

Scanned with OKEN Scanner

Proprietăți antiepileptice s-au pus însă în evidență și la alte droguri a căror structură chimică este diferită de cea de mai sus (sulfonamide) fapt ce a dat un imbold căutărilor de noi substanțe anticonvulsivante.

S-au făcut unele încercări de a stabili o legătură între efectele clinice și structura moleculară. Astfel, substanțele active împotriva crizelor majore (fenobarbital, fenitoin, primidon) au o grupă fenil la atomul din poziția 5 a inelului de bază. Un radical alkil atașat atomului din poziția 5 a inelului de bază este prezent la majoritatea substanțelor eficiente în epilepsia *petit mal* (oxazolidine, două dintre succinimide).

Proprietățile fizice, chimice, farmacokinetice ale substanțelor anticonvulsivante sînt foarte diferite. Proprietatea comună a tuturor antiepilepticelor efective în controlul cronic al crizelor este eliminarea lentă din organism, fapt ce permite acumularea în țesutul nervos și menținerea unei concentrații tisulare relativ stabilă. Această proprietate a fost demonstrată pentru fenobarbital, fenitoin, ethosuximide (acumularea drogului însăși), pentru trimetadion (acumularea metabolitului activ) pentru diazepam (acumularea atît a drogului ca atare cît și a metabolitului activ).

III. DATE ASUPRA MODALITĂȚILOR DE ACȚIUNE A MEDICAMENTELOR ANTIEPILEPTICE

În prima parte a acestei secțiuni vor fi prezentate date generale referitoare la diferitele procese și mecanisme ce intervin în exercitarea efectelor anticonvulsivante ale majorității substanțelor folosite în tratamentul epilepsiilor, urmînd ca în partea a doua să se prezinte o serie de date particulare privind principalele medicamente antiepileptice.

A. DATE GENERALE

1. ABSORBȚIE, DISTRIBUȚIE, METABOLIZARE, ELIMINARE

Medicamentele folosite în tratamentul cronic al epilepsiilor sînt cele care, administrate pe cale orală, se acumulează în organism și realizează concentrații relativ stabile în sînge și țesuturi. Este un fapt demonstrat că există o relație directă între concentrația medicamentului în sînge și probabil în țesuturi și efectele reale anticonvulsivante sau fenomenele toxice (Buchthal și colab., 1960; Livingston, 1966; Buchthal și Lennox-Buchthal, 1972; Volanschi și colab., 1975 etc.).

Procesele de absorbție, distribuție, eliminare a medicamentelor sînt determinate în primul rînd de proprietățile fizico-chimice ale acestora precum și de proprietățile structurilor ce formează barierele de membrană între diferitele compartimente ale corpului și între organism și exterior. Multe dintre medicamentele antiepileptice sînt absorbite aproape complet din intestin. Rata de absorbție variază pentru diferitele medicamente antiepileptice, concentrația maximă în ser fiind atinsă între 1—20 ore după administrarea orală. Absorbția unui medicament este determinată printre altele de caracterele fizico-chimice ale acestuia în primul rînd solubilitatea,

Scanned with OKEN Scanner

deoarece rata de solubilitate influențează disponibilitatea drogului pentru absorbție. Cînd medicamentul este relativ insolubil în apă (ex. fenitoina) gradul și rata de absorbție sînt modificate de mărimea particulelor și forma de administrare — tablete, capsule, suspensie (Weiss și colab. 1968; Volanschi și colab., 1975). De asemenea absorbția medicamentului este influențată de starea de funcționalitate normală a tubului digestiv. În unele situații modificarea acesteia prin procese patologice diferite atrage după sine variații importante ale absorbției medicamentului urmate de modificarea concentrației în sînge și țesuturi și în consecință modificarea eficacității clinice.

Traversarea membranelor de către drog în procesele de absorbție, distribuție în țesuturi, eliminare, se face prin difuziune pasivă și transport activ. Difuziunea pasivă este un mecanism important de transfer pentru majoritatea medicamentelor antiepileptice. Transportul activ intervine mai ales în transferul unor anioni și cationi organici la nivelul plexurilor coroide, celulelor hepatice, celulelor tubulare renale. Ajunse în sînge anticonvulsivantele sînt în general fixate, în proporție variabilă, de proteinele plasmatice. Cantitatea de drog liber este cea care condiționează în primul rînd distribuția acestuia în țesuturi, lichid cefalorahidian, creier și deci efectele terapeutice. De asemenea eliminarea prin filtrare glomerulară este dependentă de cantitatea de drog sau metaboliți ai acestuia, nefixați din sînge. Într-o serie de afecțiuni însoțite de hipoalbuminemie (Lunde și colab., 1970; Andreasen, 1973), uremie (Reindenberg și colab., 1971), hiperbilirubinemie (Rane și colab., 1971), precum și nefroze (Gugler și colab., 1975) fixarea drogurilor pe proteinele plasmatice este modificată, lucru de care trebuie ținut cont în conducerea tratamentului. Deoarece fixarea diferitelor medicamente pe proteinele plasmatice nu este selectivă, competiția ce se realizează în aceste procese de fixare între diferite droguri reprezintă un mecanism important de interacțiune medicamentoasă. De exemplu, droguri adesea administrate la epileptici ca salicilatul, fenilbutazona, acetazolamida, precum și unii acizi grași endogeni modifică fixarea fenitoinei pe proteinele plasmatice și determină modificarea concentrației drogului liber în sînge (Lunde și colab., 1970; Gugler și colab., 1974).

Volumul aparent de distribuție al unui medicament în organism reprezintă fracțiunea din volumul corporal în care cantitatea de drog ar trebui să se distribuie în mod egal pentru a da aceeași concentrație ca și în plasmă. Dacă drogul este distribuit în mod egal în apa din organism, volumul de distribuție este de aproximativ 60%. Există variații în ceea ce privește distribuția medicamentelor antiepileptice în diferitele regiuni ale corpului în așa fel încît volumul aparent de distribuție pentru aceste medicamente variază între 40—300%, noțiune de care de asemenea trebuie ținut cont în stabilirea dozelor de medicament administrate. Pentru fenobarbital, studii făcute la necropsii au arătat o distribuție egală între sînge și țesuturi (Wright, 1955). Barlow (1963) constată la pisică o concentrație de fenitoină de două ori mai mare în creier decît în sînge, iar Westmoreland și Bass (1971) găsesc în cerebel o concentrație de fenitoină mai mare decît în celelalte zone cerebrale. În lichidul cefalorahidian fenobarbitalul, fenitoina, primidonul au în general aceeași concentrație ca și în ultrafiltratul plasmatic (fenomen datorat probabil fixării drogului de proteinele plasmatice). Svensmark și colab. (1960), Tridman și colab. (1960) găsesc o concentrație în lichidul cefalorahidian raportată la cea din plasmă de 50%

Scanned with OKEN Scanner

pentru fenobarbital, 80% pentru primidon, 10% pentru fenitoin. Date asemănătoare raportează și Pintilie și colab. (1975). Relații precise între concentrația sanguină și concentrația din țesutul cerebral a diferitelor medicamente anticonvulsivante au fost stabilite la bolnavi epileptici supuși unor intervenții neurochirurgicale (Sherwin și colab. 1973). Distribuția drogului în țesutul cerebral și deci proprietățile sale terapeutice sînt influențate și de procesele de metabolizare ale drogului, de rata de eliminare. În general rata de eliminare a medicamentelor din organism este proporțională cu concentrația lor în ser (excepția în cazul concentrațiilor scăzute de fenitoin). Eliminarea barbituricelor este crescută în cazul unei diureze crescute sau în cazul unui pH urinar crescut (Waddel și Butler, 1957). Funcția renală și cea hepatică, prin rolul important al acestor organe în procesele de metabolizare și eliminare a drogurilor trebuie urmărite în cursul tratamentului anticonvulsivant pentru a putea asigura pe cît posibil menținerea concentrației medicamentului în limitele eficiente.

Cu toată importanța ce se acordă cercetării și înțelegerii modalităților de acțiune a principiilor fizico-chimice (proprietățile drogurilor, proprietățile membranelor) în realizarea activității anticonvulsivante a diferitelor medicamente, aceste principii sînt mai mult descriptive și își au încă o aplicativitate redusă în terapia propriu-zisă.

O importanță mai mare în înțelegerea proceselor de absorbție, distribuție, eliminare au o serie de principii farmacokinetice care fundamentează relația complexă între aceste procese în dinamica lor. Aceste principii farmacokinetice furnizează elemente de analiză cantitativă și date de importanță practică privind interpretarea rezultatelor obținute prin dozările concentrațiilor sanguine ale drogurilor, privind alegerea și ajustarea dozelor în cursul tratamentului. Absorbția, distribuția și eliminarea unui medicament trebuie privite ca o serie de etape consecutive și simultane (Teorell, 1937; Wagner, 1968, 1971). Modelul folosit încă de Teorell (1937) include cinci procese kinetice pentru un medicament ajuns în organism: absorbția drogului în sînge, transferul acestuia între sînge și țesut — în dublu sens, inactivarea în țesut, eliminarea din sînge. Eliminarea, în sens farmacokinetic se referă la procesele complexe de inactivare și excreție. O serie de date matematice complexe privind volumul de distribuție al drogurilor, tipurile de procese kinetice, relațiile farmacokinetice fundamentale, variațiile acestor procese, rezultate ale unor cercetări intense, formează subiectul unor lucrări ample (Nelson, 1961; Goldstein și colab. 1968; Wagner, 1968, 1971 etc.) și reprezintă date suplimentare valoroase în interpretarea și conducerea tratamentului antiepileptic. Cu toate acestea aplicarea principiilor farmacokinetice sau fizicochimice ca un ghid pentru interpretarea datelor furnizate de determinarea concentrației serice a drogurilor în aprecierea eficienței tratamentului, trebuie făcută cu prudență și impune o urmărire clinică atentă.

Acțiunea unui medicament se termină în general prin metabolizarea (biotransformarea) acestuia, convertirea lui în metaboliți cu excreție ușoară. Rata de metabolizare determină în ultimă instanță concentrația drogului la locul său de acțiune deci eficacitatea, toxicitatea, durata de acțiune, în special pentru medicamentele administrate cronic, cum este cazul anticonvulsivantelor. Mecanismele biotransformării cuprind în general 4 reacții importante: oxidare, reducere, hidroliză, sinteză. Williams (1971) clasifică

Scanned with OKEN Scanner

aceste mecanisme în două faze: faza I care include reacții de oxidare, reducere, hidroliză în urma cărora un drog este inactivat sau este transformat dintr-un drog inactiv într-un produs activ sau dintr-unul activ în alt produs activ și faza a II-a care cuprinde reacții de sinteză (sinteză glucuronică, conjugare glicinică, metilare, acetilare etc.) și are ca rezultat transformarea unui compus activ în unul inactiv care poate fi eliminat rapid pe cale renală. Drogurile anticonvulsivante parcurg și ele în mod diferit aceste faze. Ficatul (sistemele enzimatice microsomiale) este principalul organ de metabolizare a drogurilor. În ultimele două decenii s-au dezvoltat concepte care au permis o mai bună înțelegere a rolului biotransformării în terapeutică. Fracțiunea microsomială a celulelor hepatice conține sisteme enzimatice cu o foarte scăzută specificitate de substrat responsabile de biotransformarea majorității drogurilor. Multe droguri inhibă acțiunea acestor sisteme enzimatice. Pe de altă parte, unele medicamente, atunci cînd sînt administrate, induc o activitate crescută a acestor sisteme enzimatice, astfel încît metabolizarea multor droguri inclusiv a acelui administrat este accelerată. Activitatea acestor sisteme enzimatice prezintă o mare variabilitate individuală. Sînt date noi care explică în parte variabilitatea mare a efectelor terapeutice ale aceluiași drog la indivizi diferiți, modificările în timp ale efectelor anticonvulsivante, interacțiunile medicamentoase. Modalitățile diferite de metabolizare a drogurilor sînt în parte determinate genetic (Kalow, 1965; Peters, 1968; Vesell, 1969), dar numeroși alți factori pot determina modificări ale ratei de metabolizare — schimbări în starea de nutriție și hormonală, stresuri, radiații și în mod particular interacțiunea cu alte medicamente sau substanțe străine (Conney, 1967, 1971; Gillette, 1971; Mannering, 1971 etc.).

Au fost prezentate sumar cîteva din procesele care intervin în realizarea unei concentrații de medicament în țesuturi suficientă pentru exercitarea proprietăților anticonvulsivante ale drogurilor. Un indicator global al tuturor acestor procese îl reprezintă dozarea concentrației serice a medicamentelor anticonvulsivante. Interpretarea modificărilor de concentrație serică trebuie făcută însă cu atenție, în lumina datelor prezentate mai sus. Oricum urmărirea relațiilor doză administrată — concentrație serică și concentrație serică — eficiență clinică reprezintă un element orientativ valoros în conducerea tratamentului anticonvulsivant, în corelație cu datele de observație clinică și electroencefalografică.

2. RELAȚIA DOZĂ ADMINISTRATĂ — CONCENTRAȚIE SERICĂ

Tratamentul medicamentos al epilepsiilor presupune menținerea unei concentrații serice constante a drogului suficientă pentru a preveni apariția crizelor, însă nu atît de mare încît să producă efecte toxice. Deși cunoștințele privind distribuția medicamentelor anticonvulsivante în organism sînt incomplete pînă în prezent, din datele cunoscute se poate presupune că acestea se distribuie în mod egal sau proporțional între sînge și țesutul cerebral. Astfel concentrația unui drog în ser reprezintă o măsură a concentrației acestuia la locul său de acțiune în sistemul nervos central. Metodele noi de dozare a concentrației drogurilor antiepileptice în ser și cunoașterea relațiilor între dozele administrate și aceste concentrații permit instituirea

Scanned with OKEN Scanner

și urmărirea mai corectă a tratamentului în scopul atingerii și menținerii nivelului optim de medicament. În acest sens datele actuale care oferă terapeutului posibilitatea calculării dozelor de administrat în funcție de greutatea corporală, vîrstă, raportul doză — concentrație serică și dinamica lui pentru majoritatea medicamentelor antiepileptice permit cunoașterea timpului necesar atingerii concentrației optime, a dozelor necesare pentru menținerea nivelului eficient, a numărului de prize în care să fie administrată doza zilnică pentru a preveni variații orare mari. De asemenea prin dozări repetate se poate dirija ajustarea dozelor în cazul ineficienței tratamentului sau prevenirea apariției fenomenelor toxice.

În general concentrația serică este proporțională cu doza administrată. Administrarea de doze succesive la intervale mai mici decît timpul necesar eliminării totale duce la acumularea drogului în organism. Concentrația acestuia crește cu fiecare doză administrată pînă cînd se stabilește un echilibru între cantitatea administrată zilnic și eliminare. Perioada necesară atingerii acestui echilibru este variabilă pentru diferitele medicamente anticonvulsivante (zile, săptămîni) și trebuie ținut cont de acest lucru în aprecierea eficienței unor doze de medicament. Uneori pentru a micșora perioada de acumulare, atunci cînd frecvența mare a crizelor întrece riscul apariției unor fenomene secundare și impune acest lucru, se pot da, la început, doze de atac (Svensmark și Buchthal, 1963; Kutt și McDowell, 1968). Astfel perioada de acumulare a fenobarbitalului poate fi scăzută de la 3 săptămîni la 4 zile prin administrarea unei doze duble în primele 4 zile de tratament.

În general, raportul între doză și concentrația serică este mai mic la copil decît la adult (pentru fenobarbital, fenitoin, primidon, ethosuximid — Svensmark și Buchthal, 1964; Jalling și colab., 1970) fapt ce indică o rată de eliminare crescută. De aceea la copil doza pe kg. corp administrată zilnic trebuie să fie mai mare și administrarea să se facă la intervale mai mici pentru atingerea acelorași concentrații serice ca la adult. La nounăscut însă, la care este necesară o perioadă de inducție pentru ca ficatul să metabolizeze drogul (Gabler și Falace, 1970) sînt necesare doze mai mici (mg/kg. corp) decît la adulți pentru atingerea concentrației dorite.

Relația între doza de medicament și concentrația lui în ser depinde, așa cum a fost amintit, de kinetica proceselor de absorbție, distribuție, metabolizare, eliminare. Toate aceste procese pot fi modificate de diferite afecțiuni, inclusiv defecte metabolice ereditare, de stări fiziologice particulare sau prin acțiunea altor droguri. Astfel boli ale aparatului digestiv însoțite de malabsorbție determină scăderea concentrației fenitoinei în sînge (Kutt și colab., 1965, 1966), afecțiuni hepatice — ciroză, hepatită virală, determină o creștere a raportului doză — concentrație serică pentru fenitoin și fenobarbital (Kutt și colab. 1964), afecțiuni renale însoțite de scăderea diurezei sau scăderea pH-ului urinar cresc eliminarea primidonei și scad raportul doză — concentrație serică (Huisman, 1967). Gabler și Falace (1970), Westmoreland și Bass (1971) au evidențiat niveluri semnificativ mai mari de fenitoină la gravide, pentru aceeași cantitate de drog administrată zilnic, probabil datorită inhibării metabolismului drogului de către cantitatea crescută de hormoni sexuali. Kutt (1971) raportează un nivel de eliminare scăzut al fenitoinei la 3 membri ai unei familii datorat, probabil, unui defect de parahidroxilare a drogului transmis genetic. În

Scanned with OKEN Scanner

ceea ce privește interacțiunea medicamentoasă două mecanisme principale par a interveni în acest proces : inducție și inhibiție enzimatică (Sher, 1971 ; Svensmark, 1972) produse la nivelul sistemelor enzimatice microsomiale hepatice de administrarea drogurilor și însoțite de modificarea ratei de metabolizare a drogului însuși și a drogurilor asemănătoare. Pe de altă parte, influențele exercitate de unele medicamente asupra rinichiului pot modifica rata de eliminare a drogurilor anticonvulsivante.

Variații interindividuale ale concentrației sanguine a drogurilor antiepileptice în cazul administrării unor doze echivalente există și în afara factorilor descriși mai sus. Aceste variații se înscriu însă în cadrul unor limite de variație descrise în literatură, astfel încît cunoașterea raportului între doza administrată și concentrația serică, pentru majoritatea medicamentelor anticonvulsivante prezintă o importanță din ce în ce mai mare în conducerea terapiei epilepsiilor, în special în tratamentele multimedicamentoase (Aird și Woodbury, 1974).

3. RELAȚIA CONCENTRAȚIE SERICĂ — EFICIENȚĂ TERAPEUTICĂ

Tratamentul medicamentos al epilepsiei este considerat eficient total sau parțial atunci cînd crizele sînt controlate sau frecvența lor este redusă, fără apariția unor efecte toxice intense și persistente. Metodele de rutină, dezvoltate în ultimii ani, pentru determinarea concentrațiilor serice a majorității drogurilor antiepileptice au generat un număr mare de studii privind relația dintre nivelul sanguin și eficiența terapeutică sau apariția efectelor secundare (pentru informații suplimentare vezi Kutt și Penry, 1974).

Deși controlul crizelor la majoritatea pacienților se obține odată cu atingerea concentrațiilor serice considerate eficiente există multe excepții Unii pacienți la care se găsesc concentrații serice crescute continuă să facă crize, alții prezintă ameliorări semnificative la nivele serice sub concentrațiile medii eficiente. Aceste situații trebuie înțelese în primul rînd prin prisma variațiilor mari cantitative și calitative ale proceselor epileptogene însăși. Lipsa efectelor clinice favorabile, în situația în care concentrațiile serice ar trebui să fie eficiente sugerează de asemenea existența unor modificări la nivelul barierei hematoencefalice care împiedică atingerea unor concentrații convenabile în țesutul cerebral. Deoarece concentrația medicamentelor anticonvulsivante este parțial dependentă de activitatea barierei hematoencefalice dozarea nivelului drogurilor în lichidul cefalorahidian și cunoașterea raportului optim între acesta și concentrația serică reprezintă în aceste cazuri un indicator în conducerea tratamentului.

Intensitatea proceselor epileptice poate fi crescută temporal sau permanent de factori endogeni sau exogeni și astfel pot apare modificări ale frecvenței crizelor pe lîngă un nivel sanguin stabil, situații în care este necesară reajustarea tratamentului.

Cu toate aceste variații individuale, în multe cazuri, așa cum s-a mai amintit, controlul crizelor este corelat cu atingerea concentrației eficiente medii, stabilită pentru majoritatea anticonvulsivantelor principale în urma unor studii extensive, în ultimul timp efectuate și la noi în țară (Volanschi și colab., 1975). Atingerea unor concentrații serice ridicate duce în general la apariția unor fenomene toxice persistente.

Scanned with OKEN Scanner

Cunoașterea valorii medii eficiente a concentrațiilor serice pentru diferitele medicamente folosite în tratamentul epilepsiilor reprezintă un îndreptar serios în instituirea și conducerea tratamentului. Date referitoare la concentrațiile eficiente ale medicamentelor folosite curent în terapia antiepileptică vor fi făcute ulterior.

4. DATE REFERITOARE LA MECANISMELE DE ACȚIUNE ALE ANTICONVULSIVANTELOR

Medicamentul antiepileptic este o substanță care previne sau reduce apariția crizelor epileptice fără a produce alte modificări importante în activitatea sistemului nervos. Mecanismele bazice ale crizelor sugerează cîteva căi generale prin care drogurile pot aboli sau atenua crizele. Toman și Goodman menționează încă în 1948 efecte asupra leziunilor extraneuronale (normalizarea irigației sanguine nesatisfăcătoare în crizele focale corticale tipice), efecte asupra neuronilor alterați patologic din focar pentru prevenirea descărcărilor excesive, efecte asupra neuronilor normali pentru a preveni implicarea lor în activitatea epileptică. În linii mari, așa cum am amintit, drogurile antiepileptice acționează pentru prevenirea crizelor fie prin modificarea activității focarului pe care îl fac mai puțin apt pentru a produce modelul de descărcare capabil să declanșeze criza, fie acționează asupra rețelelor neuronale normale pentru a împiedica propagarea descărcărilor la acest nivel, fie cum se întîmplă de obicei, prin mecanisme combinate. Există evidențe relativ puține privind acțiunea drogurilor anticonvulsivante de deprimare a activității paroxistice din focarul epileptic. Unele medicamente (fenobarbital, fenitoin) deprimă activitatea focarului epileptic, reduc frecvența de descărcare în focarul primar dar nu suprimă complet focarul (Morell și colab., 1959; Musgrave și Purpura, 1963; Escueta și colab. 1974 etc.). Date de cercetare mult mai numeroase indică mecanisme de acțiune ce se petrec la nivelul rețelelor neuronale normale și determină o diminuare a susceptibilității acestora pentru descărcarea epileptică și modificarea dinamicii proceselor de excitație și inhibiție extrafocale. Aceste efecte interesează funcțiile normale ale creierului și pot duce uneori la efecte secundare nedorite.

Deoarece procesele complexe ce intervin în exercitarea acțiunii anticonvulsivante a medicamentelor sînt pînă în prezent insuficient cunoscute, prezentarea unora din efectele acestor medicamente asupra unor mecanisme bazice ce intervin în procesele de epileptogeneză, sînt de un real folos în înțelegerea mecanismelor de acțiune ale drogurilor antiepileptice. Aceste efecte, studiate complex și intensiv în diferite situații experimentale includ: scăderea pragului convulsivant la stimulare electrică, scăderea tendinței la descărcări autoîntreținute, limitarea propagării activității critice și a generalizării. Medicamentele anticonvulsivante exercită efecte de deprimare a transmisiei sinaptice la stimuli unici sau repetititivi, de limitare sau prevenire a potențării posttetanice, de creștere a depresiunii de postactivare, de creștere a inhibiției pre- și postsinaptice, de reducere a conductanței nervoase și a răspunsului la joncțiunea mioneurală. O proprietate importantă a unora din medicamentele anticonvulsivante este și capacitatea acestora de a preveni sau deprima crizele induse chimic.

Aceste modalități de acțiune precum și unele date privind bazele moleculare ale lor (efectele medicamentelor antiepileptice asupra trans-

Scanned with OKEN Scanner

portului de ioni, a metabolismului oxidativ, a eliberării de transmițători cu efect final de stabilizare a membranelor neuronale) vor fi analizate în funcție de particularitățile de acțiune a fiecăruia din principalele medicamente antiepileptice în secțiunea următoare.

B. PARTICULARITĂȚI DE ACȚIUNE ALE PRINCIPALELOR MEDICAMENTE ANTIEPILEPTICE

În cele ce urmează vor fi prezentate o serie de particularități privind procesele farmacokinetice, relațiile doză-concentrație serică și concentrație serică-eficiență, mecanismele de acțiune ale drogurilor folosite în mod curent în tratamentul medicamentos al epilepsiei.

HIDANTOINE

Fenitoina este medicamentul anticonvulsivant cel mai mult studiat în laborator și clinică, și drogul primar folosit actualmente în tratamentul majorității formelor de epilepsie, cu excepția absențelor (Woodbury și Fingl, 1975).

Caracterele farmacologice ale fenitoinei sînt influențate marcat de solubilitatea în apă limitată a drogului. Absorbția din intestin este înceată, variabilă, uneori incompletă. Există diferențe mari în biodisponibilitatea preparatelor administrate oral (Glazko, 1972; Pintilie și colab., 1975). După administrarea unei doze unice, concentrația maximă în ser se obține în 3—12 ore. Datorită absorbției lente, nu există variații mari orare în concentrația serică a drogului. În sînge fenitoina este în proporție de 70—95% fixată de proteinele plasmatice. Volumul aparent de distribuție este de aproximativ 70% din greutatea corpului. Mai puțin de 5% fenitoina este eliminată ca atare (Remmer și colab., 1969; Woodbury 1969). Metabolizarea drogului se face de către sistemele enzimatice microsomiale hepatice, prin hidrolizare, iar metabolitul principal, inactiv, 5-fenil-5 parahidroxifenilhidantoina este eliminat în bilă și apoi în urină în proporție de 60—70% din doza administrată glicuronoconjugat (Kutt și McDowell, 1968; Glazko, 1972). Eliminarea este exponențială în cazul concentrațiilor serice mici (sub 10 μg/ml) și dependentă de doză pentru concentrațiile mai mari. Măsurarea nivelului sanguin și a eliminării urinare a metabolitului ca și dozarea concentrației serice a fenitoinei furnizează date privind dinamica metabolizării fenitoinei. Observarea unui nivel seric ridicat față de doza administrată uneori însoțit de apariția fenomenelor toxice sau lipsa de stabilizare a nivelului seric pentru o doză constantă presupune o rată de metabolizare diminuată fie datorită unui defect genetic, fie printr-o inducție enzimatică limitată, fie datorită unor afecțiuni hepatice. Lipsa de efect a medicamentului asociată cu nivele serice scăzute se datorește fie unei rate de metabolizare crescută determinată genetic sau prin inducție enzimatică exagerată, fie unei absorbții deficitare, fie nerespectării indicațiilor în luarea tratamentului, cum se întîmplă adeseori (Buchthal și Svensmark, 1971; Kutt, 1971). Fenitoina se distribuie larg în toate țesuturile,

în creier atingînd un nivel de 1,5—2 ori mai ridicat decît în sînge, și în cerebel un nivel mai mare decît în celelalte structuri cerebrale.

Interacțiunea fenitoinei cu alte medicamente a fost demonstrată. O serie de medicamente deprimă metabolismul fenitoinei-izoniazide (Kutt și colab., 1966), dicumarol (Hansen și colab., 1966), cloramfenicol (Cristensen și Skovsted, 1969), sultiamin (Hansen și colab., 1968), unele benzodiazepine (Vaijda și colab., 1971). Carbamazepina crește rata de metabolizare a fenitoinei (Woodbury și Figl, 1975). Interrelația cu fenobarbitalul, celălalt medicament principal, cu care adeseori fenitoina este administrată în combinație este mai complexă. Fenobarbitalul poate crește metabolizarea fenitoinei prin inducție enzimatică, sau poate scădea inactivarea acesteia prin inhibiție enzimatică competitivă. De asemenea fenobarbitalul poate scădea absorbția orală de fenitoină.

Relația doză-concentrație serică este determinată în primul rînd de rata de metabolizare și este mai variabilă decît la fenobarbital (eliminarea acestuia este mai puțin dependentă de rata de metabolizare — Buchthal și Lennox-Buchthal, 1972). Concentrația serică nu este legată liniar de doza zilnică. Pentru o doză de 4—5 mg/kilocorp (200—300 mg) se obține o concentrație serică de 3—18 μg/ml ser (Kutt, 1974) cu variații destul de mari interindividuale. Pintilie și colab. (1975) au evidențiat pentru produsul românesc — fenitoin — că datorită particularităților de biodisponibilitate ale acestui produs raportul concentrație serică/doza administrată este în medie de 2,3 μg/ml pentru 1 mg/kilocorp iar doza zilnică pentru obținerea concentrației eficiente variază între 6,5—7,8 mg/kilocorp (450—600 mg pentru un pacient de 70 kg). În administrare cronică, pentru doze scăzute se atinge un platou în 5—7 zile, iar pentru doze mai ridicate în 10—14 zile. Concentrația serică eficientă pentru majoritatea pacienților variază între 10—20 μg/ml (Svensmark și colab., 1960; Kutt și McDowell, 1968; Volanschi și colab., 1975). Deoarece rata de eliminare este ridicată (pînă la 55%/24 ore — Svensmark și Buchthal, 1974) se recomandă administrarea dozei zilnice în două prize. Concentrația serică peste 20 μg/ml determină în general apariția de fenomene toxice, a căror intensitate este proporțională cu creșterea nivelului sanguin.

Mecanismele de acțiune ale fenitoinei au fost studiate extensiv neurofiziologic și neurochimic. Administrată în doze mari la animalul de experiență scade pragul la electroșoc (Putnam și Merrit, 1937) sau pragul critic în cazul stimulărilor electrice locale — stimulare corticală directă (Delgado și Mihailovic, 1956), stimularea nucleului central lateral talamic (Schaleck și Kuehn, 1963), stimularea hipocampului (Strobos și Spudis, 1960). Fenitoina exercită influențe reduse asupra activității critice din focarul epileptogen indus de substanțe chimice (penicilină, aluminiu, cobalt) aplicate topic — la doze mari scade frecvența de descărcare, dar nu abolește focarul (Morrel și colab., 1959; Musgrave și Purpura, 1963; Escueta și colab., 1974). Fenitoina nu exercită efecte depresorii asupra crizelor induse de pentetrazol (Goodman și colab., 1953; Woodbury și Kemp, 1971). Aceste date sugerează că mecanismele amintite au o importanță redusă în exercitarea efectului anticonvulsivant al fenitoinei. În schimb, fenitoina exercită efecte marcate asupra postdescărcărilor repetitive (reducerea duratei și amplitudinei acestora) în diferite structuri cerebrale (cortex frontal și parietal — Schalek și Kuehn, 1963; hipocamp — Strobos și Spudis, 1960;

Scanned with OKEN Scanner

diencefal — Gangloff și Monnier, 1957), la doze în general incapabile să modifice pragul critic. De asemenea fenitoina limitează propagarea descărcărilor la alte structuri în cazul unor focare corticale (Morrell și colab. 1959), reduce descărcările în tractul piramidal la stimularea unor structuri corticale și subcorticale (Blum, 1964) și diminuă propagarea descărcărilor critice către periferie (clonii ale membrelor) produse în urma stimulărilor electrice sau chimice corticale (Aston și Domino, 1961; Louis și colab., 1968). Aceste date sînt în concordanță cu observațiile clinice în care deseori dispariția crizelor după administrarea de fenitoină nu este însoțită de dispariția aurei sau a anomaliilor electroencefalografice. Fenitoina previne faza tonică a crizei induse prin electroșoc maximal (Toman și colab., 1946; Swinyard și colab., 1952) dar nu abolește „tetanosul stricninic" indus de administrarea sistemică a acestei substanțe. Aceste date sugerează că efectele fenitoinei se exercită în primul rînd asupra propagării și generalizării descărcărilor critice. Fenitoina în doze anticonvulsivante nu influențează semnificativ transmisia sinaptică normală (Esplin, 1957) dar determină o reducere marcată a potențării posttetanice — PPT— (Esplin, 1957; Tuttle și Preston, 1963; Yarri și colab., 1977). Această influență este proporțională cu doza și explică în mare parte efectele fenitoinei amintite mai sus de reducere a postdescărcărilor repetitive și propagării activității critice. Ayala și Johnston (1977) au evidențiat de asemenea o diminuare a potențialelor excitatorii postsinaptice (PEPS) și o prelungire a potențialelor inhibitorii postsinaptice (PIPS) mediate de GABA, prin administrare de fenitoină. Fenitoina exercită influențe excitatorii asupra cerebelului, efecte de activare a căilor inhibitorii către cortexul cerebral. Halpern și Julien (1972), Julien și Halpern (1972) au evidențiat reducerea activității critice dintr-un focar cortical asociată cu creșterea frecvenței descărcărilor în celulele lui Purkinje după administrarea de fenitoină. După cerebelectomie crește activitatea critică în focar, iar fenitoina este mai puțin eficientă.

Așa cum reiese din cele cîteva date privind mecanismele de acțiune ale fenitoinei prezentate pînă acum, acest medicament acționează în primul rînd prin limitarea propagării și generalizării descărcărilor critice (în special prin diminuarea PPT).

În ceea ce privește mecanismele intime, moleculare de acțiune se cunosc o serie de modificări induse de fenitoină care au drept rezultat stabilizarea membranei celulare. Fenitoina stimulează transportul activ de ioni de Na din neuroni prin creșterea activității pompei de sodiu (efecte asupra $Na^+—K^+—ATP$-azei). Sub acțiunea drogului se produce o intensificare a ieșirii inoilor de Na din neuroni și a pătrunderii ionilor de K în neuroni precum și blocarea canalelor pentru Na^+ (Lipicky și colab., 1972), creșterea preluării ionilor de K din LCR și lichidul interstițial, reducerea permeabilității membranelor neuronale pentru ionii de Na și Ca (Swanson și Crane 1970; Ferrendelli și Kinscherf, 1977). Aceste efecte sînt opuse celor ce se produc în timpul activității critice (Fertzinger și Ranck, 1970) și explică în parte efectele anticonvulsivante ale fenitoinei. Datele privind influențele fenitoinei asupra metabolismului oxidativ, asupra eliberării de transmițători sau a concentrației de acizi aminați cerebrali sînt contradictorii. Aceste influențe se manifestă la doze mari, iar discutarea lor pentru înțelegerea mai bună a mecanismelor complexe de acțiune ale acestui medicament ar ocupa un spațiu prea întins.

Scanned with OKEN Scanner

Feniletilacetilureea (Fenacemid). Substanță înrudită cu hidantoinele avînd o structură chimică asemănătoare dar cu inelul deschis, prezintă importante efecte anticonvulsivante experimental. Utilizarea la om, în tratamentul epilepsiilor, este însă foarte redusă (epilepsie de lob temporal, forme rebele la tratament) datorită incidenței crescute a fenomenelor toxice grave (Millichap, 1965, 1969).

BARBITURICE

Fenobarbitalul, utilizat pentru prima dată în tratamentul epilepsiilor în urmă cu peste 60 de ani, se numără printre medicamentele primare folosite și astăzi în mod curent. Prezintă o serie de avantaje: eficiență marcată în unele forme de epilepsie, toxicitate redusă, ieftin. În administrare orală este absorbit complet dar lent. Nivelul maxim în sînge după administrarea unei doze unice se atinge în 10—12 ore. La dozele uzuale administrate (1,5—4 mg/kilocorp) medicamentul se acumulează lent și se atinge un nivel sanguin stabil în 2—4 săptămîni. După absorbție este în proporție de 40—60% fixat pe proteinele plasmatice. Fenobarbitalul se distribuie larg în toate țesuturile. Concentrația în creier este aproximativ egală cu cea din sînge (Simeson, 1939) iar în lichidul cefalorahidian este 50% din concentrația serică. Drogul este eliminat în urină în proporție de 10—40% nemetabolizat. Excreția sa este PH dependentă, crește cu alcalinizarea urinei. Restul de fenobarbital este inactivat de enzimele microsomiale hepatice. Principalul metabolit hidroxifenobarbitalul, inactiv, este eliminat în urină în aceeași formă glicurono sau sulfat conjugat (Butler, 1956). Afecțiunile hepatice par a nu influența semnificativ rata de metabolizare a fenobarbitalului; numai în cazuri extreme s-a evidențiat o acumulare excesivă de drog însoțind alterarea funcției hepatice (Kutt și colab., 1964). Fenobarbitalul produce inducție enzimatică atît pentru el însuși cît și pentru alte droguri (intensitatea procesului de inducție enzimatică fiind parțial determinată genetic — Cram și colab., 1965) și aceasta este una din cauzele găsirii unor diferențe individuale în cazul administrării aceleeași doze. Interacțiunea cu alte medicamente este mai redusă în cazul fenobarbitalului decît cu cel al fenitoinei. Fenitoina scade raportul concentrație serică — doză administrată pentru fenobarbital (Sotaniemi și colab., 1970; Pintilie și colab., 1975). Acetazolamida și dihidroxicumarina scad rata de metabolizare a fenobarbitalului (Hansen și colab., 1966; Kelley și colab., 1966). Unele anticoncepționale orale cresc rata de eliminare a fenobarbitalului (Rümke și Noordhock, 1969). Relația între doza administrată și concentrația serică este de 10 μg/ml ser pentru 1 mg/kilocorp pentru adulți (Svensmark și Buchtal, 1964) și mai scăzută pentru copii. Pintilie și colab. (1975) găsesc pentru produsul românesc Fenobarbital o medie de 6,8 μg/ml pentru 1 mg/kilocorp. Nivelul seric pentru o doză stabilă este determinat în primul rînd de rata de eliminare (11—23% în 24 ore), fapt ce determină variații orare reduse ale concentrației drogului, și permit administrarea acestuia într-o singură priză zilnic (Buchtal și Lennox-Buchtal, 1972). Concentrația serică eficientă este între 10—30 μg/ml (Svensmark și Buchthal, 1964; Volanschi și colab., 1975). Concentrații serice peste 30—35 μg/ml duc la apariția fenomenelor secundare. Fenobarbitalul este, în general, bine tolerat și fenomenele secundare precoce, minore

Scanned with OKEN Scanner

(somnolență, discretă ataxie), dispar în primele zile de tratament, chiar dacă concentrația serică se menține constantă.

Fenobarbitalul administrat în doze ușor depresive pentru sistemul nervos produce o creștere a pragului crizelor induse prin electroșoc (Merrit și Putnam, 1938; Chen și Ensor, 1950). Richards (1976) evidențiază însă că în această situație nu se produce o creștere a pragului individual al fiecărei celule. În doze reduse produce o scădere a pragului pentru descărcare prin stimulare electrică corticală (Caspers și Wehmeyer, 1957) dar crește pragul pentru descărcările critice induse prin stimularea unor structuri subcorticale (diencefal — Gangloff și Monnier, 1957; structuri temporale profunde — Strobos și Spudis, 1960). La doze mai ridicate produce o creștere a pragului pentru descărcare critică corticală, proporțională cu creșterea concentrației tisulare (Aston și Domino, 1961). Fenobarbitalul deprimă marcat postdescărcările autoîntreținute produse prin stimulare electrică a diferitelor regiuni cerebrale (cortex — Vastola și Rosen, 1960; hipocamp, amigdală — Strobos și Spudis, 1960; diencefal — Gangloff și Monnier, 1957). Administrarea drogului produce de asemenea o diminuare marcată a propagării descărcărilor critice induse prin stimularea unor structuri subcorticale (Strobos și Spudis, 1960) sau corticale (Morrell și colab., 1959). O evidență în plus că fenobarbitalul limitează propagarea descărcărilor critice este și modificarea de către acesta a crizelor maximale induse prin electroșoc (Swinyard și colab., 1952). Transmisia sinaptică este foarte sensibilă la fenobarbital în special în cazul căilor polisinaptice (Esplin, 1963). Drogul produce în primul rînd o depresie a transmisiei sinaptice pentru impulsuri repetitive de frecvență joasă, fără a influența transmisia impulsurilor unice. Această depresie se datorește în primul rînd interferenței cu transmisia chimică dar se pare că nu reprezintă un mecanism important în explicarea efectelor antiepileptice ale drogului. Deprimarea potențării posttetanice se produce numai la doze foarte mari și nu este un factor important în exercitarea efectelor anticonvulsivante ale fenobarbitalului (Raines și Standaert, 1967; Richards, 1974). La doze mai ridicate, însă, se produce o creștere a depresiei de postactivare (Richards, 1976). Fenobarbitalul produce de asemenea o prelungire a proceselor inhibitorii pre- și postsinaptice (Eccles și colab., 1963; Larsen și Major, 1970; Nicoll, 1972). În doze mari fenobarbitalul deprimă excitabilitatea nervului periferic (Rosenberg și Bartels, 1961) și exercită efecte reduse la nivelul joncțiunii mioneurale.

La nivel molecular fenobarbitalul are o acțiune de stabilizare a membranei neuronale blocînd transportul de ioni de Na și K probabil prin alterarea reversibilă a sistemelor enzimatice implicate în transportul ionic sau prin dizolvarea sa în lipidele de membrană, blocînd canalele pentru Na^+ și K^+ (Shanes, 1958). Nu s-au descris influențe asupra pompei de Na^+ sau activității $Na^+—K^+—ATP$-azei (Pincus și Giarman, 1967; Formby, 1970). Richards (1976) a demonstrat că fenobarbitalul scade sensibilitatea neuronilor corticali la glutamat (probabil prin modificarea receptorilor celulari) deprimînd modalități de extindere a crizei întîlnite în unele forme de epilepsie (crizele Jacksoniene) în care activarea neuronală din aprcape în aproape se face prin eliberarea unor substanțe excitante pentru neuronii învecinați (acid glutamic — Bradford, 1976). Ca și în cazul fenitoinei efectul final anticonvulsivant al fenobarbitalului rezultă din sumarea unui număr

Scanned with OKEN Scanner

de efecte subtile care sînt insuficiente pentru a produce o depresie generală a sistemului nervos dar care produc o stabilizare în special a rețelelor neuronale normale față de descărcarea critică.

Primidonul este un dezoxifenobarbital, sintetizat în 1949 și folosit în 1952 (Handley și Stewart) în tratamentul epilepsiilor. Este rapid absorbit din tractul intestinal iar concentrația serică maximă se atinge după o doză unică în aproximativ 3 ore (Booker și colab., 1970; Gallagher și Baumal, 1972). În organism circa 50% din primidon este transformat rapid în metabolitul principal feniletilmalonamida iar 15—20% este transformat lent în fenobarbital (Thorp, 1955; Plaa și colab., 1958; Bogan și Smith, 1968). În sînge primidonul nu pare a fi legat de proteinele plasmatice (raportul concentrație plasmatică — concentrație în l. c. r. este aproximativ 1), la fel și metabolitul său principal (Gallagher și Baumel, 1972). Concentrația serică în cursul unei administrații cronice crește progresiv și se atinge un platou în 7 zile atît pentru primidon cît și pentru metaboliții săi. Eliminarea celor trei compuși se face prin urină. Fenitoina și acetazolamida în doze terapeutice scad concentrația serică a primidonului. Metilfenidatul inhibă metabolismul primidonului. Administrarea unei doze de 5—20 mg/kilo corp asigură concentrații serice eficiente, raportul primidon-feniletilmalonamidă-fenobarbital fiind 1 :1,5 :3. În aprecierea concentrațiilor serice se ține cont în primul rînd de concentrația eficientă atinsă de fenobarbital. Doze peste 10 μg/ml ser de primidon sînt toxice. Primidonul însuși are efecte anticonvulsivante care se sumează cu cele ale metaboliților săi. Mecanismele de acțiune ale primidonului ca atare sînt insuficient cunoscute. Atît el cît și feniletilmalonamida scad pragul la electroșoc (Gallagher și colab., 1970; Gallagher și Baumel, 1972). Modalitățile de acțiune ale fenobarbitalului au fost amintite anterior.

OXAZOLIDINE

Trimetadionul a fost sintetizat în 1944 de Spielman în cursul unor cercetări sistematice pentru găsirea unor substanțe cu proprietăți analgezice. Everett și Richards (1944) descriu prima dată proprietățile anticonvulsivante ale acestui drog și în același an este introdus în terapia epilepsiei (Goodman și colab., 1946). Trimetadionul este o substanță cristalină, solubilă în apă care se absoarbe rapid din tractul intestinal. Nu este fixat semnificativ de proteinele plasmatice. Drogul este demetilat rapid în ficat și transformat în metabolitul său principal dimetadion de asemenea activ (Chamberlin și colab., 1965; Butler și colab., 1965). Dozarea concentrației serice a trimetadionului arată un raport de 0,6 μg/ml pentru 1 mg/kilo corp substanță administrată și un raport substanțial mai ridicat pentru metabolitul său activ 12 μg/ml pentru 1 mg/kilo corp trimetadion administrat. În dozele administrate uzual, se atinge un platou în cîteva zile. Concentrația serică considerată eficientă a dimetadionului (care se dozează în mod curent) variază în jur de 700 μg/ml. Dimetadionul este excretat neschimbat în urină (Butler și Waddel, 1957). Acetazolamida crește rata de eliminare a dimetadionului (Jensen, 1962).

Trimetadionul previne complet, în doze nedepresive toate manifestările crizelor pentetrazolice (Everett și Richards, 1944; Toman și Goodman, 1948; Swinyard și colab., 1952). După administrarea drogului pragul pentru

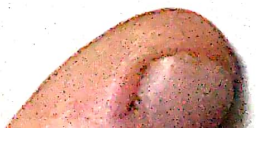

Scanned with OKEN Scanner

electroșoc minimal este crescut (Toman și colab., 1946; Woodbury și Kemp, 1971). Schaleck și Kuehn (1963) au demonstrat că trimetadionul crește considerabil pragul pentru descărcările critice precum și durata postdescărcărilor induse prin stimularea nucleului central lateral talamic. De asemenea drogul împiedică propagarea descărcărilor critice dintr-un focar cortical către talamus dar nu împiedică propagarea pe scoarță (Morrell și colab., 1959). Lipsa de efect asupra fazei tonice a crizelor produse prin electroșoc maximal indică de asemenea influența redusă asupra propagării descărcărilor la nivel cortical (Swinyard și colab., 1952). Aceste efecte selective asupra sistemului talamocortical pot explica în parte efectele favorabile ale drogului în epilepsia *petit mal*. Woodbury și Esplin (1959) au evidențiat o deprimare a transmisiei sinaptice în cursul stimulărilor repetitive, fără modificarea transmisiei impulsurilor unice. Trimetadionul nu influențează potențarea posttetanică (Esplin și Curto, 1957; Raines și Standaert, 1967). Efectele drogului la nivel molecuar sînt încă puțin cunoscute. Gross și Woodbury (1972) au demonstrat că trimetadionul reduce permeabilitatea membranelor neuronale pentru potasiu (crescută în cazul administrării de pentetrazol).

SUCCINIMIDE

Dintre succinimide, ethosuximidul este medicamentul cel mai eficient în tratamentul crizelor de absență *petit mal*. Este o substanță solubilă care se absoarbe complet și rapid din tractul intestinal. După o doză unică concentrația serică maximă se atinge în 2—3 ore și se menține la același nivel aproximativ 24 ore (Hansen și Feldberg, 1964). În administrație cronică nivelul sanguin stabil se atinge după 4—6 zile. Substanța nu este fixată pe proteinele plasmatice (raport concentrație serică — concentrație l. c. r. = 1). Aproximativ 20% din drog este eliminat în urină nemodificat (Chang și colab., 1972) restul este metabolizat în ficat (derivat hidroxietil, inactiv) și eliminat ca atare sau glucuronoconjugat. Raportul concentrație serică-doză administrată este de 2—4 μg/ml pentru 1 mg/kilocorp. Concentrația serică minimă eficientă este de 40 μg/ml (Penry și colab., 1972; Sherwin și Robb, 1972).

Ethosuximidul protejează împotriva crizelor induse cu pentetrazol în doze care nu deprimă sistemul nervos central (Chen și colab., 1963), dar nu influențează crizele induse prin electroșoc maximal. Datele experimentale privind influențele ethosuximidului asupra pragului crizelor la stimulare locală, asupra descărcărilor repetitive sau a propagării activității critice sînt încă incomplete.

BENZODIAZEPINE

Diazepamul administrat intravenos este medicamentul de elecție în tratamentul stării de rău epileptic. În această formă de administrare urmează principiile kinetice caracteristice agenților cu solubilitate lipidică ridicată: efectele centrale se instalează rapid și diminuă în timp scurt odată cu redistribuirea drogului în alte țesuturi. În administrația orală este rapid absorbit și concentrația maximă în plasmă după o doză unică se atinge în 1—3 ore. Administrarea unei doze de 0,3—04, mg/kg.cvrp produce o concentrație serică

Scanned with OKEN Scanner

de 0,15—0,3 μg/ml (De Silva și colab., 1966; Schwartz și colab., 1966). Concentrații asemnătoare se constată și după administrarea intravenoasă a unei doze de 10 mg (Mattson, 1972). Concentrația serică stabilă în cazul administrării orale cronice se atinge după 4—8 zile (De Silva și colab., 1966). Metabolizarea drogului se face în ficat, metabolitul major, N-desmetil (oxazepam) fiind de asemenea un produs activ. Diazepamul și metabolitul său principal sînt hidrolizați și eliminați în urină glucoronoconjugați (Ruelius și colab., 1965; Schwartz și colab., 1965).

Diazepamul în doze moderate crește pragul crizelor induse prin electroșoc minimal (Randall și colab., 1961) și pragul descărcărilor produse prin stimulare electrică directă în special în structurile subcorticale (amigdală, hipocamp—Schalek și colab., 1965). Diminuă de asemenea potențialul evocat local la nivelul formației reticulate mezencefalice (Guerrero-Figueroa și colab., 1967) și postdescărcările repetitive induse prin stimulare electrică la nivelul hipocampului, amigdalei, cortexului motor (Hernandez-Péon și colab., 1964) sau talamusului (Schaleck și colab., 1964). Activitatea periferică critică, indusă de un focar penicilinic cortical este abolită de diazepam (Sharer și Kutt, 1971), fapt ce pune în evidență efecte asupra propagării crizelor către periferie. Diazepamul suprimă de asemenea propagarea crizelor talamice și limbice, fără a modifica însă descărcările anormale ale focarului (Browne și Penry, 1973) și deprimă crizele audiogene (Florescu și colab., 1970). În doze relativ mici deprimă activitatea sinaptică, în special în lanțurile polisinaptice (Schmidt și colab., 1967), dar nu deprimă potențarea posttetanică (Swinyard și Castellion, 1966). Diazepamul deprimă crizele induse chimic prin pentetrazol (Randall și colab., 1961) și starea de rău epileptic indusă prin injectarea de pentetrazol la animale cu focar cortical cronic aluminic (Spehlmann și Colley, 1968). Toate aceste mecanisme concură la explicarea activității anticonvulsivante a diazepamului. Datele privind procesele intime, la nivel molecular, sînt încă reduse. Unele cercetări recente sugerează că în parte proprietățile anticonvulsivante s-ar datora efectelor asemănătoare cu cele ale neurotransmițătorului inhibitor — glicina, la nivelul sinapselor stricnino-senzitive (Young și colab., 1974).

Clonazepam. Derivat benzodiazepinic introdus relativ recent în tratamentul medicamentos al epilepsiilor. Cercetările experimentale și clinice au evidențiat eficacitatea produsului în majoritatea formelor de epilepsie precum și în stările de rău epileptic (Gastaut, 1970). Administrat pe cale orală se absoarbe rapid în proporție de 80—90% și se atinge o concentrație plasmatică maximă în 2—3 ore. Este metabolizat în ficat, iar produsul de metabolizare se elimină ca atare sau glucuronoconjugat în urină. Clonazepamul scade pragul la electroșoc maximal și minimal și diminuă descărcările critice induse chimic.

SULFONAMIDE

Acetazolamida, inhibitor de anhidrază carbonică, este absorbită rapid din tractul intestinal. Concentrația serică maximă se atinge în ser, după o doză unică, în 2—3 ore. În sînge se fixează parțial de globulele roșii (Maren, 1967), fapt ce determină o scădere rapidă a concentrației serice și face necesară administrarea în prize repetate. Este eliminată rapid, nemodificată în urină. Administrată cronic dezvoltă rapid toleranța la drog.

Scanned with OKEN Scanner

Substanța abolește componenta tonică a crizelor induse prin electroșoc maximal, deprimă selectiv căile monosinaptice din măduvă, fără a avea efecte pe revenirea sinaptică sau potențarea posttetanică (Woodbury și Esplin, 1959). Acțiunea antiepileptică a acetazolamidei se datorește inhibiției anhidrazei carbonice urmată de producerea unei acumulări de CO_2 în neuron și reducerea influxului de Na, fapt ce duce la stabilizarea membranei neuronale (Woodbury și Kemp, 1971).

Sultiaminul se absoarbe rapid din tractul intestinal. Spre deosebire de acetazolamidă are o eliminare lentă și nivelul seric nu prezintă variații orare mari. De asemenea dezvoltarea toleranței la drog este mai redusă. Efectele sale antiepileptice au la bază aceleași mecanisme de inhibare a anhidrazei carbonice. Sultiaminul reduce rata de metabolizare a fenitoinei și crește concentrația serică a acestui medicament atunci cînd sînt administrate asociat.

FENOTIAZINE

Carbamazepina. Absorbția drogului se face relativ rapid. Eliminarea și metabolizarea se petrec încet, menținîndu-se ușor un nivel sanguin stabil. La doze eficiente concentrația serică variază între 1—5 μg/ml. În 50% din cazuri la concentrații peste 8 μg/ml apar fenomene secundare (Meinardi, 1972). Carbamazepina abolește componenta tonică a crizei induse prin electroșoc maximal (Theobald și Kunz, 1963), are o influență redusă asupra pragului de criză la stimulare electrică corticală (Holm și colab., 1969) nu previne crizele pentetrazolice. Deprimă însă transmisia sinaptică în lanțurile polisinaptice și potențare posttetanică (Krupp, 1969), efecte asemănătoare cu cele ale fenitoinei.

Dipropil acetat de sodiu, dipropil valerat de sodiu, valproat de sodiu (Depakine). Dipropil acetatul de sodiu este primul medicament antiepileptic cu o structură chimică neciclică și fără un atom de azot; foarte diferită de structura celorlalte substanțe antiepileptice. Este folosit tot mai mult în majoritatea formelor de epilepsie. Se administrează în 2—4 prize zilnice. Are o acțiune de potențare marcată a celorlalte medicamente antiepileptice (Fenitoin, fenobarbital, primidon, carbamazepină). Se pare că acțiunea sa s-ar datora, în parte, creșterii nivelului de acid gama-amino-butiric (GABA), neurotransmițător inhibitor (Matthes și Schmutterer, 1971).

IV. APLICAȚII CLINICE

A. PRINCIPII GENERALE DE TRATAMENT

Crizele epileptice, în toată varietatea lor, sînt adesea secundare unor afecțiuni ale sistemului nervos sau generale, prognosticul și controlul lor terapeutic depinzînd în primul rînd de natura procesului care le generează. În acest sens trebuie amintit de la început că depistarea factorilor cauzali implicați în apariția unor crize epileptice și introducerea unui tratament etiologic pentru îndepărtarea sau corectarea lor reprezintă un prim pas în diagnostic și tratament. Și în aceste situații însă, în cazul epilepsiilor

Scanned with OKEN Scanner

secundare, este necesară instituirea unui tratament medicamentos al crizelor paralel cu tratamentul etiologic. Desigur, așa cum a fost amintit pe parcursul acestei prezentări, situațiile în care depistarea factorilor etiologici cu ajutorul mijloacelor actuale de investigație este posibilă, sînt relativ rare, astfel încît manifestările epileptice se încadrează încă, într-un procent ridicat, în cadrul epilepsiilor idiopatice. În acest caz, în lipsa posibilității aplicării unui tratament etiologic, pe prim plan se situează instituirea precoce și conducerea corectă a unui tratament medicamentos simptomatic adecvat al crizelor.

Obiectivul principal al tratamentului este suprimarea completă a crizelor fără modificarea funcțiilor sistemului nervos sau apariția unor efecte secundare nedorite. În general, cu răbdare și perseverență, 70—80% din pacienți beneficiază de tratament cu anticonvulsivantele actuale (Woodbury și Fingl, 1975). Din păcate, literatura existentă în prezent privind eficiența reală a tratamentului medicamentos al epilepsiilor, deși foarte bogată, cuprinde relativ puține studii complexe, bine conduse, care să utilizeze numeroși parametri de observație pentru obținerea unor date cu semnificație statistică marcată (Coatsworth și Penry, 1972). Chiar în aceste condiții, chiar dacă procentajul celor ce beneficiază de tratament este mai scăzut, aplicarea medicației antiepileptice este esențială și reprezintă în ultimă instanță singura posibilitate de control a crizelor. Pe lîngă terapia medicamentoasă un rol important în tratamentul bolnavului epileptic îl au o serie de măsuri privind regimul de viață și muncă, regimul alimentar rațional, igiena mediului ambiant, psihoterapia. De asemenea, trebuie avut tot timpul în vedere că tratamentul pacientului epileptic nu se rezumă la măsurile ce au ca scop controlul crizelor ci cuprinde și numeroase alte aspecte care vizează modificările psihice, deficitul intelectual, reinserția socială a bolnavului, probleme importante ce trebuie să-și găsească rezolvarea în cursul unui tratament bine condus.

Înainte de a expune o serie de date referitoare la tratamentul medicamentos propriu-zis se vor aborda unele probleme generale care, în parte, condiționează succesul terapeutic: motivația pacientului în instituirea tratamentului, colaborarea pacientului cu medicul în cursul tratamentului, informarea bolnavului asupra unor aspecte particulare ale terapei antiepileptice. Deși epilepsia este o boală relativ frecventă, o parte din indivizii care prezintă crize epileptice nu merg la medic sau nu urmează cu regularitate un tratament (Crombie și colab., 1960; Janz și colab., 1973). Gudmundsson (1966) într-un studiu populațional făcut în Islanda menționează că 32% din bolnavii de epilepsie nu luaseră niciodată un tratament și dintre cei tratați numai 42% urmau cu regularitate tratamentul. Zielinsky (1974) menționează de asemenea că 37% din bolnavii din Varșovia care avuseseră minimum 2 crize epileptice nu luau tratament. Janz (1976) consideră printre factorii responsabili de aceste situații: prezența unor crize ușoare sau cu frecvență redusă care nu tulbură activitatea bolnavului, dorința acestuia de a-și ascunde boala, teama de spitalizare și investigații, eșecuri în tratamente anterioare prost conduse, faptul că bolnavii în general nu au experiența crizei (crizele majore de exemplu sînt dramatice pentru cei care asistă la ele dar nu și pentru cel care le face). Uneori lipsa de interes pentru un tratament adecvat se datorește unor avantaje materiale de care bolnavii epileptici beneficiază și pe care nu vor să le piardă (pensie

Scanned with OKEN Scanner

— Rabe, 1970). În consecință, în instituirea unei terapii antiepileptice trebuie să se țină cont printre altele și de motivația bolnavului față de tratament. Este foarte greu de făcut un tratament corect dacă bolnavul nu dorește acest lucru și nu este convins de necesitatea și efectele favorabile ale acestuia. Rolul important al medicului în determinarea unei motivații pozitive față de tratament la bolnav este evident. Deseori insuccesele terapeutice se datoresc lipsei de cooperare din partea bolnavului. În acest sens medicul trebuie să lămurească bolnavul de importanța tratamentului, de necesitatea luării sistematice a medicamentelor în dozele prescrise o perioadă lungă de timp. Pentru obținerea unor rezultate bune în ceea ce privește colaborarea bolnavului sau în unele cazuri a celor ce îl îngrijesc, sînt necesare controale frecvente, la date fixe, instituirea unui tratament cît mai simplu posibil — monoterapie — administrat în 1—2 prize zilnic, fără alte medicamente adjuvante (Lund, 1973; Janz, 1976). Uneori lipsa de motivație pozitivă și înțelegere din partea bolnavului poate duce nu numai la lipsa de eficiență prin subdozarea medicamentului dar și la apariția unor fenomene de supradozare. Bolnavul trebuie informat de la început asupra efectelor terapeutice ale medicamentului, asupra planului de tratament și a ameliorărilor scontate, asupra felului cum acționează medicamentul, asupra efectelor secundare ce pot apare în cursul tratamentului sau datorită nerespectării regulilor de tratament. În acest fel bolnavul devine un participant activ în acțiunea de tratare a propriei maladii, colaborarea cu medicul este mai bună și șansele de reușită sînt mai mari. Lund (1973) găsește concentrații serice, pentru aceleași doze administrate, semnificativ mai mari la un lot de bolnavi instruiți în acest fel față de un lot martor.

În instituirea tratamentului antiepileptic trebuie avut tot timpul în vedere că acest tratament este de lungă durată și uneori implică unele riscuri. De aceea indicația majoră pentru începerea tratamentului medicamentos o au toate formele de „epilepsie cronică" (crize repetate cu frecvență variabilă) indiferent de originea lor. Deseori se începe terapia anticonvulsivantă după o primă criză. Studii longitudinale la bolnavi care au prezentat o primă criză epileptică au evidențiat că numai 1 din 8 (Crombie și colab., 1960) sau 1 din 4 (Janz, 1972) repetă a doua criză. În cazul primei crize, fără a se pune diagnostic cert de comițialitate, este utilă instituirea unui tratament antiepileptic în cazurile în care criza survine la indivizi ce prezintă leziune cerebrală în antecedente, modificări nete electroencefalografice și antecedente heredocolaterale directe pozitive. Bolnavii care au prezentat o primă criză dar nu îndeplinesc condițiile de mai sus trebuie să rămînă în observație, să li se recomande schimbarea meseriilor periculoase, evitarea conducerii autovehiculelor, un regim alimentar și de viață adecvat, fără a li se indica tratament medicamentos. De asemenea nu trebuie instituit tratament anticonvulsivant la indivizii care prezintă numai modificări electroencefalografice fără expresie clinică, la care, pe de o parte nu se știe dacă vor face la un moment dat crize, iar pe de altă parte riscul întreruperii unui tratament este mult mai mare (Doose, 1971). În cazul convulsiilor febrile este indicată începerea unui tratament profilactic al epilepsiei numai dacă acestea se repetă de cel puțin trei ori, dacă apar în primele luni sau după vîrsta de 4 ani, dacă există ereditate pozitivă sau modificări electroencefalografice intercritice (Doose, 1971). De asemenea trebuie insti-

Scanned with OKEN Scanner

tuit un tratament profilactic în cazurile leziunilor cerebrale acute — traumatisme cranio-cerebrale deschise în regiunea centroparietală, intervenții neurochirurgicale, în special pentru abcese cerebrale — în care incidența epilepsiei posttraumatice este ridicată (50—60% — Russell și Whitty, 1952; Rapport și Penry, 1972) și în general în toate traumatismele craniocerebrale deschise care sînt urmate în proporție de 37% de epilepsie posttraumatică (Rodin, 1968). Servit (1969, 1972) recomandă chiar instituirea unui tratament profilactic antiepileptic în toate cazurile de contuzie cerebrală. Este de preferat însă, în aceste cazuri, avînd în vedere dificultățile realizării unui tratament corect, o urmărire atentă clinică și electroencefalografică a bolnavului și instituirea terapiei antiepileptice numai la nevoie (Janz, 1976).

Eficiența terapiei medicamentoase antiepileptice este condiționată în primul rînd de un diagnostic precis al formelor electroclinice de crize, avînd în vedere specificitatea unor medicamente în tratamentul anumitor forme de epilepsie. De aceea începerea tratamentului și alegerea medicamentului trebuie să fie precedate de o observație atentă a tipului sau tipurilor de crize și a modificărilor electroencefalografice pe care le prezintă bolnavul în scopul diagnosticului precis individualizat, al formei clinice a bolii. Clasificarea internațională a epilepsiilor bazată pe criterii anatomoclinice nu prezintă o utilitate prea mare din punct de vedere farmacoterapeutic (Millichap, 1972). Astfel printre epilepsiile primar generalizate sînt grupate forme electroclinice ce nu răspund uniform la antiepilepticele cunoscute (crizele tonico-clonice, absențele, spasmul infantil), iar gruparea în cadrul crizelor parțiale, a crizelor jacksoniene și a crizelor focale psihomotorii ignoră specificitatea general acceptată a unor agenți terapeutici în crizele lobului temporal. În lumina datelor actuale asupra mecanismelor crizelor, a răspunsului la medicamente și a incidenței tipurilor de criză în funcție de vîrstă este necesară o clasificare simplă care oferă o corelație strînsă clinico-terapeutică și este în concordanță cu studiile experimentale asupra tipurilor de crize și efectelor drogurilor antiepileptice (tabelul IX). Alegerea medicamentului pentru fiecare caz în parte se va face dintre medicamentele indicate în forma electroclinică de criză, în primul rînd dintre agenții terapeutici primari (subliniați în tabelul IX). Doza inițială depinde de intensitatea și frecvența crizelor, gravitatea modificărilor electroencefalografice, vîrstă, potențialul biologic al individului și este bine să fie calculată pentru atingerea unui nivel seric stabil cel puțin la limita inferioară a concentrației eficiente (vezi tabelul X). Totuși, pentru a evita apariția unor efecte secundare precoce, supărătoare, tratamentul se poate începe cu doze mai mici care vor fi crescute treptat. Utilizarea dozelor de atac care scad perioada necesară atingerii nivelului seric constant este indicată numai în situații speciale în care necesitatea stăpînirii crizelor întrece riscul eventualelor efecte secundare. Este recomandat ca tratamentul să fie început cu un singur medicament (Livingstone, 1970) din cele indicate în forma clinică de boală pe care o prezintă pacientul. Rezultatele inițiale ale tratamentului trebuie interpretate ținînd cont de timpul necesar pentru atingerea unei concentrații serice stabile la doza administrată zilnic, variabilitatea obișnuită a incidenței crizelor, antici parea că se pot produce efecte sedative sau alte fenomene secundare minore pasagere. Bolnavul trebuie avizat de posibilitatea apariției unor fenomene

Scanned with OKEN Scanner

TABELUL IX

Formele electrocliniee de crize în funcție de răspunsul terapeutic și medicamentele principale folosite în tratamentul lor

Forme clinice	Anomalii electrografice	Medicamente antiepileptice
1. Crizele nou-născutului și copilului mic (inclusiv sindrom West și sindrom Lennox-Gastaut)	Hipsaritmie Polivîrf-undă Vîrf-undă degradat și variant	*ACTH*, *corticoizi* (dexametazon), *Nitrazepam*, Diazepam, *Clonazepam*, Primidon, Ethosuximid, *Dipropilacetat*
2. Absențe *petit-mal*	Vîrf-undă 3 c/sec.	*Ethosuximid*, *Trimetadion*, Clonazepam, Acetazolamidă, *Dipropilacetat*, Morfolep
3. Crize convulsive generalizate majore și crize parțiale cu simptomatologie elementară	Vîrfuri, unde ascuțite, vîrf-undă	*Fenitoin*, *Fenobarbital*, *Primidon*, Carbamazepină, Sultiam, Dipropilacetat
4. Crize parțiale cu simptomatologie complexă (Crizele lobului temporal, crize psihomotorii)	Vîrfuri, unde ascuțite localizate temporal	*Carbamazepină*, *Fenitoin*, *Primidon*, Fenobarbital, Sultiam, Acetiluree, Methsuximid, Clordiazepoxid, Clonazepam

secundare trecătoare la începutul tratamentului. Doza zilnică va fi crescută la intervale regulate în funcție de raportul între controlul crizelor și apariția fenomenelor secundare, de preferat în raport cu rezultatul dozărilor concentrației serice. Dozarea concentrației serice a medicamentului la intervale regulate, atunci cînd se poate efectua, facilitează ajustarea inițială a tratamentului prin surprinderea caracteristicilor individuale de absorbție, metabolizare, eliminare. Ulterior, cunoașterea concentrației serice permite ajustarea tratamentului în cazul unui raport scăzut doză administrată/nivel sanguin și de asemenea minimalizarea efectelor secundare legate de doza administrată fără a modifica controlul crizelor. În cursul tratamentului de întreținere determinarea periodică a concentrației serice permite aprecierea efectelor favorabile ale medicamentului la pacienți cu crize puțin frecvente și control aparent, ne dă siguranța unei eficiențe reale și care se menține. De asemenea concentrația serică dă indicații asupra modului corect sau incorect în care tratamentul este urmat de bolnav.

Criteriul principal de apreciere a eficienței terapeutice a unui medicament antiepileptic este criteriul clinic — dispariția crizelor sau diminuarea marcată a frecvenței acestora. Urmărirea seriată a modificărilor electroencefalografice este de asemenea de mare ajutor în aprecierea eficienței medicamentului mai ales în cazul unor tipuri de crize care pot trece neobservate pentru bolnav sau pentru cei ce-i urmăresc boala (ex. scurte absențe) și în care în general există o bună corelație electroclinică. În orice caz ameliorarea cu orice preț a traseului electroencefalografic nu trebuie să fie un scop al tratamentului; nu trebuie uitat că se tratează bolnavul, nu traseul electroencefalografic. Înregistrarea periodică a electroencefalogramei permite și o apreciere a modificărilor datorate unei agra-

Scanned with OKEN Scanner

vări a procesului epileptic sau unei intoxicații medicamentoase. În cursul tratamentului bolnavul va fi chemat la control, inițial la intervale mai scurte și, pe lîngă evaluarea amănunțită clinică și electroencefalografică a stării de moment, se vor face investigații de laborator (hematologice, hepatice, renale) pentru surprinderea unor efecte secundare și reajustarea în consecință a dozelor. Suprimarea crizelor este aspectul cel mai important al tratamentului dar nu singurul. Uneori, administrarea unei doze necesară pentru controlul crizelor produce efecte secundare foarte neplăcute și persistente și atunci tratamentul trebuie modificat pentru eliminarea acestora. La unii pacienți o creștere a dozelor medicamentelor antiepileptice poate determina tulburări psihice mai mult sau mai puțin importante, uneori de aspect critic histeriform, greșit interpretate ca manifestări epileptice, situație în care scăderea dozei administrate și nu creșterea în continuare produce efecte favorabile. Apariția unor fenomene psihice de tip nevrotic și caracterial durabile impune adăugarea unui tratament psihotrop minor (carbamazepină, diazepam). În unele cazuri suprimarea crizelor prin medicație antiepileptică poate fi urmată de manifestări psihice (Landolt, 1958). În aceste cazuri se impune reajustarea tratamentului anticonvulsivant și instituirea unui tratament adecvat prin colaborarea cu psihiatrul. Trebuie avut de asemenea în vedere că traumele psihice pot produce o reapariție sau o creștere a frecvenței crizelor. Aceste situații nu necesită o creștere a dozei de medicament ci rezolvarea situației traumatizante psihic. Așa cum s-a mai amintit, o apreciere globală din toate punctele de vedere a bolii și eficienței tratamentului, la fiecare bolnav în parte, în fiecare moment, asigură succesul terapiei medicamentoase.

În cazul în care un singur medicament nu realizează controlul crizelor la doza maximă tolerată (după care orice creștere de doză determină fenomene secundare neplăcute și persistente), se alege între posibilitatea înlocuirii acestuia cu alt medicament eficient în forma clinică respectivă, atunci cînd drogul este total ineficient, și cea a adăugării altui medicament la primul dacă acesta este parțial eficient. În ambele situații adăugarea noului medicament se face în doze progresive, menținînd primul medicament la o doză constantă. Se notează efectele administrării combinate a celor două medicamente și dacă este cazul se scoate progresiv primul medicament fără a modifica dozele celui de al doilea. În acest fel se pot observa comparativ efectele primului medicament, a celor două medicamente combinate și ale celui de al doilea medicament. Un medicament va fi considerat ineficient numai atunci cînd nu realizează controlul total sau scăderea semnificativă a frecvenței crizelor la doze care determină fenomene secundare persistente și concentrații serice maxime tolerate. În situația în care un medicament este numai parțial eficient determinînd o reducere a numărului de crize fără a se ajunge la controlul total al acestora, în general, medicamentul se menține și se adaugă altul dintre cele indicate în forma, electroclinică de criză. Se ajunge astfel la o terapie multimedicamentoasă care, deseori, prin posibilitatea adiționării efectelor antiepileptice ale medicamentelor folosite, la doze în care nici unul din ele nu produce efecte secundare poate realiza controlul crizelor. În cele mai multe cazuri începerea tratamentului se face cu un singur medicament, ales dintre cele indicate în forma electroclinică respectivă a crizelor. Constatarea la același individ a două sau mai multe tipuri electroclinice de crize impune de la început un trata-

Scanned with OKEN Scanner

Medicament	Sinonime	Indicații (forme electroclinice)	Formă de prezentare
Hidantoine			
Fenitoina Phenytoinum (D. C. I.)	Alepsin, Antilepsin, Dihydan, Dilantin, Epanutin, Fenytoin, Hydantoin, Solantyl, Zentropil	GM, F, T	Comprimate de 100 mg
Alte hidantoine			
Mephenytoin	Mesantoin	GM, F, T	Comprimate de 100 mg
Ethotoin	Peganone	GM	Comprimate de 500 mg
Phenacemidum (D. C. I.)	Epiclase, Femised, Fenurone, Phenurone	T	Comprimate de 200 mg
Barbiturice			
Fenobarbital Phenobarbitalum (D. C. I.)	Amylofene, Gardenal, Luminal, Nirvonal, Sevenal	GM, F, T	Comprimate de 15 și 100 mg Fiole de 2 ml (= 200 mg)
Primidon Primidonum (DCI)	Lepsiral, Majsoline, Misolyne, Mysoline, Primaclone, Sertan	GM, F, T, M	Comprimate de 250 mg
Alte barbiturice			
Mephobarbitalul	—	GM, F	Comprimate de 30 și 200 mg
Oxazolidine			
Trimetadion Trepal Trimethadionum (D. C. I.)	Absentol, Epidione Trimedal, Trimetin Trioxin	PM	Comprimate de 150 mg
Parametadion	Paradione	PM	Capsule de 300 mg
Succinimide			
Ethosuximid Ethosuximidum (D. C. I.)	Zarontin, Suxilep, Ronton	PM	Capsule de 250 mg Soluție de 250 mg/substanță/15 pic.
Alte succinimide			
Methsuximide	Celotin, Petinutin, Petinimid, Petidan Milontin, Epimid, Mirontin, Liféne	PM	Capsule de 300 mg
Phensuximide		PM	Comprimate de 250 și 500 mg
Morfolep		PM, GM, F	Comprimate de 500 mg

(date principale)

Doze uzuale eficiente		Număr prize/zi	Raport concentrație serică/doză (µg/ml/mg/kg.corp)	Concentrații serice eficiente (µg/ml ser)
Adulți (mg/zi)	Copii (mg/kg.corp)			
200—500	4—8	2—3	2,3—3	10—20
300—600	3—10	2—3	—	—
2 000—3 000				
1 500—3 000				
100—300	2—5	1—2	6,8—10	10—30
500—1500	5—20	2	1,3	Se dozează Fenobarbitalul (peste 10µg primidon-toxic)
120—600	4—10			Vezi „Fenobarbitalul"
900—1 200	20—60	2	0,6 Metabolit = Dimetadion 12—20	Metabolit = Dimetadion 700
900—1 200	20—60			
750—2 000	20—60	2—3	2—5	40—100
300—1 200	20—60			
2 000—4 000				
1 000—3 000		2—4		

Scanned with OKEN Scanner

Medicament	Sinonime	Indicații (forme electroclinice)	Formă de prezentare
Benzodiazepine			
Diazepam Diazepanum (DCI)	Valium, Seduxen	M	Comprimate de 2 și 10 mg Fiole de 2 ml (= 10 mg)
Nitrazepam	Mogadon	M	Comprimate de 2,5 mg
Clonazepam	Rivotril, Clozepin	M, PM, T	Comprimate de 0,5 și 2 mg Soluție 2,5 mg/ml Fiole de 5 și 25 mg
Sulfonamide			
Ederen Acetozolamidum (D. C. I.)	Acetozolamide, Diamox, Diluran, Fonurit	PM, GM, F	Comprimate de 250 mg
Sulthiam	Ospolot	GM, F, T, M	Comprimate de 50 și 250 mg
Fenotiazine			
Carbamazepina Carbamazepine (D.C.I.)	Tegretol, Stazepin, Finlepsin	GM, F, T	Comprimate de 200 mg
Dipropilacetal de sodiu, Valproat de sodiu		PM, GM, M	Comprimate de 300 mg Soluție 300 mg/ml
Dépakine			
Alte medicamente			
ACTH		M	Flacoane a 50 u.i.
Corticosteroizi	Decadron, Milicorten	M	Comprimate de 0,5 mg
Superprednol Dexamethazon (D. C. I.)			
Quinacrine	Atebrine, Mepacrine	PM	Comprimate de 100 mg
Amphetamine	Benzedrină, Dexedrine, Maxiston	PM	
Acid γ-amino-β-hidroxibutiric	Gamibetal	M, PM	Comprimate de 500 mg
Piridoxină vitamina B_6			

GM = crize generalizate convulsive majore
F = crize parțiale (focale) cu simptomatologie elementară
PM = crize de absențe *petit mal*

ment combinat cu medicamente de elecție pentru fiecare tip de criză. De asemenea crizele de *grand mal* de frecvență și durată mare cu potențialitate de transformare în stare de rău epileptic necesită începerea tratamentului cu două sau mai multe medicamente pentru a evita o stare de suferință marcată a creierului datorită repetării crizelor. Nu trebuie uitat că unele medicamente eficiente în anumite tipuri de criză pot favoriza apariția

Scanned with OKEN Scanner

(continuare t. X)

Doze uzuale eficiente		Număr prize/zi	Raport concentrație serică/doză (µg/ml/mg/kg.corp)	Concentrații serice eficiente (µg/ml ser)
Adulți (mg/zi)	Copii (mg/kg.corp)			
	0,1—1	2—3	1	
10—30 4—6 mg	0,5—1 0,5	2 3—4	0,5	6—9
200—2 000		3—4		
150—800		3		
600—12 000		3—4		1—5
600—1 800		2—3		> 60
	5 u. i./kg.corp (0,3—0,5 g)			
50—100 50—20 1 000—4 000				

T = crize parțiale cu simptomatologie complexă (crize temporale)
M = crizele nou-născutului și copilului mic

sau accentua manifestările critice de alt tip, acesta fiind în unele situații motivul unui tratament polimedicamentos. Dozările concentrației serice a fiecărui medicament, deși mai greu de făcut și interpretat, au totuși o importanță deosebită în cazul tratamentului combinat. În afara indicațiilor asupra nivelurilor serice ale fiecărui medicament, ușurează identificarea drogului responsabil de apariția unor fenomene secundare și facilitează

Scanned with OKEN Scanner

ajustarea terapiei în funcție de instalarea unor interacțiuni medicamentoase.

În ceea ce privește numărul de prize în care trebuie administrată doza zilnică, nu se poate da o schemă fixă. În general, trebuie ținut cont de rata de eliminare a medicamentului și, pentru majoritatea antiepilepticelor primare s-a dovedit că o singură administrare zilnic nu atrage variații importante ale concentrației serice (fenitoin, fenobarbital, primidonă, ethosuximid). De aceea nu are nici o bază farmacodinamică ținînd cont și de ritmul de acumulare, tendința de a administra medicamentul în prize repetate sau administrarea acestuia în funcție de incidența crizelor în cursul zilei sau creșterea temporară a dozelor în anumite perioade (de ex. seara în cazul epilepsiilor morfeice sau majorarea dozelor premenstrual în cazul crizelor cu incidență predominant catamenială). Există totuși situații (de ex. la copii la care rata de metabolizare a medicamentelor este crescută) sau în cazul unor medicamente (carbamazepina) cînd administrarea dozei zilnice fracționată în 2—3 prize se impune.

În anumite momente în cursul evoluției bolii tratamentul antiepileptic nu poate fi administrat pe cale orală (vomismente, pacienți în comă după traumatisme craniene, postoperator) și trebuie aleasă altă cale de administrare. În acest sens trebuie ținut cont că în administrare intramusculară absorbția este uneori mai lentă (fenitoină, fenobarbital — Wilensky și Lowden, 1973; Serrano și Wilder, 1974). În administrare intravenoasă se va ține cont de asemenea de particularitățile farmacokinetice proprii acestei căi de administrare. În supozitoare doza zilnică trebuie să fie odată și jumătate față de cea administrată pe cale orală (Janz, 1976).

Cîteodată tratamentul medicamentos al crizelor epileptice este ineficient și aceasta datorită intensității și particularităților procesului patologic epileptic. Medicul nu trebuie însă să dezarmeze în fața primelor eșecuri și trebuie să caute în continuare combinații terapeutice și doze care să influențeze favorabil crizele. Mai adesea printre cazurile de insucces se întîlnesc: diagnosticul greșit al tipului electroclinic de criză, alegerea inadecvată a medicamentului, doza insuficientă sau excesivă, schimbarea prea frecventă a dozelor fără a se ține seama de timpul necesar atingerii unui nivel seric stabil, lipsa de utilizare corectă a politerapiei, lipsa de înțelegere din partea bolnavului — medicația luată întîmplător, deloc sau în exces —, nerespectarea indicațiilor privind dieta, repausul, alcoolul sau alți factori ce pot influența negativ crizele.

Cîteva cuvinte despre influențele infecțiilor intercurente asupra eficienței tratamentului antiepileptic și despre administrarea terapiei anticonvulsivante la gravide. Infecțiile intercurente prin modificarea proprietăților membranelor celulare și a parametrilor farmokinetici duc în general la acumularea de medicament și nu la eliminare în exces. În cursul acestora nu trebuie crescută doza, dar nici nu trebuie întrerupt tratamentul (Dreyer, 1976). În ceea ce privește tratamentul antiepileptic la gravide, trebuie menționat că riscul întreruperii tratamentului cu posibilitatea reapariției crizelor sau instalării unei stări de rău epileptic este mai mare decît riscul nașterii unor copii malformați, consecință a administrării antiepilepticelor.

Tratamentul pacientelor gravide trebuie efectuat pe cît posibil cu medicație anticonvulsivantă, care să nu cuprindă fenitoină, primidon,

trepal, carbamazepină, medicamente ce figurează în reglementările în vigoare, privind întreruperea cursului normal al sarcinii.

În situația în care frecvența crizelor crește în timpul sarcinii se recomandă creșterea dozelor de anticonvulsivante (pe cît posibil cu excepția fenitoinei). Datele din literatură asupra efectelor teratogene ale medicamentelor anticonvulsivante sînt contradictorii, neexistînd studii concludente cu excepția fenitoinei (efecte teratogene sigure demonstrate numai experimental). Totuși, în funcție de frecvența și severitatea crizelor, dozele de anticonvulsivante trebuie reduse la minimum mai ales în primele trei luni de sarcină. Trebuie corectată deficiența de acid folic (implicată în eventualele efecte teratogene ale drogurilor anticonvulsivante — Speidel și Meadow, 1972; Lowe, 1973). La nou-născuți din mame tratate cu fenitoină, fenobarbital, primidon se dezvoltă uneori o deficiență de vitamina K însoțită de hemoragii în primele 24 de ore după naștere, deficiență care trebuie corectată (Woodbury și Fingl, 1975).

În legătură cu acordarea sfatului genetic se va ține cont de particularitățile de transmisie a bolilor poligenice amintite anterior (Cap. Date de genetică în epilepsii.)

În ceea ce privește durata tratamentului și sistarea acestuia, trebuie precizat că terapia antiepileptică este de lungă durată și încetarea administrării medicamentelor trebuie făcută cu prudență, progresiv, după 2—5 ani de control total al crizelor, asigurîndu-se o supraveghere clinică și de laborator perfectă. Datele de literatură privind această problemă sînt neconcludente. Jüül-Jensen (1968) notează la un grup de pacienți, reapariția crizelor în 40% din cazuri în primii 5 ani după întreruperea tratamentului. În general reluarea terapiei antiepileptice a fost urmată de controlul crizelor dar nu în toate cazurile s-a putut obține acest efect.

Pentru realizarea unui tratament bine condus, eficient, este necesară, așa cum s-a mai amintit, o urmărire îndelungată clinică, electroencefalografică, de laborator și, pe cît posibil, cunoașterea concentrației serice a medicamentelor administrate, în cadrul unei acțiuni de dispensarizare a bolnavilor epileptici. Este greu de stabilit reguli fixe de tratament pentru toți bolnavii de epilepsie. În cele discutate pînă acum au fost amintite doar cîteva din problemele ce trebuie să stea în fața medicului. Trebuie avut în vedere întotdeauna particularitățile fiecărui caz, reușita tratamentului fiind condiționată de individualizarea sa.

B. INDICAȚII DE TRATAMENT MEDICAMENTOS ÎN PRINCIPALELE FORME ELECTROCLINICE

În cele ce urmează vor fi prezentate unele indicații de tratament medicamentos în principalele forme electroclinice ale epilepsiilor ținînd cont de clasificarea farmacoterapeutică a crizelor. Trebuie amintit de la început că aceste date sînt numai orientative, succesul terapeutic fiind condiționat de individualizarea strictă a tratamentului.

CRIZELE NOU-NĂSCUTULUI ȘI ALE COPILULUI MIC

Tratamentul medicamentos al formelor de crize întîlnite la această vîrstă întîmpină încă numeroase dificultăți cu toate progresele realizate în ultimul timp în acest domeniu. Cu cît diagnosticul precis este stabilit

Scanned with OKEN Scanner

mai precoce și urmat de instituirea tratamentului, cu atît rezultatele sînt mai bune și prognosticul mai puțin rezervat. Tratamentul imediat (în special în sindromul West și sindromul Lennox-Gastaut) constă în administrarea de glicocorticoizi (dexametazon) și ACTH în doze individualizate în funcție de toleranță, starea generală a copilului și măsura în care dezvoltă sau nu un sindrom Cushing. Dacă efectele clinice și electroencefalografice sînt favorabile se pot face cure prelungite, periodic. Se administrează de asemenea de la început derivați benzodiazepinici — nitrazepam (în special) sau diazepam. În ultimul timp efecte favorabile au fost comunicate prin folosirea clonazepamului. Benzodiazepinele dezvoltă adesea toleranță însoțită de reapariția crizelor și de asemenea efecte secundare deloc neglijabile. În orice caz administrarea de ACTH, glicocorticoizi și benzodiazepine (nitrazepam) produce în majoritatea cazurilor o diminuare evidentă a frecvenței și severității crizelor și o netă ameliorare a traseelor electroencefalografice. Lipsa unor influențe favorabile asupra traseelor electroencefalografice indică un prognostic rezervat. Asocierea frecventă cu crize generalizate tonico-clonice trebuie avută în vedere și se administrează fenobarbital, primidon sau carbamazepină. În cazul în care fenobarbitalul produce agitație motorie se recomandă asocierea de amfetamine. Fenitoina nu se recomandă a fi folosită la copii în vîrstă pînă la 5 ani. În lipsa unor efecte favorabile se pot adăuga derivați succinimidici (ethosuximid). Recent introdus în tratamentul acestor forme de epilepsie dipropil acetatul (Dépakine) a crescut considerabil posibilitățile terapeutice. În administrarea acestuia trebuie ținut însă cont de faptul că potențează efectele altor medicamente anticonvulsivante (fenobarbital, primidonă, carbamazepină) administrate concomitent, în special la copii și, în cursul administrării sale, pentru a evita fenomene de supradozare, dozele acestor medicamente trebuie scăzute corespunzător.

CRIZELE DE ABSENȚE PETIT MAL

Oxazolidinele (trimetadiona) au fost primele medicamente folosite în tratamentul acestor forme de epilepsie dar reputația cîștigată la un moment dat s-a dovedit a depăși efectele favorabile reale. Medicamentele de elecție sînt în prezent succinimidele — ethosuximidul, ale cărui efecte favorabile sînt mai importante iar efectele secundare mai reduse. Folosirea acestui medicament asigură un control complet al crizelor în 50% din cazuri și o reducere substanțială a frecvenței acestora în 25% din cazuri (Woodbury și Fingl, 1975). Bolnavii refractari la tratamentul cu succinimide vor fi tratați cu oxazolidine (trimetadion). În lipsa unor efecte favorabile cu aceste două medicamente se pot asocia acetazolamidă sau mepacrin. Folosirea fenitoinei, fenobarbitalului, primidonei în aceste forme de crize este ineficientă și uneori medicamentele amintite pot crește chiar frecvența crizelor. Totuși la majoritatea bolnavilor se asociază tratamentului și unul dintre aceste medicamente (de regulă fenobarbital sau primidonă) pentru a preveni o eventuală apariție a crizelor majore. În situațiile în care bolnavul prezintă și crize majore sau alte tipuri de crize un tratament adecvat al acestora se impune. Efecte favorabile atît în cazul crizelor de absență *petit mal* cît și în cazul prezenței la același bolnav și a altor

Scanned with OKEN Scanner

tipuri de crize au fost descrise și la noi în țară prin folosirea morfolepului (Volanschi și colab., 1969, 1971) și clonazepamului (Cincă și colab., 1977). În ultimul timp printre medicamentele de elecție se consideră a fi și dipropilacetatul (depakine), medicament care pe lîngă controlul crizelor, produce și efecte favorabile asupra tulburărilor psihice ale bolnavului. Adăugarea sa la medicațiile anterioare (succinimide, oxazolidine) ameliorează și efectele secundare psihice induse uneori de aceste substanțe. Pe de altă parte, dipropilacetatul s-a dovedit a avea influențe favorabile și asupra crizelor majore și deci în cazul coexistenței acestora cu crize de absență la același bolnav. Așa cum s-a mai amintit în cazul administrării de dipropilacetat, dozele de fenobarbital, primidon, fenitoină sau carbamazepină vor fi reduse progresiv.

CRIZELE GENERALIZATE CONVULSIVE MAJORE ȘI CRIZELE PARȚIALE CU SIMPTOMATOLOGIE ELEMENTARĂ

În aceste tipuri de crize, ca de altfel întotdeauna în terapia epilepsiilor, în instituirea și conducerea tratamentului, se va ține cont de principiile generale amintite în prima parte a acestei secțiuni. Fenitoina este în general medicamentul de elecție asigurînd în 60—65% din cazuri controlul crizelor și în 20% din cazuri reducerea semnificativă a frecvenței și severității acestora (Woodbury și Fingl, 1975). Fenobarbitalul este preferat totuși uneori, deoarece produce fenomene secundare mai reduse și este mai ieftin. Administrarea combinată este avantajoasă avînd în vedere posibilitatea folosirii fiecărui medicament în doze maxime, efectele lor secundare fiind diferite și nesumîndu-se. Pe de altă parte, în unele cazuri în care se folosește în tratament numai fenitoină pot persista un rest de crize focale, aure, prodroame sau modificări subclinice electroencefalografice. În aceste situații asocierea fenobarbitalului reduce aceste manifestări. Primidona singură se folosește la pacienți refractari la tratamentul cu fenitoină și fenobarbital. Deseori se folosește în asociere cu fenitoina, mai rar cu fenobarbitalul, primidona fiind mai ales un substituent decît un supliment pentru fenobarbital. În cazuri rezistente se poate adăuga sultiamul care, pe lîngă scăderea ratei de metabolizare a fenitoinei și fenobarbitalului, are și efecte anticonvulsivante intrinseci. Atunci cînd se folosește carbamazepină nu trebuie uitat că medicamentul este relativ rapid metabolizat (Schneider, 1974) și trebuie administrate în mai multe prize zilnic. În ultimul timp în tratamentul acestor forme de crize se folosește cu succes dipropilacetatul (depakine). Trebuie ținut cont de cele amintite anterior referitor la reducerea progresivă a dozelor celorlalte medicamente odată cu adăugarea la tratament a dipropilacetatului. În crizele majore primar sau secundar generalizate care survin cu precădere în timpul nopții se recomandă în primul rînd fenitoina, deseori asociată cu primidon. La bolnavii la care manifestările critice se produc mai ales dimineața, după trezire, sînt indicate în special fenobarbitalul și/sau primidona. În cazul în care crizele survin atît în timpul nopții cît și ziua se recomandă un tratament combinat fenitoină, fenobarbital și/sau primidonă, carbamazepină. Crizele tonice beneficiază mai ales de tratamentul cu fenitoină. În crizele parțiale, în general conduita terapeutică este asemănătoare cu cea din crizele majore.

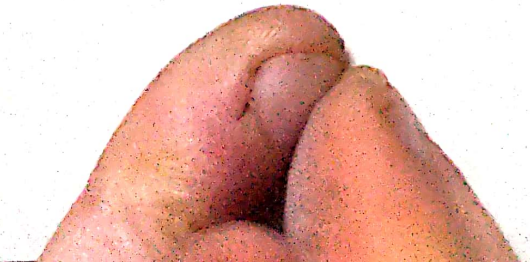

Scanned with OKEN Scanner

CRIZELE PARȚIALE CU SIMPTOMATOLOGIE COMPLEXĂ
(crizele lobului temporal, crize psihomotorii)

Aceste forme de epilepsie singure sau asociate cu crize majore sînt în general mai greu de tratat. În cazul epilepsiilor psihomotorii simple se recomandă începerea tratamentului cu carbamazepină. Dacă nu se obțin rezultate favorabile se adaugă fenitoină și/sau primidonă. Fenobarbitalul trebuie utilizat cu prudență. În cazurile rezistente la tratament se poate folosi sultiamul în doze mici adăugat celorlalte medicații. Fenil-acetil-ureea (fenacemida) va fi folosită asociat la tratamentul de bază, numai în cazuri foarte rezistente la tratament avînd în vedere toxicitatea ridicată a acestei substanțe. În tipurile de crize care trădează interesarea structurilor profunde ale lobului temporal (amigdală, hipocamp) sau diencefalul, administrarea de benzodiazepine (clordiazepoxid, diazepam, clonazepam) are uneori efecte favorabile. De asemenea în unele situații se pot adăuga tratamentului de fond succinimide (methsuximid) și dipropilacetat (dépakine). Nu trebuie uitat în cursul tratamentului urmărirea continuă și tratarea tulburărilor psihice pe care majoritatea bolnavilor le prezintă. În cazurile în care bolnavul prezintă și crize majore se va recurge la asociații medicamentoase care să vizeze și controlul acestora.

★

Nu rareori bolnavii prezintă diverse combinații de forme clinice de criză. În aceste situații trebuie făcută o evaluare corectă a importanței fiecărui tip de criză în contextul clinic. Tratamentul trebuie în așa fel condus, alegîndu-se medicamente primare pentru fiecare tip de criză, încît să se asigure maximum de eficiență clinică și o stare generală cît mai corespunzătoare bolnavului.

STĂRILE DE RĂU EPILEPTIC

În prezent, în urma tratamentelor bine conduse și de lungă durată a crizelor epileptice, incidența apariției stărilor de rău epileptic (crize majore, absențe) este mult mai redusă. Cel mai adesea stări de rău epileptic de lungă durată și relativ refractare la tratament se întîlnesc la copiii mici suferinzi de forme clinice în general mai rebele la tratament. De asemenea stările de rău epileptic psihomotor se întîlnesc relativ frecvent (Dreyer, 1976).

Stările de rău epileptic reprezintă situații de extremă urgență și necesită un diagnostic precoce și luarea unor măsuri imediate: instituirea unui tratament medicamentos anticonvulsivant intensiv, tratament etiologic atunci cînd este posibil (intoxicații, hipoglicemie, dezechilibre electrolitice), corectarea tulburărilor generale ce survin în status (azotemie, acidoză, anoxie, edem cerebral, insuficiență cardiorespiratorie). De aceea bolnavul trebuie plasat într-un serviciu utilat corespunzător cu posibilități de monitorizare a funcției cardiovasculare și electroencefalogramei, de asistență respiratorie, de efectuare de urgență a investigațiilor de laborator. O importanță deosebită are instituirea imediată a unui tratament medicamentos cu substanțe cu acțiune rapidă pentru oprirea crizelor și evitarea unor complicații fatale. În prezent se consideră că începerea tratamentului trebuie

Scanned with OKEN Scanner

făcută cu diazepam administrat intravenos în doze de 10 mg, care în cîteva minute produc în majoritatea cazurilor (85% — Roger și colab., 1974) dispariția manifestărilor clinice și electroencefalogragice. Diazepamul are avantajul că nu deprimă funcția respiratorie și nu alterează, în doze mari, starea de conștiență. Datorită duratei de acțiune scurtă a medicamentului se poate repeta administrarea tot la 30—60 minute sau se poate administra în perfuzii în doze de 30—100 mg/24 h. Diazepamul este eficient și în stările de rău epileptic instalate la nou-născut și la copil mic, administrat intravenos încet în soluție diluată 1 mg/ml în doze în funcție de reactivitatea individuală (0,08—2,70 mg/kg.corp—Smith și Masottir, 1971). Foarte rar, diazepamul poate în mod paradoxal precipita o stare de rău epileptic cu crize tonice, tranzitorie (Tassinari și colab., 1971, Prior și colab., 1972). Efecte la fel de spectaculoase exercită administrarea de nitrazepam 5—10 mg intravenos. În ultimul timp se consideră ca medicament de elecție clonazepamul care administrat în doze reduse (1—8 mg) exercită efecte favorabile în majoritatea cazurilor chiar în primul minut după aplicare. Se recomandă instituirea paralelă a tratamentului benzodiazepinic pentru efecte de durată mai lungă sau în cazurile rezistente la acest tratament, administrarea de fenobarbital intramuscular în doze de 0,20—0,30 g. Uneori se pot administra de la început intravenos, încet, barbiturice cu acțiune rapidă — hexobarbital (evipam) sau pentobarbital (pentothal) în doze de 0,3—0,5 mg. Se mai poate administra de asemenea uneori chiar de la început și unii terapeuți recomandă acest lucru (Wallis și colab., 1968; Janz, 1976) fenitoină intravenos în doze pînă la 1 000 mg, doze care în general nu influențează starea de conștiență și sînt lipsite de efecte toxice renale, hepatice, cardiace. Dintre medicamentele folosite în trecut se mai recomandă încă paraldehidă intravenos sau intramuscular și cloralhidrat soluție 10% intravenos în doze de 0,05 mg/kg.corp sau pe cale rectală pentru obținerea unor efecte mai prelungite. Trebuie amintită în mod special necesitatea instituirii de la început a unui tratament depletiv energic pentru evitarea edemului cerebral. În unele cazuri rebele la tratamentele amintite bolnavul poate fi curarizat și asistat respirator. Astfel prin oprirea verigilor patogenice periferice de întreținere a stării de rău epileptic se pot obține rezultate salutare (Onaca, 1970).

Pacientul va fi supravegheat permanent și în continuare se va institui un tratament adecvat (etiologic, antibiotic, cardiovascular, neurochirurgical, de corectare metabolică) și desigur simptomatic cu medicamente antiepileptice în funcție de forma electroclinică a crizelor.

C. EFECTELE SECUNDARE INDUSE DE MEDICAMENTELE ANTIEPILEPTICE

Medicamentul antiepileptic ideal ar fi, din acest punct de vedere, cel ce asigură un control complet al crizelor în doze care să nu producă fenomene secundare neplăcute sau care să pună în pericol viața pacientului. Din păcate toate medicamentele folosite în tratamentul epilepsiilor, pe lîngă efectele favorabile de stăpînire a crizelor, determină, în proporții diferite, apariția unor fenomene secundare mai mult sau mai puțin importante. Zbinden (1963) clasifică reacțiile secundare administrării unor medicamente, în funcție de modificările induse de acestea în organism, în trei

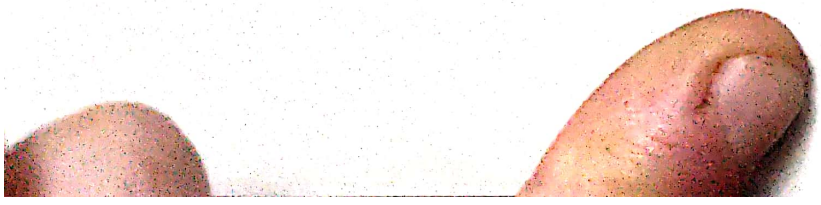

Scanned with OKEN Scanner

categorii : *a.* reacții funcționale, datorate unor efecte farmacologice ce nu sînt necesare exercitării acțiunii terapeutice și care produc schimbări în funcționalitatea normală a unor organe, reacții de obicei reversibile după întreruperea medicației (de ex. cefalee, vertij, incoordonare motorie, ataxie, dizartrie), *b.* reacții biochimice — situații în care medicamentul nu produce alterări evidente ale unor organe dar produce modificări ale unor constante biochimice în legătură cu organele respective, efecte de asemenea, în general, reversibile (ex. modificări ale echilibrului acido-bazic, modificări electrolitice, ale funcției de coagulare) și *c.* reacții structurale — situații în care medicamentul produce schimbări în structura anatomică a țesuturilor și organelor adesea ireversibile (ex. afectarea țesuturilor hematoformatoare, hepatică, renală). Administrarea antiepilepticelor la om determină în grade diferite, în funcție de medicamentul folosit, reacții de aceste tipuri. În cursul instituirii tratamentului trebuie făcută o diferență între reacțiile toxice — manifestări clinice de supradozare, previzibile, ce pot apare la orice persoană care urmează un tratament anticonvulsivant și reacțiile de intoleranță (idiosincrazie) pentru un medicament — reacții neprevăzute ale unor persoane „hipersensibile" la acest medicament. În prezența unor reacții de intoleranță, depistate chiar la începutul tratamentului, medicamentul respectiv trebuie înlocuit cu altul, din aceeași grupă terapeutică, dar cu o structură chimică cît mai diferită. În general există fenomene secundare care sînt mai frecvente și uneori comune aproape tuturor anticonvulsivantelor (cefalee, somnolență, vertij etc.) dar, nu întotdeauna, cele mai frecvente sînt și cele mai periculoase. În funcție de gravitatea lor, Livingstone (1966) împarte efectele secundare ale medicamentelor antiepileptice în trei categorii : benigne și reversibile complet (ex. somnolență, fotofobie, nistagmus, dizartrie, ataxie), benigne dar frecvent ireversibile (ex. hipertricoză) și severe, care nedepistate la timp pot fi fatale (ex. tulburări de hematopoeză, hepatice, renale). Trebuie menționată, și trebuie ținut cont în conducerea tratamentului și de posibilitatea apariției unor fenomene secundare precoce și pasagere (dispar după o perioadă de timp fără modificarea dozelor administrate), precum și posibilitatea apariției în cursul tratamentului a unor semne care mimează efectele secundare ale medicamentelor dar care de fapt sînt determinate de afecțiuni concomitente.

În tabelul XI sînt prezentate efectele secundare mai frecvente (subliniat) sau mai rar întîlnite în cursul administrării principalelor medicamente anticonvulsivante, precum și cele mai severe. Înșiruirea acestor efecte secundare nu trebuie să descurajeze medicul în indicarea tratamentului antiepileptic avînd în vedere că, în general, frecvența fenomenelor secundare severe este relativ redusă și că un tratament bine condus permite depistarea precoce a acestora și luarea unor măsuri adecvate. În timpul tratamentului medicul trebuie să cunoască însă toate semnele și simptomele precoce sau tardive, consecințe posibile ale administrării medicamentului sau combinației medicamentoase, efectele cauzate de interacțiunea medicamentelor, efectele reducerii temporare a dozelor sau suprimării medicației, felul controalelor clinice sau de laborator ce trebuie efectuate, frecvența lor. În cele ce urmează vor fi prezentate cîteva indicații privind instituirea tratamentului, urmărirea și prevenirea apariției efectelor secundare, atitudinea ce trebuie luată în momentul constatării acestora.

Înainte de începerea tratamentului antiepileptic se impune efectuarea unui examen clinic și neurologic complet. Se va insista asupra antecedentelor patologice ale bolnavului (reacții alergice, intoleranță la anumite medicamente, tulburări ale hematopoezei, afecțiuni hepatice, renale, tulburări de comportament, personalitate etc.). De asemenea, trebuie făcute o serie de investigații de laborator (hemogramă completă, examen de urină, probe de disproteinemie, transaminaze), pe de o parte pentru evidențierea interesării subclinice a funcției unor organe, iar pe de altă parte pentru stabilirea unor valori individuale de referință. Un diagnostic precis al formei electroclinice și cunoașterea aspectelor amintite mai sus permit începerea tratamentului cu medicamentul cel mai eficient și care, în același timp, prezintă riscul cel mai mic de toxicitate în cazul dat. Medicamentele care induc fenomene secundare mai importante vor fi folosite în ultimă instanță după probarea ineficienței clinice a celorlalte. Bolnavii vor fi chemați la control periodic (clinic, electroencefalografic, de laborator) mai des la începutul tratamentului (săptămînal), apoi lunar în primul an și apoi trimestrial. Pacienții sau cei care-i supraveghează vor fi avizați asupra posibilității apariției unor fenomene secundare pasagere la începutul tratamentului și de asemenea asupra eventualelor fenomene secundare persistente, pentru a preîntîmpina eventualitatea întreruperii tratamentului de către bolnav la apariția unor simptome neplăcute, înainte de a consulta medicul. Vor fi sfătuiți să anunțe medicului apariția oricăror semne de afectare a sistemului hematopoetic (petești, echimoze, epistaxis, hemoragii gingivale, menoragii), a semnelor de afectare hepatică (icter, urini colorate, scaune decolorate) sau renală (hematurii, disurie, polakiurie). De asemenea, să anunțe medicului apariția unor erupții cutanate, a tulburărilor digestive (greață, vărsătură, constipație), a altor semne (anorexie. scădere în greutate) și, în general, a tuturor tulburărilor pe care bolnavul nu le-a prezentat înainte de instituirea tratamentului. În funcție de aceste date, de datele clinice, electroencefalografice și de laborator, la fiecare control, medicul va nota eficiența tratamentului și importanța fenomenelor secundare, va aprecia dacă tratamentul care asigură controlul crizelor trebuie menținut chiar în prezența unor fenomene secundare (de obicei minore) sau dacă importanța fenomenelor secundare face necesară reducerea dozelor chiar cu riscul apariției crizelor, va aprecia oportunitatea înlocuirii medicamentului respectiv, a adăugării altui medicament sau luării unor măsuri terapeutice care să vizeze fenomenele secundare. Conducerea tratamentului trebuie făcută în așa fel încît să asigure o eficiență maximă în prezența unor fenomene secundare minime.

INDICAȚIILE TRATAMENTULUI CHIRURGICAL AL EPILEPSIILOR

Datele privind tratamentul neurochirurgical al epilepsiilor secundare sau idiopatice vor fi tratate mai amplu în abordarea de specialitate a acestor probleme. În cele ce urmează vor fi prezentate doar cîteva aspecte privind indicațiile tratamentului neurochirurgical și selecția pacienților pentru acest fel de tratament.

Scanned with OKEN Scanner

Medicament	FENOMENE		
	Neurologice și psihice	Digestive	Cutanate
FENITOIN	*Ataxie, disartrie, nistagmus, vertij,* bradikinezie, cefalee, tremor, *creșterea frecvenței crizelor petit mal,* tulburări de personalitate, tulburări psihice, diplopie, ambliopie, neuropatii	Greață, vărsături, dureri abdominale, anorexie, constipație	Erupții cutanate : acneiformă, rujeoliformă, scarlatiniformă, urticariană. *Hipertricoză,* dermatită exfoliativă, alopecie, sindrom Stevens-Johnson
FENILACETIL-UREE (Fenacemid)	*Tulburări comportamentale și schimbări de personalitate, psihoze*	*Anorexie, greață, vărsături*	Erupții cutanate
FENOBARBITAL	*Somnolență, disartrie,* instabilitate motorie (în special la copii), ataxie, vertij, *nistagmus, tulburări de personalitate, psihoze*		Eczemă, dermatită exfoliativă, erupții cutanate, sindrom Stevens-Johnson
PRIMIDON	*Somnolență, disartrie,* hiperactivitate (la copii), cefalee, ataxie, nistagmus, tulburări de personalitate, psihoză paranoidă, diplopie	Greață, *vărsături,* dureri abdominale, anorexie	Erupție cutanată rujeoliformă
TRIMETADION (Trepal)	Cefalee, vertij, fotofobie (hemeralopie), irascibilitate, tulburări de personalitate, creșterea frecvenței crizelor majore, diplopie	Dureri abdominale, greață, vărsături	Erupții cutanate, dermatită exfoliativă, sindrom Stevens-Johnson
ETHOSUXIMID (Suxilep)	*Somnolență,* cefalee, irascibilitate, *tulburări psihice*	Anorexie, *dispepsie,* greață vărsături	Erupții cutanate
MORFOLINIL-SUCCINIMID (Morfolep)	Cefalee, vertij	*Greață, vărsături*	Erupții cutanate
DIAZEPAM	Somnolență, ataxie, halucinații, agitație psihomotorie	Constipație	Reacții epidermice
NITRAZEPAM	*Somnolență,* iritabilitate, cefalee, ataxie	Constipație	
CLONAZEPAM	*Somnolență,* ataxie, iritabilitate, activarea crizelor majore	Anorexie, constipație	
CARBAMAZEPINA (Stazepin, Finlepsin)	*Somnolență, cefalee, ataxie, nistagmus,* tremurături, vertij, depresie, psihoze, tulburări oculare (tulburări de acomodare)	Anorexie, diaree, greață, vărsături	*Erupții cutanate,* dermatite exfoliative
ACETAZOLAMIDA (Ederen)	*Somnolență, cefalee, vertij,* ataxie, iritabilitate, parestezii	*Anorexie,* distensie abdominală, vărsături	Erupții cutanate
SULTIAM	Somnolență, disartrie, ataxie, cefalee, insomnie, iritabilitate, vertij, tulburări psihice, psihoze, tulburări oculare (tulburări de acomodare), neuropatii	Anorexie, greață, vărsături, dureri abdominale	Erupții cutanate
DIPROPILACETAT (Dépakine)	Somnolență, tremurături	*Anorexie, greață,* vărsături	

Scanned with OKEN Scanner

medicamente antiepileptice

SECUNDARE				
Hematologice	Hepatice	Renale	Cardiovasculare și respiratorii	Diverse
Leucopenie, agranulocitoză, anemie aplastică, anemie megaloblastică, trombocitopenie, pancitopenie	Hepatită, hepatosplenomegalie	Albuminurie, hematurie, hematoporfirie	Afectarea miocardului, stop cardiac (administrare i. v.)	*Febră, hiperplazie gingivală*, limfadenopatie, periarterită nodoasă, poliartropatii, lupus eritematos sistemic, deficit de acid folic (teratogenic), malformații congenitale (cheilopalatoschizis)
Anemie aplastică, leucopenie	*Tulburări ale funcției hepatice*			Febră
Agranulocitoză, anemie megaloblastică	Afectare toxică a parenchimului hepatic		Afectare toxică a plămînului, colaps (în doze extreme)	Febră, scăderea activității coagulante a cumarinei, deficiență de ac. folic, dureri musculare
Leucopenie, anemie aplastică			Edem angioneurotic	Deficient la acid folic (teratogenic)
Leucopenie, anemie aplastică, eozinofilie, trombocitopenie, pancitopenie	Hepatită	Hematurie, *nefroză*	Edem	Limfadenopatie, poliartropatii, lupus eritematos sistemic, *myasthenia gravis*
Agranulocitoză, leucopenie, trombocitopenie, eozinofilie, pancitopenie				*Fatigabilitate*, lupus eritematos sistemic
Leucopenie, agranulocitoză, anemie aplastică, trombocitopenie		Hematurie		*Fatigabilitate*
Neutropenie			Hipotensiune (administrare i. v.), cianoză	Relaxare musculară
Leucopenie				Relaxare musculară, hipersalivație
			Hipersecreție bronșică	Relaxare musculară, hipersalivație
Leucopenie, agranulocitoză, anemie aplastică, eozinofilie, trombocitopenie, pancitopenie	Tulburări ale funcției hepatice	Oligurie	Bradicardie, edeme, hipotensiune, dispnee	Febră
Leucopenie, agranulocitoză, anemie aplastică, trombocitopenie (purpură)	Tulburări ale funcției hepatice	Enurezis, poliurie, cristalurie, nefroză	Cianoză, dispnee	Fatigabilitate, febră, miopie
Leucopenie		Cristalurie	Dispnee, *tahipnee*	

Scanned with OKEN Scanner

Walker (1974) menționează printre criteriile ce trebuie să stea la baza selecționării pacienților pentru intervenție neurochirurgicală :

— existența unor manifestări epileptice cu originea într-o regiune circumscrisă a creierului ;

— ineficiența unui tratament medicamentos bine condus ;

— crize frecvente și severe care pun în pericol viața individului ;

— boală mai veche de 3—4 ani și fără semne de remisiune în această perioadă ;

— starea generală a pacientului care să permită intervenția neurochirurgicală fără risc vital sau riscul apariției unor deficite neurologice marcate (hemiplegie, afazie) ;

— motivația pozitivă a pacientului față de actul operator pentru o bună cooperare preoperatorie în vederea procedurilor diagnostice și postoperator pentru urmarea unui tratament medicamentos adecvat.

Tratamentul neurochirurgical vizează în primul rînd îndepărtarea focarului epileptogen. Se are de asemenea în vedere în unele situații întreruperea unor căi anatomice care favorizează propagarea descărcărilor critice (uneori stereotaxic) sau stimularea electrică a unor structuri cu acțiune inhibitorie asupra descărcărilor epileptice.

PROGNOSTIC ȘI ASPECTE MEDICO-SOCIALE ÎN EPILEPSIE

AL. ȘERBĂNESCU

Prognosticul unei epilepsii corect tratată depinde de mai mulți factori, dintre care o pondere deosebită o au : etiologia ei (esențială sau simptomatică), forma clinică, frecvența și severitatea crizelor, asocierea tulburărilor psihice, o justă alegere a încadrării sociale a bolnavului care suferă de această boală.

Un tratament anticonvulsivant bine condus și început cît mai aproape de debutul epilepsiei produce, într-un număr mare de cazuri, controlul sau rărirea crizelor de epilepsie. Procentajul de remisiuni totale este de aproximativ 30—40% din cazuri, iar scăderea remarcabilă a frecvenței crizelor se observă în 25% din cazuri (Kühl și colab., 1967 ; Strobos, 1959). Variabilitatea acestor procente în diferite statistici se datorează lipsei unor studii întinse pe o durată mai lungă de 4—5 ani de la încetarea crizelor, și a unei evidențe a cazurilor după sistarea tratamentului. Totuși eficiența terapeuticii moderne în epilepsie este de necontestat. Cea mai optimistă statistică îi aparține lui Livingston (1963) care menționează controlul crizelor într-un procent de 60% și o rărire așa de mare a lor încît acestea să nu mai fie un handicap pentru bolnav, în 25% din cazuri. Trebuie însă subliniat că un bolnav de epilepsie nu poate fi considerat vindecat nici după 10 ani de la încetarea crizelor (Oller Daurella și Marquez, 1972).

Importanța prognostică a factorilor etiologici ai epilepsiei, excepție făcînd tumorile intracraniene, este de mai mică valoare decît valoarea prognostică a formelor clinice. Prognosticul cel mai bun este în *petit mal* picnoleptic, formă în care, dacă debutul este înainte de 10 ani și nu este însoțită de tulburări psihice, Doose și Scheffner (1962) găsesc un procent de vindecări de aproximativ 95%. În crizele de *grand mal* Jüül Jensen

Scanned with OKEN Scanner

(1963) dă un procent de control al crizelor, în peste 64% din cazuri. De un prognostic mai sever sînt formele de epilepsie ale lobului temporal și în special acelea asociate cu tulburări psihice sau intricarea mai multor forme clinice la același bolnav. Formele clinice cu prognostic sumbru sînt, în general, epilepsiile copilului mic asociate cu tulburări psihice, cu spasmul infantil și sindromul Lennox-Gastaut.

Frecvența crizelor poate fi foarte variabilă de la o criză pe an sau la cîțiva ani, pînă la o criză de 2—3 zile, sau rareori și mai frecvent. Uneori au o anumită ritmicitate legată fie de factori endocrini, fie de anumiți factori necunoscuți. Cu cît crizele sînt mai rare cu atît șansa de a le opri cu un tratament adecvat este mai mare. O criză severă, prelungită în timp, poate produce leziuni noi cerebrale ce duc la agravarea epilepsiei cu repercusiuni asupra evoluției și prognosticului bolii. Moartea în timpul sau după criza epileptică este rară și survine în general datorită unui stop cardiorespirator, unei hemoragii cerebrale, unui traumatism cranian violent produs în timpul crizei, unei rupturi ale aortei sau unui infarct miocardic. Foarte rar moartea survine fără o cauză anumită, epilepticul fiind în stare de veghe sau în timpul somnului, fără a se putea găsi, necroptic cauza morții subite. În 20% din cazurile de deces ale epilepticilor este incriminată starea de rău epileptic și în special forma *grand mal*, în care leziunile cerebrale din timpul crizelor subintrante sînt deosebit de severe și ireversibile.

Epilepsia, prin morbiditatea ei mare, pune probleme sociale deosebite. În țara noastră, după date furnizate de IERCM în 1971, în cadrul afecțiunilor neurologice invalidante, epilepsia are incidența cea mai mare între $5^0/_{00}$—$10^0/_{00}$. Un număr de aproximativ 10% din bolnavii cu epilepsie, ajung la comisiile de expertiză a capacității de muncă în vederea pensionării, procentajul fiind mai mare în zonele urbane față de cele rurale. Marea majoritate a invalizilor epileptici au vîrsta între 24—31 de ani, iar după 40 de ani procentul crește între 45—68%.

Încadrarea corectă socială a unui epileptic este de mare importanță atît pentru reușita terapeutică cît și pentru stabilirea unor relații cît mai normale în cadrul societății.

În educarea copiilor și persoanelor tinere suferind de epilepsie, trebuie o atenție deosebită, pentru o dezvoltare psihică cît mai armonioasă. Atitudinea exagerată a celor din jur, acasă sau la școală, fie prin izolarea copilului și superprotecție, fie prin neglijarea lui totală poate face să apară modificări psihice, ce nu sînt generate direct de boală și care pînă la urmă transformă copilul sau tînărul într-un handicapat.

Cursurile școlare obișnuite sînt urmate de copii cu epilepsie în procent de 95% cu rezultate satisfăcătoare.

Atitudinea față de încadrarea epilepticului în muncă este în funcție și de momentul în care a debutat boala. În cazul adolescenților la care epilepsia a debutat înaintea formării profesionale, se va ține cont de aptitudinile și înclinațiile profesionale, alegîndu-se una dintre profesiunile în care viața epilepticului sau a celor din jur să nu fie în pericol printr-o eventuală pierdere a cunoștinței.

În funcție de capacitatea sa intelectuală și controlul avut asupra crizelor se va recomanda continuarea studiilor sau trecerea într-o școală ajutătoare

cu program special. Profesionograma unui epileptic este atît de importantă și delicată ca și constituirea unei scheme terapeutice corecte.

Încadrarea sau reîncadrarea epilepticilor la care afecțiunea a debutat după dobîndirea formării profesionale ridică probleme de asistență socială deosebite.

Volanschi și colab. (1966) constată că în 50% din cazurile în care epilepsia a debutat după ce bolnavul se afla încadrat într-o activitate productivă a fost necesară schimbarea locului de muncă. Reprofilarea se va face în funcție de capacitatea de muncă a epilepticului, noua profesiune indicată trebuind să țină seama de aptitudinile psihice și fizice ale subiectului respectiv.

Dar fără discuție că una dintre cele mai importante probleme este dispensarizarea obligatorie în continuare de către medicul neurolog din teritoriu în strînsă legătură cu medicul de întreprindere, pentru asigurarea unor condiții de lucru și înlăturarea unor prejudecăți care încă stigmatizează bolnavul epileptic.

La adulți problema încadrării și capacității lor de muncă este în funcție de: forma clinică de epilepsie, frecvența crizelor, prezența tulburărilor psihice postcritice sau intercritice, timpul de apariție al crizelor (nocturne sau diurne, prezența aurei, răspunsul la tratament, solicitările locului de muncă).

Una din problemele deosebite a fost ridicată de creșterea traficului rutier ce necesită o siguranță a circulației sporită atît prin creșterea calității autovehiculului cît și a conducătorului auto. Aceasta a făcut ca prezența crizelor epileptice, chiar rare să fie o contraindicație absolută pentru obținerea sau menținerea carnetului de conducere în R. S. R. și Japonia, indiferent de tipul de vehicul (motocicletă, automobil, troleibuz, tramvai). O atenție deosebită va fi dată întocmirii fișei de noi angajați și controalelor periodice la toți conducătorii vehiculelor de transport în comun. Conducerea unor asemenea vehicule nu este compatibilă cu prezența unor crize de pierdere de cunoștință, confirmate clinic sau electroencefalografic.

De asemenea nu vor fi atribuite funcții de răspundere în care pierderea de cunoștință ar putea atrage grave prejudicii (impegat de gară, șef de gară, conducător de agregate etc.). Epilepticul nu va lucra lîngă mecanisme în mișcare, în apropierea focului, la înălțimi sau în subterane, în apropierea obiectelor sub tensiune electrică. Nu i se vor da în grijă substanțe chimice și toxice sau munci în care sînt folosite obiecte ascuțite, arme de foc sau activități în flux tehnologic continuu, munci cu gestiune sau activități cu public.

În toate aceste cazuri se indică schimbarea locului de muncă iar bolnavii vor fi îndreptați spre locuri de muncă nepericuloase în cadrul cooperativelor meșteșugărești, agricultură, industrie ușoară sau spre alte activități de birou.

Propunerea de pensionare a bolnavilor de epilepsie se va face numai de către medicul specialist neurolog, psihiatru sau neurochirurg, după cel puțin o internare într-un serviciu de specialitate. Pensionarea temporară sau definitivă a bolnavilor epileptici fără tulburări psihice va fi evitată pe cît posibil, efectul bun al terapiei ocupaționale asociat cu terapia anticonvulsivantă fiind demonstrat de numeroase statistici din țară și străinătate. Se consideră, în medie, că 75% din cazurile de epilepsie fără tulburări psihice au o capacitate profesională păstrată.

Scanned with OKEN Scanner

În cazurile de graviditate nu se vor da avize de întrerupere de sarcină decît în cazurile necontrolate terapeutic sau în cazurile în care medicația anticonvulsivantă din primele luni de sarcină a fost făcută cu fenitoin, trepal, primidon și carbamazepin.

Un procentaj relativ ridicat din epileptici prezintă modificări psihice care pot varia de la oligofrenie, cu tulburări grave de comportament și personalitate pînă la tulburări psihice mai discrete dar care îi împiedică într-o activitate profesională continuă. Problema criminalității la epilepticii fără modificări psihice nu diferă de cea a populației generale. Prezența tulburărilor psihice mari sau a unor forme de epilepsie psihomotorie, pot constitui însă un teren favorabil pentru manifestări grave antisociale. Acești bolnavi vor beneficia de o supraveghere severă, continuă în rețeaua de neuropsihiatrie.

În concluzie, epilepsia prin particularitățile manifestărilor ei clinice este o boală cu mari implicații sociale, care necesită un ajutor permanent din partea colectivității, atît la nivelul familiei cît și la locul de muncă, de multe ori existînd o corelare strînsă între factorii sociali implicați și gradul de invaliditate.

BIBLIOGRAFIE

Aird, B. R., Venturiani, M. A., Spielman, M. P. — *Arch. Neurol. (Chic.)*, 1967, 16, 67.

Aird, B. R., Woodbury, D. M. — Management of Epilepsy, Charles C. Thomas, Publ., Springfield, 1974.

Ajmone Marsan, O. — *Electroenceph. clin. Neurophysiol.*, 1963, 15, 197.

Ajmone Marsan, C. — Basic Mechanisms of The Epilepsies, (ed. *H. H. Jasper, A. A. Ward, A. Pope)*, Little Brown Comp., Boston, 1969, p. 299.

Ajmone Marsan C., Gumnit, R. J. — Handbook of Clinical Neurology (ed. *P. J. Vinken, G. W. Bruyn)*, vol. XV, Elsevier, Amsterdam, 1974, p. 30—59.

Alpers, B. J., Mancall, E. L. — *Clinical Neurology*, F. A. Davis, Comp., Philadelphia, 1971.

Amassian, V. E., De Vitto, R. V. — *J. Neurophysiol.*, 1954, 17, 575.

Andrach, L. — *Ann. méd.-psychol.*, 1978.

Andreasen, F. — *Acta pharmacol., (Kbh.)*, 1973, 32, 417—429,

Arseni, C. — *Anal. Acad. R. P. R. (Ser. Științ. med.)*, 1950, 2, 911—978.

Arseni, C. — *Bul. științ. (Seria Științ. med.)*, 1950, 2, 349—361.

Arseni, C., Petrovici, I. — Congres naț. de neurol., București, 1966, p. 197.

Arseni, C., Horvath, L. — *Pediatria (Buc.)*, 1971, 20, 409—415.

Arseni, C., Constantinescu, A. I. — Raport la al XIX-lea Congres național de neurologie, București, 1971.

Arseni, C., Badiu, G., Misson-Crighel, N., Simionescu, M. — *Rev. Roum. Neurol.*, 1972, 9, 139.

Arseni, C., Oprescu, I. — Traumatologie craniocerebrală, Editura medicală, București, 1972.

Arseni, C., Constantinescu, A. I., Maretsis, M., Stanciu, M., Voinescu, I.— Procesele expansive intracraniene, vol. I, Edit. Acad. R. S.R., București, 1973.

Arseni, C., Constantinescu, A. I., Constantinovici, A., Gițescu, M., Maretsis, M. — Procesele expansive intracraniene, vol. II, Edit. Acad. R. S. R., București, 1973.

Arseni, C., Constantinescu, A. I., Maretsis, M. — Semiologie neurochirurgicală, Edit. didactică și pedagogică, București, 1977.

Aston, R., Domino, E. F. — *Psychopharmacologia (Berl.)*, 1961, 2, 304—317.

Audisio, M., Picat, J. — Epilepsie, Encycl. méd.-chir. (Psychiatrie), Paris, 1969.

Ayala, G. F., Matsomoto, H., Gumnit, R. J. — *J. Neurophysiol.*, 1970, 33, 73—85.

Ayala, F. G., Johnston, D. — *Epilepsia (Amst.)*, 1977, 18, 299—307.

Babkin, P. E., Kite, C. W. Jr. — *J. Neurophysiol.*, 1950, 5, 335.

Backus, R. E., Millichap, J. G. — *Pediatrics*, 1962, 20, 978—984.

Bagchi, B. W., Jones, Ev. — *Electroenceph. clin. Neurophysiol.*, 1951, 3, 384.

Bagdy, E., Varghа, A. — An Experimental Analysis and New Interpretation of the Szondi Clinical Psychological Test, 1976.

Scanned with OKEN Scanner

BANCAUD, J., TALAIRACH, J. — La stéréoélectroencéphalographie en epilepsie, Masson et Cie, Paris, 1965.
BANCAUD, J., TALAIRACH, J., BRISSON, M., MOREL, P. — *Rev. neurol.*, 1968, 6, 527.
BANCAUD, J., TALAIRACH, J., BOXIIS, A., BERNOULLI, C. H., BORDAS-FERRER, M. — *Rev. neurol.*, 1969, 121, 297—306.
BANCAUD, J., TALAIRACH, J. — Epilepsy. Mod. Probl. Pharmaco-Psychiat., vol. IV, S. Karger Basel, 1970, p. 29—41.
BANCAUD, J. — Synchronization of eeg Activity in Epilepsies (ed. *H. Petsche, M. A. B. Brazier*), Springer—Verlag, Viena, 1972, p. 368.
BARAC, B. — *Epilepsia (Amst.)*, 1968, 2, 137.
BARBEAU, A., DONALDSON, J. — *Arch. Neurol., (Chic.)*, 1974, 30, 52.
BARLOW, C. F. — *J. Neuropath. exp. Neurol.*, 1963, 22, 348—349.
BENDER, C. R., BRIKNER, P. M. — *J. Hillside Hosp.*, 1965, 5, 212—215.
BENDER, B. M., FELDMAN, M. — *Arch. Neurol. (Chic.)*, 1967, 17, 354.
BERESFORD, H. R., POSNER, J. B., PLUM, F. — *Arch. Neurol. (Chic.)*. 1969, 20, 243.
BERGER, H. — *Arch. Psychiat. Nervenkr.*, 1929, 87, 527—570.
BERMAN, A. — *J. Neurophysiol.*, 1961, 24, 595.
BICKFORD, R. G., KLASS, D. W. — Basic Mechanisms of The Epilepsies (ed. *H. H. Jasper, A. A. Ward, A. Pope)*, Little Brown Comp., Boston, 1969, p. 543.
BIZZI, E., SCHILLER, PH. — *Exp. Brain. Res.*, 1970, 10, 151.
BLUM, B. — *Arch. int. Pharmacodyn.*, 1964, 149, 45—55.
BOGAN, J., SMITH, H. — *J. Pharm. Pharmacol.*, 1968, 20, 64—67.
BÖHM, E. — Traité de Psychodiagnostic de Rorschach, P. U. F., 1952.
BOJINOV, S., IVANOVA, A., LOLOVA, I. — Pathogenesis of Epilepsy, Publishing House of Bulgarian Academy of Sciences, Sofia, 1969, p. 141.
BOOKER, H. E., HOSOKOWA, K., BURDETTE, R. D., DARCEY, B. — *Epilepsia (Amst.)*, 1970, 11, 335—342.
BRADFORD, H. F. — Biochemistry and Neurology (ed. *H. F. Fradford, C. D. Marsden)*, Academic Press, New York, 1976, p. 195.
BRAZIER, M. A. B. — Synchronization of eeg Activity in Epilepsies (ed. *H. Petsche, M. A. B. Brazier)*, Springer-Verlag, Viena, 1972, p. 409.
BRIDGE, E. M. — Epilepsy and Convulsive Disorders in Children, McGrow-Hill. Comp., New York, 1949.
BROWNE, T. R., PENRY, J.K. — *Epilepsia (Amst.)*, 1973, 14, 277—310.
BUCHTHAL, F., SVENSMARK, O., SCHILLER, P. J. — *Arch. Neurol. (Chic.)*, 1960, 2, 624—630.
BUCHTHAL, F., SVENSMARK, O. — *Psychiat. Neurol. Neurochir. (Chic.)*, 1971, 74, 117—136.
BUCHTHAL, F., LENNOX-BUCHTHAL, M. A. — Antiepileptic Drugs (ed. *D. M. Woodbury, K. J. Perry, R. P. Schmidt)*, Raven Press, New York, 1972, p. 193—210 și 335—344.
BUTLER, T. C. — *J. Pharmacol., exp. Ther.*, 1956, 116, 306—336.
BUTLER, T. C., WADDEL, W. J. — *Arch. int. Pharmacodyn.*, 1957, 111, 308—313.
BUTLER, T. C., WADDEL, W. J., POOLE, D. T. — *Biochem. Pharmacol.*, 1965, 14, 937—942.
CALISKAN, A., BUYUKTURKERI, N. — *Excerpta med. (Amst.), Sect. VIII*, 1972, 25, 448.
CALMEIL, L. F. — Tesis, Didot-Bottin, Paris, 1824.
CARERAS, N., ANDERSON, A. S. — *J. Neurophysiol.*, 1963, 26, 100.
CASPERS, H., WEHMEYER, H. — *Z. ges. exp. Med.*, 1957, 129, 77—86.
CASTELLUCCI, V. F., GOLDRING, S. — *Electroenceph. clin. Neurophysiol.*, 1970, 28, 109—118.
CAVENESS, F. W. — Handbook of Clinical Neurology, (ed. *P. J. Vinken, G. W. Bruyn)*, vol. XV, Elsevier, Amsterdam, 1974, p. 274—294.
CAZZULLO, C. L., ANDREOLA, A. L., CANDER, R., INVERNIZZI, G., ZANIN, F. — Pathogenesis of Epilepsy, Publishing House of Bulgarian Academy of Science, Sofia, 1969, p. 149.
CHAMBERLIN, H. R., WADDEL, W. J., BUTLER, T. C. — *Neurology (Minneap.)*, 1965, 15, 449—454.
CHANG, T., DILL, W. A., GLAZKO, A. J. — Antiepileptic Drugs. (ed. *D. M. Woodbury, J. K. Penry, R. P. Schmidt*, Raven Press, New York, 1972, p. 417—424.
CHEN, G., ENSOR, C. A. — *Arch. Neurol. Psychiat. (Chic.)*, 1950, 63, 56—60.
CHEN, C., PORTMAN, R., ENSOR, C. R., BRATTON, A. C. JR. — *J. Pharmacol. exp. Ther.*, 1951, 103, 54—61.
CHEN, G., WESTON, J. K., BRATTON, A. C. JR. — *Epilepsia (Amst.)*, 1963, 4, 66—76.
CINCĂ, I., DIMITRIU R., ALEXANDRESCU, C. — *Neurologia (Buc.)*, 1959, 5, 399.
CINCĂ, I., DIMITRIU, R. — *Neurologia (Buc.)*, 1964, 1—2, 53.
CINCĂ, I., DIMITRIU, R., ONACA, P. — Symp. Int. „The Physiopathological Mechanism of Epilepsy", București, 1964, p. 3.

Scanned with OKEN Scanner

Cincă, I., Dimitriu, R. — *Electroenceph. clin. Neurophysiol.*, 1965, 18, 640.
Cincă, I., Dimitriu, R. — Congr. Int. Neurol., *Wien. Exc. Med.*, 1965, 94, 51.
Cincă, I., Dimitriu, R., Mareș A., Stamatoiu, I. — Congr. naț. de neurol., București, 1966, p. 138.
Cincă, I., Dimitriu, R. — *Electroenceph. clin. Neurophysiol.*, 1966, 21, 98.
Cincă, I., Dimitriu, R. — *Rev. Roum. Neurol.*, 1966, 1—2, 53.
Cincă, I., Mareș, A. — Diagnostic neurologic, Editura medicală, București, 1971.
Cincă, I. (sub red.) — Epilepsia temporală. În : „Lobul temporal" *(O. Sager, V. Fl. Ciocoiu, A. Mareș)*, Edit. medicală, București, 1971.
Cincă, I., Stamatoiu, I., Beatrice, Popescu — Al. XIX-lea Congres naț. de neurol., București, 1971 (rap. p. 19—31).
Cincă, I., Dimitriu, R. — *Neurologia (Buc.)*, 1973, 18, 407.
Cincă, I. — Investigații paraclinice în afecțiunile sistemului nervos central, Edit. medicală, București, 1974, p. 239.
Cincă, I., Stamatoiu I., Beatrice, Popescu, Șerbănescu, A. — *Rev. Roum. Neurol.*, 1976, 14, 183—198.
Cincă, I., Dimitriu, R. — *Neurologia (Buc.)*, 1976, 21, 215.
Cincă, I., Florescu, D., Pestroiu, D., Șerbănescu, A., Apostol, V. — *Electroenceph. clin Neurophysiol.*, 1977, 43, 551.
Cincă, I., Apostol, V., Pestroiu, D., Șerbănescu, A., Florescu, D. — *Electroenceph. clin. Neurophysiol.*, 1977, 43, 551.
Cincă, I., Stamatoiu, I., Șerbănescu, A. — *Rev. Roum. Neurol.*, 1977, 15, 177—185.
Coatsworth, J., Penry, J. K.—Antiepileptic Drugs (ed. *D. M., Wood, D. M. Bury, J. K. Penry, R. P. Schmidt)*, Raven Press, New York, 1972, p. 87—98.
Conney, A. H. — *Pharmacol., Rev.*, 1967, 19, 317—366.
Conney, A. H. — Fundamentals of Drug Metabolism and Drug Disposition (ed. *La Du, B. N. Mandel, H. C., Way, E. L.)*, Williams and Wilkins Comp., Baltimore, 1971, 253, 278.
Cooper, R., Winter, A. L., Grow, H. J., Walter, W. G. — *Electroenceph. Clin. Neurophysiol.*, 1965, 18, 217—228.
Cooper, I. S., Amin, I., Gilman, S., Waltz, J. M.— The Cerebellum, Epilepsy and Behavior, Plenum Press, New York — Londra, 1974, p. 119.
Cooper, I. S., Riklan, M., Snider, R. S. — The Cerebellum, Epilepsy and Behavior, Plenum Press, New York — Londra, 1974.
Corfariu, O., Popoviciu, L. — *Neurologia (Buc.)*, 1973, 18, 231.
Courjon, M., Jeannerod, M., Rivol, M., Gerin, P., Lang, M. — *Rev. neurol.* 1967, 171, 243.
Courville, C. — Temporal Lobe Epilepsy, Ch. C. Thomas, Springfield, 1958, p. 220—239.
Cowan, W. M., Guillery, R. W., Powell, Tp. S. — *J. Anat. (Lond.)*, 1964, 3, 345.
Crag, B. G., Hamlyn, L. A. — *Exp. Neurol.*, 1960, 581.
Cram, R. L., Juchau, M. R., Fouts, J. R. — *Proc. Soc. exp. Biol. (N. Y.)*, 1965, 118, 872—875.
Cristensen, L. K., Skovsted, L. — *Lancet*, 1969, *ii*, 1 397—1 399.
Critchley, N. — *Brain*, 1937, 60, 13—27.
Critchley, N. — The Parietal Lobe, Arnold and Comp., Londra, 1953.
Crombie, D. L., Cross, K. W., Fry, J., Pinsent, R. J. F. H., Watts C. A. H. — *Brit. med. J.*, 1960, *II*, 416.
Crosby, E. C., Henderson, J. W. — *J. comp. Neurol.*, 1948, 88, 53.
Crosby, E. C. — *J. Neurosurg.*, 1950, 7, 566.
Crosby, E. C. — Les grandes activités du lobe occipital, Masson et Cie, Paris, 1960, p. 67.
Crowell, R. M. — *Brain Res.*, 1970, 18, 137—154.
Cunliffe, W. J., Jhonson, C. E., Burlon J. L. — *Brit. J. Derm.*, 1971, 85, 2, 186.
Currie, S., Heathfield, K. W. G., Henson, R. A., Scott, D. P. — *Brain*, 1971, 94, 173.
Daber, D. — *Psychiat. Neurol. med. Psychol., (Lpz.)*, 1971, 23, 34.
Dagyolu, Knassi, G., Adam, E. — *Excerpta. med. (Amst.), Sect. VIII*, 1972, 25, 376.
Dalydd, D., Mulder, D. W. — *Neurology (Minneap.)*, 1957, 7, 189.
Davis, E. W., McCulloch, W. S., Roseman, E. W. — *Amer. J. Psychiat.*, 1944, 100, 825.
Dawson, R. M. C., Richter, D. — *Amer. J. Physiol.*, 1950, 160, 203.
Delay, J., Pichot, P., Perse, J. — Méthodes psichométriques en clinique, Masson et Cie, Paris, 1955.
Delgado, J. M. R., Mihailovic, L. — *Ann. N. Y. Acad. Sci.*, 1956, 64, 644—666.
Delgado, M. J. — Structures and Function of The Lymbic System. (ed. *Roos Adey, T. Tokizane*), Elsevier Publ. Comp., Amsterdam, 1967, p. 48.
Derwort, A. — *Dtsch. Z. Nervenheilk.*, 1953, 170, 613.

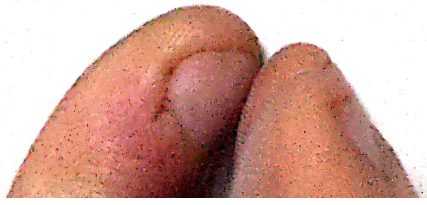

Scanned with OKEN Scanner

Waddel, W. J., Butler, T. C. — *J. clin. Invest.*, 1957, 36, 1 217—1 226.
Wagner, J. G. — *Ann. Rev. Pharmacol.*, 1968, 8, 67—94.
Wagner, J. G. — Biopharmaceutics and Revelant Pharmacokinetics, Hamilton, Drug Inteligence, 1971.
Wallis, W., Kutt, H., McDowell, F. — *Neurology (Minneap.)*, 1968, 18, 513—525.
Walker, A. E. — Handbook of Clin. Neurol., (ed. *J. P., Vinken, G. W., Bruyn)*, vol. XV, Elsevier, Publ. Comp., Amsterdam, 1974, p. 739—757.
Ward, A. A. — Basic Mechanisms od The Epilepsies (ed. *H. H., Jasper, A. A., Ward, A., Pope)*, Little Brown Comp., Boston., 1969, p. 263—288.
Ward, A. A., Jasper, H. H., Pope, A. — Basic Mechanisms of The Epilepsies (ed. *H. H., Jasper, A. A., Ward, A., Pope)*, Little Brown Comp., Boston, 1969, p. 1.
Ward, A. A. Jr. — Experimental Models of Epilepsy. A Manual for The Laboratory Worker (ed. *D. P., Purpura, J. K., Penry, D. B., Tower, D. M., Woodbury*, R. D., Walter), Raven Press, New York, 1972, p. 13.
Warren, R., Steindberg Milton, L., Meand Larry — *J. comp. physiol. Psychol.*, 1967, 1, 1.
Warren, T. B., David, B. R., Gomez, R. M. — *Brain*, 1973, 96, 289.
Wasman, N., Flynn, P. J. — *Arch. Neurol. (Chic.)*, 1962, 6, 220.
Wasterlain, C. G. — *Neurology, (Minneap.)*, 1974, 24, 175.
Weil, A. A. — *Electroenceph. clin. Neurophysiol.*, 1955, 17, 221.
Weir, B. — *Arch. Neurol. (Chic.)*, 1964, 11, 209—218.
Weir, R. — *Electroenceph. clin. Neurophysiol.*, 1965, 19, 284.
Weiss, C. F., Heffelfinger, J. C., Buchnanen, R. A. — *Amer. J. ment. Defic.*, 1968, 73, 826—830.
Wesell, E. S. — *Advanc. Pharmacol. Chem.*, 1969, 7, 1—52.
Westmoreland, B., Bass, N. H. — *Arch. Neurol. (Chic.)*, 1971, 24, 158—164.
Westrum, L., White, L., Ward, A. A. — *J. Neurosurg.*, 1964, 21, 1 033.
Wilensky, A. J., Lowden, J. A. — *Neurology (Minneap.)*, 1973, 23, 318.
Williams, R. T. — Handbook of Experimental Pharmacology, (ed. *B. B., Brodie, J. R., Gillette)*, vol. XXVIII, Springer Verlag, Berlin, 1971, p. 226—242.
Winkler, C. — *Z. ges. Neurol., Psychiat.*, 1911, 3, 417.
Wood, C. D. — *Neurology. (Minneap.)*, 1958, 8, 215.
Woodbury, D. M., Esplin, D. W. — *Proc. Ass. Res. nerv. ment. Dis.*, 1959, 27, 24—56.
Woodbury, D. M. — *Epilepsia, (Amst.)*, 1969, 10, 121—144.
Woodbury, D. M., Kemp, J. W. — *Pharmakopsychiat. Neuro-psychopharmacol.*, 1970, 3 201—226.
Woodbury, D. M., Kemp, J. W. — *Psychiat. Neurol. Neurochir.*, 1971, 74, 91—115.
Woodbury, D. M., Fingl, E. — The Pharmacological Basis of Therapeutica (ed. *L. S., Goodman, A., Gilman)*, McMillan Publ. Comp. New York, 1975, p. 201—226.
Wright, J. T. — *Quart. J. Med.*, 1955, 24, 95—108.
Wurtz, R. H. — *J. Neurophysiol.*, 1969, 32, 975.
Zbinden, G. — Advances in Pharmacology (ed. *S. Garattini, P. A., Shore)*, vol. II, Academic Press, New York, 1963, p. 1—112.
Zbrozina, W. A. — The Rhinencephalon and Related Structures (sub red. *P. Bergman Vaud Schade)*, Elsevier Publ. Comp., Amsterdam — New York, 1963, p. 50.
Zielinsky, J. J. — *Epilepsia (Amst.)*, 1974, 15, 203.
Zimmerman, F. T. — *Arch. Neurol., (Chic.)*, 1951, 66, 156—162.
Zimmerman, F. T., Burgermeister, A. — *Neurology (Minneap.)*, 1958, 8, 769—775.

Scanned with OKEN Scanner

XI

SEMIOLOGIA SENSIBILITĂȚII

V. VOICULESCU

Tulburările sensibilității au fost clasificate în două categorii:

a) Tulburări subiective, constînd în senzații anormale spontane, de care luăm cunoștință prin plîngerile bolnavului.

b) Tulburări obiective ale sensibilității, constînd în anomalii puse în evidență de către examinator.

TULBURĂRILE SUBIECTIVE ALE SENSIBILITĂȚII

Manifestările anormale ale sensibilității subiective sînt *durerile* și *parestaziile*. La descrierea durerilor se va ține seama de:

a) Localizarea durerii. Se va cere pacientului să arate precis cu indicele sediul durerii spontane. Stabilirea teritoriului dureros are importanță pentru diagnosticul de localizare a leziunii de la nivelul căilor de conducere a sensibilității dureroase. În unul și același teritoriu durerea poate fi superficială sau profundă, localizată de pacient la mușchi, oase sau viscere.

b) Desfășurarea în timp. În acest sens durerea poate fi continuă, remitentă, continuă cu agravări paroxistice sau intermitentă cu paroxisme. Multe dureri sînt accentuate în timpul nopții, iar unele dintre ele nu apar decît în timpul somnului. Acestea din urmă formează grupul hipnalgiilor — exemplu fiind sindromul picioarelor neliniștite — și trebuie să fie considerate mai degrabă ca tulburări de somn decît ca dureri propriu-zise.

c) Caracterul durerilor este descris de pacienți printr-un nesfîrșit număr de comparații: arsură, înțepătură, junghi, senzație de presiune, torsiune etc.

În afecțiunile sistemului nervos, durerea poate apare în cazul unor leziuni situate pe traiectul căii sensibilității dureroase, începînd de la receptorii periferici ai durerii și mergînd pînă la emisferele cerebrale.

1. **În afecțiunile nervilor periferici**, durerile și parestaziile sînt localizate în teritoriul senzitiv al nervului respectiv. Ele se pot asocia cu tulbu-

rări obiective ale sensibilității și, în cazul nervilor micști, și cu paralizii. Afectarea nervilor periferici poate avea cauze variate : traumatisme, compresiuni, nevrite toxice sau infecțioase.

Cauzalgia este o varietate de nevralgie în care durerea este însoțită de o senzație puternică de arsură. Apare în urma leziunilor traumatice ale nervilor periferici și în special a nervilor median și sciatic popliteu intern, mai rar la nervul cubital sau peronier. Durerea depășește teritoriul nervului lezat și este însoțită de fenomene vegetative și trofice, ca roșirea pielii și transpirații, pielea este subțire și lucioasă, degetele subțiate.

2. **Leziunile radiculare** iritative ale rădăcinilor posterioare determină apariția unei dureri radiculare în teritoriul respectiv. Astfel de dureri cu topografie radiculară apar în diferite radiculite, tabes, morbul Pott, spondilite, tumori medulare, hernii de disc, arahnoidite etc. Caracteristic este faptul că aceste dureri sînt exacerbate prin creșterea bruscă a tensiunii lichidului cefalorahidian, ca de pildă în timpul tusei sau strănutului. În unele radiculite (brahială, sciatică, poliradiculonevrite) manevrele de elongație a nervilor respectivi accentuează durerile.

Durerile de origine nervoasă periferică vor trebui diferențiate de durerile de altă natură, cum sînt cele determinate de afecțiunile osteoarticulare (artrite, osteite), claudicația intermitentă de origine arterială, acroparesteziile (eritromelalgie) și boala Raynaud, boli de origine vasculară.

Ca aspecte aparte ale durerilor radiculare trebuie menționate *crizele fulgurante tabetice* de la nivelul membrelor sau *durerile în centura* din tabes, tumori medulare, *durerile intercostale* din zona zoster. Un loc aparte îl ocupă crizele viscerale tabetice (gastrice, vezicale etc.) în care sînt interesate fibrele vegetative corespunzătoare.

3. **Leziunile cornului posterior** se însoțesc uneori de dureri cu topografie segmentară, cum se întîmplă în formele dureroase ale siringomieliei și în unele cazuri de hematomielie cît și în zona zoster.

4. **Leziunea cordoanelor antero-laterale** poate determina prin atingerea fasciculului spino-talamic, alături de tulburările de sensibilitate obiectivă, și tulburări subiective sub formă de dureri și parestezii. Durerile de tip cordonal au un caracter surd, neprecis, cu un teritoriu care corespunde într-o oarecare măsură cu zona tulburărilor obiective ale sensibilității. Uneori sediul durerii este depărtat de cel al leziunii medulare, putînd da naștere la erori de diagnostic, cum se întîmplă de pildă în „pseudosciatica" din cursul unor tumori medulare cervicale. Dureri de tip cordonal pot apare și în leziunile fasciculului spino-talamic la nivelul trunchiului cerebral.

5. **Leziunile talamice** determină în partea opusă a corpului dureri spontane extrem de penibile, definite variat de către bolnavi : senzație de strîngere, de zdrobire, de arsură sau răceală, de carapace etc. Durerile sînt agravate de stări emoționale, muzică etc.

Durerile talamice pot ocupa o jumătate a corpului sau sînt limitate la față sau la unul din membre. Ele sînt în genere mai accentuate la segmentele distale ale membrelor, dar există și pe torace și abdomen, putînd da naștere la confuzii cu afecțiuni viscerale. Durerea spontană este însoțită de o *hiperpatie accentuată* : orice excitant și în special un corp rece aplicat pe jumătatea respectivă a corpului dă naștere unei dureri penibile cu iradiație depărtată.

Scanned with OKEN Scanner

6. **Leziunile corticale,** interesînd zona de proiecție parietală a sensibilității, pot da naștere în unele cazuri excepționale la dureri, cum se întîmplă în accesele comițiale cu aură senzitivă sau în unele tumori parietale.

Parestezиile sînt senzații spontane anormale cu caractere diferite: amorțeli, furnicături, înțepături, senzații de cald sau rece. Ele pot apare ca efect al unor leziuni situate la orice nivel al căilor de sensibilitate. Topografia parestezиilor dă indicații asupra localizării leziunii cauzale.

TULBURĂRILE OBIECTIVE ALE SENSIBILITĂȚII

În sensul clasificării lui Sherrington se deosebesc sensibilitățile exteroceptive de cele proprioceptive. În linii mari, sensibilitățile exteroceptive se suprapun cu sensibilitățile superficiale și cele proprioceptive cu sensibilitățile profunde.

SENSIBILITĂȚILE EXTEROCEPTIVE

SENSIBILITATEA TACTILĂ

Se poate deosebi o sensibilitate tactilă elementară sau protopatică, lipsită de localizare precisă a senzației și una discriminativă sau epicritică. Receptorii sensibilității tactile elementare sînt discurile Merkel și terminațiile nervoase de la nivelul foliculilor piloși. Impulsurile nervoase sînt vehiculate de fibre mielinice de calibru mai redus și pătrund în măduvă prin porțiunea medială a rădăcinii posterioare. Ajunse la nivelul cornului posterior, aceste fibre se ramifică într-o ramură ascendentă și una descendentă care emit colaterale ce pătrund în cornul posterior, contractînd sinapse cu celulele acestuia pe o înălțime de 6—8 segmente pentru fiecare rădăcină posterioară. Dacă avem în vedere că un dermatom este inervat de 3 rădăcini, rezultă că : a) impulsul tactil sosit de la un anumit punct de pe tegumente ajunge în mai multe segmente medulare ; b) într-un segment medular converg impulsuri tactile venite de la mai multe dermatoame. Al doilea neuron al căii tactile aparține nucleului propriu al cornului posterior. Axonul său se încrucișează în comisura albă anterioară și trece în tractul spinotalamic ventral, cale ascendentă prin măduvă și trunchiul cerebral, terminîndu-se în nucleul talamic ventralis postero-lateralis. În talamus se găsește al treilea neuron al căii tactile care se termină în circumvoluția parietală ascendentă.

Sensibilitatea tactilă epicritică este recepționată de corpusculii Meissner și este transmisă prin fibre mielinice cu calibru mare (fig. 126). Fibrele radiculare posterioare pătrund în măduvă și intră în constituția cordoanelor posterioare, terminîndu-se la nivelul fasciculelor gracilis și cuneatus din bulb. De aci pornește al doilea neuron al căii tactile discriminative care se încrucișează la nivelul bulbului, apoi călătorește în lemniscul medial, terminîndu-se în nucleul talamic ventralis postero-lateralis. De aci un al treilea neuron își trimite axonul în circumvoluția parietală ascendentă. Se admite că în talamus centrii tactili ar fi situați caudal față de cei ce servesc sensibilitatea dureroasă.

Scanned with OKEN Scanner

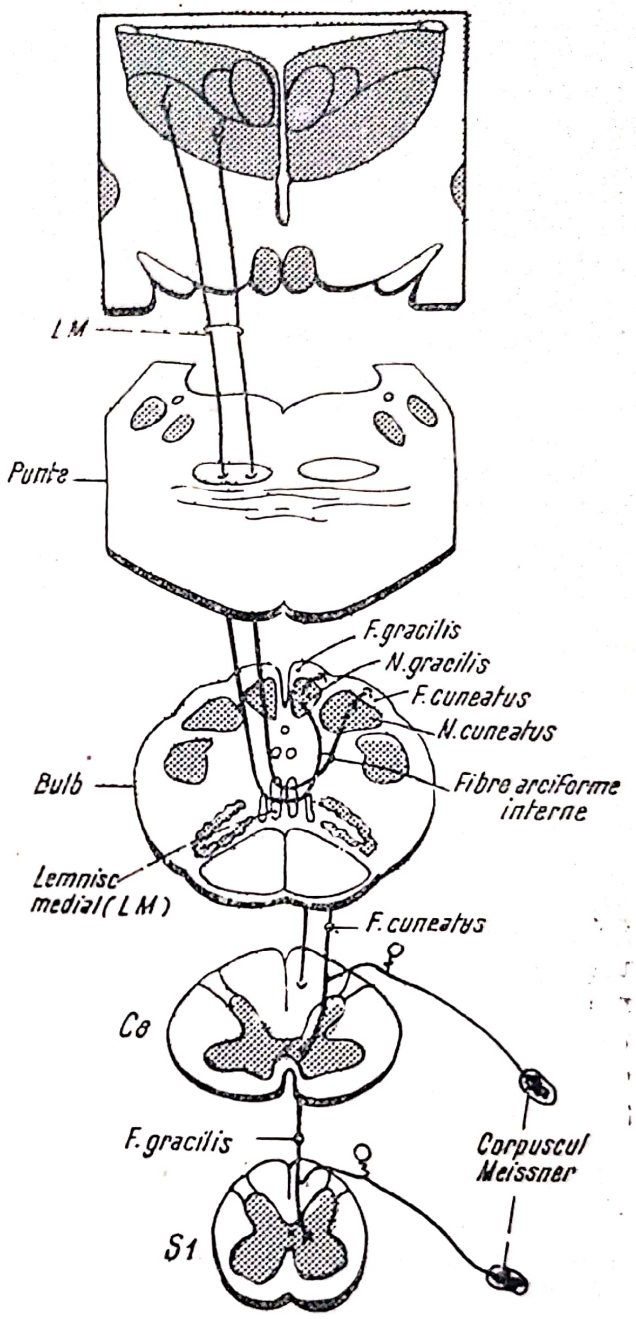

Fig. 126.—Căile sensibilității tactile (după E. Crosby și colab., Correlative Anatomy of the Nervous System, MacMillan, New York, 1962).

Sensibilitatea tactilă elementară este testată cu ajutorul unei bucăți de vată, rugînd pe bolnav ai cărui ochi sînt acoperiți să numere atingerile. În cazul unei tulburări de sensibilitate localizată la o jumătate a corpului, se va face comparația cu jumătatea opusă. De o importanță deosebită în toate tulburările de sensibilitate exteroceptivă (tactilă, termică și dureroasă) este stabilirea limitei teritoriului cu deficit de sensibilitate. În cazul unei leziuni medulare se va stabili cu grijă limita superioară a tulburărilor de sensibilitate. În acest scop e preferabil să pornim de jos în sus, de la zona hipoestezică spre zona cu sensibilitate normală, cerînd bolnavului să indice locul în care atingerile încep să fie percepute normal.

În cadrul sensibilității tactile se explorează și topognozia, discriminarea tactilă și dermolexia. Topognozia se explorează cerînd bolnavului,

Scanned with OKEN Scanner

ai cărui ochi sînt acoperiți, să arate cu indexul locul unde a fost aplicat un stimul tactil. Discriminarea tactilă este capacitatea bolnavului de a percepe ca distincte două atingeri simultane despărțite printr-o distanță mică. Discriminarea tactilă variază de la o regiune la alta: 1 mm la vîrful limbii, 2—3 mm la pulpa digitală, 8—12 mm pe tegumentele palmare, 20—30 mm pe dosul mîinii, 35 mm la rotulă, 45 mm pe stern și 68 mm pe coapsă. Pentru determinarea acestor distanțe se poate folosi compasul Weber. Dermolexia (grafestezia) constă în capacitatea bolnavului de a recunoaște literele, cifrele sau desenele executate de examinator pe tegumentele sale.

SENSIBILITATEA DUREROASĂ

Stimulii sînt recepționați de terminații nervoase libere. De aci impulsurile nervoase sînt conduse spre măduvă prin fibre subțiri mielinice (grup Aδ sau după nomenclatura mai nouă grup III), precum și prin fibre amielinice (grup C corespunzînd cu grupul IV). Fibrele din grupul III conduc cu o viteză de 15—20 m pe secundă, iar fibrele din grupul IV au o viteză de conducere de 1—2 m pe secundă. Se știe că o înțepătură unică a pielii determină două senzații dureroase separate printr-un scurt interval de timp. Prima senzație mai precisă și de durată mai scurtă este transmisă prin fibrele cu conducere rapidă, pe cînd cea de-a doua, mai neprecisă, mai durabilă și mai penibilă, este vehiculată prin fibrele amielinice cu conducere lentă. Fibrele care conduc durerea pătrund în măduvă prin rădăcinile posterioare, ocupînd porțiunea laterală a acestora (fig. 127). Ajunse în dreptul vîrfului cornului posterior, fibrele radiculare se bifurcă într-o ramură ascendentă și una descendentă, traiectul acestora întinzîndu-se pe o înălțime de aproximativ un segment medular. Aceste ramuri ascendente și descendente contribuie la constituirea fasciculului dorso-lateral Lissauer. Din aceste ramuri ascendente și descendente pornesc scurte colaterale care pătrund în substanța gelatinoasă a cornului posterior. Unele dintre celulele mai voluminoase ale substanței gelatinoase reprezintă cel de al doilea neuron al căii pentru durere, axonul lor după încrucișare în comisura albă anterioară trecînd în fasciculul spino-talamic. Alte celule ale substanței gelatinoase de volum redus se comportă ca neuroni intercalari vehiculînd impulsurile dureroase către celulele din nucleul propriu al cornului posterior al căror axon con-

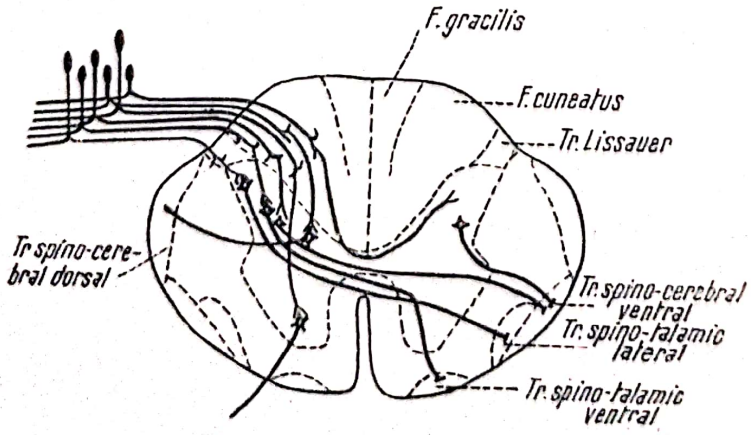

Fig. 127. — Sistematizarea fibrelor radiculare posterioare.

Scanned with OKEN Scanner

stituie fasciculul spino-talamic lateral. După așa-numita „gate control theory" (teoria controlului barierei, Melzack și Wall, 1965), interneuronul joacă rolul unei bariere care controlează transmiterea impulsurilor dureroase. Această funcție este explicată prin inhibiția presinaptică pe care interneuronul o exercită asupra sinapselor dintre primul și al doilea neuron al căii pentru durere. La rîndul său interneuronul primește sinapse excitatorii de la fibre senzitive groase din rădăcinile posterioare și sinapse inhibitoare de la fibrele subțiri. Rezultă de aci relațiile antagoniste dintre fibrele radiculare, groase și cele subțiri, primele inhibînd și ultimele stimulînd transmiterea impulsurilor dureroase spre centrii superiori. Pe secțiunea tractului spino-talamic lateral se constată o somatotopie a fibrelor sensibilității dureroase, astfel încît fibrele provenind de la segmentele sacrate sînt dispuse dorsal și dorsolateral, iar fibrele provenind de la segmentele lombare, toracale și cervicale sînt situate cu atît mai ventral și mai medial cu cît au originea într-un segment medular mai înalt.

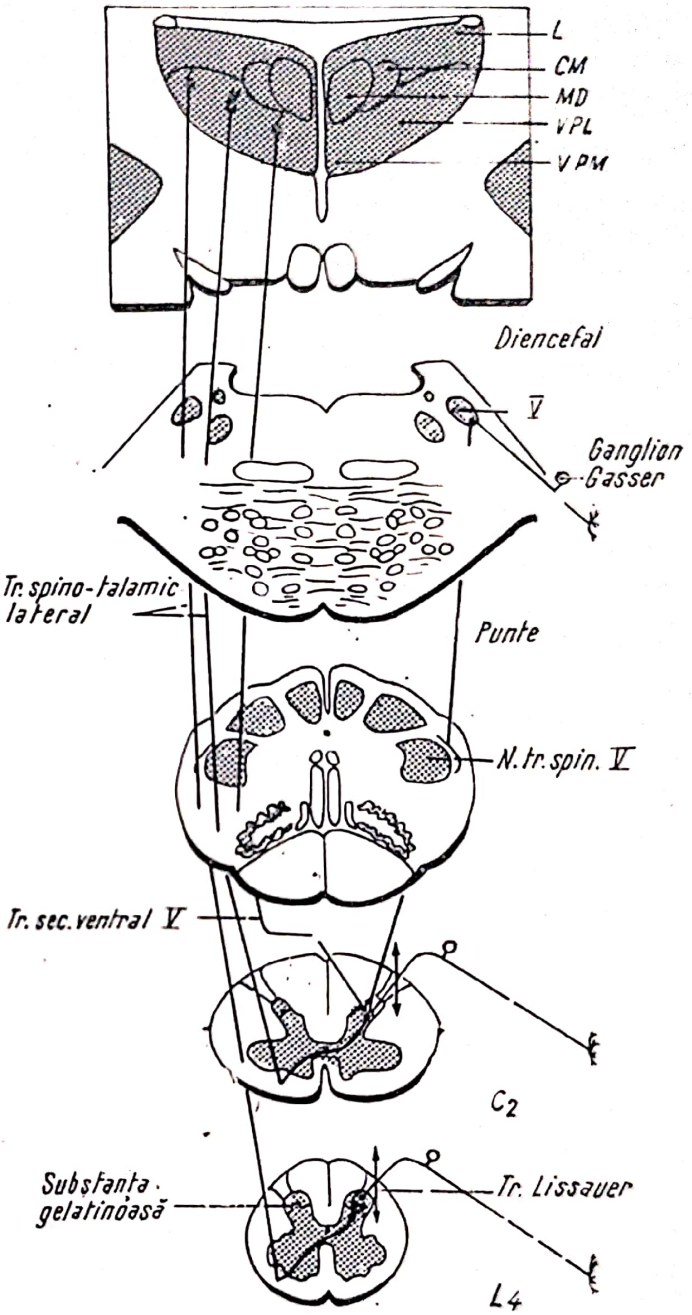

Fig. 128. — Căile sensibilității dureroase (după *E. Crosby* și colab., Correlative Anatomy of the Nervous System, MacMillan, New York, 1962).

Fibrele spino-talamice din măduvă pot fi împărțite în două contingente:

a) Un contingent neo-spino-talamic, care se alătură lemniscului medial și se termină în nucleul talamic ventralis postero-lateralis. Aci membrul superior este reprezentat în partea medială a nucleului iar membrul inferior în partea sa laterală (fig. 128).

b) Un contingent paleo-spino-talamic care se termină în nucleii intralaminari. Cu metode histologice și electrofiziologice s-a demonstrat terminarea acestor fibre în nucleii: centrum medianum, parafascicularis, central lateral, reticular talamic.

Scanned with OKEN Scanner

Se știe că o parte din fibrele tractului spino-talamic lateral se termină în formația reticulată a trunchiului cerebral. La rîndul ei, formația reticulată se proiectează spre nucleii paleotalamici.

Calea de conducere a durerii cu destinație neotalamică face parte din sistemul lemniscal iar calea cu destinație paleotalamică aparține sistemului extra-lemniscal. Primul e considerat ca oligosinaptic, cel de-al doilea ca polisinaptic. Aferențele dureroase de la extremitatea cefalică s-ar proiecta în nucleul *centrum medianum*.

În clinică, sensibilitatea dureroasă se explorează cu ajutorul unui ac. Pacientul va trebui să indice dacă a fost atins cu vîrful sau cu gămălia, dacă aplicarea vîrfului este dureroasă.

SENSIBILITATEA TERMICĂ

Există receptori speciali pentru cald (corpusculii Ruffini) și pentru rece (corpusculii Krause). În sistemul nervos central fibrele sensibilității termice călătoresc împreună cu cele ale sensibilității dureroase. În tractul spino-talamic ventral, fibrele sensibilității termice sînt situate dorsal și medial față de cele ale sensibilității dureroase.

Sensibilitatea termică se explorează cu ajutorul a două eprubete, una conținînd apă rece (5—10°) alta apă caldă (40—45°). Temperaturi prea ridicate sau prea coborîte vor fi evitate, ele stimulînd receptorii durerii. Explorarea sensibilității termice poate arăta anestezie sau hipoestezie. În general, pierderea unuia din cele două moduri ale sensibilității termice se asociază și cu pierderea celuilalt. Uneori însă, cele 2 moduri se disociază, senzația pentru rece fiind mai afectată decît cea pentru cald sau invers

SENSIBILITĂȚILE PROPRIOCEPTIVE

SIMȚUL ATITUDINILOR ȘI AL MIȘCĂRILOR (SENSIBILITATEA MIO-ARTRO-KINETICĂ)

Se explorează imprimînd diferitelor segmente ale membrelor mișcări pe care pacientul cu ochii închiși trebuie să le identifice sau să le imite cu membrele de partea opusă. La membrul superior, tulburările simțului atitudinilor pot fi rapid puse în evidență în felul următor: pacientul cu ochii închiși va căuta să aplice vîrful degetului arătător al unei mîini pe vîrful degetului arătător al celeleilalte mîini. Proba este executată de mai multe ori de fiecare dată, examinatorul schimbînd poziția mîinii pacientului. În cazul unei tulburări unilaterale de sensibilitate proprioceptivă, greșelile în găsirea indicelui sînt mai mari atunci cînd mîna sănătoasă caută pe cea bolnavă decît în situația inversă.

Sensibilitatea artro-kinetică este explorată la extremitățile distale prin imprimarea unor mișcări de extensie-flexie a degetelor de la mîini și picioare. În acest scop degetele sînt apucate lateral. În stare normală, la nivelul articulațiilor interfalangiene se percepe o mișcare de 1—2°. Simțul pozițiilor mai poate fi explorat așezînd degetele de la o mînă a pacientului într-o anumită poziție și cerîndu-i să reproducă cu cealaltă mînă aceeași poziție. Testele indice-nas și călcîi-genunchi explorează și sensibilitatea mio-artro-kinetică atunci cînd sînt executate cu ochii închiși. Pacienții care au tulburări de sensibilitate proprioceptivă prezintă și ataxie cu

Scanned with OKEN Scanner

semnul Romberg pozitiv. Dacă li se cere să țină brațele întinse și ochii închiși, se produc mișcări involuntare pseudo-atetozice ale degetelor.

SENSIBILITATEA VIBRATORIE

Se explorează cu ajutorul unui diapazon al cărui picior se aplică pe suprafețele osoase situate direct sub piele: falangele, capetele metacarpienelor, apofizele stiloide, olecranul, clavicula, creasta tibială, maleolele, halucele. Deficitul sensibilității vibratorii se stabilește comparativ: în momentul cînd pacientul nu mai simte vibrația, diapazonul este rapid deplasat într-un alt teritoriu presupus normal (de exemplu diapazonul plasat pe maleola stîngă este deplasat pe maleola dreaptă sau la apofiza stiloidă sau pe o suprafață osoasă a examinatorului).

Este probabil că receptorii pentru stimuli vibratori sînt situați în piele și țesutul subcutanat, mușchi și periost. Impulsurile călătoresc prin fibre mielinice de calibru mare și trec în cordoanele posterioare ale măduvei. În parte, impulsurile vibratorii ar putea fi transmise și prin porțiunea profundă a cordoanelor laterale. Abolirea sensibilității vibratorii este un semn important de leziune a cordoanelor posterioare, dar ea se produce și în leziuni ale nervilor periferici și ale rădăcinilor posterioare. Sensibilitatea vibratorie este diminuată la bătrîni și la bolnavii cu hipotiroidism.

Simțul forței se suprapune cu capacitatea bolnavului de a recunoaște greutățile. Această modalitate a sensibilității profunde se explorează cerînd bolnavului să compare greutățile așezate pe cele două palme sau să compare cu aceeași mînă două greutăți diferite. După Weber, 7 persoane din 10 pot diferența o greutate de 78 g de una de 80 g. Se recomandă ca greutățile să fie așezate în sfere de lemn sau de piele de volum egal.

Alterarea *sensibilităților profunde, proprioceptive* indică o leziune situată la unul din următoarele niveluri:

1. Leziuni ale nervilor periferici. Aci intră unele polinevrite cu tulburări de sensibilitate profundă și ataxie: „pseudo-tabes" difteric, polinevrite diabetice etc.
2. Leziuni ale rădăcinilor posterioare: tabes, poliradiculonevrite.
3. Leziunile cordoanelor posterioare ale măduvei: mieloza funiculară (anemia pernicioasă, pelagră, sindroame paraneoplazice), boala Friedreich, unele cazuri de scleroză în plăci, unele tumori medulare situate posterior.
4. Leziuni ale trunchiului cerebral interceptînd lemniscul medial.
5. Interceptarea căilor sensibilității profunde la nivelul emisferelor cerebrale: sindrom de răspîntie hipotalamică, sindrom talamic, sindrom parietal.

Stereognozia (de la gr. *stereos* = solid) este recunoșterea obiectelor tridimensionale. Deși în sens strict etimologic stereognozia înseamnă recunoașterea formelor, în practică pentru explorarea ei se recurge la identificarea unor obiecte (cheie, monedă, creion, gumă, ac cu gămălie), așezate în mîna pacietului care are ochii acoperiți. În realitate identificarea obiectelor este o sensibilitate integrativă, implicînd recunoașterea formei (morfognozia) și recunoașeterea materiei din care e constituit obiectul (hilognozia). Pentru realizarea acestor recunoașteri sînt necesare mai multe sensibilități elementare: sensibilitatea tactilă, sensibilitatea la presiune, sensibilitatea termică (prin care se distinge un obiect bun conducător de căldură de unul rău conducător), dar mai ales sensibilitatea profundă mio-artro-kinetică.

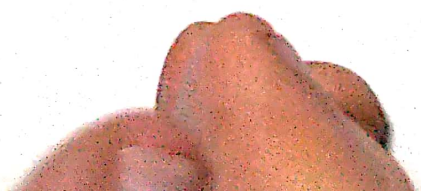

Scanned with OKEN Scanner

în practică se aplică numele de astereognozie incapacității de identificare a unui obiect așezat în mîna pacientului. În privința interpretării acestui simptom există două opinii:

După unii autori — Wernicke, Campbell, Bing — astereognozia este o incapacitate de identificare a obiectelor asociată cu integritatea sensibilităților elementare și datorită unei incapacități de sinteză a lor prin leziune corticală. În această concepție se rezervă numele stereoanestezie pentru incapacitatea de identificare a obiectelor consecutivă unui deficit periferic („periferic" prin opoziție cu „cortical") de sensibilitate.

După Dejerine (1926), astereognozia este întotdeauna consecutivă unui deficit al sensibilităților elementare, în primul rînd al sensibilităților proprioceptivă și tactilă. Întreruperea căilor de sensibilitate poate avea loc la orice nivel: nervi periferici, rădăcini posterioare, căi medulare, căi cerebrale. Se pune totuși întrebarea dacă nu există cazuri în care recunoașterea obiectelor este tulburată deși sensibilitățile elementare sînt conservate. Dejerine susține că nu a întîlnit niciodată o asemenea eventualitate, cu excepția cazurilor de isterie. Deși această opinie este valabilă pentru marea majoritate a cazurilor, există în literatură cîteva observații în care sensibilitățile elementare sînt conservate sau prea puțin afectate în proporție cu gravitatea tulburărilor, de recunoaștere. În aceste cazuri excepționale este preferabil să se utilizeze denumirea de agnozie tactilă, numele de astereognozie fiind aplicat unor cazuri obișnuite în care imposibilitatea recunoașterii se datorește deficitului sensibilităților elementare. Interpretarea fenomenelor de agnozie tactilă e dificilă, ele fiind îndeobște asociate cu afazie, apraxie, tulburări de schemă corporală sau tulburări de tip demențial. La afazici, stereognozia se explorează, dînd bolavului care are ochii acoperiți, să exploreze tactil și apoi să recunoască vizual un obiect dintr-o serie de obiecte diferite așezate înaintea lui.

Agnozia tactilă propriu-zisă, neînsoțită de tulburări semnificative ale sensibilităților elementare, contestată de unii, este în orice caz excepțională. Ea apare în leziuni ale lobului parietal stîng și este de obicei limitată la mîna dreaptă. În cazuri foarte rare o leziune parietală stîngă ar putea determina apariția unei astereognozii bilaterale.

În concluzie, dacă facem abstracție de excepționalele cazuri de agnozie tactilă propriu-zisă, astereognozia nu este decît o consecință a pierderii sensibilității epicritice (profundă, tactilă, discriminativă) și are aceeași valoare semiologică ca și acestea din urmă.

SINDROAMELE SENZITIVE

Căile senzitive pot fi lezate pe oricare etapă a traiectului lor: nervii periferici, ganglionii spinali, rădăcinile posterioare, cornul posterior al măduvei, fasciculele senzitive din măduvă și trunchiul cerebral, talamusul și scoarța parietală.

SINDROMUL SENZITIV AL NERVILOR PERIFERICI

Simptomele subiective constau în dureri și parestezii, cele obiective în deficite ale diferitelor moduri de sensibilitate puse în evidență de examinator. În cazul prinderii unui nerv (mononevrită), elementul hotărîtor

Scanned with OKEN Scanner

pentru diagnosticarea sediului leziunii este topografia tulburărilor de sensibilitate, în special a celor obiective, localizate în teritoriul de distribuție al nervului lezat. Durerile au un caracter continuu sau paroxistic. O durere de tip special cu caracter de arsură este cauzalgia însoțită frecvent de tulburări trofice și vegetative. În leziunile unui singur nerv, tulburările obiective interesează în special sensibilitățile superficiale, deoarece sensibilitatea profundă a unei regiuni date este în genere tributară mai multor trunchiuri nervoase. Uneori există o reacție exagerată la stimuli dureroși (hiperalgezie, hiperpatie), deși pragul sensibilității este ridicat.

Presiunea și elongarea trunchiurilor nervoase pot fi dureroase.

În polinevrită, tulburările de sensibilitate sînt în general simetrice, localizate la membrele inferioare sau la cele patru extremități, avînd o distribuție „în mănușă" sau „în ciorap". Între teritoriul cu sensibilitatea afectată și în cel cu sensibilitate normală există o tranziție gradată, spre deosebire de anesteziile „în ciorap" și „în mănușă" ale istericilor unde teritoriul anestezic are o limită netă.

În leziuni ale plexurilor nervoase topografia tulburărilor de sensibilitate permite diagnosticul de localizare al ramurilor și trunchiurilor lezate. În general, tulburările de sensibilitate sînt asociate cu paralizii ale mușchilor din teritoriul respectiv. Cunoașterea teritoriului senzitivo-motor al nervilor, al ramurilor plexurilor și al rădăcinilor rahidiene permite realizarea unui diagnostic topografic exact.

SINDROMUL RADICULAR

Fiecare rădăcină senzitivă se distribuie unui teritoriu cutanat numit dermatom (fig.129, 130). La nivelul trunchiului dermatoamele au forma unor benzi transversale iar la nivelul membrelor apar ca benzi longitudinale. În realitate, un dermatom primește fibre de la cel puțin trei rădăcini posterioare. De aceea secțiunea unei singure rădăcini nu produce anestezie în dermatomul respectiv, cu excepția rădăcinii C_2 care se pare că asigură singură inervația dermatomului cu același nume. E ușor de înțeles însă că o leziune iritativă a unei singure rădăcini va determina durere și hiperpatie în dermatomul corespunzător.

Diagnosticul diferențial dintre leziunile radiculare și cele ale trunchiurilor nervoase se bazează pe inventarierea foarte exactă a teritoriului motor, senzitiv și reflex. Chiar în acele cazuri în care teritoriul unui grup de rădăcini se suprapune în parte cu acela al unui trunchi nervos (de exemplu teritoriul servit de rădăcinile L_4 și L_5 pe de o parte și teritoriul inervat de nervul sciatic popliteu extern) există totdeauna cîte 1—2 mușchi care permit diferența. Alte elemente de diagnostic în afara mușchilor sînt:

a) În leziunile nervilor periferici, teritoriul cu deficit al sensibilității dureroase este mai mic decît acela cu deficit de sensibilitate tactilă. În leziunile radiculare, situația este inversă. Astfel, într-o leziune monoradiculară, explorarea atentă cu acul poate arăta o bandă de hipoestezie algică în timp ce sensibilitatea tactilă apare normală, ea fiind servită și de rădăcina supraiacentă și de cea subiacentă.

b) În leziunile de nerv periferic lipsește sudorația în teritoriul respectiv, ceea ce nu se întîmplă cînd sînt afectate chiar 3—4 rădăcini proximal de punctul de intrare al ramurii comunicante cenușii. Pe lîngă tulburări de

Scanned with OKEN Scanner

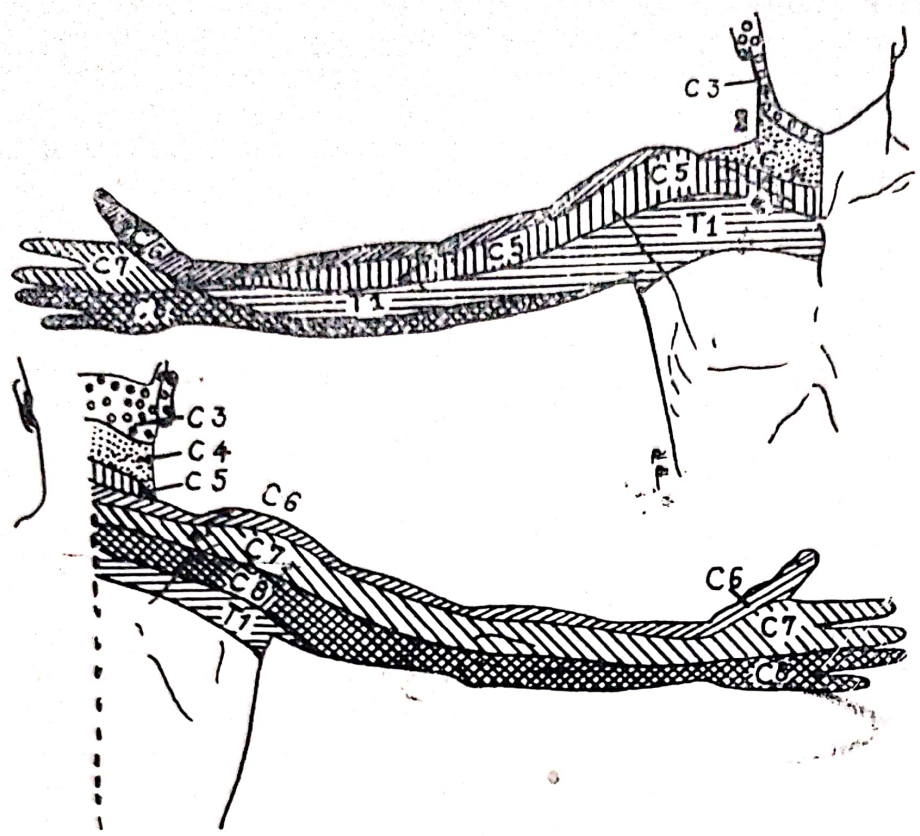

Fig. 129. — Dermatoamele membrului superior.

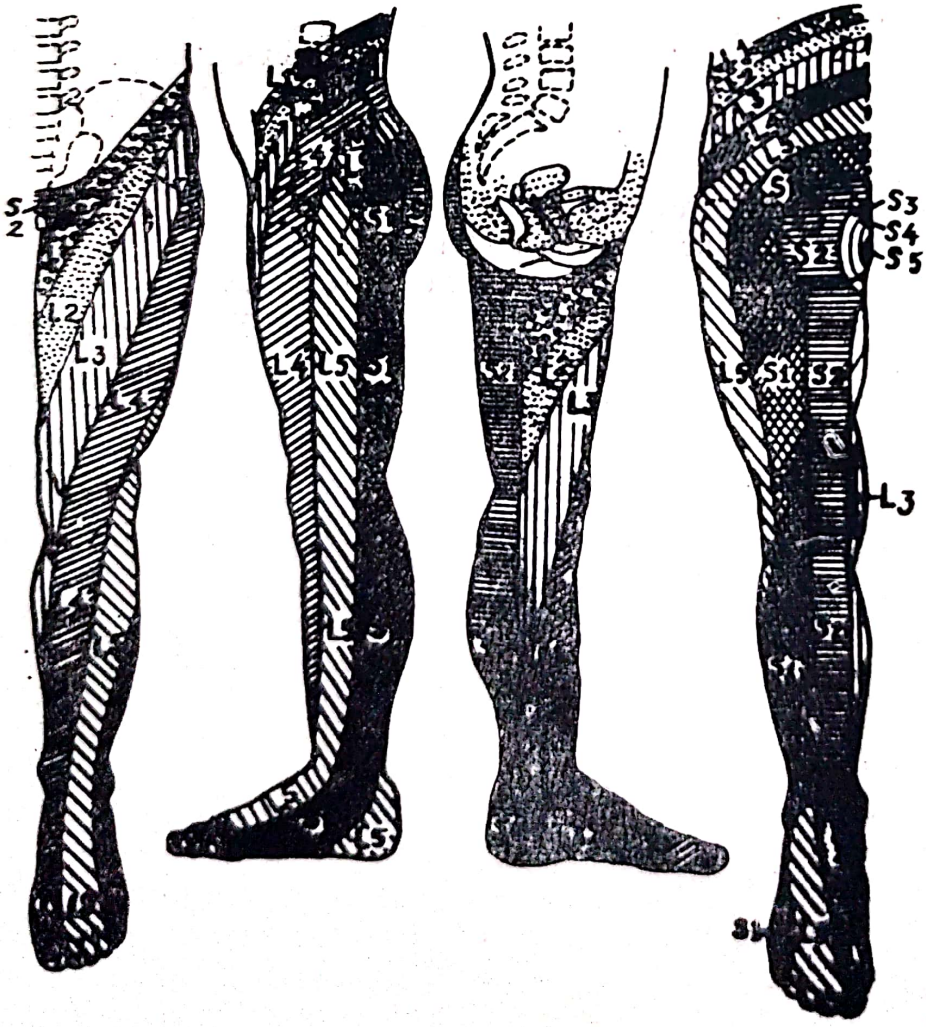

Fig. 130. — Dermatoamele membrului inferior.

Scanned with OKEN Scanner

sensibilitate obiectivă, leziunie radiculare pot să dea naștere la dureri deosebit de intense. În fața unei tulburări de sensibilitate de tip radicular, se vor discuta următoarele cauze :

1. Compresiuni radiculare : leziuni traumatice ale coloanei vertebrale, hernii ale discului intervertebral, morbul Pott, spondilite și spondiloze de alte naturi, metastaze vertebrale sau tumori vertebrale primitive, tumori medulare.

2. Leziuni radiculare inflamatoare : tabes, radiculite virotice, arahnoidite, zona zoster (localizare ganglionară).

În diagnosticul etiologic al sindroamelor radiculare, radiografia coloanei vertebrale și puncția lombară sînt indispensabile.

SINDROMUL SENZITIV AL CORNULUI POSTERIOR AL MĂDUVEI ȘI AL SUBSTANȚEI CENUȘII CENTRALE

Leziunea cornului posterior produce tulburări obiective și subiective de sensibilitate. Tulburările obiective sînt caracterizate prin :

a) Topografie radiculară (segmentară) cu interesarea dermatoamelor corespunzînd segmentelor medulare interesate. În cazul leziunii unui singur corn, tulburările de sensibilitate sînt unilaterale ; în leziunea ambelor coarne posterioare sau a substanței cenușii centrale ele sînt bilaterale. La nivelul trunchiului, tulburările de sensibilitate ocupă zone suspendate cu integritatea teritoriului supra- și subiacent. Pe membre, fiecare segment este reprezentat printr-o bandă longitudinală. În unele cazuri de siringomielie, leziunea substanței cenușii se traduce prin tulburări de sensibilitate în formă de mănușă. Pentru a se explica acest fenomen s-a emis ipoteza (Brouwer, 1932) că porțiunea distală a fiecărui dermatom este reprezentată în partea anteromedială a cornului posterior, în timp ce porțiunea proximală a dermatomului se proiectează în părțile laterale și dorsale ale cornului. Nu toți autorii admit această explicație.

b) Al doilea caracter al tulburărilor de sensibilitate determinate de leziunea cornului posterior este afectarea disociată a sensibilității : pierderea sensibilității termice și dureroase și conservarea sensibilității tactile și a celei profunde.

Pierderea sensibilității termoalgezice se datorește leziunii celui de-al doilea neuron al căii algo-termice. Conservarea sensibilității tactile se explică prin faptul că această sensibilitate nu e transmisă numai prin fasciculul spino-talamic ci și prin cordoanele posterioare.

Leziunea cornului posterior se poate însoți de dureri și parestezii. Aceste tulburări subiective pot fi discrete sau dimpotrivă foarte accentuate. Tulburările trofice — ulcerații, artropatii, amputații de falange — au o deosebită intensitate în cadrul siringomieliei. În afara siringomieliei, leziunile cornului posterior și ale substanței cenușii centrale se întîlnesc în unele tumori intramedulare, în hematomielie, ramolismente ischemice ale măduvei.

SINDROMUL CORDOANELOR POSTERIOARE ALE MĂDUVEI

Se traduce prin pierderea sensibilității proprioceptive conștiente și în același timp prin pierderea funcțiilor discriminative ale sensibilității tactile. Examenul obiectiv arată tulburări ale simțului pozițiilor, ale stereo-

Scanned with OKEN Scanner

gnoziei, ale „simțului forței" traduse prin incapacitatea de apreciere a greutăților. Un semn important și precoce al leziunii cordoanelor posterioare este afectarea sensibilității vibratorii. Sînt de asemenea perturbate discriminarea a două puncte cutanate stimulate simultan, dermolexia (grafestezia), topognozia.

Tulburările de sensibilitate profundă au ca urmare o ataxie interesînd mersul și mișcările membrelor superioare. Proba Romberg e pozitivă. Probele indice-nas și călcîi-genunchi se execută dismetric, eroarea fiind mai mare atunci cînd proba este executată cu ochii închiși. În cazul unor tulburări foarte mari ale sensibilității profunde se pot observa mișcări pseudo-atetozice ale extremităților.

Unii autori, printre care trebuie citat în primul rînd O. Foerster, arată că întreruperi masive instalate brutal ale cordoanelor posterioare au ca urmare o stare de *hiperpatie* caracterizată printr-o sensibilitate anormală la stimuli dureroși. Durerea nu e localizată precis, ci difuz iar senzația dureroasă persistă o durată anormală și are o componentă afectivă deosebit de penibilă. Ar rezulta de aci că sensibilitatea epicritică servită de cordoanele posterioare are o acțiune inhibitorie asupra transmiterii sensibilității protopatice vehiculată de tractul spino-talamic. Se știe că stimularea electrică a cordoanelor posterioare prin electrozi implantați cronici permite suprimarea unor dureri rezistente la tratament.

În anumite afecțiuni ale cordoanelor posterioare există tulburări subiective importante traduse prin hiperestezii și dureri.

Leziunea cordoanelor posterioare se întîlnește în boala Friedreich, sindromul neuroanemic, în pelagră, sindromul paraneoplazic, unele cazuri de scleroză în plăci, unele mielite sifilitice, unele cazuri de mielomalacie prin ocluzia arterelor spinale posterioare. În rare cazuri de tumori medulare situate posterior, tulburările de sensibilitate cu ataxie pot sta pe primul plan al simptomatologiei.

Comportarea reflexelor în leziunile cordoanelor posterioare este variabilă. În leziuni localizate (traumatisme, focare de mielită), reflexele osteotendinoase sînt conservate în teritoriul subiacent leziunii. Astfel după o întrerupere a cordonului posterior în regiunea toracală, este evident că reflexele membrelor inferioare vor fi conservate. În unele boli degenerative sistematizate ale cordoanelor posterioare, cum este de pildă sindromul neuroanemic, reflexele osteotendinoase sînt vii la început din cauza leziunii piramidale concomitente, dar tind să dispară cu timpul din cauza degenerescenței fibrelor colaterale reflexe care se desprind din fibrele lungi și se duc la neuronul din cornul anterior al măduvei. După unii autori, abolirea reflexelor osteotendinoase în anemia pernicioasă se datoresc unei prinderi concomitente a nervilor periferici.

SINDROMUL FASCICULULUI SPINO-TALAMIC

Se traduce prin anestezie termică și dureroasă fără diminuare evidentă a sensibilității tactile. Senzația pruriginoasă este de asemenea abolită. După secțiunea bilaterală a cordoanelor antero-laterale, dispare sensibilitatea legată de orgasm și libido, deși erecția și ejacularea nu sînt tulburate, ele reprezintă reflexe ale măduvei sacrate și lombare. Pentru suprimarea durerilor viscerale este necesară cordotomia bilaterală.

Scanned with OKEN Scanner

Limita superioară a tulburărilor de sensibilitate consecutive întreruperii totale a fasciculului spinotalamic corespunde cu segmentul medular lezat sau cu cel imediat inferior leziunii, deoarece încrucișarea fibrelor spinotalamice se face în cuprinsul unui singur segment. În cazul unor leziuni incomplete ale măduvei, limita superioară a tulburărilor de sensibilitate este mult mai jos situată decît nivelul leziunii medulare. Astfel într-o leziune incompletă a măduvei superioare, limita superioară a tulburărilor de sensibilitate corespunde cu primul dermatom lombar. Acest fapt, precum și observația că, în unele compresiuni medulare cervicale, anestezia de origine cordonală poate fi la început limitată la membrele inferioare a fost explicat prin dispoziția fibrelor tractului spino-talamic. Se știe că fibrele spino-talamice provenind de la segmentele medulare superioare sînt situate în partea internă iar cele provenind de la segmentele medulare inferioare în partea externă a fasciculului spino-talamic (fig. 131). După A. Fradis (1964), această interpretare este discutabilă, fiind mai probabilă o vulnerabilitate mai mare a fibrelor mai lungi. Tulburările de sensibilitate sînt întotdeauna mai accentuate în teritoriul distal. Astfel, ele pot îmbrăca la membrele inferioare aspectul „în ciorap".

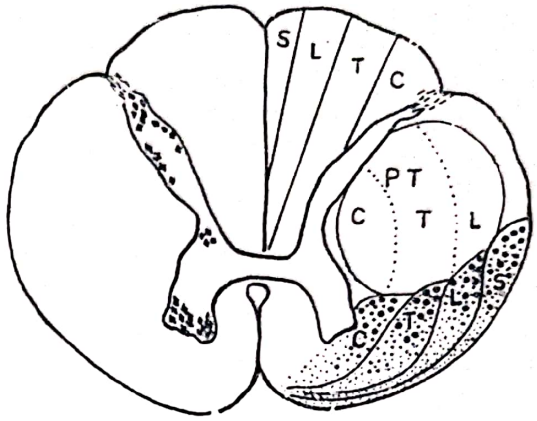

Fig. 131. — Somatotopia fibrelor în măduvă. *C* — cervical; *T* — toracal; *L* — lombar; *S* — sacrat; *PT* — tract piramidal.

Alături de aspectul tipic, constînd în anestezie termalgezică, se pot întîlni și aspecte disociate, deficitele pentru durere, pentru cald și pentru rece nefiind superpozabile. De multe ori, regiunea perineală conservă sensibilitatea.

Leziunile tractului spino-talamic pot da naștere la tulburări de sensibilitate subiectivă, sub formă de dureri și parestezii.

Durerile de tip cordonal au un caracter surd, neprecis. Uneori, sediul durerii este depărtat de cel al leziunii medulare, putînd da naștere la erori de diagnostic, cum se întîmplă de pildă în „pseudosciatică" din cursul unor tumori medulare cervicale.

HEMISECȚIUNEA MĂDUVEI (SINDROMUL BROWN-SÉQUARD)

Este excepțional ca sindromul să fie realizat în forma sa pură și completă de hemisecțiune, ajungînd pînă la linia mediană. Aspectele cele mai tipice se întîlnesc în răniri ale măduvei. Sub forme mai mult sau mai puțin complete, sindromul apare în compresiuni medulare, mielită, scleroză în plăci, leziuni vasculare.

De partea leziunii se constată un sindrom piramidal care în leziunile mai vechi se însoțește de hipotrofie musculară. De aceeași parte se constată o pierdere a sensibilității profunde la limita superioară a căreia se poate găsi — în cazul cînd leziunea a distrus cornul posterior pe o anumită înălțime — o bandă de hipoestezie sau anestezie interesînd toate formele de

sensibilitate. Deasupra acestei benzi se află o a doua bandă subțire de hiperestezie. De partea opusă leziunii apar tulburări ale sensibilităților superficiale, a căror limită superioară este situată cu un dermatom dedesubtul celui corespunzător segmentului lezat.

SINDROAMELE SENZITIVE ALE TRUNCHIULUI CEREBRAL

Fasciculul spino-talamic și lemniscul medial parcurg bulbul, puntea și pedunculul cerebral.

Atingerea fasciculului spino-talamic dă naștere la tulburări de tipul disociației siringomielice. Leziuni ale lemniscului medial dau naștere la o disociație de tip invers : pierderea sensibilităților profunde cu ataxie consecutivă, tulburări ale sensibilității tactile discriminative.

În leziunile trunchiului cerebral, tulburările de sensibilitate de la nivelul trunchiului și membrelor sînt localizate de partea opusă leziunii. Tulburările de sensibilitate ale feței sînt localizate de aceeași parte cu leziunea, în cazul leziunilor bulbare și pontine ele datorîndu-se atingerii nucleilor senzitivi ai trigemenului. În leziuni pontine înalte și în leziuni pedunculare, sensibilitatea feței este tulburată de partea opusă leziunii, ca urmare a afectării căii trigeminale secundare după încrucișare.

SINDROMUL TALAMIC

Se caracterizează prin dureri, parestezii și tulburări ale sensibilității obiective. Durerile au un caracter deosebit de penibil. Ele rezistă la orice medicație și au tendință să persiste indefinit. Durerile spontane interesează jumătatea corpului sau sînt limitate la o parte a acestui teritoriu. Durerile au sediu superficial și profund și au caracter de arsuri, strîngere, valuri de durere etc. Alături de durere există o hiperpatie accentuată la stimulii cei mai diverși — tactili, termici, vibratori — care, indiferent de natura lor, dau senzații dureroase. Durerile provocate nu sînt precis limitate în spațiu și în timp. Ele sînt resimțite și la distanță de locul unde a fost aplicat stimulul, iar durata lor depășește durata stimulării. Ele pot fi declanșate de zgomot, ascultarea muzicii, stări emoționale. Deși durerea provocată e resimțită penibil, pragul de stimulare e ridicat. Caracterul durerii nu reflectă natura specifică a excitantului. Durerile cu caracter talamic, nu sînt strict specifice, ele putînd fi întîlnite în leziuni ale căilor sensibilității la nivel bulbar sau pontin.

Tulburările de sensibilitate obiectivă sînt localizate, ca și durerile, în jumătatea opusă a corpului și constau în general dintr-un deficit accentuat al sensibilităților profunde și un deficit mai discret al sensibilităților superficiale. Unii bolnavi prezintă însă tulburări pentru toate modurile de sensibilitate. La alții, dimpotrivă, sensibilitatea obiectivă este aproape normală, deși durerile spontane sînt prezente (tip hemialgic pur). În alte cazuri se întîlnește situația inversă : prezența unor tulburări evidente de sensibilitate obiectivă fără dureri (tip analgic). Tulburările de sensibilitate obiectivă pot interesa toată jumătatea corpului sau numai o parte din aceasta. În general afectarea feței e mai discretă. Uneori se întîlnește un tip cheiro-oral al tulburărilor de sensibilitate.

În literatură se menționează cazuri de sindroame talamice cu tulburări ale schemei corporale constînd din senzații eronate (iluzii) privind dimensiunile, poziția și mișcările membrelor.

Scanned with OKEN Scanner

În sindromul talamic clasic descris de Dejerine și Roussy (1906) la tulburările descrise mai sus se adaugă și o hemipareză discretă, de obicei trecătoare. În cazul unor hemiplegii mai importante se admite atingerea concomitentă a capsulei interne. Frecvent se întîlnește o ataxie explicabilă prin deficitul de sensibilitate profundă. În cazurile în care ataxia este asociată cu un tremor intențional, se admite o leziune a fibrelor dento-rubro-talamice.

Din punct de vedere anatomic se admit două localizări principale :

a) Sindromul talamic posterolateral corespunzînd teritoriului arterei talamo-geniculate. Simptomele sînt cele din descrierea clasică a lui Dejerine și Roussy, pe primul plan fiind tulburările de sensibilitate obiectivă și durerile caracteristice, la care se adaugă hemipareză trecătoare, ușoare fenomene ataxice și mișcări coreoatetozice.

Deși patogenia durerilor nu e elucidată, ele par a fi legate de leziunea nucleului ventral posterior. Aceste dureri nu au putut fi reproduse prin intervenții stereotaxice pe nucleul ventral lateral. Durerile talamice pot fi înlăturate prin intervenții stereotaxice asupra nucleilor intralaminari ai talamusului.

b) Sindromul talamic anterolateral, numit și rubrotalamic sau sindrom al arterei talamoperforate. Aci pe primul plan stau mișcările involuntare. Ele îmbracă aspectul de tremurătură intențională, tremor de repaus, mișcări coreoatetozice.

Unii pacienți prezintă o atitudine caracteristică a mîinii numită ,,mînă talamică". În general degetele sînt flectate la nivelul articulației metacarpo-falangiene, prezentînd hiperextensie în articulațiile interfalangiene. Adesea degetele sînt răsfirate. Aspectul a fost descris ca o poziție fixată (,,înghețată") într-un anumit moment al unei mișcări atetozice.

SINDROMUL SENZITIV CORTICAL

În leziunile lobului parietal sînt interesate în primul rînd sensibilitățile profunde și sensibilitatea tactilă discriminativă. Astfel găsim : tulburări ale simțului articular, astereognozie, lărgire a cercurilor Weber, tulburări ale dermolexiei, incapacitatea de a identifica materialul din care este constituit un obiect, deficiența în localizarea precisă a stimulilor aplicați pe piele, dificultatea în discriminarea greutăților. Atingeri ușoare cu vată pot să nu fie percepute, deficitul fiind mai accentuat în porțiunea distală a membrelor. Caracteristic pentru originea corticală a tulburării de sensibilitate ar fi fenomenul de ,,inatenție tactilă". Cînd un bolnav cu hemihipoestezie de origine corticală este atins cu vată în 2 puncte simetrice în cele 2 jumătăți ale corpului, el nu recunoaște decît excitantul aplicat de partea neafectată. Același excitant este perceput atunci cînd este aplicat în mod izolat pe partea afectată. Sensibilitatea dureroasă și sensibilitatea termică protopatică (aprecierea unor diferențe mai mari de temperatură) sînt conservate, sau, în cazul cînd sînt afectate prin șocul legat de instalarea bruscă a leziunii, ele tind să se compenseze rapid.

Tulburările de sensibilitate sînt localizate la o jumătate a corpului dar în caz de leziuni limitate ale scoarței, pot fi restrînse numai la un membru sau pot fi reduse la o bandă longitudinală de tip ,,pseudoradicular". Confuzia cu leziunile radiculare va fi evitată prin determinarea precisă a limitelor

Scanned with OKEN Scanner

zonei de hipoestezie, constatarea unei hiperreflectivități osteotendinoase etc. Tulburările de sensibilitate de origine parietală determină fenomene ataxice. Un alt simptom frecvent al leziunii parietale este amiotrofia.

În fața unei tulburări de sensibilitate localizată la o jumătate a corpului, examinatorul va trebui să deosebească sindromul cortical de sindromul talamic și sindroamele de trunchi cerebral. Sindromul cortical se caracterizează prin importanța tulburărilor de stereognozie, dermolexie, discriminare tactilă, topografie, contrastînd cu atingerea foarte discretă a sensibilităților elementare. Alt element în favoarea localizării corticale este inatenția tactilă. Vor fi căutate cu atenție tulburările de cîmp vizual sau tulburările vizuo-spațiale: se cere pacientului — care fixează privirea asupra examinatorului — să atingă cu indicele un reper așezat în periferia cîmpului său vizual. Incapacitatea localizării exacte a reperului este un semn de leziune parietală. Tot în favoarea localizării corticale se înscriu: crize epileptice focale senzitive, fenomene afazice, apraxie, tulburări de schemă corporală, sindromul Gerstmann (agnozie digitală, acalculie, dezorientare între dreapta și stînga, agrafie).

BIBLIOGRAFIE

Brouwer, B. — *Proc. Ass. Rev. nerv. ment. Dis.*, 1932, *13*, 3.
Dejerine, J. — Séméiologie des affections du système nerveux, Masson et Cie, Paris, 1926.
Fradis, A. — *Psychiat. et Neurol. (Basel)*, 1964, *148*, 69—85.
Melzack, R., Wall, P. D. — *Science*, 1963, 150, 971—979.

Scanned with OKEN Scanner

Volumul II din „Tratatul de neurologie", sub redacția Prof. dr. doc. C. Arseni, se încadrează în problematica de ansamblu a celor cinci volume din acest tratat, abordînd cu prioritate aspecte de patologie neurologică în strînsă corelație cu semiologia neurologică și metodele de investigare.

Prezentarea aproape exhaustivă a unor capitole prin prisma experienței autorilor și a celor mai noi date din literatură face din acest volum un material prețios de referință atît prin nivelul științific ridicat cît și prin modul original de prezentare a unui imens material informațional.

Scanned with OKEN Scanner

Scanned with OKEN Scanner